5906(43)N

FOR THE PEOPLE
FOR EDVCATION
FOR SCIENCE

LIBRARY
OF
THE AMERICAN MUSEUM
OF
NATURAL HISTORY

59.06(43)N

GEGENBAURS
MORPHOLOGISCHES JAHRBUCH

EINE ZEITSCHRIFT FÜR ANATOMIE UND ENTWICKLUNGSGESCHICHTE

HERAUSGEGEBEN VON

GEORG RUGE
PROFESSOR IN ZÜRICH

SECHSUNDVIERZIGSTER BAND

MIT 129 FIGUREN IM TEXT UND 16 TAFELN



LEIPZIG UND BERLIN
VERLAG VON WILHELM ENGELMANN
1913

14.6446 95 Sept. 18

Inhalt des sechsundvierzigsten Bandes

Erstes und Zweites Heft

Ausgegeben am 1. Juli 1913

Seite

Arterie meningee encefaliche nella serie dei Mammiferi. Studio morfologico e descrittivo. Pel Attilio Mensa. (Con 4 figure nel testo e tavole I—V) 1

Das Verhältnis der Gattung Dipus zu den Myomorphen: Mus rattus und Meriones auf Grund vergleichend-anatomischer Untersuchung der Muskeln der hinteren Extremitäten. Von B. Schapiro. (Mit 33 Figuren im Text) 209

Leber mit abgespaltenem, rechten Seitenlappen. Von Georg Ruge. (Mit 2 Figuren im Text) 293

Drittes und Viertes Heft

Ausgegeben am 7. Oktober 1913

Anatomische Studien an der japanischen dreikralligen Lippenschildkröte (Trionyx japonicus). II. Mitteilung. Muskel- und peripheres Nervensystem. Von K. Ogushi. (Mit 38 Figuren im Text und Tafel VI bis XIII) 299

Über die Variationen der Wirbelsäule und der Extremitätenplexus bei Lacerta viridis Gessn. und Lacerta agilis Linn. Von Konrad Kühne. (Mit 13 Figuren im Text und Tafel XIV) 563

Die Kopfregion der Amnioten. Morphogenetische Studien. Von A. Fleischmann. (11. Fortsetzung) 593

Die Bildung des Gaumens bei Cavia cobaya. Von B. Löhle. (Mit 39 Figuren im Text und Tafel XV—XVI) 595

Istituto di Anatomia Normale Veterinaria diretto dal Prof. U. Zimmerl. — Torino.

Arterie meningee encefaliche nella serie dei Mammiferi.

Studio morfologico e descrittivo

pel

Dott. **Attilio Mensa**

Assistente di Patologia e Clinica Chirurgica Veterinaria.

Con 4 figure nel testo e tavole I—V.

Lo studio che ci proponiamo di intraprendere riguarda il sistema arterioso durale encefalico. Uno studio così fatto, esteso a tutte le arterie meningee encefaliche dei Mammiferi, non richiede per sé la necessità di troppe giustificazioni. Ci vogliamo rassicurare, per ciò, che basti un breve accenno alle molte e non lievi lacune dell'argomento: prima, la poco estesa comparazione e la conseguente errata omologia delle unità arteriose; seconda, la necessità di conoscere il valore morfologico delle stesse unità ed il loro destino, evolutivo o regressivo; poi, la difettosa conoscenza di tutti i rami arteriosi, errata talora sino a mutarne il significato; la presenza di rami costanti sino ad oggi sconosciuti; l'ordinamento della nomenclatura, presentemente confusissima, e così via via.

Parecchio s'è fatto nell'Uomo, meno nei nostri animali domestici, pochissimo nei Mammiferi in genere.

Alle descrizioni, soventi volte minute e precise, sulla presenza e sul decorso delle arterie meningee, s'aggiunge, nell' Uomo, una lunga serie di anomalie, di gran giovamento al nostro studio comparato, ancor quando, troppe volte, non ci venga segnalato che il puro fatto anatomico.

Di così fatte anomalie pochissimo è detto negli altri ordini di Mammiferi. Anche la descrizione delle arterie meningee è sempre molto incompleta.

Solo tardi, anche da noi solleva interesse la descrizione di qualche anomalia arteriosa, e più che altre, per l'indirizzo comparato che le accompagna, segnano un fatto novo le ricerche dello ZIMMERL sul canale infrasquamoso di GRUBER, estese, nell' *Equus caballus*, alla conoscenza di un foro, che l'autore chiama »meningeo«, seguito da un solco osseo ricettante un' anastomosi arteriosa.

Sulla présenza di detto foro è giusto però avvertire che già KRAUSE, nel 1884, descriveva nel Coniglio un ramo arterioso, passante per un foro esistente sulle ali dello sfenoide, a cui tuttavia non dava significato particolare: lo riteneva, anzi, omologo al »Foramen spinosum« dell' Uomo, donde l'interpretazione di »meningea media« che dava al ramo di cui è questione. A TANDLER è riservato poi di dimostrare l'erroneità di tali asserti.

Continuano nel 1909 le osservazioni di MOBILIO, ancora sul foro meningeo, colla descrizione dell' arteria frontale, originante dalla meningea media.

Vien riconosciuta l'importanza del »foro meningeo«, siccome destinato a ricettare un ramo arterioso, quantunque le ricerche di cui dianzi è parola, limitate al Cavallo, non riescano a dimostrare la costanza del ramo, né possano accordargli un preciso significato. Rimane il dubbio sul valore da attribuirgli: quello di un' anastomosi tra la meningea media e la frontale; o quello di collaterale della prima, capace di sostituire »la frontale stessa, la lacrimale od anche una radice dell' oftalmica« (ZIMMERL).

Il »foro meningeo«, descritto dallo ZIMMERL sulla sutura fronto-sfenoidale nel Cavallo, trova il suo corrispondente in tutta la serie dei Mammiferi: questo almeno se ci è concesso dedurlo da tutti i casi esaminati, nei quali lo trovammo sempre costante. Esso corrisponde precisamente al foro che dà passaggio al »ramus recurrens« di HENLE, o »ramus orbitalis« di altri autori. Già conosciuto da HALLER, nell' Uomo, ZUCKERKANDL lo chiama »canalis cranio-orbitalis«, nome che, per molte ragioni, non ultima la sua conformazione, noi estenderemo ai Mammiferi in genere.

D'accordo con ZUCKERKANDL sul carattere del canalis cranio-orbitalis, avvertiamo appunto che, ancor quando in parecchi animali si presenti unicamente come un »foro«, esso appare il più delle volte come un vero canale, attraversante lo spessore della parete cranica, obliquamente, sino a percorrere non breve tratto in essa, laddove si ramifica e sbocca con due fori, tre talvolta, nel cavo cranico. I Ruminanti sono tipici di questo comportamento; i Solipedi stessi offrono

più che un foro un canale. I Carnivori ripetono soventi volte i primi. Ma l'appellativo di »cranio-orbitalis« ci sembra anche appropriato, per la facile ragione che il canale serve, in ogni modo e sempre, a mettere in comunicazione la cavità cranica con quella orbitale, donde il facile richiamo sul valore del corrispondente ramo arterioso.

Ci permettiamo tuttavia di ricordare che, volendo assegnare al canale un appellativo capace di rispecchiare fedelmente la condizione dell' individuo adulto, ancor meglio gli converrebbe quello di orbito-cranialis, giacché, senza indagare la condizione embriologica, noi ci troviamo spesso di fronte ad un canale destinato ad accogliere un' arteria, la quale, proveniente dall' orbita, passa da questa nel cavo cerebrale.

Avvertiremo ancora come il canale »cranio-orbitale« sia stato descritto ne' Primati, nell' Uomo e, tra i nostri animali domestici, nel Coniglio e nel Cavallo. Che noi sappiamo, in nessun altro animale, ragione per cui ci faremo obbligo di descriverlo, anche brevemente, in tutti gli animali esaminati.

Diremo della sua costanza, senza eccezione, a proposito della descrizione del ramo arterioso ch'esso ricetta, la cui importanza cresce in ragione diretta a quella che gli viene dalla fissità dei caratteri del canalis cranio-orbitalis, considerato nella classe dei Mammiferi.

Toccata così la questione prima, siccome la più interessante, diremo del piano del lavoro.

Nella parte generale tratteremo successivamente della tecnica, dei caratteri comuni delle arterie meningee e loro generalità, delle origini, della nomenclatura e divisione, della stapedia, ramus orbitalis e arteria orbito-meningea.

Faremo seguire la parte speciale, dove esporremo le nostre ricerche per gruppi, corrispondenti agli ordini dei Mammiferi studiati.

Ogni ordine avrà un riassunto, ed in ultimo verranno le conclusioni generali.

Tecnica.

La tecnica usata per la preparazione del materiale di studio e la metodica seguita nella ricerca delle aa. meningee non offrono alcunché di singolare.

La testa dei grandi animali veniva iniettata da una delle carotid primitive; a volte colla comune sospensione di scagliola in

acqua, altre volte con sego. Francamente, i risultati ottenuti son stati buoni coll' una e coll' altra sostanza. Diremo, anzi, che la scagliola serve meglio, sempre quando non sia possibile avere la testa d'un animale di recente dissanguato.

Tentammo poche volte le iniezioni parziali, quali quelle della mascellare interna e, nel Cavallo, della meningea media, ma i risultati non erano gran che differenti.

Pei piccoli animali, non era così facile l'iniezione del capo colle suaccennate sostanze: dovemmo pertanto ricorrere alla così detta miscela del TEICHMANN, la quale ci ha dato sempre splendidi risultati.

Iniettavamo ancora dalla carotide, nei piccoli Ruminanti, nei Carnivori in genere ed in alcuni Roditori; ma ciò non ci era più possibile nei rappresentanti minori di quest' ultimo ordine, né in quelli degli Insettivori. Per questi procedevamo dal cuore. Allacciata l'aorta posteriore ed inciso il ventricolo sinistro, spingevamo la cannula nel l'aorta primitiva, da dove, l'iniezione, per l'aorta anteriore, spingevasi ottimamente al capo.

Poche volte non ci è stata possibile l'iniezione, non già per causa nostra, ma perché la testa ci veniva consegnata spellata. Suppliva in questo caso la lunga pratica della ricerca e la maggior attenzione. Ci siamo molto guardati da sbagli di interpretazione; non potevamo scambiare macroscopicamente una vena con un' arteriola meningea, ma a prevenire ogni sospetto, diremo ch'è stata nostra cura costante di seguire le arteriole meningee sino alla loro origine extra-cranica; né mai ci siamo arrestati alle branche madri, che sempre abbiamo seguito fino alla loro sorgente comune: la carotide primitiva.

Diremo infine come giovi talvolta la semplice iniezione di acqua colorata in territori circoscritti: ciò serve abbastanza bene a dimostrare il tragitto delle arterie.

Fatta l'iniezione e convenientemente preparati i grossi tronchi arteriosi, procedevamo all' apertura della cavità cranica. Facevamo così. Avendo cura di risparmiare tutta l'orbita, cominciavamo col fare una sezione orizzontale, bilaterale, della scatola cranica in guisa da limitarne una calotta. Sulla faccia nucale eseguivamo due altre sezioni oblique, divergenti in alto, tangenti ai margini mediali dei due condili occipitali ed unentisi agli estremi posteriori delle prime. La cura maggiore voleva messa per segare solo la parete ossea; era necessità saper arrestarsi sulla meninge.

Completavamo le sezioni antecedenti con altre: due, tre per lato, verticali, unenti la sezione prima, con una sezione sagittale fatta sulla linea mediana della cresta parieto-occipitale, o semplicemente sulla sutura parieto-parietale. Staccavamo delicatamente i lembi ossei, aiutandoci collo scalpello, sino a sollevarli dalla linea mediana superiore sulla sezione inferiore.

Ogni volta che i solchi ossei meningei della parete cranica interna erano ridotti a canale, dovevamo rompere questi, prima d'esportare il lembo osseo corrispondente.

Poche difficoltà incontrava l'esame delle meningee cerebellari, né maggiori quello delle cerebrali, fatta eccezione pel ramo orbito-meningeo. Questo dovevamo ricercarlo prima sulla meninge, appena scoperta, allontanata la quale, coi dovuti riguardi, dalla parete ossea, non c'era difficile seguire le ramificazioni, sino al tronco principale corrente all' incontro del condotto cranio-orbitale. Una leggera trazione dell' orbito-meningea rendeva nota la sua origine, ripercuotendosi sulla periorbita. Inciso l'apice di questa, preparavamo le arterie ch'essa racchiude, tra le quali non era poi difficile scorgere l'origine del ramo orbito-meningeo.

Seguendo altra tecnica, mettevamo a nudo il tronco principale del suddetto ramo, lungo il suo tragitto nel canale che lo ricetta; lo seguivamo poi nel suo tratto prossimale, sempre più evidente, sino a trovarne l'origine dalle aa. orbitali o dalle temporali.

L'a. meningea cerebrale orale era facile seguirla, appena trovata l'etmoidale, entrata pel foro orbitario interno.

Studiate e disegnate le aa. meningee d'origine esocranica, procedevamo all' esportazione dell' encefalo, incidendo la meninge a lato della gran falce e poi sulla linea mediana del verme superiore (mediano). Ci facilitavamo in tal guisa il compito per lo studio delle aa. meningee d'origine endocranica e nel medesimo tempo c'era possibile lo studio preciso dei collaterali e delle anastomosi.

A complemento di ciò, occorre sempre, per lo studio della vera a. oftalmica, lo scalpellamento della fossetta ottica e del canale corrispondente.

Caratteri comuni delle aa. meningee e loro generalità.

Volendo attenerci in modo assoluto al significato che ci rende l'appellativo »aa. meningee«, noi, facilmente, ed anzi, giustamente, saremmo indotti a pensare che le suddette arterie non siano destinate che alla nutrizione delle meningi. Ma così non è.

Il loro territorio d'espansione è ben più vasto. Son esse ancora che irrorano ed alimentano le ossa delle pareti craniche: né qui s'arrestano. La dimostrazione dei rami perforanti dell' a. meningea media, dovuta ad Hyrtl, è ormai indubbia. Noi, anzi, abbiamo potuto estendere l'osservazione ad altre meningee in particolare, giungendo alla dimostrazione di arterie perforanti, staccantisi non già dalla meningea, quando questa scorre sulla dura, ma prima ch'essa l'arrivi, quando cioè percorre lo spessore di una o più ossa craniche. È evidente allora l'origine intraossea di rami diploetici, non seguibili altrimenti che nella diploe delle ossa craniche; e di altri rami maggiori che, attraversata la diploe, riescono per due vie: o seguono la via interna e giungono sparsi ancora sulla meninge; o seguono la via esterna, attraversando il tavolato esteriore delle ossa, per raggiungere il periostio e quivi estinguersi: rami periostei. Rami maggiori sono di tal calibro che possono provvedere sangue pure ai muscoli pericranici: rami muscolari. L'arteria meningea cerebellare dorsale (mastoidea) ed il ramo temporo-meningeo dei Ruminanti offrono bell' esempio di simili rami.

L'arteria orbito-meningea ci darà l'occasione di parlare delle sue biforcazioni nel suo tragitto endosseo e, nei Ruminanti, ci farà dire ancora della sua importanza per l'irrorazione dei seni. Occorre adesso solo notare quest' altra estensione di territorio vascolare, alle dipendenze della meningea suddetta. Collaterali di questa, attraversando lo spessore delle ossa, cedono rami diploetici, giungono nei seni, e s'estinguono nella mucosa che quelli tappezza: rami dei seni.

È molto facile riconoscere l'analogia corrente tra i rami perforanti meningei, che si staccano nello spessore delle ossa, e quelli derivanti dalle aa. meningee già distese sulla dura; l'origine è la stessa, sicché non è men razionale l'accordare ad essi oltreché l'ugual significato, lo stesso valore.

L'importanza di questo complesso di cose venne richiamata dall' Hyrtl, col suo lavoro speciale sui rami perforanti della meningea media nell' Uomo.

Ancor prima che Hyrtl, già Cruveilhier ricordava tali rami nei dintorni del temporale, ma la più precisa nozione sui »rami perforanti meningei« non la acquistiamo, definitivamente, che dallo studio di Hyrtl, sicché a spiegarci il silenzio degli altri autori varrà la generale credenza che i rami collaterali meningei s'arrestassero nella diploe delle ossa craniche.

Comparata la meningea media ai vasi periostei e, risultando questa di calibro tanto maggiore, Hyrtl pensava »dovesse la meningea media avere altri uffici oltre quello di nutrizione delle ossa craniche«. A questi uffici, scriveva, »provvede coi suoi rami perforanti«. I quali »escono dalle aperture della superficie esterna e provvedono al pericranio, alla galea aponeurotica ed al connettivo lasso che si trova tra di essi«. Così è di fatto.

Le ricerche nostre non possono che confermare, per gli animali, le ricerche condotte sull' Uomo a proposito dei rami perforanti meningei: abbiamo già accennato, anzi, di poter estendere l'asserto a tutte quelle meningee che nel loro tragitto contraggono rapporti diretti colle ossa. Le sole aa. meningee derivanti dal circolo di Willis non possono annoverarsi tra le prime.

Le osservazioni condotte nel campo delle ossa macerate confermano pienamente i risultati ottenuti dall' osservazione sul materiale fresco. Anche in ciò interviene Hyrtl, scrivendo che l'esame attento delle facce, interna ed esterna, d'un osso cranico rileva »numerose aperture ad entrambe le superfici, ad onta della compattezza del tessuto osseo« e che, è dimostrato essere »quelle aperture trovantisi alla faccia interna, destinate all' entrata delle diramazioni della meningea media«.

Ma non solo è possibile scorgere tali minuti forellini nel campo di espansione delle meningee: essi sono ancora diffusi e numerosi negli stessi solchi che dànno ricetto alle arterie, prossimali e distali. La prima osservazione di cavità cranica subito l'avvisa. I fori sono di grandezza differente: la loro descrizione richiederebbe uno studio apposito, ma noi avvertiremo solo il loro elevarsi a sempre maggior significato, ove si pensi che, per essi, molte parti esocraniche son messe in comunicazione coll' endocranio; e che questo e quelle, per l'unità del sistema arterioso, hanno, più che non s'immagini, collegate le sorti della nutrizione: sono numerose anastomosi che per quei fori si scambiano; e, parti principalissime, da quei fori attendono il passaggio di un' arteria destinata alla loro nutrizione.

Hyrtl ricorda un secondo gruppo di rami perforanti: quelli che appartengono al cavo del timpano. E poi un terzo che porta un ramo arterioso al canale di Fallopio, ed un quarto, un quinto, un sesto: rami perforanti della meningea media all' orbita; rami per la cavità nasale originanti dalla meningea anteriore; ed in un caso, un ramo che giungeva al seno cavernoso, proveniente però dalla carotide interna.

Anche le suture vengono attraversate da rami meningei (Hyrtl), e che ciò sia vero non è difficile dimostrarlo nei preparati ben iniettati. Per l'efficace dimostrazione che le suture possono essere attraversate da rami arteriosi, vale del resto l'esistenza del ramo orbito-meningeo, il cui canale, che gli corrisponde, trovasi quasi sempre a traverso la sutura fronto-sfenoidale. E d'altra parte, abbiamo anche già segnalato, per lo stesso canalis cranio-orbitalis, il passaggio di rami fuoriuscenti, correnti cioè dall' endocranio all' orbita.

I rami perforanti non hanno vene satelliti.

Dimostrazione chiara del maggior territorio di espansione delle aa. meningee, più che non sia quello ristretto della dura encefalica, non può venire che da considerazioni sui fatti sopraccennati. Le quali, appunto, noi ci facciamo obbligo di fare, speranzosi di addivenire alla dilucidazione del nesso intimo che collega la nutrizione della dura meninge, delle ossa craniche e del loro periostio.

Ove uno si faccia a considerare la grandezza delle aa. meningee e per poco rifletta alle conoscenze generali sulla nutrizione dei tessuti, le quali ci avvertono che il tessuto connettivo fibroso non richiede mai vasta irrorazione sanguigna, non può non riconoscere subito l'eccesso di quel calibro, quando le arterie suddette fossero unicamente destinate alle meningi. Non bisogna celarsi che »i rami durali propriamente detti sono gracili e poco numerosi« (Charpy). Vien fatto allora di pensare ad altre parti, ad altri organi destinati a ricevere sangue arterioso da quella stessa sorgente, ed associando a questo pensiero la dimostrazione dei rami meningei perforanti, non può rimanere alcun dubbio sulla loro conoscenza. Essi sono: le ossa craniche ed il periostio corrispondente, ai quali possiamo aggiungere i seni ed i muscoli dell' epicranio, per tralasciare del connettivo che separa tutte queste parti. Cosa naturale, la maggior importanza tocca, evidentemente, alle ossa ed al periostio.

Le ossa craniche, comprese tra il periostio, all' esterno, e la dura meninge, all' interno, sono attraversate da una fitta rete arteriosa, tutta fatta di rami provenienti dalle aa. meningee, estinguentisi nel periostio ed anastomizzantisi ivi con altri rami esocranici. La nutrizione di quelle tre parti è così intimamente collegata da non potersi scindere. Alle dipendenze di un' unica sorgente, per essa, la nutrizione, è facile pensare che la distruzione di una meningea non limiterebbe il danno alla sola meninge, ma l' estenderebbe senz' altro alle ossa corrispondenti a quel territorio, ed al periostio, quando non intervenissero in aiuto le anastomosi.

Organi destinati ad un ufficio unico, quello di protezione dell'encefalo, non potevano che essere collegati, oltreché nella funzione, anche nel loro sviluppo, in relazione alla loro comune sorgente di nutrizione.

Ed il fatto potrebbe acquistare anche maggior valore, quando noi volessimo entrare in merito ai rapporti di colleganza e di sviluppo delle ossa craniche colla dura, relativamente al suo potere osteogeno. Ma a noi basta d'averli segnalati, così da poter pensare che le aa. meningee, per il loro ufficio, meno impropriamente potrebbero essere chiamate osteo-meningee. Di fatto, mentre si parla di arterie di nutrizione proprie di quasi tutte le ossa, salvo quelle del cranio, non avendo queste un foro proprio di nutrizione, vien proprio l'ammettere il carattere di osteo-meningee a quelle arterie, il cui dominio di nutrizione abbraccia le ossa e le meningi insieme. Ciò negando, noi verremmo a celarci da qual fonte attingano il sangue organi così importanti ed indispensabili quali sono le ossa craniche.

Un' altra condizione comune ricollega le aa. meningee: esse sono l'una coll' altra anastomizzate. Le loro più fini anastomosi non sono visibili che quando le iniezioni sono ben riuscite: a condizioni diverse potrebbero negarsi fatti esistenti.

Hyrtl sostiene la tesi accennata, affermando che l'iniezione di tutte le meningee è possibile dalla meningea media. Lo stesso ripete Charpy, sicché dati più probatori non potremmo accennare.

Aggiungeremo tuttavia che la cura messa nelle iniezioni dei vari crani esaminati ci ha permesso, tutte le volte ed in tutti gli animali, di constatare simili anastomosi; le quali, da sole, possono spiegare la scambievole sostituzione funzionale meningea.

Un equilibrio costante regola la nutrizione delle parti. Ove una meningea accenni ad uno sviluppo maggiore, troveremo l'immediato compenso nel minor calibro di un' altra e l'inverso pel caso opposto.

Zimmerl e Mobilio hanno descritto collaterali insolite della meningea media, ma la loro osservazione, portata sul tratto prossimale di questa, ha dovuto riconoscere il suo calibro notevolmente elevato. E nei rappresentanti dell' Artiodactyla lo vedremo pure: al maggior sviluppo dei rami meningei della rete mirabile corrisponde una sensibile diminuzione in quello del ramo temporo-meningeo e viceversa. E nei Solipedi ancora: la meningea cerebellare dorsale (mastoidea), pel suo calibro, oscilla ne' rapporti inversi delle variazioni del ramo che le viene dalla meningea media. E così via via.

Un' ultima considerazione generale sul comportamento delle aa. meningee.

Tutte hanno una caratteristica comune non indifferente: esse lasciano, sul loro tragitto, la traccia del loro passaggio. Per ogni dove passi una meningea, è un solco che scava sulla parete interna delle ossa craniche. In ciò dissentiamo un poco da Hyrtl, il quale afferma che »la meningea anteriore e posteriore non lasciano dietro di sé, sulle corrispondenti ossa, traccia alcuna del loro decorso«.

Che non valga, per ciò, la finezza del vaso ce lo dice Hyrtl stesso: anche per lui le più fini ramificazioni della meningea media e di altre meningee son accolte in solchi: sicché, a sostegno della sua tesi, non invoca che il fatto »che questi vasi non vengono a contatto coll' osso, ma lo raggiungono solo con un piccolo numero delle loro più sottili diramazioni«.

Ma se è vero che il contatto della meningea media e di altre meningee maggiori è più esteso e più intimo coll' osso, non è possibile tuttavia negare l'esistenza di solchi propri della meningea anteriore e posteriore di Hyrtl, sempre evidenti nei crani di tutti gli animali. Piuttosto è da considerare che non tutta la lunghezza del tragitto di quelle meningee si ripete sull' osso: è necessità conoscere che, per più o men breve tratto, alcune meningee corrono nello spessore della dura, e, più frequentemente, nella falce cerebrale o cerebellare. La stessa cosa si ripete per alcune meningee della base encefalica, ond' è naturale che non si vedano solchi ossei in corrispondenza dei tratti arteriosi intradurali.

Converrà quindi, per queste arterie, rilevare l'espressione intima del loro comportamento. Brevemente: le aa. meningee non scorrono libere sulla superficie epidurale, ma sono debitamente contenute: o dall' osso, o dalle maglie durali. Il loro calibro permetterebbe, sotto l'impulso dell' onda sanguigna, un' espansione totale non indifferente, la quale potrebbe rendersi nocevole, in varia misura, all' encefalo: trattenuta quella invece da seconde pareti, meno elastiche, vien limitato l'impulso dell' onda, sino a smorzarne od annullarne l'effetto.

E ricorrendo all' intimo nesso, di cui dianzi è parola, sulla vicendevole espansione arteriosa della meninge e delle ossa craniche, avremmo anche maggior ragione di pensare che le aa. meningee debbano essere parzialmente accolte nelle ossa, a cui direttamente appartengono.

Conforta quest' asserto l'osservazione a fresco, sul tragitto delle

meningee, ed a secco, sul decorso dei solchi e sul loro comportamento. Capita spesso che i solchi si completino e si riducano a veri canali: ricettano allora per intero l'arteria meningea propria, e questa, per quel tratto, interamente all' osso appartiene. Talvolta son condotti lunghi, tal' altra brevi; né è infrequente un condotto continuo, solo interrotto, tratto tratto, da piccole aperture irregolari, dalle quali sporge la meningea per prender nuove aderenze alla dura.

Sempre adagiate nei solchi, le aa. meningee hanno così, vicendevolmente, nei condotti, un' entrata ed un' uscita, le quali alternano l'appartenenza completa: all' osso ed alla meninge. Ma sia detto che queste condizioni non son proprie che delle grandi meningee: le piccole non lasciano che semplici solchi, equivalenti a piccole docce, scavate fedelmente lungo il loro tragitto. Essi sono di varia grandezza, come varia è la profondità, che è in ragione diretta del calibro dell' arteria ch'essi ricettano.

Nei tratti prossimali, le arterie corrono ondulate, poco da prima, e poi maggiormente. Non di rado formano sensibilissime curve, anse ad S, ripetute più volte. Nei tratti distali corrono piuttosto serpiggiinose. Questo modo di presentarsi è molto accentuato e d'una singolare caratteristica in quasi tutti i Carnivori, sebbene non manchi negli altri animali.

Tutte le aa. meningee hanno sempre abbondanti ramificazioni collaterali. La ramificazione è ascendente; solo per eccezione son rami discendenti nei tratti inferiori della meninge. In pressoché tutti gli animali son dimostrabili le anastomosi delle aa. meningee laterali destre con quelle sinistre. Ancor una volta ciò può dimostrare l'unità di circolo delle aa. in questione.

Origini.

Uno sguardo generale dato alle origini delle arterie meningee rileva subito come sian due le sorgenti capitali, destinate alla loro formazione: una interna od endocranica; esterna l'altra od esocranica. Ciascuna ha un territorio determinato e costante di espansione.

La sorgente arteriosa endocranica è alle dipendenze del circolo di Willis: sia questo l'espressione della suddivisione della carotide interna, od altrimenti di quella della vertebrale, od ancora delle forme intermedie.

Le aa. meningee ch'essa emana hanno comune la caratteristica d'aver breve tragitto, per la ragione ch'esse già si trovano nel terri-

torio a cui sono destinate; e di non attraversare fori, né altre parti ossee, a cui non cedono rami alcuni, donde la loro maggior finezza. Esse sono esclusivamente meningee. Fatta eccezione per l'a. oftalmica e l'a. meningea della falce, esse non hanno punto fisso di origine: sono rami, la cui presenza è costante, come incostante è la loro sede. Ancor dalle aa. cerebrali e cerebellari si staccano rami meningei endodurali. Tutti alimentano la dura basale dell' encefalo: epperò tra quelli, alcuni estendono il loro dominio alla falce ed all' orbita.

Avuto riguardo alla loro distribuzione, le arterie ora accennate meritano il nome di aa. meningee ventrali.

La sorgente esocranica supera d'assai la prima. Notevolissima pel calibro dei vasi che la costituiscono, essa conta in sé le varie diramazioni dell' arteria occipitale, ed i collaterali maggiori della carotide esterna.

Dell' occipitale sono costanti le branche conosciute sinora col nome di »mastoidea«, »condiloidea« e »cerebro-spinale«, a cui s'aggiungono i collaterali secondari della »condiloidea«, talora, rami diretti dell' occipitale stessa.

Considerata a traverso i suoi rami meningei, l'occipitale ha, nei Mammiferi, singolari limiti ed un territorio quasi costante di espansione. Ove la »mastoidea« non partecipasse, in alcuni ordini, alla nutrizione della dura cerebrale, noi potremmo dire che, salvo le anastomosi, i rami meningei occipitali sono interamente destinati alla dura cerebellare. Questa non riceve rami speciali da altra sorgente: al più al più, esili collaterali di poco conto.

La carotide esterna serve invece l'ampio territorio della dura cerebrale. Interviene coi suoi rami principali: l'auricolare posteriore, l'auricolare anteriore, la mascellare interna ed il ramo orbitale (»a. oftalmica« di molti autori). Tutti questi cedono direttamente le aa. meningee, salvo il ramo orbitale che può cederle per mezzo delle sue branche collaterali.

Comunque originate, esse meningee devono, per portarsi dall' esoall' endocranio, attraversare le pareti craniche, ciò che fanno sempre, per vie immutabili, lungo appositi fori o canali che attendono al loro passaggio. Qual che sia l'origine, ogni meningea non muta la sua via d'entrata, sempreché l'arteria anomala non cangi il suo valore morfologico. La via arteriosa intercranica è generalmente un semplice foro, meno sovente un canale. Un bell' esempio ce l'offre il »canalis cranio-orbitalis«, e la via, del resto, che le aa. temporo-me-

ningee seguono nei condotti parieto-temporali è ancor più dimostrativa.

La questione delle aa. meningee cerebrali un po' si complica coll'origine particolare della cosidetta »meningea media«, la quale, pur conservando morfologicamente tutto il suo valore, in alcuni ordini inferiori, origina dall'a. stapedia. Essa meningea rende così endocranica la sua origine, ma non è che un fatto transitorio, destinato a scomparire nella sua evoluzione.

Noi diremo di un caso in cui, nell' *Erinaceus europaeus*, la meningea media, più che endocranica, già voleva esser considerata esocranica, da che la sua origine, sempre dalla stapedia, non avveniva nel cavo cerebrale, ma bensì nella cavità timpanica. Nessun dubbio perciò sull' omologia tra meningea media d'origine esocramica e la corrispondente endocranica. Tutto ricorre ad una fonte quasi comune, e, per l'analogia neanche ci deve sfuggire che la stapedia, sovente, sostituisce rami della maxillaris interna, alle cui dipendenze sta la meningea media d'origine esocranica.

Un altro quesito ci interessa. Abbiamo considerato tre gruppi di vasi, due esocranici ed uno endocranico, destinati a tre parti distinte della dura encefalica:

il gruppo dell' occipitale, esocranico, destinato alla dura cerebellare, non esclusa quella appartenente all' istmo;

il gruppo della carotide esterna, esocranico anch' esso, adibito alla dura cerebrale;

il gruppo endocranico del circolo di Willis, per la meninge basale del cervello.

Ancor prima di ciò s'era detto delle anastomosi meningee intracraniche: ora è la volta di quelle esocraniche ed intercraniche.

Noi dimostreremo, quando ne verrà il momento, le anastomosi correnti tra le meningee, ancor prima ch'esse entrino nel cranio, e quelle che s'effettuano tra le meningee eso- ed endocraniche. Per citare un esempio, la »meningea media«, prima d'entrare nel foro ovale, lancia un' anastomosi al ramo orbito-meningeo. Questo può inviarne una seconda alla carotide interna e, quando non la invii, lo stesso scambio di anastomosi avviene colla prima. Le aa. meningee che descriveremo come istmo-cerebellari cedono anastomosi alla rete mirabile, e così via via. Restano in tal guisa attivate vere comunicazioni arteriose tra le singole meningee dell' esocranio e dell' endocranio ed infine, tra queste e quelle: intercraniche.

Pel tramite del circolo di Willis, ripetesi alla base encefalica

l'identica condizione delle aa. meningee, nei loro tratti distali: qui, s'anastomizzano direttamente le destre con le sinistre; là, per mezzo del circolo arterioso.

Le anastomosi meningee acquistano così un' importanza concreta che non ci deve sfuggire: mercé loro, la via al sangue, per le meningi e le ossa, è debitamente assicurata.

Nomenclatura e divisione.

La nomenclatura delle aa. meningee merita un' attenzione ed una cura singolare, imperocché, adottando senza discussione la molteplice terminologia ora in uso per le meningee, cadremmo ancora in quella confusione di sinonimie ch'è logico abbandonare. D'altra parte, il desiderio di non innovare o troppo mutare ci porterebbe a conseguenze sempre più irrimediabili, quando a tutto disegno lo si dovesse seguire.

Quando gli autori, anche senza attenersi ad una norma costante, avessero sempre seguito lo stesso nome, per una stessa meningea, anche la logica di una nomenclatura istituita sopra un concetto unico, fondamentale, avrebbe allora potuto soccombere. Ma proprio non è capitato così.

Presa, come base prima della nomenclatura arteriosa meningea, la posizione delle singole arterie: descritta una meningea anteriore ed un' altra posteriore, gli autori chiamano media quella che sta di mezzo alle due prime. Per altre arterie non regge più il concetto della posizione: vale l'origine, ed allora prende la meningea il nome dell'arteria madre; vale il luogo d'entrata, ed allora vien distinta col nome dell' osso che attraversa, o con quello proprio del foro osseo.

Ma sovente la discordanza non s'arresta alla varietà dei concetti che informa la nomenclatura: anteriore ed inferiore, superiore e posteriore si adottano addirittura per una stessa meningea e si equivalgono. E per attenerci all' a. meningea che vien detta superiore e posteriore, contemporaneamente, ritroviamo ancora, a significare la stessa, gli appellativi di prevertebrale, di condiloidea, di epicondiloidea.

Altre distinzioni vengono determinate dal calibro delle arterie: la »meningea media« prende contemporaneamente il nome di grande meningea o m. magna, e, per contrapposto, s'istituiscono piccole meningee.

Non parliamo qui dell' a. oftalmica, sulla quale, per l'errata nomenclatura, son stati commessi non lievi errori di interpretazione:

ne diremo più tardi e meglio a proposito del ramus orbitalis, insieme all' a. stapedia e col ramo orbito-meningeo.

C'è dunque, nella nomenclatura presente, una vera discordanza nei concetti che l'informano, donde la buona ragione per tentarne una riforma. Ed il rimedio è più facile che non si creda: ai concetti vuol essere sostituito un concetto solo. Quando sulla base di un' unica direttiva, vien istituita la nomenclatura d'una determinata serie di organi similari, quella, immancabilmente, deve risultare omogenea.

A nostro giudizio, la posizione delle meningee, sulla dura encefalica, è quella che meglio si lascia seguire e che maggiormente si presta per una nomenclatura razionale, adattabile alle molteplici condizioni delle suddette arterie, considerate a traverso la serie di tutti i Mammiferi. Il concetto topografico ci permetterà inoltre di conservare il maggior numero dei termini adottati sinora.

Tuttavia, è bene stabilire come le aa. meningee minori, talora trascurabili, non abbiano tutte sede fissa.

Sono a sede costante, salvo le piccole differenze nell' estensione del territorio occupato, tutte le aa. meningee di origine esocranica, e, tra quelle di origine endocranica, l'oftalmica e la meningea della falce.

Sono a sede incostante, e perciò non definibili altrimenti che col nome della branca da cui originano, le meningee cerebrali ventrali. All' incostanza di sede, codeste arteriole associano l'esilità del calibro, soventi volte, non lieve. Esse son proprie della dura meninge, e noi impareremo a conoscerle coi nomi di meningee del circolo di Willis, mm. della rete mirabile, mm. delle aa. cerebrali e cerebellari, mm. dell' a. cerebro-spinale e vertebrale.

Sulla convenienza di quest' ultima terminologia non crediamo d'insistervi, atteso ch' essa rappresenta una necessità non solvibile altrimenti; né vogliamo ritenere, per ciò, men opportuna o razionale la nomenclatura da applicarsi a tutte le altre meningee.

Per queste, quando non è stato sufficente l'appellativo generico di dorsale, ventrale e via via, s'è associato il nome d'organi in relazione colla dura, nell' intento di determinare meglio la loro posizione e sovente i limiti.

Così pel ramo corrente sulla falce, collaterale della cerebrale anteriore, e che parecchi autori chiamano meningea anteriore, lasciando che si confonda colla vera meningea orale, onde evitare

errori di interpretazione, noi abbiamo adottato il nome di a. meningea della falce, anche perché a questa, quasi interamente destinato.

Chiameremo a. orbito-meningea quella che, originante dall'orbita, arriva alla dura attraverso il canale orbito-craniale.

Riferiremo alle meningee cerebrali latero-ventrali quelle arterie che si staccano dal margine ventrale della stapedia, nel suo tratto percorrente la dura; e nell' ipotesi che anche l'a. »piccola meningea di Lauth (a. meningea parva)«, descritta nell' Uomo, non debba esser altro che l'espressione de' collaterali meningei latero-ventrali della stapedia, siamo venuti nella decisione di mantenere per essa lo stesso appellativo dei rami che rappresenta.

Così intese, le aa. meningee latero-ventrali della stapedia abbracciano anche le meningee laterali della rete mirabile, identiche alle prime, ond' era giusto, morfologicamente, ancor per queste, mantenere la stessa denominazione, facendone un gruppo unico.

Sull' esempio di Tandler, e per nostre ragioni che diremo più tardi, abbiam voluto mantenere all' »oftalmica interna« degli autori in genere, il nome esclusivo di a. oftalmica, ma non potevamo continuare l'aggettivo di »media«, all' a. meningea che, nella serie, si dimostrò unicamente cerebrale laterale. Esso non trova più la sua ragion d'essere quando un maggior numero di meningee è dimostrato tra l'»anteriore« e la così detta »posteriore«. Volendolo, bisognerebbe ammettere allora più d'una meningea media, sicché la loro distinzione non sarebbe facile; od altrimenti bisognerebbe ricorrere a troppi artifici nomenclaturali, dopo i quali, ancor ne scapiterebbe sempre la chiarezza.

Una cosa sola ci tratteneva dal nostro proposito: il pensiero di portare una modificazione ad un appellativo universalmente usato. Ma la buona ragione confidiamo valga a giustificarci.

Piuttosto è a dire che, nei rappresentanti di qualche ordine, nei quali troviamo la o le aa. meningee latero-ventrali, non sarebbe eccessivo, né inutile, differenziare l'a. meningea cerebrale laterale col nome di meningea latero-dorsale, siccome quella che si stacca dal margine dorsale della stapedia, contrariamente alle latero-ventrali, originanti dal margine ventrale.

Tuttavia, come queste ultime meningee, già per sé limitatissime, accennano anche a scomparire, noi manterremo il solo appellativo di cerebrale laterale, senza aggiungervi dorsale, alla così detta »meningea media«. Non saranno perciò meno differenziate le altre,

ancor quando l'aggettivo di ventrali possa richiamare alla mente l'esistenza di altre meningee dorsali.

Analogamente ai concetti suesposti, pei rapporti che contrae col condotto parieto-temporale e per la meninge che irrora, propria del lobo temporale del cervello, ci è sembrato logico chiamare a. temporo-meningea quella che perviene nel cranio attraverso a quel condotto, sboccando sulla dura che gli corrisponde.

Per le arterie meningee cerebellari abbiamo scelto, dei vari nomi indicanti la così detta »mastoidea«, quello di a. meningea cerebellare dorsale. Ricordiamo tuttavia ch' essa, pur appartenendo alla meninge cerebellare, in ragione del suo enorme sviluppo, nei rappresentanti dell' Ungulata, Equidi in particolare, varca sovente i confini che convengono al suo nome. Essa diventa, per non breve tratto, cerebrale, ma dimostrandosi nella serie dei Mammiferi eminentemente cerebellare, troviamo giusta ragione di mantenerle quel nome.

Per la »condiloidea«, in conformità del suo territorio di espansione, adotteremo il nome di a. meningea cerebellare laterale; ed ai rami meningei, che trovano la loro via d'entrata nel cranio attraverso i fori laceri, daremo il nome di aa. meningee istmo-cerebellari, distinguendole, come i fori laceri, in orale ed aborale.

Complessivamente abbiamo diviso le aa. meningee encefaliche in quattro grandi gruppi, seguendo in ciò le divisioni naturali dell' encefalo. Avremo così:

1° aa. meningee cerebrali
2° aa. meningee cerebellari
3° aa. meningee cerebrali ventrali
4° aa. meningee istmo-cerebellari.

AA. meningee cerebrali:

a. meningea cerebrale orale
a. orbito-meningea
a. meningea cerebrale laterale
a. meningea cerebrale laterale accessoria
a. o aa. meningee cerebrali latero-ventrali
a. temporo-meningea.

AA. meningee cerebellari:

a. meningea cerebellare dorsale
a. meningea cerebellare laterale.

AA. **meningee cerebrali ventrali:**

a sede costante:

a. oftalmica
a. meningea della falce

a sede incostante:

aa. meningee del circolo di Willis
aa. meningee della rete mirabile
aa. meningee delle aa. cerebro-spinale e vertebrale
aa. meningee delle aa. cerebrali
aa. meningee delle aa. cerebellari.

AA. **meningee istmo-cerebellari:**

a. meningea istmo-cerebellare orale
a. meningea istmo-cerebellare aborale.

* * *

A maggior intelligenza del lettore, daremo, in un prospetto, la sinonimia latina di tutte le arterie suddette.

aa. meningee encefaliche	aa. meningee encephali
aa. meningee cerebrali	aa. meningee cerebri
aa. meningee cerebellari	aa. meningee cerebelli
aa. meningee cerebrali-ventrali	aa. meningee cerebro-ventrales
aa. meningee istmo-cerebellari	aa. meningee istmo-cerebellares

aa. meningee cerebri:

a. meningea cerebrale orale	a. meningea cerebralis oralis
a. orbito-meningea	a. orbito-meningea
a. meningea cerebrale laterale	a. meningea cerebralis lateralis
a. o aa. meningee cerebrali latero-ventrali	a. o aa. meningee cerebrales latero-ventrales
a. temporo-meningea	a. temporo-meningea

aa. meningee cerebelli:

a. meningea cerebellare dorsale	a. meningea cerebellaris dorsalis
a. meningea cerebellare laterale	a. meningea cerebellaris lateralis

aa. meningee cerebro-ventrales:

a. oftalmica	a. ophthalmica
a. meningea della falce	a. meningea falx cerebri
aa. meningee del Circolo di Willis	aa. meningee circulus Willisii
aa. meningee della rete mirabile	aa. meningee retis mirabilis

aa. meningee delle aa. cerebro-spinale e vertebrale	aa. meningee a. cerebro-spinalis et vertebralis
aa. meningee delle aa. cerebrali	aa. meningee aa. cerebrales
aa. meningee delle aa. cerebellari	aa. meningee aa. cerebellares

aa. meningee istmo-cerebellares:

a. meningea istmo-cerebellare orale	a. meningea istmo-cerebellaris oralis
a. meningea istmo-cerebellare aborale	a. meningea istmo-cerebellaris aboralis.

* * *

Crediamo opportuno inoltre di riunire, in un secondo prospetto, tutta la sinonimia delle arterie meningee, che sinonimi hanno. Eviteremo così di ripeterci in ciascun ordine di Mammiferi.

Questo secondo prospetto offrirà la prova più eloquente delle discordanze, di cui dianzi è parola, sulla terminologia delle aa. meningee, e, nello stesso tempo, sarà la maggior giustificazione della nomenclatura da noi seguita.

Sempre che c'è stato possibile, abbiamo voluto citare, per gli appellativi usati da un solo autore, il nome di questo. Le altre sinonimie usate dai più troveranno la loro applicazione nello svolgimento della letteratura.

aa. meningee cerebrali

- a. meningea cerebrale orale. Sin.: a. meningea anteriore o nasale; aa. meningee anteriori; a. meningea antica; rami meningei antici hom.: rami meningei dell' a. etmoidale o nasale ant.; branca meningea dell' oftalmica; meningea inferiore (Gurlt).
- a. orbito-meningea. Sin.: ramus recurrens (Henle); piccola a. meningea (Cruveilhier); ramus meningeus di molti autori; ramus orbitalis della meningea media.
- a. meningea cerebrale laterale. Sin.: meningea media; grande meningea; meningea magna; meningea mediana; sfeno-spinosa.
- a. o aa. men. latero-ventrali. Sin.: piccola meningea (Lauth).
- a. temporo-meningea. Sin.: a. meningea superiore; a. meningea anteriore (Frank); a. meningea posteriore; meningea accessoria (Canova); branca meningea dell' auricolare anteriore.

aa. meningee cerebellari

- a. meningea cerebellare dorsale. Sin.: mastoidea; a. meningea superiore; a. meningea posteriore o caudale; a. meningea dorsale posteriore (Struska); a. meningea anteriore; a. meningea postica h.

aa. meningee cerebellari

a. meningea cerebellare laterale. Sin.: a. condiloidea; a. epicondiloidea (Bossi); a. prevertebrale; a. meningea posteriore o caudale; a. meningea inferiore; a. condiliena; ramo meningeo della prevertebrale; branca inferiore della prevertebrale (Strangeways).

aa. meningee cerebro-ventrali

a. oftalmica. Sin.: a. centrale della retina (Gurlt, Leyh); a. oftalmica; a. oftalmica superiore (Chauveau); a. oftalmica interna.

a. meningea della falce. Sin.: a. meningea inferiore (Gurlt); a. meningea nasale; a meningea antica.

Le altre meningee non hanno sinonimi.

aa. men. istmo-cerebellari

a. meningea istmo-cerebellare orale. Sin.: branca meningea dell' occipitale.

a. meningea istmo-cerebellare aborale. Sin.: a. meningea dell' occipitale (Mangosio); II ramo terminale della prevertebrale; meningea media (nei ruminanti) di molti autori tedeschi; branca superiore della prevertebrale.

Stapedia. Ramus orbitalis. A. orbito-meningea.

Che sia e qual valore abbia la stapedia nella formazione delle arterie meningee encefaliche, lo ha convenientemente dimostrato Tandler, nella sua egregia opera sulla morfologia delle arterie del capo.

Quel valore e quelle dimostrazioni servono, oggi più che mai, a spiegare la singolarità dei nessi che sulle meningee verremo dimostrando: così che, colla riconosciuta importanza della stapedia, sorge indispensabile il bisogno di definirla e dire qualcosa del suo generale comportamento.

Tutto ciò noi riassumeremo, per quel tanto che basti ad illuminare il lettore, in relazione ai bisogni dell' argomento nostro.

Sotto il nome di arteria stapedia o vaso stapediale va intesa l'arteria che, proveniente dalla carotis interna, penetra, nell'embrione, attraverso l'abbozzo della staffa e, più tardi, tra le sue branche. Ciò avviene sempre, in ogni caso che si consideri la stapedia; ch' essa sia conservata completamente, o divenuta rudimentale, od anche parzialmente scomparsa (Tandler).

Considerata allo stato embrionale, essa, secondo le ricerche di Grosser, nei Chirotteri, e di Tandler, nell' Uomo e nel Ratto, originerebbe dal II arco aortico.

Tandler vuole inoltre che la stapedia sia vaso primario della testa, e ch' esso esista in tutta la classe dei Mammiferi. Fonda la sua ipotesi sulla disposizione embrionale di questo vaso, riscontrata e descritta da Salensky nella *Pecora*; da Siebemann e His nell' Uomo; da Hegetschweiler nel *Gatto*; da lui stesso nel *Coniglio* e nella *Cavia*. Oltracciò, riusciva ad Hyrtl di trovare il rudimento di quest' arteria nell' *Innus sylvanus*, nell' *Ovis aries*, nell' *Equus caballus* ed ancora a Tandler, nel *Bos taurus*.

La stapedia persiste completa nell' *Ornithorhynchus*, tra i Monotremi; nel *Mus rattus* ed *Arctomys*, tra i Rosicanti; nell' *Erinaceus* e nella *Talpa*, fra gli Insettivori; nel *Rhinolophus*, tra i Chirotteri; nel *Chyromys* e *Lemur*, tra le Prosimie (Tandler).

Della stapedia si distinguono parecchie parti, secondo la si segue nel suo percorso. Esocranica da prima, quand' essa origina dalla carotis interna, o dalla carotis communis, ove la prima sia rudimentale, si rende nella cavità timpanica: da qui, penetrando nel cavo cranico, corre per breve tratto sulla parete laterale dell' endocranio; ritorna all' esocranio e va a rendersi alla cavità orbitaria.

Riassumendo, constatiamo che le porzioni prossimale e distale del vaso sono esocraniche; la parte mediana, endocranica; né sarebbe inopportuno, volendo, di scindere anche quest' ultima in due: una porzione endotimpanica, ed un' altra endocranica propriamente detta.

La prima è importante pei rapporti ch'essa contrae colla staffa, ed anche perché è nella cavità timpanica che avviene la divisione della stapedia nei suoi due rami: superiore e inferiore.

»Il ramus inferior esce dalla cavità timpanica attraverso la fissura petrotimpanica.«

»Il ramus superior, salendo dal luogo di origine, va al Cavum cranii. Entrato in questo cede un debole ramo alla dura, si curva anteriormente e raggiunge l'orbita, correndo sulla parete laterale del cranio« (Tandler).

Noi dimostreremo qualcosa di più del »debole ramo alla dura«. Il ramo superiore della stapedia dà sempre origine, nel suo tratto endocranico, ad una meningea cerebrale laterale; cede talora una meningea cerebrale laterale accessoria, e sempre, una o più meningee cerebrali latero-ventrali.

L'a. meningea cerebrale laterale è legata indissolubilmente all'origine della stapedia. Ancor quando questa scompaia, o solo

tracce ne rimangano, la meningea cerebrale laterale sarà ogni volta l'espressione di parti costituenti la stapedia stessa.

Sempre l'a. meningea cerebrale laterale origina dal margine dorsale del tratto endocranico della stapedia. Per eccezione — fatto, che noi sappiamo, non ancora dimostrato da altri — noi potremo dimostrare l'origine di quella meningea dal ramo superiore della stapedia nel suo tratto endotimpanico.

Ma di ciò più tardi. Ci sollecita ora maggior interesse l'esame del suo tratto distale, esocranico. È dimostrato com' esso concorra alla formazione del vaso che TANDLER, giustamente, chiama »ramus orbitalis«, e che equivarrebbe alla così detta a. oftalmica, per altri, oftalmica esterna, donde la necessità di bene intenderci sull' intrinseco valore di questi vasi.

Con oftalmica, noi abbiamo voluto unicamente considerare quel vaso che, originario della carotide interna, o più generalmente, del circolo di WILLIS, rafforzato talora dai collaterali anastomotici intercranici, satellite del nervo ottico, raggiunge, a traverso il foro omonimo, l'orbita, e va all' incontro delle arterie ciliari posteriori. Lungo il suo tragitto cede sovente rami meningei cerebro-ventrali, e irrora la dura del chiasma e del n. ottico: rami ottico-durali.

L'oftalmica, dunque, per molti Mammiferi, vedremo quali, è anche arteria meningea, ma la sua natura è tale da non celarci la sua omologia coll' oftalmica dell' Uomo e dei Primati: essa non ne è che il rudimento. Ma gli anatomici veterinari hanno voluto, con egual nome, chiamare il vaso originante dalla maxillaris interna e destinato anch' esso, come l'ophthalmica, all' orbita.

BELLARMINOW, VIRCHOW, BACH, VERSARI, CANOVA e SCHMIDT insistono sulla necessità di chiamare ophthalmica externa quel vaso, omologandolo all' oftalmica dell' Uomo, ch' essi, nella serie dei Mammiferi, chiamano, per contrapposto alla prima, ophthalmica interna.

A sostegno della loro tesi, non invocano che il fatto che le due arterie — ophthalmica int. ed ext. — destinate allo stesso territorio, l'orbita, s'avvicendano e per ciò si sostituiscono.

E ch' esse si avvicendino nell' irrorazione dell' orbita è vero, ma che ciò debba costituire la ragione assoluta per riternerle omologhe, morfologicamente, non ci sembra. Vogliamo anzi dire ch' esse, d'origine diversa, esocranica l'una ed endocranica l'altra, non lo possono essere. Origini diverse reclamano significati diversi.

Ci dà ancor ragione del resto lo sviluppo di quelle arterie.

Ricorriamo a questo: ce lo permettono le ricerche di Versari, sui feti di Vacca, Pecora e Porco.

Esse ci dimostrano che l'»ophthalmica externa« non è che un' anastomosi corrente tra l'ophthalmica interna e la maxillaris interna, anastomosi, il cui sviluppo è regolato dall' evoluzione o regressione — mai completa — dell' a. ophthalmica interna. Non potremmo noi dunque, per dar ragione agli AA. di cui sopra, omologare una semplice anastomosi ad una delle arterie che questa collega.

E quand' anche considerassimo ch' essa, »ophthalmica externa«, prende non di rado, col suo maggior sviluppo, il sopravvento sul calibro dell' oftalmica interna, e questa sostituisce, non potremmo ugualmente considerare logica la sua omologia. Essa avrà ogni volta, morfologicamente, il valore di una semplice anastomosi progredita, mai quello di unità vasale: sicché crediamo che per nessuna ragione le convenga il nome di ophthalmica, nome, ripetiamo, che va consacrato, senza eccezione, qual che sia il calibro e l'estensione del vaso, all' arteria collaterale endocranica della carotis interna e giungente all' orbita attraverso il foro ottico.

Al secondo vaso tributario dell' orbita, la così detta »ophthalmica externa«, originante dalla maxillaris interna, converrà invece l'appellativo di ramus orbitalis della maxillaris int. che Tandler ha creduto riservargli, e che noi seguiremo. Poco diversamente lo definiva Fuchs nel Coniglio, chiamandolo a. bulbo-orbitalis.

Esso trova, nei Primati, il suo giusto omologo in alcuni esili rami muscolari e periostei dell' orbita, anch' essi provenienti dalla maxillaris interna.

Considerati nella serie dei Mammiferi, l'a. oftalmica ed il ramus orbitalis, offrono una singolare relazione. L'oftalmica, sviluppatissima nell' Uomo e nei Primati, è rudimentale e ridotta quasi esclusivamente a rami ciliari ed ottico meningei, negli altri animali. Il ramo orbitale, sviluppato assai nei Mammiferi in genere, è ridotto, nell' Uomo e nei Primati, ai rami muscolari e periostei orbitali che ci son noti.

Al sangue dell' orbita provvede dunque la carotis interna, mercé l'ophthalmica, nell' Uomo e nei Primati, ma non più negli altri animali, dai Monotremi alle Proscimie, dove il vaso orbitale è fornito principalmente dalla maxillaris interna; e diciamo principalmente, a disegno, poiché, alla formazione di esso, in alcuni ordini di Mammiferi, interviene ancora la stapedia col tratto distale del suo ramo superiore.

Sulle tre sorgenti arteriose dell' orbita, ora accennate, avvertiremo

ancora ch'esse sono regolate da un equilibrio vicendevole e costante. O il calibro si equivale in tutti e tre i rami, o, per la regressione della stapedia, uno dei due rimanenti prende il sopravvento. Ma nessuno scompare e s'annulla morfologicamente: a. ophthalmica, ramus orbitalis e stapedialis lasciano i loro rappresentanti, ond' è logico mantenere a ciascuno il proprio significato, anche se, nella serie dei Mammiferi, dimostrano una vicendevole alternativa di maggiore o minor sviluppo.

Resta ora da esaminare l'a. orbito-meningea, sulla quale diremo brevemente, dovendo ritornarvi in fine del lavoro.

Rappresentante il tratto distale del ramo superiore della stapedia, l'a. orbito-meningea è un ramo arterioso che noi abbiamo ragione di ritenere costante, in tutta la serie dei Mammiferi a stapedia regressa. Ricorre dall' orbita nel cavo cranico, attraverso il canalis cranio-orbitalis, e la sua esistenza è legata alla scomparsa del tratto medio del ramo superiore della stapedia.

Collaterale diretta del ramus orbitalis, origina talvolta dai suoi collaterali: quasi sempre dall' a. lacrimale o dalla frontale e, molto più raramente, dalle temporali.

Nulla mai s'è detto dell' arteria orbito-meningea nella classe dei Mammiferi in genere. Fanno eccezione l'Uomo e le Scimmie. Nel Coniglio, Krause ha descritto tale ramo, ma erroneamente, sotto il nome di »meningea media«.

Conosciamo invece, quand' anche limitatamente, il canale osseo che le dà passaggio nel suo tragitto verso l'endocranio.

Le particolarità del sistema osseo, non occorre notarlo, son sempre le più stabili. Ora, quando non bastasse la presenza costante del ramo orbito-meningeo, nella maggior parte dei Mammiferi, a dimostrarne la fissità dei suoi caratteri, contribuirebbe a ciò la fissità del canale cranio-orbitale; via, la cui esistenza può giustificare quella del ramo arterioso destinato a percorrerla. Su queste basi noi dimostreremo l'esistenza dell' a. orbito-meningea, la quale, per la sua costanza ed i suoi nessi stapediali, assume un' importanza tutta particolare.

* * *

In tutto il lavoro, noi verremo esaminando i rappresentanti degli ordini: Carnivora, Rodentia, Insectivora, Chiroptera, Ungulata, nei suoi due sottordini: Perissodactyla ed Artiodactyla, ed in fine l'Uomo. Complessivamente, son trentuna le specie studiate. Degli ordini, pei quali non c'è stato possibile esame alcuno, non potremo che ragio-

nare sulla letteratura, ma sfortunatamente, non essendovi lavori speciali, ci dovremo limitare all' analisi dei lavori di Barkow, Hyrtl, Tandler, Grosser ecc. propri del sistema arterioso cefalico generale. Ma se lo studio delle meningee riuscirà per quegli ordini incompleto, non sarà mai tale tuttavia da rendersi inutile e, tanto meno, da non procurare dati concorrenti alle nostre conclusioni.

* * *

Abbiamo seguito, nel raggruppamento degli individui, le classificazioni e la nomenclatura del Trouessart. Adottando questa, di necessità, per rendere omogeneo il lavoro e dare ad esso quell' indirizzo nuovo che si vuole dai più, siamo stati costretti ad uniformare quella adottata da Tandler per quel numero di animali che non ci è stato possibile esaminare, giovandoci della sinonimia che Trouessart annette alla nomenclatura d'uso.

* * *

Prima di entrare nella parte speciale, avvertiremo ancora che per tutti gli individui, di tutti gli ordini, lasceremo indescritto il gruppo delle aa. meningee a sede incostante, rivestendo tutte un carattere comune, sicché mal s'accorderebbero ripetute descrizioni. Ne faremo così una sola, in fine dell' argomento, e varrà per tutti gli animali.

Ordo **Monotremata.**

Sui Monotremi son da considerarsi precipuamente i lavori di Hyrtl e di Hochstetter, confermati in alcune parti dalle ricerche di Tandler.

Gli studi precedenti di Meckel — 1826 — si limitano a brevi accenni dei vasi encefalici dei Monotremi, così che non rendono cosa che a noi interessi. Complessivamente, del resto, son anche imprecise le cognizioni che si hanno sui pochi individui esaminati.

Hyrtl tratta dell' *Echidna setosa* e dell' *Ornithorhynchus paradoxus*. Tandler rinnova le ricerche su quest' ultimo, ed in un suo secondo contributo estende la ricerca all' *Echidna aculeata typica*.

Fam. Echidnidae. *Gen.* Echidna.

Echidna setosa (da Hyrtl).

AA. meningee cerebrali.

Hyrtl ricorda e descrive l'arteria ethmoidalis ed il ramus orbitalis, il quale, per mezzo dei suoi rami periostei, si mette in

relazione coi rami perforanti la parete interna della cavità orbitaria, »rami ophthalmici«, collaterali dell' arteria che chiama diploetica magna. Detti rami cedono pure esili ramificazioni alle parti molli dell' orbita.

Zimmerl esprime la convinzione, conseguenza delle sue ricerche sul valore della diploetica magna di Hyrtl, per questi, continuazione dell' a. occipitalis, ch' essa possa corrispondere ed equivalere alla così detta »mastoidea«, per noi, a. meningea cerebellare dorsale.

Ciò non s'accorda coi risultati delle nostre ricerche, sicché non possiamo confermare quell' ipotesi. Avvertiamo anzi che, volendo attenerci alla descrizione della diploetica magna di Hyrtl, troviamo per essa maggior analogia coll' a. che noi abbiamo chiamata temporo-meningea, la quale avrebbe, sulla così detta »mastoidea«, il vantaggio di entrare per una via analoga, ove non sia uguale, a quella della diploetica magna. Quella via non si trova mai nei pressi dell' occipitale, ma sempre in vicinanza del condotto uditivo esterno. E su ciò insiste Hyrtl, proprio nell' *Echidna setosa,* a proposito del canale destinato ad accogliere l'arteria ch' egli chiama diploetica magna, la quale penetra »durch ein auffallend weites Loch, welches über dem äußeren Gehörgange liegt und in einen Canal führt . . . .«

Né seconda ragione per noi è il fatto che Hyrtl, accanto alla diploetica magna, tra i collaterali dell' a. occipitalis, descrive »einen schwächeren Ramus occipitalis, welcher durch ein feines Canälchen zwischen Hinterhaupt- und Schläfenbein eine unbedeutende Arteria meningea lateralis posterior zur harten Hirnhaut schickt.«

La quale arteria non può trovare la sua corrispondente che nella meningea cerebellare dorsale (»mastoidea«): ipotesi che si conforta nell' analogia corrente tra il »Canälchen zwischen Hinterhaupt- und Schläfenbein« e il foramen mastoideum, che dà passaggio appunto alla m. cerebellare dorsale. Quando fosse »laterale« dovrebbe passare pel foramen condyloideum; ciò che non avviene. È così che noi, in ordine ai fatti suesposti, tratteremo l'arteria meningea lateralis posterior di Hyrtl come a. meningea cerebellare dorsale, attribuendo alla diploetica magna il valore di cui dianzi è parola, cioè di a. temporo-meningea.

Di importanza speciale potrebbero essere le anastomosi descritte col nome di »rami ophthalmici«, in relazione al ramus

orbitalis, e, per altra ragione, il primo collaterale che la diploetica magna, lungo il suo tragitto endosseo, tra la squama e la piramide temporale, lancia alla dura e che HYRTL accenna col nome di »meningea media«. Ma non vogliamo insistere per dimostrare l'errore di questa concezione.

Ricorrendo all' a. temporo-meningea dell' Artiodactyla, Carnivora ecc. troviamo ramo analogo, collaterale o terminale, che, per i suoi caratteri, noi abbiamo chiamato ramus cerebellaris dell' a. temporo-meningea. Ed ancorché nell' *Echidna* la così detta »meningea media« di HYRTL abbia una maggior estensione, essa non potrà mai acquistare altro significato che non sia quello di un semplice ramo alle dipendenze della temporo-meningea, corrispondente, come abbiamo dimostrato, alla diploetica magna, suo tronco d'origine. Nell' Echidna setosa resta così ignota l'a. meningea cerebrale laterale.

AA. meningee cerebellari.

A. meningea cerebellare dorsale.

Esile ramo descritto da HYRTL col nome di a. meningea lateralis posterior, origina dal ramus occipitalis, e si distribuisce alla dura meninge, che raggiunge, attraverso un canale situato tra l'occipitale ed il temporale.

Sulla stapedia vien detto delle anastomosi del suo ramus superior, »coll' ‚a. mastoidea' proveniente dall' a. occipitalis; relazione speciale, che somiglia direttamente a quella degli sdentati« (TANDLER).

Esiste il circolo arterioso di WILLIS, ma non vien fatto cenno dei suoi rami meningei.

Echidna aculeata typica (da TANDLER)

Collaterale della maxillaris interna, l'a. meningea cerebrale laterale origina da questa a livello del III ramo del trigemino, lungo il quale corre, e raggiunge, attraverso il foramen ovale, la cavità cranica laddove si getta sulla meninge.

Il ramus orbitalis si anastomizza coll' estremo orbitale della diploetica magna.

La presenza di un foramen unico per il passaggio dei nervi glossofaringeo, vago, accessorio ed ipoglosso non ci rende possibile la distinzione dell' arteria che quei nervi accompagna. Restiamo nel dubbio se essa debba ascriversi alle mm. cerebellari piuttosto che alle istmo-cerebellari o viceversa, e vi restiamo, perché TANDLER

si limita a dire, a proposito della diploetica magna: »Sie gibt einen kleinen Ast ab, der durch das Foramen, das dem N. glossopharyngeus, N. vagus, N. accessorius und N. hypoglossis zum Durchtritte dient, als meningealer Ast die Schädelhöhle betritt.«

Dell' a. stapedia sono scomparsi il suo tronco principale ed i tratti prossimali dei suoi due rami.

L'a. oftalmica è collaterale della carotis interna; entra nell' orbita satellite del nervo ottico e diventa a. centralis retinae.

Fam. Ornithorhynchidae. *Gen.* Ornithorhynchus.

Ornithorhynchus paradoxus (da Hyrtl e Tandler).

A. meningea cerebrale laterale.

Hyrtl descrive, tra i collaterali della carotis externa, una mediocre arteria che, satellite del III ramo del trigemino e raggiunto il foramen ovale, si divide in due rami, uno dei quali »penetra nel cavo cranico e si comporta come meningea«.

Tandler non conferma l'esistenza di tale ramo, poiché non gli è riuscito di trovarlo nel suo esemplare esaminato.

A. istmo-cerebellare aborale.

A. collaterale dell' a. cervicalis profunda, entra nel cavo cranico attraverso lo stesso foro d' uscita del N. vago, ed irrora per breve tratto la dura cerebellare.

Viene accennata poi l'esistenza dell' a. ethmoidalis (Hyrtl), del ramus orbitalis e del circulus arteriosus Willisii, alla cui formazione concorrono la carotis interna e l'a. vertebralis (Tandler).

Riassunto.

Accertata l'esistenza dell' a. etmoidale nei vari rappresentanti dei Monotremi, sembrerebbe logico ammettere l'a. meningea cerebrale orale, che sempre è uno dei rami di divisione della prima.

Quei rami anastomotici del ramus orbitalis, »rami ophthalmici«, descritti da Hyrtl nell' *Echidna setosa*, lasciano pensare a probabili omologie coll' a. orbito-meningea, ammesso che in tutto l'ordine scompare il tratto prossimale del ramus superior della stapedia.

È accertata la presenza dell' a. meningea cerebrale laterale nell' *Echidna aculeata typica*, originante dalla maxillaris interna; meno nell' *Ornithorhynchus paradoxus*, dov' essa sarebbe fornita dalla carotis externa, ma le origini ed i tragitti sono così indecisi che è certo difficile trarne qualche conclusione.

L'a. temporo-meningea sarebbe rappresentata dalla diploetica magna di Hyrtl, la quale, come la temporo-meningea, cedrebbe pure, nell' *Echidna setosa,* un collaterale omologo del suo ramus cerebellaris.

Delle aa. meningee cerebellari è nota, nell' *Echidna setosa*, la dorsale. Un' altra è incerta nell' *Echidna aculeata*: quella che s'è detto poter appartenere tanto alle cerebellari come alle istmo-cerebellari.

Tra queste convien riconoscere l'a. meningea istmo-cerebellare aborale nell' *Ornithorhynchus paradoxus.*

Delle meningee cerebro-ventrali ci vien segnalata l'a. oftalmica, nell' *Echidna aculeata typica.*

In tutti è comune il circolo arterioso di Willis.

Ordo **Marsupialia** (da Tandler).

Sulle arterie cefaliche dei Marsupiali, non abbiamo che le descrizioni di Tandler, estese a cinque specie. Le poche aa. meningee, di cui abbiamo notizia, non hanno eccezioni degne di nota nei rappresentanti di quest' ordine, sicché noi le descriveremo in un capitolo unico. Condizioni vasali simili si riscontrano nei Monotremi e negli Sdentati.

Subordo **Diprotodontia.**

Fam. Phalangeridae. *Subf.* Phalangerinae.
Gen. Trichosurus (= Phalangista).
Trichosurus vulpina.

Fam. Macropodidae. *Subf.* Macropodinae.
Gen. Macropus (= Halmaturus).
Macropus ruficollis — Macropus giganteus.

Subf. Potoroinae. *Gen.* Bettongia (= Hypsiprymnus).
Bettongia Gaimardi.

Subordo **Polyprodontia.**

Fam. Didelphydae. *Gen.* Didelphys.
Didelphys dorsigera.

AA. meningee cerebrali.

Probabile rappresentante del ramo orbito-meningeo è la conservata porzione orbitale del ramo superiore della stapedia, sulla quale, Tandler non ci dice altro se non ch'essa è in connessione colla sviluppatissima a. oftalmica.

Ma l'arteria che Tandler descrive come collaterale secondaria dell' auricolaris posterior e chiama »a. meningea media«, credendo di ritrovarne il suo comportamento tipico, dopo ch'essa ha percorso non breve tragitto nella diploe del temporale, è troppo lontana dalle caratteristiche della vera a. meningea cerebrale laterale, perché noi possiamo accogliere senz' altro quell' arteria come tale.

Tandler, scrivendo per l'*Halmaturus giganteus*: »Die Arteria meningea media dieses Tieres entsteht derart, daß aus dem Zweige der mächtigen Auricularis posterior, welcher den distalen Ausbreitungsbezirk der Art. occipitalis übernommen hat, ein Ast in die Diploë des Schläfenbeines hinter der Pyramide eintritt, in der Diploë verläuft, über die Pyramidenkante hinwegtritt und von hier aus erst die typische Meningea media bildet«, viene a dare una bella descrizione dell' a. temporo-meningea, quasi costante nella serie dei Mammiferi: il »ramo dell' auricolaris posterior, sostituente il territorio distale d'espansione dell' a. occipitalis« corrisponderebbe all' a. temporo-meningea, e la »meningea media« non sarebbe che un suo collaterale secondario, od una sua branca di divisione, propria anch' essa e tipica dell' a. temporo-meningea degli altri animali, non esclusi i Monotremi.

L'a. meningea cerebrale laterale vorrebbe dunque cercata altrove. Considerato ed ammesso che, in questi animali, esiste la mascellare interna, non è difficile pensare ad una sua branca meningea, e ciò tanto più se si pensa all' affermazione di Tandler che la mascellare interna, »bei allen Vertretern lateral vom III. Trigeminus-Aste gelegen ist«, e che di norma, negli stessi Monotremi ora considerati, sempre in questo punto si stacca la meningea cerebrale laterale.

Solo così verrebbero spiegate le normali connessioni che l'a. meningea cerebrale laterale deve avere colla stapedia e non altrimenti.

Tandler invece pensa che l'a. meningea cerebrale laterale com' egli l'ha descritta, possa ugualmente considerarsi un derivato del ramo stapediale superiore, pur ammettendo la nessuna comunicazione colla stapedia, scomparsa nel suo tratto prossimale. Ma è costretto, per ciò, a considerare l'origine dell' arteria in questione dall' auricolaris, siccome una comunicazione secondaria acquisita.

Per noi, potendo dimostrare morfologicamente la sua equivalenza colla temporo-meningea, la comunicazione acquisita scomparirebbe; riterremmo volentieri invece l'ipotesi che quel ramo, la »meningea media« di Tandler, originasse direttamente dall' a. auricolaris posterior senza alcun intervento anastomotico stapediale; né avremmo

minor vantaggio, allontanandoci dall' artificio di una seconda ipotesi sulla perdita di connessioni colla stapedia, che per l'arteria in questione non sarebbero mai esistite.

L'a. oftalmica origina nel punto di divisione della carotide interna nei suoi due rami: anteriore e posteriore.

Esiste il circolo arterioso di Willis.

Delle altre aa. meningee, nessun cenno.

Riassunto.

Crediamo d'aver dimostrato, nei rappresentanti dei Marsupiali, l'esistenza d'una a. temporo-meningea.

Per l'a. meningea cerebrale laterale occorrono altre ricerche.

In tutti è nota l'a. oftalmica, ed il circolo di Willis.

Sulle altre aa. meningee non si hanno dati alcuni.

Le considerazioni testé svolte, sul probabile valore morfologico dell' arteria descritta da Tandler come »meningea media« e del suo ramo d'origine, non distruggono le precedenti, fatte sulla diploetica magna di Hyrtl nei Monotremi: anzi, con quelle s'accordano e si completano. Sicché, a dimostrare la stretta analogia esistente tra i due rami — il »ramo« dei Marsupiali, collaterale dell' auricolaris posterior e la diploetica magna di Hyrtl, nei Monotremi — basta considerare che questa, per Hyrtl stesso, non è altro che »die Fortsetzung der Arteria occipitalis«, racchiusa nel canale della squama temporale, avente la sua entrata in un ampio foro sopra il condotto uditivo; proprio come crede Tandler per il »ramo« di cui è questione, assumente l'irrorazione distale dell' a. occipitalis medesima.

Anche i Marsupiali, dunque, avrebbero un'a. temporo-meningea di comportamento analogo a quella dei Monotremi. La sola origine farebbe eccezione, provenendo essa dall' auricolare posteriore. Ma, ove quest' obiezione potesse venir fatta, risponderebbe subito la ricordata affermazione di Tandler, intesa a dimostrare che quell'arteria sostituisce, nel suo territorio d'espansione, l'occipitale, sicché le connessioni con questo vaso non sarebbero mai perdute.

Allontanato perciò ogni dubbio sull' identità del valore morfologico e della genesi dei due rami che noi riteniamo temporo-meningei, crediamo d'esser nel vero, riaffermando l'ipotesi ch'essi, la »diploetica magna« di Hyrtl nei Monotremi, ed il »ramo dell' auricolaris

posterior« di Tandler nei Marsupiali, non esclusi i loro collaterali considerati come »meningee medie«, si equivalgano, e che tutti e due rappresentino, morfologicamente, l'a. temporo-meningea.

Nei Marsupiali, l'origine, passata dall'a. occipitale all' auricolare posteriore, segnerebbe un passo avanti nell' evoluzione di tale ramo che, nell' Artiodactyla, si dimostra esclusivamente collaterale di una delle aa. auricolari. Ci sia permesso infine, come pei Monotremi, di esprimere la nostra convinzione che anche la »meningea media« di Tandler, pei Marsupiali, non potrebbe rapportarsi che al ramus cerebellaris dell'a. temporo-meningea, quale noi lo descriveremo nei Ruminanti, Carnivori ecc.

Ordo **Edentata.**

L'opera di parecchi autori sugl' individui di quest' ordine di Mammiferi non ha contribuito ancora abbastanza per una descrizione delle arterie encefaliche, valevole ad illuminarci un po' estesamente sulle aa. meningee.

Stannius, Vrolik, Allmann ed altri non hanno dati precisi sulle aa. del cranio, come non ci vengono notizie, sulle stesse, dalla monografia« Anatomische Untersuchungen über die Edentaten« di Wilhelm von Rapp (Tandler).

I maggiori particolari ce li fornisce Hyrtl, coll' esame del *Dasypus novemcinctus* (*Tatusia novemcincta*), del *Manis macrura*, del *Myrmecophaga tamandua* (*Tamandua tamandua*), del *Clamydophorus truncatus*, del *Bradipus torquatus* e dell' *Orycteropus capensis*: ai quali s'aggiungono le ricerche di Tandler sul *Tatusia novemcincta* e *Dasypus villosus*.

Più tardi, lo stesso Tandler, nel suo secondo lavoro fatto a complemento del primo sui vasi cranici, descrive il *Dasypus setosus*.

In linea generale, i risultati di Hyrtl e Tandler concordano e, talora, si completano a vicenda; ma dove discordanza esiste, non è lieve, interessando questa il valore da attribuirsi all' arteria del caso: cose tuttavia che, nel riassunto, prestansi alle conclusioni più opportune.

Come nota generale, ci permettiamo intanto, anche noi, sull'esempio di Tandler, a notare la patente contradizione di Hyrtl, quand' egli afferma, a proposito della diploetica magna: »Diese nur bei den Edentaten vorkommende Arterie . . .« atteso che questa venne descritta dallo stesso Hyrtl, un anno prima, nei Monotremi

(1853), ove non si voglia aggiungere che la medesima venne poi descritta anche nei Marsupiali.

Subordo **Loricata.**

Fam. Dasypodidae.

Subfam. Tatusinae. *Gen.* Tatusia (= Dasypus).

Tatusia novemcincta.

AA. meningee cerebrali.

Tra i rami anteriori originanti dalla mascellare interna, Hyrtl descrive un ramo »orbito-etmoidale«, il quale penetrerebbe nel cavo cranico, attraverso un foro dell' osso frontale e là prenderebbe parte alla formazione di una rete giacente sulla lamina cribrosa dell'etmoide.

Tandler, confermando la descrizione di tale ramo, aggiunge della sua comunicazione coll' estremo orbitale della stapedia.

Nessuno parla di rami meningei, ma non sono tuttavia meno facili a pensarsi, allorquando si consideri la presenza della rete cribro-etmoidale.

Sul valore dell' estremo orbitale della stapedia non si può affermare: la sua descrizione è un poco manchevole, atteso che Tandler, sulla stapedia del *Tatusia novemcincta*, non può darci che un' ipotesi, sulla quale non possiamo che restar dubbiosi.

A. meningea cerebrale laterale.

Secondo lo vuole Hyrtl, collaterale della mascellare interna, essa entra pel foro ovale nel cranio, a lato del III° ramo del quinto paio dei nervi craniani, e s'anastomizza sovente coi rami penetranti dell' a. diploetica magna, collaterale dell' occipitale.

Tandler non descrive così l'a. meningea cerebrale laterale; considera come tale una branca collaterale della diploetica magna, a cui Hyrtl pensa di dare un valore ben lontano dalla così detta »meningea media«. Egli infatti parla a due riprese di questa, ma sempre la considera collaterale della mascellare interna. Una maggior ragione dunque per credere alla presenza dell' a. meningea cerebrale laterale, quando di questa vengon descritte le sue anastomosi colla branca della diploetica magna, che Tandler vorrebbe omologa alla prima. Né su ciò può nascer dubbio: la descrizione dei due rami, Hyrtl la dà chiaramente.

La diploetica magna, nel suo tragitto attraverso la sostanza spugnosa della squama temporale »nach vorne, schickt längs einer

Linie, welche mit der Anheftung des Tentorium übereinstimmt, einen stärkeren Zweig nach aufwärts, sendet viele, aber sehr feine Zweigchen in die Schädelhöhle zur Dura mater«, ramo, che adagiato in una doccia convessa superiormente, alla faccia interna del frontale, »anastomosiert einigemale mit Zweigen der aus der inneren Kieferarterie entsprungenen Meningea media«.

Ugual origine di questa vien ripetuta a proposito delle collaterali della mascellare interna.

Ammessa quindi con Hyrtl l'a. meningea cerebrale laterale, collaterale della mascellare interna, non possiamo accettare l'opinione di Tandler. Siamo troppo vicini alla dimostrazione data nei Monotremi e Marsupiali, sull' equivalenza della diploetica magna e del suo collaterale meningeo all' a. temporo-meningea, perché noi dobbiamo ripeterci: basterà estendere l'affermazione di quello stesso valore alla diploetica magna degli Sdentati e riconoscere che la »meningea media« di Tandler, anche per gli Sdentati, corrisponde al ramus cerebellaris della temporo-meningea, salvo le differenze individuali.

Tandler, infatti, a sostegno della sua tesi, ammettendo scomparso il tratto prossimale della stapedia, non potè che ricorrere all' ipotesi di una comunicazione secondaria tra la porzione distale della stapedia e l'occipitale, onde rilevare i consueti rapporti genetici della meningea cerebrale laterale colla stapedia, e spiegarsi intanto l'origine di questa, dall' occipitale.

Ma a nostro avviso, le nostre considerazioni suesposte rendono meglio la realtà.

AA. meningee cerebro-ventrali ed istmo-cerebellari.

Hofmann e Tandler ci dànno notizia dell' a. oftalmica, esile collaterale della carotide interna, nel suo punto di divisione in a. corporis callosi e a. fossae Sylvii.

Tra le seconde, Hyrtl descrive la meningea, ch' egli chiama »lateralis posterior«, originante dalla carotis externa e satellite del vago: arteria, le cui brevi note del suo comportamento ci permettono di omologarla coll' a. meningea istmo-cerebellare aborale.

Subfam. Dasypodinae. *Gen.* Dasypus.

Dasypus villosus e *Dasypus setosus* (da Tandler).

Il *Dasypus villosus* ed il *Dasypus setosus*, nei riguardi delle arterie encefaliche, ripetono pressoché le condizioni del *Tatusia novemcincta*, tanto che le lievi differenze di comportamento di alcune

arterie non interessano le aa. meningee. TANDLER non si dilunga maggiormente nella descrizione di quelle, per cui anche noi tralasciamo di ripeterci.

Subfam. Chlamydophorinae. *Gen.* Chlamydophorus.

Chlamydophorus truncatus (da HYRTL).

Dalla descrizione che HYRTL dà sulle arterie del cranio del *Chlamydophorus truncatus* appare chiara la somiglianza di comportamento ch'esse hanno con quelle dei Dasypodi.

Apprendiamo nuovamente l'esistenza della diploetica magna coi suoi rami meningei, là dove »corre nel solco dell' osso temporale«. Ripetuta l'osservazione della rete arteriosa sul cribro etmoidale, vien detto del comportamento della carotide interna, analogo a quello del *Tatusia novemcincta*, sicché noi possiamo facilmente concludere per l'esistenza dell' arteria oftalmica.

Vien detto infine di un ramo collaterale dell' a. occipitale, raggiungente il cavo cranico attraverso lo stesso foro che dà passaggio al vago, e perciò ramo omologo alla »meningea lateralis posterior« di HYRTL, che ripeterebbe la nostra a. meningea istmo-cerebellare aborale.

Subordo **Nomarthra.**

Fam. Manidae. *Gen.* Manis.

Manis macrura (da HYRTL).

Brevi notizie sull' esistenza della mascellare interna, dell' occipitale e della carotide interna. C' è per questa, tuttavia, un particolare di non lieve interesse: la sua continuazione, che HYRTL considera come a. oftalmica e descrive nel suo tragitto, satellite del nervo ottico, giunta alla base della cavità orbitaria, e dopo aver dato le arterie ciliari e due esilissime frontali » . . . geht sodann durch ein in der Naht zwischen Seitenwandbein und großem Keilbeinflügel befindliches Loch in die Schädelhöhle zurück, wo sie eine Meningea absendet . . .«

Non è difficile ritrovare in questa meningea l'a. orbito-meningea, passante pel canale cranio-orbitalis, arteria, la quale corrisponderebbe sempre al tratto distale del ramo stapediale superiore, anastomizzantesi, in questo caso, coll' a. oftalmica, anziché col ramus orbitalis.

Fam. Orycteropidae. *Gen.* Orycteropus.

Orycteropus capensis (da Hyrtl).

A cagione del pezzo mal conservato non sono state possibili estese descrizioni, né queste son tali da poter ricavare qualcosa che a noi interessi. Si ha solo notizia del comportamento della stapedia, conservata nel suo tratto prossimale.

Subordo **Xenarthra.**

Fam. Bradypodidae. *Subfam.* Bradypodinae. *Gen.* Bradypus.

Bradypus torquatus (da Hyrtl).

Nulla più che la presenza dell' occipitale, della mascellare interna e dell'oftalmica è possibile additare per quanto può aver relazione colle aa. meningee. Di singolare importanza è la conoscenza della diploetica magna.

Fam. Myrmecophagidae. *Gen.* Tamandua (= Myrmecophaga).

Tamandua tamandua (da Hyrtl).

Maggiori particolari ci offrono le descrizioni de' vasi cranici del *Tamandua*, pel quale, che a noi interessi, possiamo dedurre l'esistenza di alcune meningee, ed innanzi tutto, di un' a. meningea cerebrale orale:

» . . . aus dieser Anastomose entspringt ein neuerdings durch einen Kanal im Stirnbein, in die Schädelhöhle eingehender Ast, welcher als Arteria meningea anterior den vorderen Abschnitt der harten Hirnhaut mit strahlig divergierenden langen Zweigen versorgt«.

L'anastomosi di cui parla l'A. è quella che si effettua tra la maxillaris externa e la porzione distale della diploetica magna. Quell' anastomosi ci rivela quindi la diploetica magna, per la quale, ammesso il suo consueto comportamento e la sua origine, valgono le nostre considerazioni antecedenti. Tuttavia, nel *Tamandua*, al ramo occipitale, per la costituzione della diploetica magna, s'aggiunge l'arteria temporalis.

Non vien chiaramente detto a qual branca dell' occipitale appartenga l'origine dell' »a. meningea posterior«, la quale »zur harten Hirnhaut der hinteren Schädelgrube geht« . . . né con maggior chiarezza si può stabilire se questa »meningea posterior«, destinata alla meninge cerebellare, appartenga alle aa. meningee cerebellari piuttosto che alle istmo-cerebellari: ce lo impedisce la non conoscenza del suo luogo d'entrata.

L'arteria oftalmica presentasi col suo tipico comportamento. Hyrtl avverte tuttavia ch'essa »nur den Bulbus oculi, nicht seine Umgebungen versorgt«.

Della stapedia non si hanno che notizie imprecise. Hyrtl la ritiene esilissima.

Tandler conferma l'esile calibro dell' arteria e completa la ricerca coll' esame di un cranio macerato di *Myrmecophaga jubata*, venendo a concludere che »bei *Myrmecophaga* scheint nur die Fortsetzung des Hauptstammes des Ramus superior erhalten geblieben zu sein . . .«

Riassunto.

Tra le aa. meningee cerebrali del sistema arterioso meningeo encefalico degli Sdentati, ammessa la presenza del ramo orbito-etmoidale nel *Tatusia novemcincta*, presenza estesa al *Dasypus villosus* e *setosus* ed al *Chlamydophorus truncatus*, noi possiamo pensare ai rami meningei orali, rappresentanti la vera a. meningea cerebrale orale. La quale già troviamo nel *Tamandua tamandua*, con caratteri perfettamente definiti, secondo ce l'hanno dimostrato le ricerche di Hyrtl.

In pochi rappresentanti è descritto un ramo equivalente all'a. orbito meningea. Nel *Tatusia novemcincta* vi sarebbe rappresentato dall' estremo orbitale della stapedia, descritto da Tandler, e, conseguentemente, in tutti quegli altri Sdentati, accennati più volte, aventi analogo comportamento arterioso. Nel *Manis macrura* non v'è dubbio sulla sua interpretazione: l'a. meningea originante dal tratto esocranico dell' »oftalmica« equivale indubbiamente al ramo orbito-meningeo.

Adottando la descrizione di Hyrtl, dobbiamo credere all' esistenza di un'a. meningea cerebrale laterale nel *Tatusia novemcincta*, ne' *Dasipodi* suaccennati e nel *Chlamydophorus truncatus*; arteria che, nel *Tatusia*, originerebbe dalla mascellare interna (Hyrtl), o, secondo lo vuole Tandler, dal ramo superiore della stapedia. E se per gli altri Sdentati, analogamente ai primi, ricorressimo ancora alla presenza del tratto di stapedia conservato, noi potremmo anche per essi ammettere l'esistenza di un' a. meningea cerebrale laterale, ma non sarebbe mai più che un' ipotesi, quand' anche giustificata.

La diploetica magna, fatta eccezione delle insignificanti, individuali differenze, trovasi sviluppata in tutti i summentovati rappresentanti dell' Edentata, in limiti pressoché uguali. Per noi, già come

asserimmo ne' Monotremi e Marsupiali, la diploetica magna, ancora negli Sdentati, acquista tutto il valore di a. temporo-meningea.

In tutti v'è il circolo arterioso di Willis.

Tra le aa. meningee cerebro-ventrali a sede costante è confermata la generale presenza dell' a. oftalmica, là dove è stato possibile l'esame.

Delle aa. meningee cerebellari è incerto il valore di un ramo: la »meningea posterior« descritta da Hyrtl nel *Tamandua tamandua,* destinata alla meninge cerebellare. Negli altri Sdentati non si ha notizia di tale ramo, per cui resta di dubbiosa interpretazione.

Alle aa. meningee istmo-cerebellari, nel *Tatusia novemcincta*, appartiene invece, sicuramente, l'a. meningea istmo-cerebellare aborale (m. lateralis posterior di Hyrtl), collaterale della carotide esterna. Con tutta probabilità la stessa si ritrova nel *Chlamydophorus truncatus.*

Negli altri Sdentati solo possiamo additare la presenza dell' occipitale, per le conclusioni a cui facilmente vi si potrebbe giungere.

Ordo **Ungulata.**

Negli Ungulati troviamo numerose descrizioni dei vasi craniani ed encefalici, ma non ancora tali che possano renderci un quadro completo del sistema arterioso meningeo. Son frequenti, inoltre, notevoli divergenze: maggiori negli Artiodattili che ne' Perissodattili, e la descrizione del tragitto e de' collaterali delle aa. meningee è sovente monca, perché, sovente e soprattutto, essa è limitata alla loro porzione prossimale esocranica[1].

Quasi sempre viene tralasciata la descrizione dell' a. oftalmica e della meningea della falce, senza dire di quelle meningee a sede incostante, di cui non viene mai, in alcun modo, fatto cenno. Ugual sorte è toccata all' a. orbito-meningea, salvo gli accenni di Tandler per la stessa, nell' *Equus caballus.* In tesi generale, a descrizioni comparate, appare chiara la non lieve discordanza, tra gli autori, sulla sinonimia e sull' equivalenza delle aa. meningee. Capita sovente che, per la mancanza di termini di paragone, come Tandler avverte, gli autori considerino vasi con appellativi, morfologicamente, insostenibili. Accenni di ciò vennero già fatti nella parte generale.

[1] Avuto appunto riguardo ai molti particolari che già si hanno sul tragitto esocranico delle aa. meningee note, noi eviteremo di ripeterci in quella parte, limitandoci all' origine ed al luogo d'entrata delle arterie meningee, sempre quando il bisogno non richieda qualche osservazione di indole speciale.

Subordo **Perissodactyla.**

Del sottordine »Perissodactyla« non abbiamo potuto portare le nostre osservazioni che su quattro rappresentanti del genere *Equus*. Gli autori, nelle loro descrizioni, parlano esclusivamente del Cavallo. Di interesse generale, per la letteratura, è la conoscenza di tutte le aa. meningee, fatta eccezione di quelle accennate poco sopra. La natura delle descrizioni e la numerosa bibliografia concernente le aa. meningee in questione non permette di raccogliere in un capitolo unico, in capo alla nostra esposizione, tutti i risultati degli autori, per tutte le meningee, potendo facilmente creare confusione: ragione per cui, noi la faremo in capo a ciascun'a. meningea.

Fam. Equidae. *Gen.* Equus.

Equus caballus (Tav. II, fig. 1).

AA. meningee cerebrali.

A. meningea cerebrale orale.

È ammessa da tutti gli autori, ma le vien dato un diverso valore: ora, ridotta a semplici rami meningei (Franck, Leisering, Müller, Martin, Zimmerl, Ellenberger e Baum); ora, individualizzata e considerata come un ramo a sé, collaterale dell' a. etmoidale (Varaldi, Mongiardino, Bossi); viene infine considerata come una branca terminale dell' a. etmoidale stessa, branca, ancora chiamata »oftalmica«, secondo la varia nomenclatura in uso (Rigot, Strangeways, Barpi, Chauveau, Arloing e Lesbre). Questi ultimi autori avvertono inoltre, sul tragitto dell'a. meningea orale, ch'essa è destinata alla dura meninge, in modo speciale alla falce; e parlano delle sue anastomosi con quella del lato opposto e colla comunicante anteriore del poligono di Willis (Chauveau, Mongiardino). Zimmerl considera queste anastomosi come dovute all' a. etmoidale.

Per intenderci, avvertiremo che noi, seguendo il comportamento generale dell'a. meningea cerebrale orale, siamo venuti nella determinazione di considerare come arteria etmoidale il tratto distale del ramus orbitalis, lungo il suo tragitto endocranico, fino alla sua biforcazione ne' suoi due rami: nasale e meningeo, rami che noi consideriamo rispettivamente, il primo, come a. nasale; il secondo, come a. meningea cerebrale orale.

Prima branca terminale dell' a. etmoidale, l'a. meningea cerebrale orale origina da questa, non appena raggiunto il solco olfattivo, all' altezza della piega interna del lobulo orbitario.

Abbandona, salendo in alto, il solco olfattivo per dividersi generalmente in due rami terminali, de' quali, l'anteriore, oltrepassato il lobulo orbitario, devia sulla c. comune anteriore, onde portarsi sulla falce ed anastomizzarsi colla meningea della falce; il posteriore, di non minor calibro, è destinato invece alla meninge del lobo frontale dell' encefalo.

Attraversata la c. silviana, esso, il ramo posteriore, raggiunge la c. ectosilviana, oltrepassando difficilmente l'estremo anteriore della scissura parietale, dove s'incontra coi tratti distali della meningea cerebellare dorsale, coi quali viene ad inoscularsi.

I collaterali del ramo anteriore si anastomizzano coi rami propri della meningea della falce, ma prima ancora coi rami meningei dell'a. nasale, rami costanti e sempre destinati, esclusivamente, alla meninge del lobulo olfattivo. Le anastomosi de' collaterali dell' altro ramo s'effettuano coi corrispondenti dell' a. orbito-meningea.

Di calibro poco mutevole, l'a. meningea cerebrale orale non à dimostrato, nei vari individui esaminati, tendenze a varietà degne di nota[1].

A. orbito-meningea.

Di letteratura, nulla più che le considerazioni di Tandler sull' a. stapedia, riferentisi al tratto distale del ramo superiore.

»Vom Ramus superior bleibt der gesammte orbitale Abschnitt erhalten, der mit dem Ramus orbitalis in Verbindung tritt, da er seinen proximalen Zusammenhang verliert. Ferner von dem intracranialen Abschnitte das sich an den orbitalen Abschnitt zunächst anschließende Stück in Form der Arteria meningea anterior.«

Nessun altro autore, che noi sappiamo, descrive questo vaso.

Epperò, non senza ragioni di omologia, noi dobbiamo pensare alle anastomosi, descritte prima dallo Zimmerl e confermate poi da Mobilio, dell' arteria meningea cerebrale laterale colla frontale, anastomosi ritenute da Mobilio »come una condizione anatomica normale«.

Da notarsi, è l'esclusivo significato di anastomosi che gli autori suddetti conferiscono al ramo arterioso, collaterale dell'a. meningea cerebrale laterale, e destinato all'a. frontale. Zimmerl, peraltro,

[1] Ancora si potrebbe considerare, volendo, una seconda meningea orale, o meglio, il gruppo dei rami meningei olfattivi, collaterali dell' a. nasale, siccome destinati alla dura del lobo olfattivo; ma, data la loro incostanza di sede e gli stretti rapporti anastomotici che mantengono co' collaterali della meningea cerebrale orale, non abbiamo ritenuto opportuno di descriverli a parte.

trova, in due casi, occupato il canale cranio-orbitale da un ramo arterioso sul quale non si può pronunciare, essendo questo limitato al tratto intraosseo.

Canale cranio-orbitale. Trovato e descritto per la prima volta dallo Zimmerl, viene in seguito accennato dal Varaldi. Conferma la sua presenza negli Equidi, Mobilio, colla descrizione di un caso d' origine anomala, meningea, dell' a. frontale.

Noi non esitiamo a confermare la presenza di tale canale, a contributo del quale, anzi, vogliamo dire della sua costanza.

È un canale, dunque, costante, che dà ricetto all' a. orbito-meningea, come già venne detto.

Trovasi d'ordinario sulla sutura squamo-frontale, sul limitare della fossa temporale con quella orbitaria, discosto poco più d'un centimetro dal margine distale dell' ala orbitaria dello sfenoide. Lo precede sempre un solco, di maggiore o minore profondità, secondo gl'individui. Non attraversa mai perpendicolarmente la parete ossea: la perfora in senso obliquo, con direzione antero-posteriore. Il canale è fatto a spese del frontale e della squama temporale, talora tutto a spese di questa.

Sovente, d'una frequenza considerevole assai, capita di osservare due canali cranio-orbitali. Uno corrisponde al sopra detto; l'altro, che riveste ugual carattere del primo, quasi sempre di minor calibro, trovasi sulla sutura sfeno-squamosa o poco avanti a questa; mai di tanto però, che il canale non si faccia a spese dell' uno e dell' altro osso.

Raramente i canali sono tre.

Mobilio descrive un caso, in cui il canale cranio-orbitale era »scavato interamente a spese del frontale, presso la base del processo orbitario«. E lo stesso autore, da una sua breve statistica raccolta su 58 teschi, viene nella considerazione di ritenere costante la presenza di detto canale, anche perché, laddove riteneva obliterato il canale, trovava sempre tracce sufficienti, »un solco, a dimostrare la sua antica esistenza«.

Collaterale dell' a. frontale, l'a. orbito-meningea origina da questa, nel suo tratto prossimale. Corre sulla parete esocranica, diretta aboralmente, fino a raggiungere il canale cranio-orbitale che attraversa. Cede esili collaterali alla diploe, lungo il suo tragitto intraosseo, e, di norma, sbocca nell' endocranio come ramo unico. Una volta sola, abbiamo constatato uno sbocco doppio. Raggiunge

la meninge a differenti altezze, sempre però ne' limiti della circonvoluzione comune anteriore e della silviana, avanti l'insula. Continua il suo tragitto aborale; descrive un' ansa, a concavità dorsale; attraversa tutta la c. silviana; raggiunge quella ectosilviana, sul cui territorio si biforca in due rami divergenti, di ugual calibro: orale l'uno, aborale l'altro. Raggiunge il primo l'estremo orale della scissura parietale, anastomizzandosi colle ramificazioni dell'a. meningea cerebrale orale e con quelle della meningea della falce; ed il secondo, con tragitto aborale e dorsale insieme, va ad anastomizzarsi in corrispondenza della tenda cerebrale, coi rami dell'a. meningea cerebellare dorsale. Più in basso, sempre vi son collaterali che si inosculano con corrispondenti rami dell' a. meningea cerebrale laterale.

Branche collaterali importanti dell' a. orbito-meningea non se ne trovano, lungo il suo tragitto, aventi una certa costanza. Tra le principali, una appartiene al tratto prossimale, destinata alla meninge della c. comune anteriore; ed aboralmente, v'è ancora un ramo che s'anastomizza coll'a. meningea cerebrale laterale.

Fig. 1.

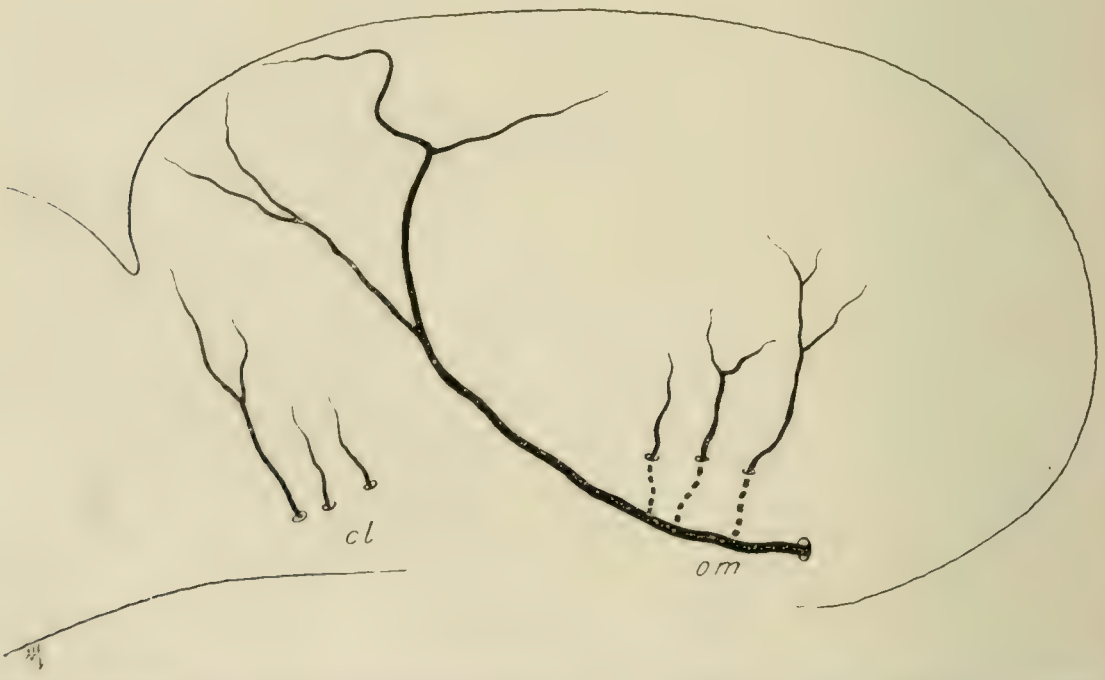

Equus caballus. Faccia sinistra dell' endocranio: vi son disegnati i solchi ossei dell' a. orbito-meningea *om*, e quelli dell' a. meningea cerebrale laterale *cl*, per la dimostrazione del sopravvento della prima meningea sulla seconda.

Varietà. Non è infrequente l'origine dell' a. orbito-meningea dall' a. orbitale (ramus orbitalis), ed ancor meno raramente dall' a. temporale profonda anteriore.

In un caso originava dal ramo orbitale per un breve tronco comune all' a. frontale.

L'arteria orbito-meningea attraversa di preferenza il canale cranio-orbitale superiore; per eccezione l'inferiore: questo caso l'abbiamo osservato concomitante ad una anomalia d'origine della a. frontale, siccome derivante dalla meningea cerebrale laterale, arteria che attraversava appunto il canale cranio-orbitale superiore.

L'arteria orbito-meningea non manca mai nel Cavallo. Ne' molti individui esaminati, non trovammo un' eccezione sola alla sua costanza.

È soggetta tuttavia a variazioni di calibro non indifferenti. Essa lascia scolpito sulla parete ossea dell' endocranio visibili tracce del suo percorso: sono i comuni solchi vascolari, talora ridotti a canale.

Anche da questi solchi, se ci è lecito trarre qualche conclusione dal l'esame fatto sui molti teschi delle nostre collezioni, siamo riusciti a rilevare le differenze di calibro dell' a. orbito-meningea, riferendoci alla loro grandezza ed alla stessa loro estensione. Ed abbiamo rilevato, in pari tempo, l'equilibrio esistente tra l'a. suddetta e l'a. meningea cerebrale laterale. Ne' casi in cui quella aveva forte sviluppo, questa era esile assai e viceversa. Di questi casi, ne riportiamo in figura uno, evidentissimo, raccolto da uno dei teschi della collezione Bassi (Fig. 1); esso mostrerà quanto possa essere grande lo sviluppo dell' a. orbito-meningea (*om*), a scapito della meningea cerebrale laterale (*cl*).

A. meningea cerebrale laterale.

Viene descritta da tutti gli autori col nome di a. meningea media o sfeno-spinosa.

Rigot dà la più bella descrizione dell'a. meningea cerebrale laterale; primo ad associare, ai particolari del percorso, il concetto dei rami collaterali penetranti nelle ossa.

Pochi parlano, sempre brevemente, del suo tragitto endocranico (Martin, Zimmerl, Mobilio, Chauveau, Arloing, Lesbre), e per gli altri autori, varia anche poco la descrizione: essi limitano le loro osservazioni alla conoscenza della meningea cerebrale laterale, osservando ch' essa è destinata alla dura madre (Gurlt, Strangeways, Franck, Leyh, Leisering, Müller, Ellenberger, Baum, Tandler, Varaldi, Struska, Mongiardino, Barpi, Bossi).

Da tutti vien accennata l'anastomosi dell'a. meningea cerebrale laterale coll'a. meningea cerebellare dorsale, e solo Varaldi accenna

alle anastomosi ch' essa contrae »co' rami meningei dell' a. orbito-nasale« (ramus orbitalis).

Senza eccezione, collaterale della mascellare interna, considerata nel suo tratto ansiforme, l'a. meningea cerebrale laterale origina avanti l'a. timpanica, tra questa e l'a. temporale profonda posteriore.

Di calibro mutevole, trova il suo equilibrio non solo nell' a. meningea cerebellare dorsale, come già affermano Chauveau, Arloing e Lesbre, ma ancora nello sviluppo del ramo orbito-meningeo, al quale è strettamente collegata. Staccatasi dal margine dorsale della mascellare interna, allato del n. mascellare inferiore, suo satellite, presso l'inserzione dei muscoli peristafilini, sale in alto, diretta aboralmente, all' incontro del foro spinoso (foramen spinosum, o foro piccolo rotondo di altri autori), che poi attraversa. Raggiunge la base della piramide temporale, a lato mediale dell' apofisi stiloide del temporale stesso, e con essa, la via d'entrata che mena al condotto parieto-temporale, attraverso cui lancia il suo maggior collaterale, ove non si voglia considerarlo come un vero ramo terminale: il ramo cerebellare, destinato all' a. meningea cerebellare dorsale. Dopoché, l'a. meningea cerebrale laterale continua lateralmente il suo tragitto, accolta in un solco profondo, talvolta ridotto a canale, alla faccia endocranica della squama e del parietale. Raggiunge la dura meninge, sulla quale s'adagia, sempre nei pressi del lobo mastoideo; lobo che percorre ed attraversa con direzione dorso-aborale. Corre in seguito ondulata, e tanto si ripiega sull' ippocampo che non le riesce difficile il raggiungere la scissura ippocampo-marginale, che oltrepassa, per distendersi, parallela quasi al margine posteriore dell' emisfero, sulle circonvoluzioni silviana, ectosilviana ed ecto-sagittale, dove, arrestandosi, incontra le ramificazioni dell'a. meningea cerebellare dorsale, colle quali si anastomizza, ora per inosculazione, ora per convergenza.

Sue collaterali interne sono parecchie arteriole che si staccano a ventaglio dalle caratteristiche sommità delle brevi, ma costanti anse del tratto prossimale. Comunemente son tre o quattro; raramente di più. Esse si irradiano dal tronco suddetto, tutte oralmente e dorsalmente, fino a raggiungere la c. ectosilviana mediana, l'insula e la c. comune anteriore, sulle quali s'anastomizzano, co' rami dell' orbito-meningea.

Costante e di maggior calibro è poi sempre un ramo, che col-

lega trasversalmente l'a. orbito-meningea col maggiore dei rami dell'a. meningea cerebrale laterale.

Tra i collaterali endocranici, avemmo fortuna di riscontrare in un caso l'a. frontale. Essa ripeteva l'origine anomala descritta per la prima volta da Mobilio, e supposta, peraltro, ancor prima dallo Zimmerl. Dopo un tragitto quasi orizzontale sulla faccia endocranica riusciva all' esterno del canale orbito-craniale superiore, a partire dal quale, correndo sulla periorbita, ascendeva sino al foro sopraciliare del frontale. Il suo comportamento ulteriore non mutava dalla norma.

Il caso conferma quello di Mobilio. Ma, come noi già accennammo, a proposito dell' a. orbito-meningea, di fronte ad un caso così singolare, non potevamo arrestarci a quella semplice constatazione, la quale, se interrotta, ci avrebbe portati a disconoscere l'esistenza dell' a. orbito-meningea, tipica, ricorrente.

Fatte più accurate ricerche, non ci è riuscito difficile a trovare più in basso, sulla parete cranica, un secondo canale cranio-orbitale, attraversato da un ramo arterioso, d'origine esocranica, portantesi sulla meninge, poco avanti l'insula, sulla c. comune anteriore, e diretto aboralmente ad anastomizzarsi coi collaterali dell'a. meningea cerebrale laterale.

Ricercata la sua origine, seguendo il suo tratto prossimale esocranico, lo trovammo originarsi dall' a. temporale profonda anteriore. Fatto non strano, né infrequente a condizione anatomica normale, il quale non ci doveva impedire di considerare quel ramo siccome il vero rappresentante dell' a. orbito-meningea. Il caso ci avvalorava anzi la tesi della sua costanza, data e ammessa la sua posizione eterotopica.

Indipendentemente dal ramo collaterale cerebellare principale, interpretato dai più come un' anastomosi, corrente tra l'a. meningea cerebrale laterale e la cerebellare dorsale, e da altri siccome la terminazione della prima, inosculantesi colla seconda (Chauveau), l'a.meningea cerebrale laterale cede ancora veri e propri rami meningei cerebellari, esili, ma costanti, e sempre destinati alla tenda cerebellare.

Tra questi, ad iniezione ben riuscita, abbiamo trovato un ramellino, destinato a correre sulla rocca petrosa, contenuto talora dalle maglie durali ad essa aderenti, sino a livello del foro uditivo interno, dopoché non è più seguibile, causa l'estrema esilità del suo calibro. Se destinato sempre a penetrare in quel foro, non è

cosa facile né lieve l'affermarlo; epperò non è difficile l'intendere com' esso possa equivalere al ramus petrosus superficialis dell' *Homo*.

Segue dipoi il maggior collaterale della meningea cerebrale laterale, soggetto tuttavia a quelle variazioni di calibro di cui già dianzi è fatto cenno. Staccasi di solito a lato mediale dell' apofisi stiloide del temporale, tra la faccia anteriore della rocca e la posteriore della squama. Trovasi così all' entrata del condotto temporale, che percorre in tutta la sua estensione, sino a raggiungere l'a. meningea cerebellare dorsale con cui si anastomizza. Cede, nel suo tragitto, rami diploetici e perforanti. Tra i perforanti, rami eso- ed endocranici: importanti i primi, per la nutrizione de' muscoli crotafiti e per le anastomosi che sovente contraggono co' rami aborali delle temporali profonde, tra le quali, una è costante e destinata a percorrere la doccia squamosa, a lato mediale dell' apofisi coronaria del mascellare inferiore; ma di maggior importanza sono i secondi, perché si ricongiungono ancora alla nutrizione della pachimeninge cerebellare, per innumerevoli, finissimi rami che, trapassando lo spessore delle ossa, la raggiungono.

Altro collaterale interno dell'a. meningea cerebrale laterale è il ramo destinato al ganglio di Gasser, ramo costante, destinato a suddividersi dopo breve tragitto discendente in più ramicelli, al servizio di quella meninge. Non raramente, un ramellino di maggior calibro segue uno dei nervi maggiori del V paio, per non breve tratto del suo percorso.

I collaterali esterni sono quelli che meno ci interessano, ammesso il loro destino esclusivamente muscolare. Non staremo quindi ad enumerarli, anche perché è troppa la variazione di numero.

Diremo piuttosto delle eccezioni, morfologicamente non trascurabili, per il nesso logico a cui ci portano. Alludiamo all' origine dell' arteria timpanica, già accennata dal Rigot, come proveniente, talora, dall'a. meningea cerebrale laterale. Più che non si pensi, è abbastanza facile di trovare l'anomalia in questione. Una lunga serie di osservazioni porta pure a conoscenza sottili varietà di quella. Talvolta l'a. timpanica origina in comune colla meningea cerebrale laterale; talora è una collaterale di questa, appo la sua origine; tal' altra un' arteria che si stacca, sempre dalla meningea cerebrale laterale, ma poco prima della sua entrata nel cranio.

A richiamare la sua importanza ci sia qui solo concesso di accennare al convincimento di Tandler su tale arteria, considerata da questi,

siccome il rudimento del ramo inferiore della stapedia: convincimento al quale noi non possiamo prendere parte, per le ragioni che verremo dimostrando, sul preciso significato del ramus inferior della stapedia, nella serie dei Mammiferi.

Eccezione non comune è invece quella di dover annoverare, tra i collaterali esocranici dell'a meningea cerebrale laterale, l'anastomosi cerebellare. In un caso, lo stesso che portava l'anomalia d'origine dell' a. frontale, il ramo cerebellare destinato al condotto temporale, e quindi alla dura cerebellare, anziché staccarsi a lato mediale dell' apofisi stiloide del temporale, staccavasi dalla meningea cerebrale laterale, poco dopo l'origine sua dalla mascellare interna. Diretto aboralmente, esso correva di lato, tra l'apofisi stiloide ed il margine esterno del foro lacero anteriore, e rimontava in alto, aboralmente all' apofisi postglenoidea della squama, tra questa e la faccia anteriore del condotto uditivo esterno. Raggiungeva il condotto temporale, penetrando attraverso il foro esistente alla base del processo zigomatico dello squamoso.

L'esame endocranico rendeva negativa la ricerca di tale ramo cerebellare: non v'era quindi più dubbio sul suo valore.

AA. meningee cerebellari.

A. meningea cerebellare dorsale.

Arteria meningea principalissima, pel suo calibro e la sua zona d'espansione, essa è stata descritta da tutti gli autori, ma solitamente, neanche per quest' arteria s'è trovata e fissata una nomenclatura unica. Descritta dai più sotto il nome di mastoidea (Girard, Rigot, Strangeways, Franck, Varaldi, Tandler, Zimmerl, Chauveau, Barpi, Mongiardino), passa poi al nome di meningea superiore (Gurlt, Leyh, Leisering, Müller); e questi due ultimi autori aggiungono pure l'aggettivo di anteriore. Struska la chiama meningea dorsale. Più tardi, con Ellenberger, Baum, Martin e Bossi, abbiamo per quella il nome di meningea posteriore. E con questi, conviene ancora Storch, a proposito della descrizione di un' origine anomala di detta arteria.

Senza eccezione, salvo le anomalie, tutti son d'accordo sulla sua origine dall' a. occipitale. Pochi sono i particolari della sua descrizione, né più definito è il suo destino.

Girard solo considera ch' essa s'arresti alla diploe occipitale e parietale. Tutti gli altri parlano di rami meningei durali.

Gli AA. non s'intrattengono sempre sulle sue anastomosi, limitate,

per molti, a quella che le viene dall'a. meningea cerebrale laterale, ed estese, per altri, a rami muscolari delle aa. temporali profonde e delle aa. auricolari, »sovente con rami della temporalis superficialis« (Martin). Tra le altre, vengono ancora accennate le anastomosi coll'auricolaris profunda (Martin), né vien tralasciato di dire di quelle coi rami collaterali del ramus occipitalis (ramo craniale), secondo ramo terminale dell' a. occipitale (Martin, Ellenberger, Baum). Leisering e Müller, infine, parlano ancora della anastomosi che la così detta »meningea superiore« incontrerebbe con quella del lato opposto.

Zimmerl s'intrattiene sul valore morfologico da doversi alla meningea cerebellare dorsale, valore già accennato dianzi, che lo porta a considerare la suddetta meningea siccome la diploetica magna di Hyrtl, degli ordini inferiori. E per queste considerazioni, propone il nome di a. diploetica magna alla così detta »mastoidea« degli altri autori.

Alcune anomalie d'origine vengono citate da Chauveau, Arloing e Lesbre; un' altra vien descritta da Storch. Ma di ciò più tardi.

Eccezionale pel suo sviluppo, considerato in rapporto alla sua distribuzione meningea, l'a. meningea cerebellare dorsale origina sempre, a ragion di norma, dall' a. occipitale, non lontano dall' origine dell'a. meningea cerebellare laterale. Raggiunge tosto, con dolce curva dorsale, il foro mastoideo, sotto il muscolo grande obliquo, scorrendo sul solco vascolare dell' apofisi giugulare dell' occipitale. Entrata nel foro mastoideo, s'adagia nel condotto temporale, adattandosi alle sue sinuosità. Riceve l'anastomosi che le viene dalla meningea cerebrale laterale, e così rafforzata, corre il suo ultimo tragitto intraosseo, fino a riescir nel cavo cranico, quasi all' apice della rocca, lateralmente alla base della protuberanza occipitale interna; gettasi poi sulla dura, non cessando peraltro d'aver rapporti ossei col parietale, seguendone la curva della sua faccia endocranica. Sale il margine posteriore dell' emisfero sino alla sua sommità, laddove si ripiega ripetute volte ad ansa, carattere singolare e costante, per riprendere decisamente il suo cammino orale. Corre per lo più nello spessore della dura, nel suo tratto falciforme. Raggiunge sempre il polo sagittale, dove incontra le ultime ramificazioni dell'a. meningea cerebrale orale; lateralmente, quelle dell' a. orbito-meningea, colle quali s'anastomizza.

La suddetta branca cerebrale potrebbe costituire di per sé una

vera e propria meningea cerebrale dorsale; ma non lo può per le ragioni già esposte a proposito della nomenclatura.

Collaterali interni dell'a. meningea cerebellare dorsale sono innumerevoli rami meningei, destinati alla tenda cerebellare, alla falce, alla dura cerebrale e cerebellare insieme. I maggiori son destinati a questa: staccansi alla sommità aborale del margine posteriore dell'emisfero,' laddove l'a. corre serpigginosa: hanno direzione raggiata ed irrorano la dura cerebrale covrente le cc. sagittale, ectosagittale ed ectosilviana.

Ai rami meningei, vanno aggiunti rami perforanti considerevolissimi: rami ossei, diploetici e muscolari. Tutta la massa spongiosa dell' occipitale si può considerare alle sue dipendenze.

Collaterali esterni son rami comunemente muscolari, talora parotidei; più che questi ci interessano i primi, perché destinati a trapassare i fori di cui è scolpita la faccia esocranica della squama. Essi vanno al crotafite e ai muscoli nucali.

Anastomosi. — Importanti le interne. Sono di carattere speciale quelle che avvengono tra le due aa. omologhe: anastomosi trasverse, che si succedono a breve distanza, epi- od intradurali, lungo il loro tragitto sulla falce cerebrale. Altre anastomosi avvengono coll' a. meningea cerebrale orale, coll'a. orbito-meningea, coll'a. meningea cerebrale laterale, nel modo in cui è già stato descritto. Notevoli, per la frequenza dei casi in cui si riscontrano, sono le anastomosi dei rami terminali della cerebellare dorsale con quelli della meningea della falce.

Anastomosi intraossea è quella principalissima che si effettua coll'a. meningea cerebrale laterale. Altre di secondaria importanza sono quelle che avvengono co' rami, penetranti il condotto temporale, delle aa. temporali ed auricolari: e tra questi, un ramo da ritenersi costante dell' auricolare anteriore, ramo che si porterebbe nel condotto temporale, per quel forame situato alla faccia posteriore dell'apofisi postglenoidea della squama temporale.

Tra le anastomosi esterne annoveriamo tutte quelle avvenenti colle arterie vicine: colle auricolari, non esclusa la profonda, e colla occipito-muscolare; per eccezione »una larga anastomosi tra la retrograda e la ‚mastoidea' sotto l'ala dell' atlante« (Chauveau).

Varietà. — Son importanti le varietà d'origine; ma non è così per quelle riguardanti la direzione, sicché sono da trascurarsi.

Chauveau riferisce casi in cui la meningea cerebellare dorsale originava »direttamente dalla carotide primitiva, fornendo una branca

parotidea »; e Storch registra una seconda anomalia, secondo cui l'a. suddetta prendeva origine »dalla carotide esterna, due centimetri avanti la divisione della carotide primitiva«.

A. meningea cerebellare laterale.

Solitamente, anche per quest' arteria dobbiamo riscontrare le non meno comuni discordanze sul nome. Per molti è condiloidea (Gurlt, Leisering, Müller, Struska, Martin, Ellenberger e Baum, Bossi); per altri, prevertebrale (Rigot, Varaldi, Chauveau, Barpi, Mongiardino e ancora Bossi). Girard parla di un »ramo occipitale«, destinato a passare pel foro condiloideo; ed anche per Strangeways, quell' arteria non è che un semplice ramo meningeo. Franck le conferisce il nome di meningea posteriore, in opposizione a Leyh che la chiama meningea inferiore. Per Leisering e Müller è poi meningea posteriore ed inferiore.

Non tutti gli AA. sono d'accordo sulla sua via d'entrata nel cavo cranico: discordanza non lieve, perché si ricollega all' esistenza d'una seconda arteria non meno costante, l'a. istmo-cerebellare aborale.

Ammettono, come condizione costante, il passaggio dell'a. meningea cerebellare laterale a traverso il foro condiloideo, Girard, Strangeways, Leyh, Varaldi, Struska, Ellenberger e Baum, Chauveau, Barpi, Mongiardino, Bossi; ma negano tale costanza, affermando la possibilità che la suddetta arteria possa passare talora pel foro condiloideo, tal' altra pel foro lacero posteriore, Rigot, Franck, Martin.

Nulla di particolare ci viene detto sul suo tragitto.

L'a. meningea cerebellare laterale, a. meningea a caratteri costanti e ben definiti, incontra sovente, per l'opposto, nella sua origine, parecchie eccezioni. Di queste anomalie d'origine s'occupano, più degli altri, Chauveau, Arloing e Lesbre, enumerandole. La maggior parte dei casi possiamo confermarla noi stessi.

Collaterale dell' occipitale, correndo dorsalmente, in direzione del foro condiloideo, satellite del n. ipoglosso, dal quale sovente si scosta un poco, essa raggiunge il foro condiloideo, lo penetra, per gettarsi sulla dura meninge cerebellare, all' inizio della sua faccia laterale, e tosto dividersi in due rami.

Il ramo aborale, esclusivamente meningeo, corre lateralmente, sulla meninge cerebellare; sale in alto, sempre ramificandosi; raggiunge la meninge del verme mediano; incontra rami collaterali

della meningea rappresentante la temporo-meningea, coi quali si anastomizza. Più in sotto, dove la meninge fa ponte tra l'arco del verme mediano e la faccia superiore del bulbo, son sempre a riconoscersi rami che l'attraversano, per inoscularsi cogli omologhi opposti.

Il secondo ramo, orale, non accennato da alcun autore, penetra la dura, raggiunge la base dell' istmo, incontra i collaterali dell' a. cerebro-spinale e sempre con questi si anastomizza.

Collaterali interni dell' a. meningea cerebellare laterale son tutti rami meningei destinati alla dura cerebellare; uno costante, che si stacca ancor nel tratto prossimale dell' arteria, e corre aboralmente, destinato alla dura bulbare, ricorda da vicino il ramo che nei Bovini va ad anastomizzarsi co' rami della vertebrale.

Ai collaterali esterni appartiene l'a. istmo-cerebellare aborale, di cui verremo dicendo. Altri sono esclusivamente rami muscolari ed articolari: destinati i primi a' retti del capo, ed i secondi all' articolazione atloido-occipitale.

Il comportamento dell' a. meningea cerebellare laterale è pressoché sempre uguale, ancor quando essa origini per anomalia, colla o dalla meningea cerebellare dorsale, dalla carotide interna o primitiva.

AA. meningee cerebro-ventrali.

Come già si è detto, tratteremo, pel momento, solo di quelle a sede costante; delle altre più tardi.

Sono due: l'a. oftalmica e l'a. meningea della falce.

A. oftalmica.

Descritta da pochi autori, ma le descrizioni che si son date bastano, indubbiamente, a confermarla.

Già Lavocat s'interessa di descrivere una »seconda a. oftalmica, collaterale della cerebrale anteriore, da dove nascono le divisioni ciliari posteriori«.

Gurlt e Leyh, ritenendola collaterale della branca anteriore della carotide interna, la definiscono e la descrivono come a. centrale della retina: »piccolo vaso che accompagna il n. ottico fino all' interno del globo oculare e si ramifica nella retina«. Aggiungono che nel feto, un ramo di quel vaso, attraversando il corpo vitreo, arriva alla faccia posteriore del cristallino.

Considerazioni analoghe svolgono Tandler e Bach. Secondo questi, sarebbero appunto gli esili collaterali retinici dell' a. in questione, quelli destinati a sostituire l'a. centralis retinae. Anche

per essi, l'oftalmica origina dalla carotis interna, nel suo tratto intradurale.

Bach, tuttavia, non crede ad una tipica a. centralis retinae, ma è convinto che rami retinici provengano dall' a. oftalmica. Ammette per questa, più rami: collaterali ricorrenti e collaterali che, »nach vorn verlaufen und direkt an dem Rande der Sehnerveneintrittsstelle oder in geringer Entfernung davon die Sclera durchbohren«.

Martin, Ellenberger e Baum trovansi pure d'accordo sulla costanza di detta arteria, che chiamano a. ophthalmica interna. Riportano le idee di Bach sul suo ultimo destino, ma parlano anche di distribuzione meningea.

Struska, accettando la denominazione di ophthalmica interna, ritiene quell' arteria esclusiva al nervo ottico, a. nervi optici, epperò costante collaterale del tratto anteriore della carotide interna.

Sul significato dell' a. oftalmica, Tandler avverte ch'essa è »das Rudiment der primären Arteria Ophthalmica in Form der Centralis retinae erhalten«.

Ci siamo convinti anche noi che l'a. oftalmica del Cavallo non concorre direttamente alla formazione dell' a. centralis retinae, né anche potremmo rigorosamente affermare ch'essa vi concorra, dal momento ch'essa entra in anastomosi colle aa. ciliari posteriori. Riteniamo perciò un errore quello di considerare l' a. oftalmica come a. centralis retinae. Ce ne danno ragione il suo comportamento, la sua distribuzione e le considerazioni sull' origine dell' a. centralis retinae dalle aa. ciliari posteriori.

Ma vediamone meglio i particolari.

Essa, oftalmica, è arteria costante. Nasce dal tratto anteriore del circolo di Willis e, meno genericamente, presso l'origine della cerebrale media, tra questa e quella della coroidea anteriore; poche volte più oralmente. Ove si stacchi dal tratto arterioso considerato come a. cerebrale anteriore, ciò sempre avviene prima ch' essa rimonti sul chiasma ottico, raggiunto il quale, corre sul margine laterodorsale del n. ottico, che poi incrocia, per rendersi tosto a quello medio-ventrale dello stesso nervo.

L'a. oftalmica non sfugge mai alla ricerca, quando l'iniezione arteriosa è ben riuscita: anche iniezioni parziali, del resto, la rendono sempre evidente. Corre serpigginosa, satellite del nervo ottico, sulla sua vagina durale, a cui cede ramicelli lungo il suo tragitto, tra i quali, alcuni, esilissimi, la perforano e si rendono al nervo.

Attraversa la fossetta ottica, per rendersi all' orbita, ma non abbandona la guaina ottica sino a che non à raggiunto il bulbo oculare, laddove, o poco prima, incontra le aa. ciliari posteriori, colle quali si anastomizza: sovente per collaterali, altre volte per inosculazione diretta[1].

L'importanza di detta arteria va peraltro sempre più ripetuta, siccome quella che, indubbiamente, rappresenta l'oftalmica dell' Uomo e dei Primati, ridotta qui, ad arteria prevalentemente otticomeningea, i cui collaterali, sulla guaina del nervo, si dispongono sovente a rete, le fini maglie della quale son tanto più evidenti, quanto più si à la fortuna di riscontrarle collaterali d'una a. oftalmica ben sviluppata.

A. meningea della falce (fig. 2).

Non tutti gli autori ànno voluto accordare a quest' arteria una individualità propria.

Strangeways, Chauveau e tutta la serie degli autori italiani non parlano mai di una vera meningea della falce: alludono a questa, cosa indubbia, annoverandola tra i rami meningei collaterali della meningea orale, anastomizzantesi coll'a. cerebrale anteriore. Ma l'accenno è troppo vago. Anche Zimmerl, nel suo lavoro speciale intorno al decorso dell' a. etmoidale, ritiene quell' arteria d'origine »etmoidale«.

Franck riferisce invece di una »costante anastomosi« dell'a. etmoidale colla cerebrale anteriore, dalla quale originerebbero rami meningei, ed ammette che ancora dall'a. communicans anterior si stacchi un piccolo ramo, destinato alla falce cerebrale.

Mangosio e Rigot parlano di rami meningei collaterali della carotide interna, nel suo tragitto anteriore.

Gurlt, Struska, Leisering e Müller individualizzano l'arteria e le conferiscono il nome di meningea anteriore ed inferiore: nome seguito o solo mutato in »nasalis« da Martin, Ellenberger e Baum, i quali, tutti d'accordo sul valore da darsi, ritengono l'a. meningea della falce omologa della »a. meningea antica hom.«.

Ma lo stesso valore di meningea non glie l'accorda più Staderini, che descrive quell'arteria, la meningea della falce, sotto il nome di »ramo frontale« e vuole destinata, in unione ai collaterali meningeo-

[1] A partire da questo punto, ne' riguardi dell'a. centralis retinae, la questione vorrebbe studiata assai più minutamente, per continuarne la precisa descrizione. Esorbitava un pò dal campo nostro di ricerche, perché noi la dovessimo continuare.

olfattivi della meningea cerebrale orale, che l'A. chiama rami cerebrali dell' oftalmica, all' irrorazione del lobo frontale ed olfattivo. Nella Pecora, nel Cane e nel Gatto, il »ramo frontale«, più sviluppato, non ricorrerebbe all' anastomosi di cui sopra, ma neanche per questi abbiamo notizia di rami meningei, sicché quella destinazione ci sembra un poco esclusiva, atteso che, proprio i »rami cerebrali dell' oftalmica« di Staderini sono epidurali, ed appena esili collaterali, attraversando la dura olfattiva, giungono al lobo omonimo. Avremmo anche potuto riferire il »ramo frontale« di Staderini ai rami olfattori,

Fig. 2.

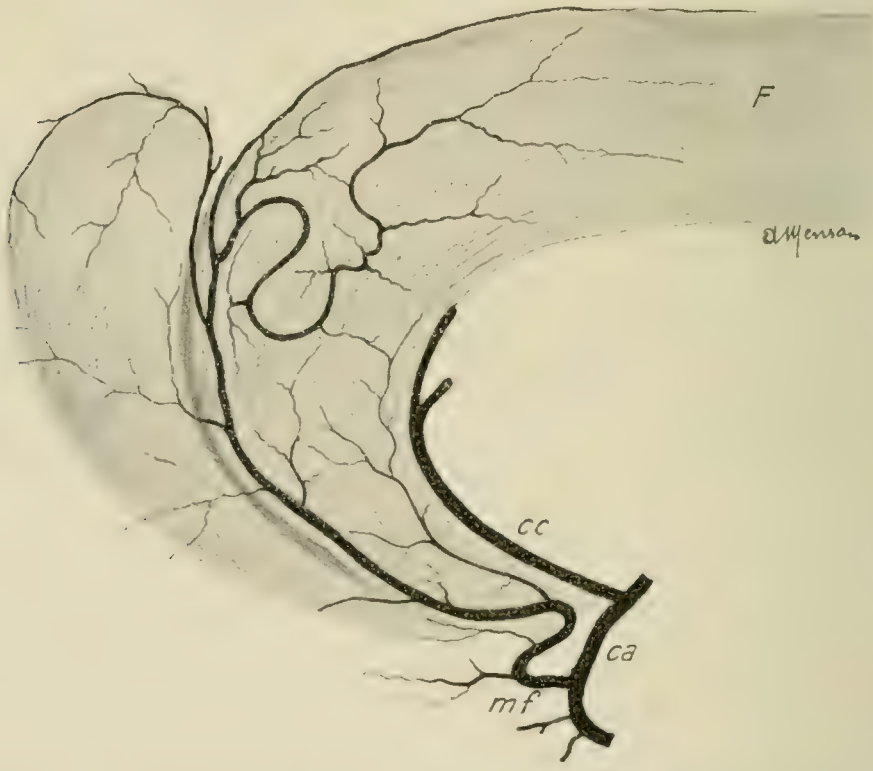

Equus caballus. A. meningea della falce. *F* falce cerebrale; *mf* sua arteria; *cc* a. corpo calloso; *ca* a. cerebrale ant.

collaterali della cerebrale anteriore, ma ciò non si conveniva per le indicate anastomosi del »ramo frontale«.

Hofmann invece, convinto che l'a. meningea della falce origini sempre dall'a. cerebrale anteriore, vuole ch'essa si chiami »Ramus ethmoidalis«, in rapporto alla sua distribuzione etmoidale, e descrive le sue anastomosi coll'a. etmoidale dell' orbita, concorrente alla formazione della rete etmoidale subdurale, senza accennare ad alcun ramo cerebrale.

Per tutte le ripetute volte che noi ci siamo accinti a studiare l'a. meningea della falce, così chiamata perché a questa quasi intera-

mente destinata, ci siamo sempre convinti di non trovarci di fronte ad una semplice anastomosi, ma sebbene ad un vero tronco arterioso, del tutto a sé.

Collaterale diretta dell'a. cerebrale anteriore (della comunicante anteriore per chi così intende quel tratto di carotide interna, corrispondente al chiasma ottico), essa nasce a breve distanza dall' a. del corpo calloso, il cui considerevole calibro, talora, raggiunge, e per eccezione sorpassa.

S'adatta tosto alla base della falce, correndo oralmente, a lato dell' apofisi cristagalli dell' etmoide, che segue, parallela, in tutto il suo percorso, sino ad inflettersi in alto, seguendo la falce, nel suo ripiegarsi dall' etmoide sul frontale. Ma poco prima di lasciare l'apofisi cristagalli, quand' essa sta per varcare il confine della fossa etmoidale, si fa intradurale. Corre quindi per breve tratto tra le maglie durali della falce, sino a ritornare sulla dura, tra questa e l'osso; e la si scorge allora nel solco olfattivo, correre in alto, a lato della falce, sul lobulo orbitario e la c. comune anteriore, da dove, spingendosi sempre più aboralmente, raggiunge il polo sagittale; e con questo, i tratti distali dell' a. meningea cerebellare dorsale coi quali si anastomizza.

Percorrendo la falce, lancia sovente forti collaterali, destinati interamente ad essa: corrono ondulati, serpigginosi, con decorso del tutto singolare. Di maggior interesse sono i rami staccati lateralmente, nel suo tratto prossimale; rami che sempre giungono ad attraversare la base encefalica, per portarsi lateralmente, attraversando la dura e riapparire ai lati del cervello, nei pressi dello spazio quadrilatero. Talvolta si riscontrano esili anastomosi trasverse con l'a. del corpo calloso.

Co' suoi rami collaterali epidurali, l'a. meningea della falce concorre alla formazione della rete etmoidale, in unione ai rami dell' a. meningea cerebrale orale e dell' a. nasale. S'anastomizza coll' a. omologa del lato opposto per collaterali epidurali, nel suo tragitto sopra il solco olfattivo. Tra questi, alcuni corrono latero-ventralmente, per anastomizzarsi coi collaterali orali dell' a. meningea cerebrale orale.

AA. meningee istmo-cerebellari.

Appartiene a queste l'a. meningea istmo-cerebellare aborale. L'esistenza dell' a. omologa, orale, è dubbia.

A. meningea istmo-cerebellare aborale.

Così chiamata per appartenere, contemporaneamente, alla dura cerebellare ed a quella dell' istmo, vien accennata sovente come semplice ramo collaterale dell'a. meningea cerebellare laterale.

Mangosio, descrivendola come »a. meningea«, la ritiene collaterale dell'a. occipitale. Rigot, Franck, Martin, per le ragioni già dette, la confondono coll' a. meningea cerebellare laterale, negandone perciò, implicitamente, l'esistenza.

L'a. meningea istmo-cerebellare aborale è collaterale diretta dell'a. meningea cerebellare laterale. Si stacca da questa, poco prima ch'essa penetri, pel foro condiloideo, nel cavo cranico; brevissimo tragitto la separa dal foro lacero posteriore, là dove prendon uscita il vago e l'accessorio di Willis, e là penetra per rendersi endocranica, e quindi meningea. Ondulata, corre oralmente ed un po' in alto si divide in due rami principali: l' uno destinato alla pachimeninge cerebrale, l'altro a quella dell' istmo. Pel resto sono piccole ramificazioni che irrorano la meninge corrispondente: le distali anteriori s'anastomizzano, attraverso la tenda, colle omologhe dell'a. meningea cerebrale laterale; le posteriori colla meningea cerebellare laterale. Più sotto, alla base del bulbo, s'incontrano esili collaterali anastomizzarsi cogli omologhi del lato opposto.

I collaterali esterni sono insignificanti pel loro calibro. Fa eccezione uno solo: ancor questo tuttavia sempre poco seguibile nel suo tragitto, ogni qualvolta l'iniezione non è ben riuscita; è il ramo che s'adatta sulla cartilagine occludente il foro lacero, per correre in avanti, raggiungere l'uscita dei nervi del V paio, laddove ogni tentativo di seguirlo ulteriormente è vano. Altri collaterali costanti son ramellini destinati alla bolla timpanica ed alla base della rocca petrosa in genere.

Varietà. — Degne di nota son quelle d'origine. L'a. meningea istmo-cerebellare aborale può originare direttamente dall' a. occipitale. Caso ancor più singolare dovemmo constatare una volta, per la sua origine dalla carotide primitiva, presso l'origine dell' a. occipitale.

La prima anomalia ci induce a spiegare l'affermazione di Mangosio, che dà per costante l'origine occipitale dell' a. meningea istmo-cerebellare aborale. Anche per Mangosio doveva evidentemente trattarsi di anomalia d'origine. Del secondo caso non abbiamo trovato accenni consimili.

A. meningea istmo-cerebellare orale.

Arteria meningea omologa alla precedente, destinata anch' essa a passare pel foro lacero, ma nella sua parte orale. La sua esistenza peraltro ci è dubbia, non avendola sempre potuta confermare. Quando c'era ragione di ammetterla, era collaterale della sua omologa aborale.

Ancor due note occorrono a completare il quadro delle arterie meningee cerebellari.

Già a proposito della meningea cerebellare dorsale, avemmo occasione di dire, parlando de' suoi rami perforanti intraossei, come tra questi, innumerevoli quasi, v'erano quelli destinati a raggiungere, in punti sparsi, la dura cerebellare.

Ma tra questi, uno è costante, pel suo calibro e per la sua topografia: tanto notevole anzi, da determinarci a considerarlo come l'omologo dell'a. temporo-meningea, sviluppatissima ne' Ruminanti. E' il ramo *tm* della Fig. 1, Tav. II.

Né l'omologia appaia artificiosa. Ricordiamo per ciò che la vera a. temporo-meningea nasce dalle auricolari, e che, anche nel Cavallo, l'anastomosi dell' a. meningea cerebellare dorsale colle auricolari avviene costantemente. Trattandosi del resto di rudimento, tanto che da cerebrale la meningea di cui è questione si sarebbe ridotta a cerebellare, non sembrerà neanche più strana la constatazione della sua origine diretta, ch'ebbimo occasione di fare in un caso, dall'a. meningea cerebellare dorsale, per un ramo collaterale che discendeva alla base dell' apofisi mastoidea, e penetrava nel cavo cerebellare, a traverso la sutura occipito-tuberosa, considerata nel suo tratto mediale.

Detto ramo sbocca ordinariamente sulla dura cerebellare in corrispondenza dei confini dei vermi: s'espande in tutti i sensi con fini ramificazioni, anastomizzandosi sulla volta del cervelletto colle aa. meningee cerebellari dorsale e laterale. Non mancano mai le anastomosi colla meningea omologa del lato opposto.

Equus asinus (Tav. II, fig. 2).

Per le aa. meningee encefaliche dell' *Equus asinus* non c'è differenza sensibile di comportamento, se rapportate a quelle del Cavallo.

Anomalie per eccesso dovemmo tuttavia constatare in un' Asino, riguardanti l'a. meningea cerebrale orale e l'orbito-meningea: quella, per un vero eccesso di sviluppo, accompagnato da un singolare decorso; questa, per trovarsi doppia: due branche di ori-

gine diversa, passanti, l'una pel canale orbito-craniale superiore, l'altra per l'omonimo inferiore.

In un secondo caso, constatammo pure una varietà riguardante l'a. meningea cerebrale laterale.

Riferiremo brevemente su tutti.

A. menigea cerebrale orale.

Fa eccezione il suo enorme sviluppo, ma la sua origine è normale. A partire dal tratto inferiore del solco olfattivo, in corrispondenza della scissura rino-marginale, attraversa la piega interna del lobulo orbitario, questo stesso, la c. comune anteriore, per volgere poi in alto ed aboralmente. Solca la c. silviana anteriore, l'ectosilviana, tutta l'ectosagittale e la sagittale stessa sino alla falce cerebrale, dove incontra i collaterali dell'a. meningea cerebellare dorsale, coi quali si anastomizza.

I principali collaterali li abbandona in corrispondenza della c. comune anteriore, silviana ed ectosilviana.

Di singolare, quell' arteria, in tutto il suo tragitto, à un decorso finemente serpigginoso.

A. orbito-meningea.

Sono due. La superiore, ridotta assai di calibro, è sostituita dall' inferiore.

La superiore origina dall' a. frontale, secondo la norma; entra pel canale cranio-orbitale superiore, mantenutosi normale, e sbocca nel cranio, sulla c. silviana nel suo tratto anteriore. È tenue e si perde dopo breve tragitto.

L'inferiore è collaterale dell' a. temporale profonda anteriore. Raggiunge l'endocranio attraverso il canale cranio-orbitale inferiore, scavato nell' ala anteriore dello sfenoide. Trova la sua via d'entrata attraverso l'apertura esocranica di questo canale, situata dorsalmente allo spiraglio orbitario, ancor sopra la sutura sfeno-squamosa, e sbocca nel cranio attraverso la stessa incisura, per la quale entra il n. patetico, a lato esterno di questo, sopra l'entrata del n. mascellare superiore. Raggiunge la dura meninge ne' pressi dello spazio quadrilatero, e, diretta obliquamente in alto, sale aboralmente verso la scissura di Silvio, che attraversa, sino a portarsi sulla c. silviana ed ectosilviana, dove si anastomizza con un collaterale discendente dell'a. meningea cerebellare dorsale.

Stacca uno de' suoi collaterali maggiori in corrispondenza del-

l' anastomosi mediana della c. silviana ed ectosilviana. Gli altri collaterali son tutti di second' ordine.

A. meningea cerebrale laterale.

Più che anomalia, è una varietà di comportamento quella osservata, in un' Asino, sulla meningea di cui è questione. Di calibro più considerevole della norma, l'a. suddetta, anziché portarsi come ramo unico sulla faccia laterale del cervello, non appena entrata nel cranio, nel tratto in cui il V paio aderisce ancora alla dura cerebrale, si divide in due rami pressoché uguali. Il posteriore traccia quasi il cammino dell' a. normale, mentre l'anteriore tanto s'adagia sulla dura del V paio, da sembrare ad esso destinata, e con esso fuoriuscire. Ma dopo non lungo tratto si ripiega ben tosto in alto, per ramificarsi sulla faccia laterale della dura cerebrale. S'anastomizza come al solito, colle arterie di cui fu detto nella descrizione del caso normale. Tutti i collaterali si sono trovati normali anch'essi, per numero e per comportamentoi

Divisione prossimale consimile non abbiamo riscontrato mai nel Cavallo, né in altri Asini esaminati.

Ancora da notarsi, nell' Asino, è la maggiore tendenza ch'esso manifesta ad avere rami perforanti ossei da parte delle aa. meningee cerebrali laterali.

Equus mulus.

Esaminati due. Nessuna differenza caratterizza le aa. meningee encefaliche del Mulo, rispetto a quelle del Cavallo. In un caso solo constatammo un enorme sviluppo, raro a riscontrarsi, dell'a. orbito-meningea, collaterale, in quel caso, dell' a. frontale.

Equus hinnus.

Ne abbiamo esaminato un solo, il quale non ci à permesso di riscontrare la più piccola differenza co' Solipedi del genere *Equus*, da prima studiati.

Riassunto.

Del sistema arterioso meningeo encefalico de' Perissodattili, noi possiamo contemplare tutto il suo completo sviluppo: esteso indistintamente a tutte le arterie, fatta eccezione per l'esile a. meningea istmo-cerebellare orale, la cui esistenza va ritenuta dubbiosa.

Sull' individualità dell' a. meningea cerebrale orale sembra di aver detto abbastanza, per dovercene convincere. Una prova, del resto, di tutta la sua tendenza ad individualizzarsi meglio, ce la

dà quel caso di a. meningea cerebrale orale, descritto nell' Asino, di caratteri eccezionali pel suo calibro e la sua zona d'espansione.

Concludiamo così, senza pensare più a semplici collaterali meningei cerebrali anteriori, per l'esistenza di un' arteria etmoidale, tratto distale del ramus orbitalis, destinata a generare, per biforcazione, due altre arterie: l'a. nasale e l'a. meningea cerebrale orale.

Anche l'a. orbito-meningea è costante. Essa non va confusa co' rami perforanti dell' a. meningea cerebrale laterale, che si verificano solo talora, ma che indubbiamente possono coesistere. Di preferenza, l'a. orbito-meningea occupa il canale cranio-orbitale superiore. Prende origine, comunemente, dall' a. frontale; poi, in ordine di frequenza, dall' a. temporale profonda anteriore, e dal ramo orbitale.

Sul suo significato morfologico, ci sembra giusto l'affermare ch' essa rappresenti il tratto distale del ramo superiore della stapedia, reso immissario del cranio, per la facile ragione che va distrutto il tratto medio di quella.

Le sue ramificazioni meningee interne escludono inoltre, rigorosamente, il sospetto ch' essa, a. orbito-meningea, non debba, ma possa essere sempre un collaterale perforante dell' a. meningea cerebrale laterale.

Talora l'orbito-meningea può essere doppia, com' è stato dimostrato (*Equus asinus*). Il significato non cambia.

Le arterie orbito-meningee, sia ch' esse seguano la via del canalis cranio-orbitalis superior, sia che seguano il canale omonimo inferior, sono rigorosamente equivalenti, siccome arterie aventi la stessa origine e corrispondenti alla stessa unità morfologica: il tratto distale, doppio in questi casi, del ramus superior della stapedia. Rimandiamo al riassunto generale la dimostrazione.

Dell' a. meningea cerebrale laterale sonvi particolari interessanti da ricordare: primo, l'importanza de' suoi rami perforanti, capaci di sostituire talvolta arterie esocraniche, qual sarebbe la frontale; poi, le sue anastomosi coll'a. orbito-meningea che la riportano morfologicamente ai nessi originari stapediali; ed ancora, la sua possibilità di cedere l'a. timpanica, ordinaria prerogativa del tratto prossimale della mascellare interna.

È interessante l'a. meningea cerebellare dorsale, per lo sviluppo enorme della sua branca meningea cerebrale dorsale.

Dell' a. meningea cerebellare laterale importa invece ri-

cordare il suo ramo durale perforante, che la collega alle cerebro-spinali o alla spinale mediana.

Per le aa. meningee cerebro-ventrali a sede costante va affermata l'esistenza dell' a. oftalmica, rappresentante l'oftalmica dell' Uomo e de' Primati, ridotta ad a. meningea, e destinata alle aa. ciliari posteriori.

Buone ragioni concorrono poi a farci ritenere l'a. meningea della falce siccome collaterale della cerebrale anteriore, e non già semplice ramo meningeo dell' a. meningea cerebrale orale, a quella destinato. Il suo ininterrotto tragitto lungo la falce lo dimostra, ma a ciò s'aggiungono le sue ramificazioni distali sul seno longitudinale superiore.

Sulle aa. meningee istmo-cerebellari non dobbiamo fermarci dubbiosi che sull' orale. L'a. meningea istmo-cerebellare aborale è assolutamente costante, e mantiene sempre i suoi caratteri descritti.

L'a. temporo-meningea, a. meningea del gruppo cerebrale, negli animali in cui è fortemente sviluppata, riteniamo sia ancora rappresentata ne' Perissodattili. Riferiamo volentieri a questa quel ramo perforante cerebellare, descritto tra le meningee cerebellari, proveniente dal condotto parieto-temporale, ed occupante la calotta durale del cervelletto. Ricordiamo a questo proposito la sua possibiltà d'originare direttamente dall' a. meningea cerebellare dorsale, fatto importantissimo, poiché lo riporta più da vicino alla »diploetica magna« di Hyrtl che, com'è noto, origina sovente da un collaterale dell'a. occipitale o da questa stessa.

Riunendo così i dati caratteristici: la sua costanza, la sua origine, la sua via d'entrata, parci naturale considerare quel ramo come a. temporo-meningea, analogamente al fatto già dimostrato, essere questa l'omologa più diretta della »diploetica magna«. È solo da osservarsi, nel caso nostro, che la sua riduzione di calibro lo rende esclusivamente cerebellare, anziché cerebrale. La varia conformazione del cranio giustifica del resto, molte volte, eterotopie arteriose, che non potrebbero essere spiegate altrimenti.

Tutte le aa. meningee encefaliche sono fra di loro anastomizzate, senza eccezione.

Tra i Perissodattili, relativamente alle loro aa. meningee encefaliche, l'*Equus caballus*, l'*Eq. asinus*, l'*Eq. mulus*, l'*Eq. hinnus*, non presentano differenza alcuna, degna di nota.

Subordo **Artiodactyla.**

Il sistema arterioso meningeo encefalico dell' Artiodactyla si presenta novissimo allo studio, per la facile ragione che tutti gli autori hanno limitate le loro indagini ai tronchi maggiori, esocranici, attratti dalla disparità evidente che tutti i rappresentanti dell' Artiodactyla offrono colle loro reti mirabili, alla cui costituzione, Tandler, in modo particolare, ha rivolto tutta la sua attenzione, facendone di quelle quasi uno studio speciale.

Degli Artiodattili, il più trattato è il *Bos taurus*, meno l'*Ovis aries* e il *Capra hircus*, rapportati generalmente al *Bos taurus*. Meno ancora vien detto del *Sus scropha*, e ridottissime sono le descrizioni del *Camelus dromedarius*.

Di notevole interesse, per alcuni di questi animali, sono le ricerche di Versari, Canova e Schmidt.

Degli Artiodattili non domestici, dicono qualcosa Hofmann e Tandler, quasi sempre però fuori del campo delle aa. meningee encefaliche.

È dibattuta la questione sull' esistenza della carotis interna, collegata a quella del suo rudimento, voluto e negato.

Maggior accordo v'è per l'a. meningea cerebrale laterale.

Mancano di chiarezza invece le descrizioni sull'a. temporo-meningea, della quale sovente è erronea l'origine.

Sovente del pari, è negata l'esistenza dell' a. meningea cerebellare dorsale, confusa coll' a. precedente.

Versari, Hofmann, Tandler, Ellenberger e Baum, Canova e Schmidt sono i soli Autori, che noi sappiamo, che accennino all'esistenza dell'a. oftalmica[1].

---

[1] L'argomento e la questione dell'a. oftalmica riappare di eccezionale importanza, ricollegandosi, ancora qui, alle origini dell'a. centralis retinae. Se cioè questa continua, nella serie dei rappresentanti dell' Artiodactyla, come nell' Uomo e nei Primati, ed ancora nei Perissodattili, ad essere l'emanazione dell' oftalmica, non ramus orbitalis; oppure, coll' oftalmica stessa, obbedendo allo stesso suo destino, non cessi d'aver origine endocranica, per lasciarsi sostituire da quella esocranica, siccome collaterale del ramus orbitalis, qual vorrebbero non pochi autori.

La delicatezza e la difficoltà dell' argomento esigeva materiale, maggiore di quanto noi potessimo disporre. Sovente ci dovevamo adattare ad un solo, od a pochi esemplari. Molto ci sarà quindi perdonato se, per quell' arteria, nostro malgrado, avremo sovente limitata la ricerca, all' osservazione della sua esistenza.

Ci siamo trovati però d'accordo coi risultati delle ricerche di Canova e Schmidt, estese alla Pecora, alla Capra ed al Bue, in relazione all'anastomosi

Nessuno accenna all'a. orbito-meningea.

Ancora Hofmann insiste sul suo »ramo etmoidale«, equivalente alla nostra meningea della falce, e lo descrive nel Cervo, nella Capra, nella Pecora, nel Bue e nel Maiale.

A differenza dei Perissodattili, intervengono, relativamente al sistema arterioso meningeo encefalico dell' Artiodactyla, notevolissime varianti, le quali, però, non s'allontanano dalle relazioni morfologiche comuni, di cui è cura nostra lo studio. Risente, quel sistema, lo sviluppo enorme della bolla timpanica, portante tutto uno spostamento nell' assetto della base cranica, dei fori laceri in particolare; le modificazioni subite dal temporale; l'aumento o la diminuzione consecutiva nell' estensione del condotto omonimo; lo spostamento ventrale dell' occipitale; la riduzione del parietale; la presenza di corna; l'accrescimento notevole dei seni; e, più brevemente, la diversa conformazione cranica, esteriore ed interiore.

La nuova conformazione ha permesso nuove vie d'entrata ad arterie che, prima, a quelle non potevano adire. Contrariamente, per altre, la via s'è occlusa o quasi, donde la riduzione dell' arteria corrispondente e talora la sua scomparsa.

Dimostreremo così arterie, il cui ordinamento non è mutato, ed altre, che, per la nova origine o per nuovi adattamenti, son state sostituite o si sono modificate.

Comincia, nell' Artiodactyla, un fatto novo, sin adesso non ancora trovato negli altri ordini: la presenza cioè d'una rete mirabile endocranica, e talora di una seconda orbitale, ridotta a plesso, originante dal ramus orbitalis, lungo il suo tragitto. Concordemente alla sua presenza, sorgono collaterali che costituiscono le aa. meningee della rete mirabile, destinate a correre epidurali, alla base durale del cervello. Solo alcuni ramellini si rendono subdurali, associandosi ai collaterali delle aa. cerebrali e del circolo arterioso di Willis, costituenti le aa. meningee cerebro-ventrali a sede incostante. Intervengono inoltre maggiori anastomosi. A quelle fin qua note, s'aggiungono le anastomosi tra le suddette reti, ed il ramus orbitalis entra ancora in relazione colla meningea cerebrale laterale che a noi interessa.

---

che incontrerebbe l'a. oftalmica col truncus ciliaris temporalis del ramus bulbi, originante dalla rete mirabile orbitale. Sentiamo tuttavia di non poter estendere le stesse affermazioni a tutti gli Artiodattili ruminanti esaminati, atteso che per questi, come già abbiamo avvertito, non abbiamo sempre avuto un numero sufficente di esemplari a nostra disposizione.

L'a. temporo-meningea assume intanto tutto il suo carattere e la sua importanza.

Artiodactyla non ruminantia.

Fam. Suidae. *Subfam.* Suinae. *Gen.* Sus.

Sus scropha domestica (Tav. II, fig. 3).

È tendenza comune di tutti gli autori quella di rapportare, genericamente, il sistema arterioso encefalico dei Suini a quello degli Equidi: epperò, l'enorme differenza, che tali sistemi separa, rende più volte erronee le loro affermazioni. Per Gurlt, ad esempio, l'a. meningea cerebrale laterale si comporterebbe come nei Solipedi; e lo stesso asserisce Franck, nei riguardi della carotide interna.

Tra i collaterali della mascellare interna, non viene annoverata l'a. meningea cerebrale laterale (Martin, Ellenberger e Baum).

Dell' a. meningea cerebellare dorsale, come collaterale dell'occipitale, parlano solo Chauveau, Arloing, Lesbre e Mongiardino, ritenendola ridotta a semplice ramo muscolare.

Pochi parlano della branca meningea d'origine della carotide interna, concordi in questo, solo Chauveau, Barpi, Mongiardino e Bossi.

Anche Hofmann non ci dà che brevi notizie sull'a. oftalmica, riferendola a quella del Vitello, e sull' a. meningea della falce.

Alle peculiari condizioni dell' Artiodactyla, sopra descritte, è necessario aggiungere, pei Suini, la mancanza del canale temporale (Varaldi), il che porta all' assenza del forame d'entrata dell'a. temporo-meningea, qui sostituita da un ramo della carotide interna.

Bossi descrive, collaterale dell' auricolare posteriore, un ramo meningeo, che chiama »meningea posteriore« e ragguaglia, siccome »si comporta come negli Ovini«, all' omologo della Pecora, destinato, com' è noto, ad attraversare il canale temporale.

Ammessa la mancanza del condotto temporale, non sappiamo a qual meningea l'autore suddetto voglia riferirsi.

AA. meningee cerebrali.

A. meningea cerebrale orale.

Prima branca terminale dell' a. etmoidale, segue il comportamento tipico e comune ai Perissodattili. Le sue ramificazioni sono quasi tutte destinate alla meninge della c. comune anteriore. Le distali non oltrepassano mai il solco cruciale, oralmente al quale s'anastomizzano coi rami dell' a. temporo-meningea e dell' a. orbito-

meningea. Solo esili rami concorrono alla formazione della rete etmoidale. L'a. meningea cerebrale orale s'anastomizza ancora regolarmente coll' a. meningea della falce.

A. orbito-meningea.

Ricordata da nessun autore, neanche per brevi accenni.

Canale cranio-orbitale. Scavato a spese della squama temporale, nel suo tratto anteriore, abbraccia talora breve tratto dell'ala orbitaria dello sfenoide, o della porzione orbitaria del frontale. Non c'è che un esame accurato che faccia trovare la sua apertura esocranica situata sulla sutura fronto-squamosa: per eccezione, sul tratto più anteriore di questa, presso la sfeno-frontale. Sovente le dentature articolari la mascherano. Lo sbocco endocranico segue la sutura fronto-parietale, lungo la quale è scolpito un solco, destinato a ricevere l'a. orbito-meningea.

L'a. orbito-meningea del *Sus scropha* ricorda ancora quella dei Perissodattili. Collaterale dell' a. lacrimale, staccasi da questa, poc' oltre la sua origine dal ramus orbitalis. Diretta aboralmente, non appena ha perforata la periorbita, entra nel canale cranio-orbitale, e lo attraversa, sino a sboccare nel cavo cranico. Raggiunge la dura, sotto il limite della scissura rino-marginale. Attraversa la c. silviana, l'ectosilviana, diretta dorsalmente, descrivendo una curva a convessità aborale. Sulla c. comune anteriore si biforca in due terminali, divergenti. L'anteriore s'anastomizza coi rami dell' a. meningea orale; la posteriore, ancora suddividendosi, con quelli dell'a. temporo-meningea.

Non ha collaterali esocranici.

Se n'abbia di diploetici è difficile l'affermarlo, considerata la ristrettezza del canale cranio-orbitale.

Collaterali endocranici son tutti rami meningei: notabili, tra questi, quelli del suo tratto prossimale, poiché acquistano tutto il carattere di vere anastomosi trasversali coll' a. temporo-meningea.

A. meningea cerebrale laterale.

Descritta da Gurlt, di comportamento analogo a quello dei Solipedi, è ammessa da Lavocat siccome collaterale della mascellare interna; non è annoverata invece tra i collaterali di questa, dalla maggior parte degli autori, a questo proposito, senza accenni di sorta. Zimmerl la rapporta al ramo meningeo d'origine carotidea.

Esilissima, ma costante, è collaterale della mascellare interna.

Ha breve tragitto. Raggiunto il foro lacero anteriore, lo penetra, a lato mediale del n. mascellare inferiore, diretta alla base del cranio, e destinata alla rete mirabile. Concorre alla formazione di questa, ma non tralascia di mandare un ramellino al V paio dei nervi craniani, ed un secondo che, correndo sulla meninge laterale del V stesso, raggiunge in alto il lobo temporale, sul quale si esaurisce, incontrando anastomosi coi collaterali prossimali dell'a. temporo-meningea. Indirettamente, trovasi collegata all' a. orbitale per mezzo delle anastomosi che questa, attraverso il grande foro rotondo, invia alla rete mirabile; anastomosi, le quali, comunemente, son rappresentate da due rami, e talora da uno solo, destinato poi a dividersi in due.

Così ridotta, l'a. meningea cerebrale laterale, intesa come meningea, passa nel gruppo delle latero-ventrali.

A. temporo-meningea.

Di letteratura speciale, non troviamo che i brevi accenni ricordati nella parte generale. Essa è ammessa come ramo meningeo della carotide interna.

Zimmerl, senza dire della sua origine, la chiama »meningea media«; svolge alcune considerazioni sul valore del suo ramo cerebellare, pel quale, riferendolo alla presenza del canale infrasquamoso di Gruber, avverte ch'esso »va a costituire da solo l'arteria infrasquamosa per il muscolo temporale«, intesa »non come condizione anatomica normale, ma come anomalia«.

Collaterale della carotide interna, l'a. temporo-meningea è di calibro sempre considerevolissimo. Si stacca da questa, quando, ancor sulla faccia anteriore della bolla timpanica, raccolta nel solco vascolare che la ricetta, sta per deviare medialmente, destinata alla rete mirabile endocranica. Trovasi così del tutto a lato esterno del foro lacero anteriore, lateralmente ancora al n. mascellare inferiore. Entra per un foro vascolare all' estremo dorsale della bolla timpanica, dirimpetto alla base della rocca petrosa.

Ricorriamo adesso, brevemente e per un momento, alla cresta o »prolungamento sfenoidale« (Zimmerl) del parietale, sviluppatissimo nel Maiale, poiché eccede d'assai sul margine antero-interno della rocca, sino a separare debitamente la cavità cerebellare dalla cerebrale; e ricordiamo la sua sutura distale, colla base dell' ala temporale dello sfenoide, in avanti; colla rocca, medialmente e dorsalmente; colla squama temporale, a lato esterno.

Un canale incurvato ad ansa, a convessità superiore, attraversa

la base dell' ala temporale dello sfenoide, il prolungamento sfenoidale del parietale, a livello dell' apice della rocca, e la sutura parieto-squamosa, raggiunta la quale, sbocca nella cavità cerebrale. Detto canale resta aperto per una breve fessura alla faccia posteriore del prolungamento sfenoidale del parietale, motivo per cui ha libero accesso anche alla cavità cerebellare.

Ora, ammesso che dallo ZIMMERL viene descritta, di questo canale, anche solo come anomalia e riferendosi al canale infrasquamoso di GRUBER, una diramazione »che si porta in alto, compresa o nella sutura parieto-temporale od anche scolpita nella squama e riesce nella fossa temporale per l'apertura esterna — foro soprasquamoso (BOVERO e CALAMIDA) — che ordinariamente trovasi sulla sutura squamosa e corrisponde ad una perpendicolare al meato acustico od alla parte posteriore della fossa mandibolare«, sembraci del tutto logico ed opportuno di considerare il suddetto canale come il rudimento di un canale temporale. Ché i rapporti sono gli stessi: varia solo l'estensione, minore sempre, ma più ridotta nei casi normali, quando cioè manca la diramazione descritta dallo ZIMMERL.

A conclusione di questa nostra ipotesi, diremo che, entrati in quest' ordine di idee, abbiamo trovato giustificato il concetto di classificare temporo-meningea l'arteria di cui è stato questione, anche se nei SUINI, contrariamente alla norma dell' Artiodactyla in genere, da noi esaminata, ha diversa la sua origine, considerato ch' essa mantiene inalterati tutti gli altri suoi caratteri, non esclusi quelli dei suoi rapporti che, come abbiamo dimostrato, sono gli stessi.

E riprendiamo a dire dell' a. temporo-meningea. Essa corre nel canale or ora ricordato, sino a giungere nella cavità cerebrale, dove s'adatta nei solchi da cui è scolpita la faccia endocranica della squama e del parietale. Raggiunge contemporaneamente la meninge durale, in corrispondenza del lobo temporale, sulla c. comune posteriore, e quivi descrive due anse accentuatissime, opposte. Ha poi un breve cammino dorsale, dopoché si divide in due rami.

L'anteriore, destinato a correre in alto, attraversa, ramificandosi, tutta la c. ectosilviana e la silviana; raggiunge il solco cruciale, e l'oltrepassa, anzi, in direzione orale, per anastomizzarsi coi collaterali distali della meningea della falce e dell' a. orbito-meningea.

Il posteriore, non meno importante, segue a breve distanza la curva del margine posteriore dell' emisfero, di cui raggiunge il polo aborale, per estinguersi, anastomizzato coi collaterali terminali della branca cerebellare, avanti la meninge soprastante al seno interlaterale.

Collaterali interni sono parecchi; meningei i più; pochi perforanti.

Dei meningei, alcuni son destinati ad anastomizzarsi colla meningea cerebrale laterale: staccansi di solito nel tratto prossimale, dall' ansa superiore.

Un secondo ramo cerebellare dell' a. temporo-meningea, ragguardevole e costante, si stacca nel punto in cui questa, volgendo sulla faccia posteriore del prolungamento sfenoidale, passa nella cavità cerebrale. Fuoriesce per la fessura cerebellare già descritta e corre sul margine aderente della tenda cerebellare, posteriormente al prolungamento sfenoidale, compreso tra questo e quella; raggiunge il punto d'attacco della falce sulla tenda, lo varca, e s'anastomizza col ramo cerebellare omologo del lato opposto.

Da questa anastomosi si staccano più rami meningei: cerebrali e cerebellari. Anteriormente, corrono sulla falce e tra le maglie d'essa, ricevono l'anastomosi del secondo ramo terminale dell' a. temporo-meningea, e più avanti quella dei collaterali ascendenti del primo. Tra quei rami, il maggiore può sostituir bene la branca cerebrale dell' a. meningea cerebellare dorsale dei Perissodattili.

Posteriormente, i rami cerebellari s'espandono sulla calotta meningea cerebellare.

Prima di entrare nel suo condotto l'a. temporo-meningea cede ancora l'istmo cerebellare orale, piccola arteriola a tragitto retrogrado, destinata alla meninge della base dell' istmo, con piccole ramificazioni laterali.

I rami perforanti si comportano solitamente, e son di poco rilievo.

AA. meningee cerebellari.

A. meningea cerebellare dorsale.

Chauveau, Arloing, Lesbre e Mongiardino la ritengono rudimentale, ridotta a ramo muscolare. Gli altri autori non ne parlano.

L'assenza del forame mastoideo porta alla mancanza dell' a. meningea cerebellare dorsale tipica. Essa è sostituita, nel Maiale, dai collaterali meningei cerebellari della temporo-meningea, già descritti. Mantiene le stesse anastomosi normali coll' a. meningea cerebellare laterale e coll' istmo-cerebellare aborale.

A. meningea cerebellare laterale.

È ammessa dalla maggior parte degli autori, ma solo generica-

mente ed implicitamente, inquantoché ammettono, analogo ai Solipedi, il comportamento dell' occipitale del Maiale.

Esile collaterale dell' occipitale, l'a. meningea cerebellare laterale origina, sovente, in comune a quel fascio di ramellini destinato ai muscoli della base cranica ed ai legamenti dell' articolazione atloido-occipitale.

Entra pel foro condiloideo, satellite dell' ipoglosso, nel cranio; devia aboralmente e subito si ramifica sul tratto posteriore della dura cerebellare laterale e, per breve spazio, sulla spinale, senza giungere tuttavia ad anastomizzarsi coll'a. vertebrale; s'anastomizza, per contro, coll'a. meningea istmo-cerebellare aborale.

AA. meningee cerebro-ventrali.

Tra quelle a sede costante, annoveriamo ancora l'a. meningea della falce, la quale si ripete con tutti i caratteri dei Perissodattili.

L'a. oftalmica, pur esistendo, non è così caratteristica, pel suo minor calibro, come nei Perissodattili: e tanto meno si lascia seguire alla prima ricerca. La mancanza del materiale di controllo ci trattiene da ogni precisa conclusione.

Hofmann à descritto l'oftalmica col nome di »ramo etmoidale«, e ritiene ch'essa concorra, per la maggior parte, alla formazione della rete etmoidale.

Anche Versari ammette, pel Porco, che l'a. oftalmica non conservi a lungo la sua primitiva importanza embrionale, sicché, nell'adulto, molto si ridurrebbe, senza però obliterarsi mai. Ritiene intanto che, nell' adulto, essa sbocchi »sull' oftalmica esterna, più vicino al forame ottico che non al bulbo«. L'oftalmica esterna di Versari corrisponde, come sappiamo, al ramus orbitalis.

Esili collaterali della rete mirabile endocranica corrono epidurali, alla base del lobo temporale: sono le aa. meningee della rete mirabile.

AA. meningee istmo-cerebellari.

A. meningea istmo-cerebellare orale.

Collaterale della temporo-meningea, a livello del suo passaggio a lato del V paio dei nervi craniani. Già descritta a proposito dei collaterali di questa.

A. meningea istmo-cerebellare aborale.

Arteriola, di cui una volta sola ci è stato possibile verificarne l'origine, dalla carotide interna, a livello del foro lacero e a lato

mediale della bolla. Si porta aboralmente, per penetrare nel tratto posteriore di quello; raggiunta la meninge dell' istmo e ceduti i rami alla base durale di questo, volge lateralmente, per esili ramificazioni che s'anastomizzano coll'a. meningea istmo-cerebellare orale e colle aa. meningee cerebellari.

Sus scropha ferus (Tav. II, fig. 4).

Abbiamo potuto esaminare due Cinghiali, e ci siamo convinti di poter affermare che il sistema arterioso meningeo encefalico della varietà »ferus« del *Sus scropha*, è uguale alla varietà »domestica«. V'è costanza, per quelle arterie, di numero, di origine e di comportamento.

Manco dirlo, per tutte le aa. meningee sono inevitabili le differenze che risalgono alla caratteristica individuale, ma questa, per nessun' arteria è tale che si abbia un significato diverso da quello proprio dell' arteria corrispondente, nel *Sus scropha* var. *domestica*. Dobbiamo notare al più, ove i due casi esaminati costituissero la norma, una maggior tendenza delle aa. meningee a conservare un calibro sensibilmente maggiore e una più spiccata ramificazione. La rete mirabile carotidea ha maglie più fitte ed è più estesa. Ancor qui si ripete l'origine, dalla carotide interna, delle aa. meningee istmo-cerebellari.

Ai collaterali della temporo-meningea, riscontrati nella varietà domestica del *Sus scropha*, va aggiunto un collaterale, originato dal suo tratto prossimale, e destinato all' orecchio medio.

Ciò detto, non riteniamo opportuno insistere oltre, giacché le singole, lievi differenze di comportamento delle arterie meningee nel Cinghiale saranno pur facili a rilevarsi dalla figura.

Artiodactyla ruminantia.

Fam. Camelidae. *Subfam.* Camelinae. *Gen.* Camelus.

Camelus dromedarius (Tav. II, fig. 5).

Sulle arterie meningee encefaliche del gen. *Camelus*, troviamo brevi notizie nelle descrizioni del suo sistema arterioso cefalico, legate alle ricerche speciali di Lombardini, Chauveau, Tandler e Lesbre.

A noi non è stato possibile che l'esame d'una meninge iniettata, colla relativa scatola cranica, ed è con rammarico che dovremo tacere sempre sulle origini dei vasi meningei, evidentissimi nel *Camelus dromedarius*.

Ci saranno permesse tuttavia alcune ipotesi, attinte dalla descrizione delle arterie cefaliche, lasciataci dai sunnominati autori. Limiteremo, d'altra parte, le nostre descrizioni al tragitto delle aa. meningee, la cui posizione ed il cui comportamento, come lo può anche dimostrare la figura, son tali da non permettere dubbi sul loro significato.

AA. meningee cerebrali.

A. meningea cerebrale orale.

Ammessa dal Lombardini siccome arteria collaterale del ramo orbitale, che »va a disporsi nella parte superiore delle fosse nasali«, analogamente alla Pecora, al Bove e al Cavallo, essa ha un carattere che molto s'accosta a quello della stessa meningea, nei *Suini*. La sua branca superiore è più sviluppata e corre in alto, parallela alla falce, sino ad anastomizzarsi coll'a. meningea cerebellare dorsale, ma prima ancora che con questa, s'anastomizza coll'a. orbito-meningea e coll'a. temporo-meningea. Anastomosi intradurali avvengono inoltre coll'a. meningea della falce.

Mancandoci la dura olfattiva, non possiamo precisare il decorso olfattivo dell' a. meningea cerebrale orale, sicché non sappiamo in che ragione essa partecipi alla formazione della rete etmoidale.

A. orbito-meningea.

Sbocca nel cranio attraverso un canale cranio-orbitale evidentissimo, a lato esterno della grande fessura sfenoidale, sul margine posteriore dell' ala orbitaria omonima. Sul disegno del suo percorso, sull' osso, son scolpiti evidenti solchi. È caratteristica per la sua rapida biforcazione, da cui risultano due rami affatto divergenti, uno anteriore e l'altro posteriore, le cui ramificazioni son destinate alla metà anteriore della dura cerebrale laterale. Le son comuni le anastomosi già riscontrate negli animali precedentemente descritti; e per l'origine sua, volendo ricorrere a quella propria dei rappresentanti dell' Artiodactyla, a noi noti, non resta a pensare che ad un'origine dal ramus orbitalis o dall' a. lacrimale.

A. meningea cerebrale laterale.

La descrive Chauveau, e Lesbre ne conferma la sua presenza, tra i collaterali della carotide esterna, non differenziata in mascellare interna. Essa è branca voluminosa »qui entre aussitôt dans le crâne en passant par le trou ovale et aliment le réseau admirable«. È naturale perciò che noi non siamo riusciti a trovarne traccia sulla meninge esaminata.

Sulle aa. meningee cerebrali latero-ventrali c'è stato del pari impossibile qualsivoglia ricerca. Epperò, da ritenersi, è l'affermazione del Lombardini che, riferendosi alla rete mirabile carotidea, scrive: »da quest' ultimo reticolo nascono le arterie meningee«.

A. temporo-meningea.

Enorme. L'abbiamo potuta seguire, partendo dall' estremo prossimale del V paio, non appena cessa d'esser formato il solco petro-squamoso. Dirigendosi in avanti, sul margine mediale della fossa mastoidea, poco prima di raggiungere il margine posteriore dell' ala orbitale dello sfenoide, s'incurva ad arco; si ripiega su sé stessa, aboralmente, e ritorna parallela al primo tronco. Sale in alto, serpeggiando su tutta la dura, diretta a raggiungere la falce, dove s'anastomizza coll'a. meningea cerebellare dorsale.

Collaterali numerosi e notevoli si anastomizzano coi collaterali delle arterie vicine, solite ad anastomizzarsi coll'a. temporo-meningea. Degno di nota è un ramo, destinato alla rete mirabile, che si stacca nel tratto più prossimale dell' arteria di cui è questione. Un secondo, non meno evidente, va al ganglio di Gasser.

Appare ancora, nel *Camelus dromedarius*, un' arteriola, sulla meninge del tratto ventrale della c. comune posteriore; e le corrisponde analogo solco osseo in corrispondenza del tentorio, solco, che s'arresta a livello del condotto scavato alla base della squama temporale. È facile quindi dedurre, per quell' arteriola, ch'essa non sia altro che un ramo collaterale della temporo-meningea, già staccato nel precitato condotto, ed il carattere suo la rapporta anche bene alla branca cerebellare dei Suini.

Per l'origine dell'a. temporo-meningea, nel *Camelus dromedarius*, manifesteremo la nostra convinzione ch' essa, a somiglianza dei Bovini, non possa che originare dall' auricolare anteriore.

Alla carotide interna non devesi pensare, volendo attenerci a Chauveau, Tandler e Lesbre che l'hanno studiata e la dicono esilissima, tutta destinata alla rete mirabile; anche Lombardini la destina alla rete mirabile, ma non dice però del suo calibro. Né sarebbe più logico pensare all' auricolare posteriore, come avviene per gli Ovini e Caprini, dacché la conformazione del cranio ce lo dimostra impossibile.

Non resta perciò che l'origine dall' auricolare anteriore, anche per la possibilità delle sue vie d'entrata nel canale temporale, attraverso il foro situato alla base della squama.

AA. meningee cerebellari.

A. meningea cerebellare dorsale.

Sono concordi nell' ammetterla Chauveau, Tandler e Lesbre, i quali la ritengono collaterale dell' occipitale. Tandler vuole, anzi, ch'essa costituisca »l'a. occipitale tipica«.

Entra nel foro mastoideo, e raggiunge la tenda cerebellare, sulla quale scorre, comportandosi, in seguito, perfettamente come nei Perissodattili. La sua branca cerebrale dorsale raggiunge quasi il polo sagittale.

A. meningea cerebellare laterale.

È annoverata tra i collaterali dell'a. occipitale, da Chauveau e Lesbre. Segue il comportamento tipico dell' a. omonima nei Suini.

AA. meningee cerebro-ventrali.

Dell'a. meningea della falce ne abbiamo trovate le tracce in un ramellino arterioso, corrente sulla falce, sopra il solco olfattivo, anastomizzato per anastomosi trasverse coll' a. meningea cerebrale orale.

Dell'a. oftalmica, ne afferma Tandler l'esistenza. È collaterale del circolo arterioso giacente alla base del cranio, ed »accompagna il nervo ottico, attraverso il foramen opticum, nell' orbita«.

AA. meningee istmo-cerebellari.

Abbiamo potuto notare la presenza dell' a. meningea istmocerebellare aborale.

Non c'è stato possibile invece trovar tracce di quella orale.

A completare la descrizione delle aa. meningee del *Camelus drom.*, occorre notare ancora la presenza di un ramo che si getta sulla meninge cerebellare, a livello del verme mediano, ramo che lascia evidente solco sulla parete ossea cerebellare. Per la provenienza sua, non c'è a pensare che ad un probabile collaterale perforante dell'a. meningea cerebellare dorsale; meno facilmente, ad uno diretto dell' auricolare posteriore.

Fam. Cervidae. *Subfam.* Cervinae.

Gen. Rangifer (= Cervus).

Rangifer tarandus (da Tandler).

Preleviamo da Tandler tutto quanto può riferirsi alle aa. meningee encefaliche; peccato che, sovente, la descrizione s'arresti proprio là dove a noi desterebbe maggior interesse.

Checché sia, dall' esame di quelle descrizioni noi non possiamo concludere che per l'esistenza di un' a. meningea cerebellare laterale, tra le cerebellari, e d'una meningea istmo-cerebellare aborale, tra le istmo-cerebellari; quest' ultima di comportamento tipico, per la sua origine e pel suo percorso.

Tra i collaterali della maxillaris interna, TANDLER descrive una serie di rami per la cavità cranica, senza aggiungere oltre sul loro destino:

»An dieser Stelle (a lato del II ramo del Trigemino) entspringen aus der Arterie eine Reihe starker Zweige, welche sich cranialwärts wenden und mit dem zweiten Ast des Trigeminus in die Schädelhöhle gelangen«.

Con probabilità, tra questi, v'è un rappresentante dell'a. meningea cerebrale laterale; alla peggiore delle ipotesi vi saranno almeno esili rami meningei, collaterali della rete mirabile che verrebbe formata dai collaterali di cui sopra.

Troviamo poi ancora notizia sulla presenza di una piccola a. oftalmica, satellite del nervo ottico.

Gen. Cervus. *Sottogen.* Dama.

Dama communis (da TANDLER).

Come pel *Rangifer tarandus*, raccogliamo da TANDLER le notizie possibili intorno all' esistenza dei rami arteriosi meningei encefalici del *Dama communis*.

Concludiamo per l'esistenza:

di un'a. meningea cerebrale orale, ammessa la presenza dell' a. etmoidale;

di rami collaterali della mascellare interna, destinati alla rete mirabile, alla cui formazione non concorre più la carotis interna, perché ridotta a semplice cordone connettivale;

di un' a. meningea cerebellare laterale, nata per un tronco comune colla faringea, dalla carotide primitiva;

di un'a. meningea istmo-cerebellare aborale, satellite del vago, collaterale della prima;

di un' esile arteria satellite del n. ottico, rudimento dell' a. oftalmica.

Fam. Bovidae.

Subfam. Antilopinae. *Gen.* Gazella.

Gazella (sp. ?). (Tav. II, Fig. 6).

Riportare le arterie meningee del *Sus scropha*, leggermente ridotte di calibro, e con quelle lievi ed immancabili differenze, proprie d'ogni specie e d'ogni individuo; dire dell' origine diversa, conformemente alla diversa via d'entrata, dell' a. temporo-meningea: è quanto c'impone la descrizione del sistema arterioso meningeo del *Gazella*, primo rappresentante della famiglia Bovidae, che noi dobbiamo trattare. Null' altro più.

V'è identità di comportamento, adunque, di tutte la aa. meningee. riscontrate nel *Sus* e ritrovate nel *Gazella*, salvo l'a. temporo-meningea che ne differisce, innanzi tutto,per la sua diversa via d'entrata nel cranio. Essa segue il carattere tipico dell' Artiodactyla ruminantia, carattere già iniziato nella famiglia dei Camelidi, e da noi già in questi descritto. Alludiamo al percorso dell'a. temporo-meningea nel canale temporale, attraverso il quale l'arteria compie tutto il suo tragitto, per portarsi sulla meninge durale.

Da considerarsi inoltre è l'origine auricolare dell' arteria in questione, carattere connesso al fatto primo, né quindi a questi secondario. E che le aa. temporo-meningee originassero dalle aa. auricolari, ci dovemmo convincere sopra due Gazzelle, le quali peraltro, troppo sfortunatamente, avevano di tanto recise le orecchie alla base, che, sollevate le arterie nella dissezione, non restò facile il deciderci per l'auricolare anteriore più che per la posteriore, o viceversa. Non v'era però dubbio che potesse portarci al sospetto di altra origine.

Il comportamento dell'a. temporo-meningea è somigliantissimo a quello del Maiale; son da notarsi tuttavia, per essa, nuovi rami, provenienti ancora dal canale temporale: rami che, staccati dal tratto prossimale dell' arteria di cui è questione, penetrano nel cranio, attraverso fori speciali. I maggiori sono i prossimali.

È mantenuta la sua branca cerebellare, ma più breve e di calibro non così grande come nel Maiale. Lo sviluppo della branca cerebrale dorsale, alla prima intimamente connessa, è parimenti ridotto.

Aggiungeremo, per finire, di non poter pronunciarci sull' esistenza dell'a. meningea cerebellare dorsale, né di poterla descrivere, non avendo ricavato, dall' esame dei due teschi avuti, dati sufficienti a determinarla.

Subfam. Caprinae.

Gen. Ovis.

Ovis aries (Tav. II, Fig. 7).

Salvo l'esatta conoscenza di qualche arteria cefalica, legata alle ricerche di Hofmann, Canova e pochi altri, la descrizione del sistema arterioso cefalico della Pecora, così com' è riferita dalla maggior parte degli autori e rapportata ai Ruminanti in genere, lascia una serie di improprietà, talora, a prim' acchito, inesplicabili.

La condizione è speciale per la dibattuta esistenza della carotide interna, o del suo rudimento, o del tronco arterioso suo rappresentante.

Maggior confusione non potrebbe esistere sui collaterali dell' occipitale. Collaterali appartenenti a questa sono addebitati all'a. meningea cerebellare dorsale e viceversa.

Per l'a. temporo-meningea vien adottata l'origine propria del *Bos taurus*, epperciò erronea.

Poco s'è detto sull'a. meningea cerebellare dorsale, scambiata talora coi rami provenienti dalle auricolari, per alcuni, o dalla temporale superficiale, per altri.

L'a. meningea cerebrale laterale merita le stesse considerazioni.

Fatto nuovo, nella Pecora, è l'inizio d'un più accentuato sviluppo delle aa. meningee cerebro-ventrali, che, come vedremo, s'estenderà ai rappresentanti della subfamiglia »Bovinae« e meglio ancora a quelli del genere »*Capra*«, appartenenti alla stessa sottofamiglia del genere *Ovis*. Ci sarà modo inoltre di dimostrare come persista il ramo arterioso rappresentante la carotide interna.

AA. meningee cerebrali.

A. meningea cerebrale orale.

Prende origine dall'a. etmoidale, ed ha un comportamento che, nelle sue linee generali, molto s'accosta a quello già descritto in antecedenza pei rappresentanti dell' Artiodactyla. Se ne scosta tuttavia un poco pel carattere singolare che contrae dall' etmoidale stessa, la quale, anziché dividersi regolarmente nei due terminali, meningeo e nasale, corre piuttosto per lungo tratto a sé, quasi fosse un ramo esclusivamente meningeo. Noi vedremo questa caratteristica accentuarsi ancor più nel *Bos taurus*. La sua divisione avviene quindi ritardata. Sono aumentati i collaterali meningei olfattivi, staccati in tutte le direzioni: tra questi c'è la vera a. meningea cerebrale orale, che si

stacca poco avanti il solco olfattivo, e, diretta aboralmente, raggiunge la falce, come nelle condizioni già descritte pel *Sus scropha* ecc.

Mantiene inoltre gli stessi rapporti e contrae le stesse anastomosi colle aa. vicine, siccome avviene nel genere *Sus*, *Camelus*, *Gazella* ecc.

A. orbito-meningea.

Nessun autore ne parla.

Canale cranio-orbitale. Raramente l'apertura esterna del canale cranio-orbitale è fatta di due fori separati: di regola, la forma un solo, il quale si trova sul limite dell' orbita e della fossa temporale, alla base del processo sopraciliare del frontale, appena in avanti della sutura fronto-parietale o sulla sutura stessa. È costante come l'arteria che l'attraversa, e lo continua un canale, scolpito nello spessore del parietale, talora della squama temporale. Il canale non è mai semplice; esso si biforca, dopo breve tragitto, cosicché ha uno sbocco doppio nella fossa cerebrale media, aboralmente alla sutura fronto-parietale.

L'a. orbito-meningea, sempre dimostrabile, origina dall' a. orbitale, nel suo tratto plessiforme. Corre sotto la periorbita, in alto; descrive una curva a convessità dorsale, e, ripiegandosi medialmente ed aboralmente in direzione del canale cranio-orbitale, attraversa la periorbita ed il canale stesso. Sbocca nel cranio già divisa, come glielo impone il canale, nei suoi due rami terminali che raggiungono la meninge; il ventrale, avanti l'insula; il dorsale, poco più sopra, avanti la scissura di Silvio. Ambedue i rami hanno un tragitto aborale.

Il ventrale, attraversando la c. silviana, va incontro ai rami dell'a. temporo-meningea, coi quali s'anastomizza.

Il dorsale, manco dirlo, sempre ramificandosi, raggiunge coi suoi tratti più distali la falce; s'anastomizza coi rami dell'a. meningea cerebrale orale, dell' a. meningea della falce, e dell' a. temporo-meningea.

Pel ramo ventrale vanno aggiunte inoltre peculiari anastomosi coi rami delle aa. meningee cerebro-ventrali.

A. meningea cerebrale laterale.

Ammessa da Gurlt, Lucarelli, Chauveau, Barpi, Mongiardino e Bossi, tutti d'accordo a ritenerla collaterale della mascellare interna, destinata alla formazione della rete mirabile cerebrale.

Bossi aggiunge che, sovente, origina per un tronco comune alla temporale profonda anteriore.

La stessa arteria ammette Canova, convinto ch'essa origini dalla mascellare interna, e passi nel cranio a traverso il foro ovale ecc., ma ci resta incognita la ragione che ha indotto l'A. a non mantenerle il suo valore morfologico, per ridurla a quello d'un semplice ramo afferente della rete mirabile endocranica: »proximaler Reteast«.

Costante e di calibro non indifferente, essa va considerata siccome la vera a. meningea cerebrale-laterale, collaterale della gutturo-mascellare, e destinata non solo alla rete mirabile, ma ancora, sia pure per esili rami, alla dura cerebrale.

Entra pel foro ovale, serpeggia brevemente, e concorre ad alimentare la rete mirabile; riserva però sempre un suo ramo collaterale, alla meninge della c. dell' ippocampo, più o meno sviluppato secondo i casi. Le condizioni del suo calibro sono strettamente connesse con quelle della meningea della rete mirabile. Esse stanno in rapporti inversi.

A. temporo-meningea.

Confusa coll' a. meningea cerebellare dorsale, Gurlt, Leisering, Müller, Struska, Martin, Ellenberger e Baum ammettono ch'essa origini dall' arteria temporalis superficialis.

Chauveau, Mongiardino e Bossi, d'accordo coi primi autori, nel conferire all' arteria in questione il valore di meningea cerebellare dorsale, ritengono invece ch'essa origini dall' auricolare posteriore, ed entri nel cranio attraverso il canale parieto-temporale (Mongiardino e Bossi), o pel foro mastoideo (Chauveau).

Canova vuole ch'essa nasca dal tronco arterioso comune alla temporalis sup. e transversa faciei, e la considera come un ramo meningeo »accessorio», percorrente il canale temporale.

Concordemente alle descrizioni di Chauveau, Mongiardino e Bossi, anche noi dobbiamo affermare l'origine dell'a. temporo-meningea dall' auricolare-posteriore. Si stacca da questa, quando raggiunge oralmente l'articolazione temporo-ioidea; abbandona la porzione espansa dello stiloiale; sale dorsalmente a ridosso della cresta mastoidea, sino a raggiungere un foro costante, verso la sua metà o quasi. Detto foro mena nel condotto parieto-temporale ed è da differenziarsi bene dal foro mastoideo, situato, più in alto e posteriormente, sull' articolazione occipito-petrosa e non già sulla petro-squamosa com'è per il primo.

Le brevi considerazioni che si potrebbero fare sull' esistenza di questo foro, e la sua vicinanza al vero Foramen mastoideum, basterebbero a spiegare il significato erroneo attribuito dagli autori all'arteria ch'esso ricetta, ma la dimostrazione balzerà più evidente dalla descrizione che noi daremo della vera meningea cerebellare dorsale.

L'a. temporo-meningea penetra, infine, attraverso codesto foro; entra nel condotto parieto-temporale e lo percorre sino al suo sbocco sulla tenda cerebellare. Raggiunge la dura cerebrale, avanti la tenda, quasi sempre sull' estremo posteriore della scissura ippocampo-marginale; ed incurvandosi, corre in seguito dorsalmente ed oralmente; attraversa le circonvoluzioni della faccia latero-dorsale del cervello, nel suo tratto posteriore; tocca la falce, che percorre, quasi sino al polo sagittale, anastomizzata ai rami dell'a. meningea cerebellare dorsale.

Ha collaterali meningei: dorsali e laterali, anastomizzati coll'a. meningea cerebellare dorsale e coll' orbito-meningea; ventrali, anastomizzati colla meningea della rete mirabile e coll' istmo-cerebellare orale. Tra i collaterali laterali del tratto prossimale si riconosce il rappresentante del ramo cerebellare, sviluppatissimo nel genere *Sus*.

Collaterali intraossei sono i suoi rami diploetici e muscolari: rami destinati al crotafite, fuoriuscendo dai fori esocranici del canale temporale, ed anastomizzati coi rami omonimi delle aa. temporali profonde.

I collaterali esocranici sono esili, talora mancanti: si riducono, del resto, ad essere rami periostei o muscolari conchiniani, di poco conto.

Oltre le anastomosi già rilevate, anastomosi meningee, l'a. temporo-meningea riceve ancora, nel suo tratto endosseo, quando cioè percorre il canale temporale, un esile ramo che proviene dall' auricolare anteriore, e penetra nel canale suddetto, per quel foro esistente alla base del processo zigomatico della squama.

Piccoli altri rami, inoltre, le pervengono dall'a. meningea cerebellare dorsale, attraverso quella sottile lamina ossea che separa gli sbocchi di queste due arterie nella cavità cranica; ultima anastomosi infine, è quella che contrae col ramo temporale dell'a. meningea cerebellare laterale.

AA. meningee cerebellari.

A. meningea cerebellare dorsale (Tav. III, fig. 9).

La ricorda Canova col nome di »a. meningea caudalis«: collaterale dell' a. occipitale, e giungente al cranio attraverso il foro situato tra l'occipitale e la squama temporale.

Nessun altro autore l'accenna, abituati e concordi come tutti son stati a riconoscere al posto suo, pur anche sotto il nome di »meningea posterior«, l'arteria equivalente alla temporo-meningea, già considerata e discussa.

Nulla di più costante invece dell' a. meningea cerebellare dorsale che, nell' *Ovis aries*, come vedremo, e poi ancora nel *Bos taurus* e nel *Capra hircus*, ecc. ha uno sviluppo tutt' altro che indifferente.

Conferma anche la sua presenza, quella costante e non meno evidente del foro »mastoideo«, nell' *Ovis aries*, in particolare, sviluppatissimo. Per l'a. meningea cerebellare dorsale del gen. *Ovis,* la sola differenza che l'allontani da quella dei Perissodattili, è lo sbocco più diretto nella cavità cerebellare, ma non si perdono, per ciò, le sue relazioni col canale temporale.

Il comportamento generale, anzi, e l'origine dell' a. meningea cerebellare dorsale ripetono, tratto tratto, quelli dei Perissodattili. E tanto gli somigliano che noi, per brevità, ci dispensiamo dal ripeterli, accennando solo alle caratteristiche individuali. Rimandiamo intanto alla figura la dimostrazione della sua origine e del suo comportamento esocranico: non è difficile la sua differenziazione coll' a. temporo-meningea.

Del tratto endocranico manca solo, a differenza di quella dei Perissodattili, quel decorso decisamente ansiforme, in corrispondenza del seno interlaterale.

Le anastomosi, è naturale, variano secondo il mutamento delle arterie vicine.

Oralmente, le anastomosi coll'a. meningea cerebrale laterale sono sostituite con quelle dell'a. temporo-meningea: anastomosi esclusivamente meningee od intraossee, provenienti dal canale temporale. Aboralmente, oltre che coi collaterali dell' a. meningea cerebellare laterale, col ramo temporale in particolare, s'anastomizza ancora colle aa. meningee istmo-cerebellari.

A. meningea cerebellare laterale.

È l'a. condyloidea, ammessa da tutti gli autori. Al suo collaterale destinato a passare nel cranio, pel foro lacero posteriore, gli autori

tedeschi in genere vorrebbero conferirgli il valore di a. meningea cerebrale laterale.

Dimostreremo erronea l'ipotesi, potendo asserire che tale ramo non può che rappresentare l'a. meningea istmo-cerebellare aborale.

È collaterale dell' a. occipitale; penetra nella cavità cerebellare attraverso il foro condiloideo, satellite del n. ipoglosso, di calibro notevole. Si comporta sulla dura cerebellare come nei Perissodattili, con queste differenze:

s'anastomizza aboralmente coll' a. vertebrale, a livello dell' articolazione atloido-occipitale, per uno dei suoi maggiori collaterali aborali, correnti sulla dura bulbare;

entrata nel foro condiloideo, lancia subito, dorsalmente, il ramo temporale: ramo destinato a passare nel canale condiloideo, scavato nello spessore della parete laterale occipitale. Il ramo temporale s'anastomizza coll' a. meningea cerebellare dorsale, e, per fini ramellini, coll' a. temporo-meningea.

Ancora come nei Perissodattili, l' a. meningea cerebellare laterale ha per collaterali esocranici l' a. meningea istmo-cerebellare aborale, a cui s'aggiunge, evidentissima, quella orale, di calibro ancor più considerevole.

AA. meningee cerebro-ventrali.

Hofmann, comparandola a quella del *Cervus elaphus*, ci ricorda l'esile a. oftalmica, che vien confermata da Tandler, e descritta con maggiori particolari dal Canova. Il quale ci rende ancora conto dell' anastomosi terminale di quell' arteria, col truncus ciliaris temporalis del ramus bulbi, già di nostra conoscenza. D'altra parte, anche Versari aveva già descritto, secondo le caratteristiche che abbiam visto nel Maiale, l'a. oftalmica e le sue relazioni colle aa. ciliari.

Per l'a. meningea della falce, abbiamo le già note considerazioni di Staderini sul »ramo frontale« della cerebrale anteriore, ma anche per la Pecora non troviamo accenni di rami durali, per la falce o la dura dei lobi frontali.

Ancora nella Pecora dobbiamo considerare, tra le aa. meningee cerebro-ventrali, quelle a sede costante: l'a. oftalmica e l'a. meningea della falce, cui nessuna differenza le allontana dal tipo descritto nei precedenti rappresentanti dell' Artiodactyla, sicché evitiamo di ripeterci.

Ci facciamo dovere tuttavia di aggiungere che l'a. oftalmica, entrata nell' orbita, satellite del nervo ottico, raggiunge in realtà il truncus ciliaris temporalis di Canova, col quale si anastomizza. Quel tronco, da prima unicamente considerato come una delle arterie ciliari posteriori, anche a noi è apparso costante e caratteristico della divisione terminale del ramus bulbi.

Tra quelle a sede incostante, annoveriamo una serie di aa. meningee della rete mirabile, tra le quali, alcune perforanti la dura. Non diremo delle minori, esili arteriole, provenienti dalla rete mirabile e diffuse sulla dura, nel tratto dell' ippocampo: vogliamo accennare soltanto ad una, sempre così notevole che, in ragione del suo calibro, acquista un significato suo proprio. È costante e quasi sempre si stacca dal tratto anteriore della rete mirabile, in corrispondenza dello espandersi delle aa. generatrici della rete. Corre aboralmente, incurvandosi a concavità anteriore, e nel suo tratto distale tutta si ramifica sulla dura del lobo temporale del cervello, ricollegandosi, per più rami, a quelli dell'a. orbito-meningea e della temporo-meningea.

AA. meningee istmo-cerebellari.

A. meningea istmo-cerebellare aborale.

Ripete quella sinora descritta nei Perissodattili e negli Artiodattili. Per qual fine o ragione non sappiamo, essa è ritenuta, dagli autori tedeschi in genere, rappresentante dell' a. meningea cerebellare laterale.

Anche Canova, nel suo lavoro speciale sulla Pecora e sulla Capra, ammette ch'essa rappresenti l'a. meningea media di Ellenberger, Baum, Martin ecc.

Ammessa la sua origine, il suo comportamento, l'esistenza di arteria analoga in tutta la serie dei Mammiferi, col valore assoluto di a. meningea istmo-cerebellare, non vediamo il proposito di dover troppo discutere la tesi per dimostrarla erronea. S'aggiunga inoltre la conoscenza dell' a. meningea istmo-cerebellare orale, sconosciuta agli autori sostenitori di quella tesi, ai quali va ancora ricordata la presenza della vera a. meningea cerebellare laterale, in tutto il suo significato morfologico; cosicché due arterie d'ugual valore morfologico non possono coesistere, ed è naturale di rendere ad ognuna il proprio.

A. meningea istmo-cerebellare orale.

Collaterale esocranica della meningea cerebellare laterale, penetra pel foro lacero anteriore, nel cavo cerebellare. È costante, e

s'arresta di massima, sulla meninge del bulbo. Non è raro tuttavia di dover constatare che un suo ramo di divisione, correndo avanti la rocca petrosa, sul margine mediale del foro lacero, raggiunga la rete mirabile.

Il valore di questa condizione di cose non va disconosciuto. Esso potrebbe avvalorare l'ipotesi di Beauregard, tendente ad ammettere che quel ramo stia a rappresentare la carotide interna, siccome essa, sempre, »est parfaitement développée, au moins chez le Mouton, pendant la vie intrautérine; seulement elle s'atrophie avec l'âge, cesse de communiquer avec le réseau admirable du cerveau et devient une simple artère meningée sans importance«[1].

Nel caso descritto, non infrequente a riscontrarsi, non s'avrebbe già una regressione, ma una condizione immutata dello stato di vita intrauterino. Esteso il concetto a tutti i casi, noi dovremmo conchiudere per l'esistenza della carotide interna, anche nell' *Ovis aries* (la vedremo pure in altri), ma sotto condizione, ch'essa cioè abbia un destino regressivo.

L'arteria meningea istmo-cerebellare orale incontra anastomosi con tutte le meningee cerebellari ed irrora la dura dell' istmo, nel suo tratto orale.

Gen. Capra.

Capra hircus (Tav. III, fig. 8 e 9).

Il sistema arterioso meningeo encefalico del *Capra hircus* trova la sua più grande analogia di comportamento in quello già descritto dell' *Ovis aries*. Fanno eccezione le origini delle aa. meningee istmo-cerebellari, né vi mancano le caratteristiche individuali.

Diremo di queste, senza insistere oltre. Il peculiare tragitto delle singole arterie varrà meglio a spiegarlo la figura. Passiamo quindi alle differenze.

Il ramo ventrale orbito-meningeo si presenta di minor calibro. Esso è appena accennato.

Maggior sviluppo offre invece la meningea della rete mirabile, riferendoci con questa, alla branca maggiore tra quelle derivanti dalla rete in questione. Ascende assai più in alto che non lo faccia nell' *Ovis aries*: intercetta perciò le anastomosi naturali, tra l'a. orbito-meningea e la temporo-meningea, sicché queste avvengono per l'intermediario dei suoi rami collaterali.

---

[1] Société de biologie. Paris 1892 (da Chauveau).

Del maggior calibro dell' a. suddetta ne risente l'a. temporo-meningea, per l'equilibrio che tra queste si stabilisce; essa va riducendosi nel suo sviluppo e nella sua estensione. La sua branca cerebellare non si mantiene epidurale, ma attraversa la dura in corrispondenza della tenda cerebellare, sulla cui faccia anteriore vi corre.

Le aa. meningee istmo-cerebellari, anziché essere collaterali dell' a. meningea cerebellare laterale, nascono per un tronco comune dall' occipitale, ma nel loro comportamento ulteriore non presentano altre differenze degne di nota.

Va tuttavia affermata ancora l'esistenza del ramo dell' a. meningea istmo-cerebellare orale che si porta alla rete mirabile.

Capra Ibex (Tav. III, fig. 10).

Il sistema arterioso meningeo encefalico del Capra ibex ha caratteri spiccati, e s'uniforma perfettamente a quello dell' *Ovis aries*, nell' origine e nel comportamento; meno, a quello del *Capra hircus*.

Fa eccezione l'a. meningea cerebrale orale, che riprende meglio il carattere descritto nel *Sus scropha*.

L'a. orbito-meningea origina dall' a. orbitale, vicinissimo al punto d'origine dell' a. lacrimale; giunge nel cranio indivisa, ma si divide dopo brevissimo tragitto, conformemente al tipo a noi già noto. I suoi rami hanno direzione piuttosto verticale.

L'a. meningea istmo-cerebellare orale mantiene ancora l'anastomosi colla rete mirabile.

L'a. meningea della falce è sviluppatissima: contribuisce fortemente, per un grosso collaterale, alla formazione della rete etmoidale.

L'a. oftalmica è dimostrabile secondo i caratteri delle specie anteriori.

Subfam. Bovinae.

Gen. Buffelus.

Buffelus bubalus (Tav. III, fig. 11).

Le linee generali del comportamento arterioso meningeo encefalico nel *Buffelus bubalus* sono quelle stesse dell' Artiodactyla sin qui descritte. Per le differenze, riferiremo quanto segue, riassumendole.

AA. meningee cerebrali.

A. meningea cerebrale orale.

Si stacca sul limite anteriore del lobo olfattivo. È sviluppatissimo il collaterale del suo tratto prossimale, espanso sulla maggior

parte del lobo frontale del cervello. Le sue anastomosi avvengono esclusivamente coll'a. meningea della falce e coll' a. orbito-meningea, siccome questa intercetta i collaterali dell'a. meningea cerebellare dorsale.

A. orbito-meningea.

Sviluppatissima. Origina dall'a. lacrimale, e le è satellite un nervo proveniente dalla branca oftalmica di Willis. Già prima di penetrare nel cranio, è suddivisa in due rami distinti.

La branca orale penetra pel forame esterno del canale cranio-orbitale, situato sulla cresta laterale che limita lo spiraglio orbitario, poco sopra il punto d'uscita della branca oftalmica di Willis. Si rende alla cavità cranica dopo un breve tragitto intraosseo, gettandosi sulla meninge, poco avanti il ramo aborale, maggiore d'assai, e si perde in corrispondenza della c. ectosilviana anteriore.

La branca aborale penetra invece a traverso un secondo canale cranio-orbitale, scavato attraverso la sostanza ossea dell' ala orbitaria dello sfenoide, e la cui apertura esocranica è situata sotto la cresta dello spiraglio orbitario. Essa ha satellite ancora un ramo nervoso alle dipendenze della branca oftalmica di Willis, e sbocca nel cavo cranico, attraverso un forame endocranico evidente; aderisce alla dura, avanti la fossa di Silvio; risale sull' insula; attraversa, serpeggiando, la faccia cerebrale laterale; raggiunge la c. sagittale prop. detta, e su questa, a metà lunghezza della scissura interemisferica, si anastomizza coll'a. meningea cerebrale orale, colla cerebellare dorsale, coll' omologa opposta, e coi collaterali delle meningee della rete mirabile.

Tralasciando dei collaterali che non portano differenze, accenniamo solo a quelli destinati al seno sfenoidale, staccati nel tragitto intraosseo delle branche orbito-meningee; né vogliamo dimenticare che a questi corrono satelliti le branche nervose dell' oftalmica di Willis [1], per la loro natura destinate alla mucosa dei seni, la cui nutrizione, come abbiamo dimostrato, è sostenuta dai collaterali dell'a. orbito-meningea.

Aggiungono importanza inoltre, all' a. orbito-meningea, numerosi rami esocranici, di calibro non indifferente, destinati alle parti molli dell' orbita.

A. meningea cerebrale laterale.

Non presenta differenze degne di nota, paragonata a quella dei rappresentanti dell' Artiodactyla, sinora descritti.

[1] Di questi rami, nessuno mai, che noi sappiamo, hà detto parola.

A. temporo-meningea.

Collaterale dell' auricolare anteriore. Ricordiamo che nell' *Ovis aries* ecc. originava dall' auricolare posteriore.

Ha un comportamento che segue la via di mezzo, tra quello proprio dell' *Ovis aries* e quello del *Capra hircus*. Entra per un foro che attraversa la base dell' apofisi zigomatica della squama temporale, nella sua porzione anteriore, e mena nel condotto parieto-temporale, percorso il quale, prende aderenza alla dura, in corrispondenza dell' origine della c. comune posteriore.

La sua branca cerebellare ripete quella dell' *Ovis aries*. Tra gli altri suoi collaterali è evidente un ramo diretto al foro uditivo interno.

AA. meningee cerebellari.

Della dorsale non possiamo assicurarne l'origine. Il suo comportamento non accenna a differenze sensibili, sempre paragonato agli Artiodattili prima considerati, tanto nel suo tratto prossimale come tra le maglie durali.

Della laterale diremo ch' essa è sviluppatissima; e richiama particolarmente l'attenzione un suo collaterale, destinato ad anastomizzarsi coll' omologo opposto, sul ponte durale, tra il cervelletto e il bulbo.

Ancor si nota il ramo temporale.

D'interesse speciale è anche un collaterale che, correndo in avanti, confondendosi a livello del foro lacero posteriore coll'a. meningea istmo-cerebellare aborale, va diretto alla rete mirabile, ed un secondo, che da quello stesso origina, irrora la dura dell' istmo.

AA. meningee cerebro-ventrali.

Le aa. oftalmica e meningea della falce non presentano differenze degne di nota.

Anche qui, come nella Pecora e nella Capra, l'a. oftalmica sbocca nel truncus ciliaris temporalis.

Le meningee della rete mirabile s'attengono più al comportamento del *Capra hircus* che a quello dell' *Ovis aries*.

AA. meningee istmo-cerebellari.

A. meningea istmo-cerebellare aborale.

Rappresentata quasi esclusivamente da un ramo collaterale dell'a. meningea cerebellare laterale, essa si rafforza, anastomizzandosi per convergenza col secondo collaterale della stessa meningea, destinato alla

rete mirabile. Le considerazioni fatte su tale ramo nella Pecora, meritano qui di essere confermate, ad onta ch' esso ramo origini direttamente dall'a. meningea cerebellare laterale, anziché dall' istmo-cerebellare orale, anch' essa, d'altra parte, come sappiamo, collaterale della prima.

Ancora pel foro lacero anteriore passa un ramellino arterioso che rappresenta, senza dubbio, l'a. meningea istmo-cerebellare orale, ma la sua origine ci resta indefinita, non avendola potuta stabilire.

Per lo studio delle aa. meningee istmo-cerebellari, va ancora detto come, per un foro situato alla faccia interna dell' occipitale, scavato a spese di questo e comunicante col canale temporale — canale condiloideo? — fuoriesca un ramo arterioso destinato alla meninge dell' istmo ed a parte di quella laterale del cervelletto. Esso ramo proviene dalle molteplici anastomosi arteriose endossee del canale temporale.

Gen. Bos.

Bos taurus (Tav. III, fig. 12).

Ancor più del *Buffelus bubalus* si differenzia il *Bos taurus*, pel quale conviene ricordare le considerazioni generali fatte a proposito dell' Artiodactyla, sovente, già proprie di questo solo animale.

Ad onta che gli autori abbiano preso, tra gli Artiodattili, il *Bos taurus* come tipo, e rapportato a questi l'*Ovis aries*, il *Capra hircus* e sovente il *Camelus dromedarius*, di letteratura, come s'è visto, salvo la memoria speciale di Schmidt, c'è poca cosa, e noi la vedremo singolarmente ove lo consiglierà il caso.

Avvertiamo ancora che, per molte caratteristiche, alcune meningee ricordano da vicino le omonime ed omologhe dei Perissodattili.

AA. meningee cerebrali.

A. meningea cerebrale orale.

Riprende tutta la caratteristica disposizione ch' essa ha nell' *Ovis aries*; meglio accentuata anzi, per un ramo singolare che si stacca dall' a. etmoidale, sulla faccia anteriore del lobulo olfattivo, che segue a perpendicolo sino al solco omonimo, laddove s'anastomizza coll'a. meningea della falce, lanciando rami oralmente, sulla falce ed a lato di questa. Sia detto tuttavia che la vera a. meningea cerebrale orale è meglio rappresentata dal primo collaterale prossimale dell' a. etmoidale.

A. orbito-meningea.

Non è così sviluppata come nel *Buffelus bubalus*. Origina dal ramus orbitalis, collaterale d'uno dei maggiori tronchi della sua rete plessiforme, e decorre nel canale cranio-orbitale, scavato in gran parte nello spessore del frontale.

Satelliti suoi sono gli stessi rami nervosi trovati nel *Buffelus bubalus*, aventi la stessa origine, dalla branca oftalmica di Willis[1].

In corrispondenza dell' incisura di cui s'è detto in nota, l'arteria, avendo già satellite il nervo corrispondente, comincia con questo a dividersi in due rami, talora in tre. Ricorda in ciò, perfettamente, quella del *Buffelus bubalus*, di cui segue anche, appena con lievi differenze, il tragitto. Vogliamo ricordare, inoltre, che la branca orale è la maggiore; l'aborale o le aborali, quando son due, sono di molto più piccole, ed accedono alla dura per un tratto meno anteriore che nel *Buffelus bubalus*: la figura informi. I collaterali dei seni servono poi i seni frontali.

A. meningea cerebrale laterale.

Di calibro considerevole, essa non presenta differenze degne di nota. Anche la letteratura manca di considerazioni speciali in proposito. Schmidt conferma le ricerche di Canova, ma vuole ch' essa arteria possa mancare.

A. temporo-meningea.

Ramo considerevolissimo, ammesso da Chauveau, Arloing, Lesbre e Bossi. Con significato diverso, e considerato come collaterale della temporalis superficialis, vien anche ammesso tale ramo da Gurlt, Frank, Struska, Martin, Ellenberger e Baum, ma Schmidt non ammette quest' origine che per eccezione: ritiene invece che l'a. temporo-meningea origini dall'a. auricolare anteriore, per cui la chiama »meningea accessoria«, secondo la nomenclatura di Canova, confutando il nome di »meningea posterior« di Martin, Ellenberger ecc.

[1] Anche nel *Bos taurus*, che noi sappiamo, non s'è detto mai di questi nervi meningei satelliti dell' orbito-meningea, arteria, anche questa affatto sconosciuta. Originano, come s'è detto, da un tronco unico, collaterale dell' oftalmica di Willis: staccansi dal margine superiore di questa, già nel condotto soprasfenoidale. Quel tronco corre oralmente, satellite della branca madre, colla quale mantiene rapporti di contiguità, sino a che, giunto in corrispondenza della fessura orbitaria, abbandona la branca suddetta, s'incurva in avanti, volge in alto ed aboralmente, raggiunge l'orbito-meningea, di cui si rende satellite, e penetra per quell' incisura del frontale che sovrasta la sutura sfeno-frontale.

Come nel *Buffelus bubalus*, collaterale dell' auricolare anteriore, dalla quale si stacca, avanti il condotto uditivo esterno, l'a. temporo-meningea entra pel foro esistente alla base della squama, sul suo limite interno, subito dietro la sua apofisi post-glenoidea e, per la stessa via seguita nel Bufalo, procede nell' interno del cranio. Qui giunta, assume un comportamento analogo a quello dell' a. meningea cerebrale laterale dei Perissodattili, sicché, prima di scendere sulla base durale del lobo temporale del cervello, essa invia in alto un forte ramo, il quale, sempre per la via del canale temporale, va a raggiungere l'a. meningea cerebellare dorsale, inosculandosi: aggiungasi a ciò, inoltre, un considerevole collaterale, il ramo temporale dell'a. meningea cerebellare laterale, che la rafforza.

Nel suo tragitto ulteriore, l'a. temporo-meningea ripete molto da vicino il decorso descritto nel *Camelus dromedarius*. Varia solo nelle sue ramificazioni, più rade e meno contorte.

Nel suo tratto prossimale offre invece parecchi sdoppiamenti del tronco principale, sino a simulare un piccolo plesso, dal quale nascono collaterali meningei ascendenti.

AA. meningee cerebellari.

A. meningea cerebellare dorsale.

Schmidt ritiene ch' essa non esista; appena crede che, all'arteria »meningea caudalis« del Cavallo e dei piccoli Ruminanti, corrisponda, nel Bue, il tratto distale dell' a. occipitalis, ma non ammette che questa ceda rami meningei durali:

»... es gibt aber beim Rinde keinen Zweig an die Dura mater ab«.

E tanto vuole che quell' arteria manchi, ch' egli giunge a negare l'esistenza del foro mastoideo, il solo foro della faccia nucale, che dia passaggio all' a. meningea cerebellare dorsale, e che entri nel canale parieto-temporale:

»... es fehlt auch an der Genickfläche des Rindes jede Öffnung des Schläfenkanals.«

Ci siamo troppo convinti dell' esistenza del foro mastoideo e dell' a. meningea cerebellare dorsale nel Bue, perché noi, anche dopo le riserve di Schmidt, dobbiamo dubitarne o troppo insistervi per la dimostrazione.

Ce ne dànno anche ragione, pel foro mastoideo, la pregevole opera di Varaldi, la più recente che noi abbiamo sull' osteologia

dei Mammiferi domestici e, per l'a. meningea cerebellare dorsale, gli stessi risultati di Chauveau, Arloing e Lesbre.

Collaterale dell' a. auricolare posteriore, essa penetra pel foro mastoideo, nel canale parieto-temporale, dentro cui, fino alla sua estinzione, segue tutto il comportamento riscontrato e descritto sinora nei Perissodattili e negli Artiodattili.

Ragguardevole, e di non lieve interesse, è la grande anastomosi che riceve dall' a. temporo-meningea, anastomosi che mai abbiamo riscontrato, in altri Artiodattili, così voluminosa.

A. meningea cerebellare laterale.

Per alcuni autori è l'occipitale stessa, per altri un suo ramo terminale. Ripete l'origine ed il comportamento che abbiamo descritto nel Bufalo. Il ramo temporale si stacca però in un tratto più distale; destinato alla rete mirabile, corre sovente avvolto tra le maglie durali, né è troppo evidente la sua anastomosi coll'a. meningea istmo-cerebellare aborale.

AA. meningee cerebro-ventrali.

Nessuna differenza per l'a. meningea della falce e per le aa. meningee della rete mirabile, solo ridotte nel loro calibro. Merita invece una considerazione speciale, per la sua dibattuta esistenza, l'a. oftalmica.

Ammette Lavocat che l'oftalmica sia generatrice delle divisioni ciliari posteriori, ma Schmidt non vuole ch' essa s'avvicini al comportamento proprio del Cavallo, della Pecora, della Capra e del Maiale, e ciò contrariamente ancora ai risultati di Hofmann, Martin, Ellenberger e Baum, Tandler, ecc; ritiene cioè ch' essa origini, nel foramen opticum, dalla rete mirabile oftalmica interna, extradurale, piccola rete anastomizzata coi rami afferenti orbitali della rete basale endocranica, donde nessun rapporto diretto avrebbe l'oftalmica col circolo di Willis.

Anche questa volta, le nostre ricerche non darebbero ragione a Schmidt, la cui tesi contrasta ancora coi risultati ottenuti dal Versari, sulla morfologia dei vasi sanguigni arteriosi dell' occhio di Vacca; risultati, i quali hanno stabilito, attraverso l'esame embriologico, l'origine endodurale dell' oftalmica, collaterale dell' a. cerebrale anteriore, conformemente all' origine che la stessa arteria ha in tutti i Mammiferi. Noi siamo perciò convinti che l'a. oftalmica di Schmidt non possa che corrispondere ad uno dei molti rami genera-

tori della rete mirabile basale, endocranica, epidurale: gli stessi che SCHMIDT, sull' esempio del CANOVA, chiama »distale Reteäste«. Per noi, l'oftalmica del Bue ha un comportamento analogo a quello dei precedenti Artiodattili.

AA. meningee istmo-cerebellari.

A. meningea istmo-cerebellare aborale.

Collaterale dell'a. meningea cerebellare laterale, valgono, per essa, le stesse considerazioni svolte a proposito dell' *Ovis aries*, sul significato di meningea cerebrale laterale che le addebitano gli autori tedeschi in genere. Anche nel comportamento somiglia assai all' a. omologa dell' *Ovis aries*.

A. meningea istmo-cerebellare orale.

Esile ramellino, collaterale dell' a. occipitale, non presenta differenze degne di nota. Tutt' al più è da notarsi il suo spostamento anteriore, sulla base durale dell' istmo, che le permette di irrorare una piccola parte della dura cerebrale, in corrispondenza del lobo temporale.

Subfam. Rupicaprinae. *Gen.* Rupicapra.

Rupicapra rupicapra (Tav. III, Fig. 13).

Pel suo carattere generale, il sistema arterioso meningeo encefalico del *Rupicapra rupicapra* s'accosta, più che ad ogni altro, tra gli Artiodattili, a quello del *Gazella*. Ricorreremo quindi a questo per le sue differenze.

L'origine dell'a. orbito-meningea, anziché dall' a. lacrimale, avviene dal ramo orbitale, e la sua espansione è sensibilimente più aborale.

L'a. meningea cerebrale laterale ha un notevolissimo ramo per la dura del lobo temporale del cervello, ramo non inferiore, per calibro, a quello o a quelli destinati alla rete mirabile.

L'a. temporo-meningea è d'un calibro sensibilmente minore. Trova ragione del suo calibro nel suo ristretto territorio d'espansione, al quale non è estraneo il calibro insolito dell'a. meningea cerebrale laterale, sviluppatissima.

Non vi è traccia del ramo cerebellare, ma è notevole un secondo (*cr*) che, pel canale infrasquamoso di GRUBER, si rende all'esocranio, esaurendosi nel crotafite.

Sull' origine peculiare dell' a. temporo-meningea non possiamo dare assicurazioni. Il suo comportamento tuttavia, pel tramite del canale temporale, è secondo il tipo più volte accennato.

Delle aa. meningee cerebellari, ci è solo possibile dar notizia dell'a. meningea cerebellare laterale, tipica.

L'a. meningea della falce è sviluppatissima.

L'a. oftalmica non presenta differenze.

Le aa. meningee della rete mirabile sono piuttosto ridotte di calibro, ma complessivamente maggiori che nel *Gazella*.

Subfam. Tragelaphinae. *Gen.* Boselaphus (= Portax)

Boselaphus tragocamelus picta. (Tav. III, fig. 14).

Il sistema arterioso meningeo encefalico del *Boselaphus trag. picta* è ben sviluppato, e mantiene, nelle sue linee generali, il tipo dell' Artiodactyla: più decisamente, quello relativo al *Sus scropha*.

Fanno eccezione:

L'a. orbito meningea, che ripete meglio il comportamento dell' Artiodactyla ruminantia: sbocca infatti nel cranio per due rami, sempre distinti. È collaterale dell' a. lacrimale.

L'a. meningea cerebrale laterale, di calibro insolitamente grande, la cui caratteristica è un suo ramo di divisione, quasi un terminale che, diretto aboralmente, percorre un solco scolpito sul limite della porzione squamosa e petrosa del temporale, sino a che non raggiunge il foro superiore del condotto parieto-temporale, presso l'origine del seno laterale, dove raggiunge l'a. temporo-meningea, colla quale s'anastomizza. Detto ramo corrisponde ad una vera branca anastomotica tra l'a. meningea cerebrale laterale e l'a. temporo-meningea. Ricorda indubbiamente, se pur effettuata in condizioni un poco differenti, la branca anastomotica che, nei Solipedi, collega, attraverso il canale temporale, l'a. meningea cerebrale laterale a quella cerebellare dorsale, ma lo sviluppo enorme dell'a. temporo-meningea intercetta l'anastomosi di cui è questione, sicché questa avviene con essa.

Sono immutati i collaterali pel ganglio di Gasser, ed il ramo auricolare interno, percorrente il suo peculiare canalicolo osseo, già descritto nel *Sus scropha*.

L'a. temporo-meningea non ha che lievi differenze di tragitto. Ripete, pel genere delle sue ramificazioni, quella del Maiale. Dobbiamo solo mantenere il riserbo sull' origine sua: disgraziatamente le due teste esaminate del *Boselaphus tragocamelus picta* ci venivano consegnate spellate e, guaio peggiore, colle orecchie recise al condotto uditivo, siccome gli animali dovevano venire imbalsamati. Ci

dovemmo così accontentare di constatare la loro entrata nel canale temporale.

Anche volendo indugiarci sulle considerazioni fatte per trarre gli elementi atti a definirne l'origine, verremmo sempre e solo ad affermare la nostra supposizione, sicché tralasciamo, quantunque essa, logica e facile, corrisponda al vero, sempre per riferirci almeno al comportamento tipico dell' a. di cui è questione, in tutta l'Artiodactyla ruminantia. Con tutta probabilità, dunque, le origini sue si devono restringere alle due aa. auricolari: anteriore e posteriore.

Per le stesse ragioni non possiamo dar notizie più precise sulle aa. meningee cerebellari ed istmo-cerebellari.

Delle cerebro-ventrali, possiamo affermare invece ch' esse esistono tutte, ed hanno un comportamento tipico.

Fam. Tragulidae. *Subfam.* Tragulinae. *Gen.* Tragulus.

Tragulus Stanleyanus (da Tandler).

È Tandler che ci dà brevi notizie sul sistema arterioso cefalico di quest' animale, ma da quelle non rileviamo che la presenza dell'a. oftalmica, sviluppatissima, tanto che giunge ad anastomizzarsi, sul nervo ottico, con un ramo dell' a. orbitalis, ed abbandonare le aa. ciliari, per farsi a. centralis retinae.

Impariamo inoltre delle solite anastomosi che avvengono tra l'a. orbitale e la carotide interna.

Riassunto.

L'esame del non piccolo numero di rappresentanti dell' Artiodactyla, testé passati in rassegna, ci permette alcune conclusioni di non lieve importanza.

Per prima cosa, diremo che non abbiamo differenze sostanziali tra l'Artiodactyla non ruminantia e la ruminantia: quella che da sola, nel campo delle arterie meningee, caratterizza le famiglie degli Artiodattili, è l'origine dell' a. temporo-meningea, legata, nell'Artiodactyla non ruminantia, anziché alle aa. auricolari, alla carotide interna: arteria questa, di cui a pena possiamo e dobbiamo riconoscerne le tracce nei rappresentanti dell' Artiodactyla ruminantia, e sulla quale non insisteremo troppo, pel suo destino, nettamente regressivo. Troppo informa la presenza del suo rudimento, cordone connettivale che la sostituisce, nel *Bos taurus*, *Rangifer tarandus*, *Dama communis*, *Boselaphus tragocamelus picta* ecc. (Tandler). Ci serviremo tuttavia della presenza di codesto rudimento, per

affermare la convinzione nostra, contraria a quella di molti autori che vorrebbero vedere nelle aa. generatrici della rete mirabile, collaterali della gutturo-mascellare, le sostitutrici dirette della carotide interna. Ragione più semplice a ricordare non v'è che quella della coesistenza delle suddette arterie col rudimento di cui dianzi è parola.

Giacché l'a. carotide interna, quando manca, essa non trova mai arteria che la sostituisca: troviamo invece, ma non sempre, il suo rudimento capace di dimostrare la sua primitiva esistenza. È così che noi abbiamo dimostrato potersi riscontrare, nell' *Ovis aries*, *Capra hircus* e *Capra ibex*, l'arteria, collaterale dell' a. meningea istmo-cerebellare orale, o più direttamente, della cerebellare laterale (*Buffelus bubalus*, *Bos taurus*), rendentesi alla rete mirabile; e se ricordiamo che l'a. meningea istmo-cerebellare orale entra pel foro lacero anteriore, ed è sempre ancora l'espressione di un ramo collaterale dell' occipitale; riunendo le caratteristiche di questo ramo: origine indiretta dall'occipitale; via d'entrata, comune alla carotide interna; suo destino di contribuire, anche se lievemente, alla formazione della rete mirabile, vien facile il pensiero di riferire tale ramo alla carotide interna.

Anche ricorrendo ai nessi originari della carotide interna, noi troviamo sempre ch'essi ànno una qualche relazione coll'a. occipitale, mai colla gutturo-mascellare.

Beauregard, a conclusione dei suoi studi già accennati, formula l'ipotesi che quel ramo sia addirittura la carotide interna, ridotta a semplice ramo meningeo. Noi entriamo perfettamente nello stesso ordine di idee, e ciò per seguire la dimostrazione più chiara che ci è venuta dalle nostre ricerche.

La circolazione arteriosa meningea è ricca in tutta la serie degli Artiodattili.

L'a. meningea cerebrale orale scostasi in alcuni rappresentanti dal tipo descritto nei Perissodattili, ma riprende lo stesso in molti, ragione per cui mantiene tutto il suo significato.

L'a. orbito meningea riafferma la sua costanza, elevandosi ad a. meningea di prim' ordine. Sbocca costantemente per due rami nel cranio, talora per tre. La divisione, comunemente intraossea, può farsi anche esocranica (*Bos taurus*, *Buffelus bubalus*). Sul significato di ciò diremo più tardi. Al compito già noto di detta arteria, s'aggiunge la nutrizione della mucosa dei seni frontale e sfenoidale.

Fatto nuovo, caratteristico di alcuni rappresentanti dell' Artio-

dactyla (gli stessi summentovati), è la presenza di nervi satelliti dell'a. orbito-meningea, collaterali della branca oftalmica di Willis.

Essa, orbito-meningea, origina prevalentemente dall' a. lacrimale, similmente ai Perissodattili (*Sus scropha* var. *domestica* e *ferus*, *Gazella*, *Buffelus bubalus*, *Boselaphus tragocamelus picta*). Ma anche l'a. orbitale può darle origine (*Ovis aries*, *Capra hircus*, *Bos taurus*, *Rupicapra rupicapra*): indifferentemente, dal tronco, prima o dopo la sua formazione plessiforme, o da uno dei rami della rete stessa.

Il *Capra ibex* ci offre la via di transizione tra i primi e i secondi. L'a. orbito-meningea di questo appartiene ancora all' orbitale, ma nasce vicinissimo all' a. lacrimale, quasi a confondersi.

Dell'a. meningea cerebrale laterale non è tutta estinta la sua funzione di a. meningea: regola quella lo sviluppo maggiore o minore dell'a. temporo-meningea. Riduce i suoi rami a generatori della rete mirabile e conserva i minori per la dura cerebrale. Nel *Rupicapra rupicapra* e *Boselaphus tragocamelus picta* vi si ritrova ancora discretamente sviluppata come vera meningea. Essa manifesta tuttavia, nella serie, tutta la sua tendenza a scomparire, e ridursi nulla più che ad una semplice generatrice della rete mirabile endocranica.

L'a. temporo-meningea trionfa su tutte le meningee. Il suo sviluppo è talora eccezionale.

È solo nel *Sus scropha ferus* e *Sus scropha domestica* ch' essa origina dalla carotide interna; ma sempre, negli altri, dalle aa. auricolari. Anche per gli animali in cui non s'è potuto stabilire l'origine precisa, il sospetto più fondato cade su queste. Secondo la conformazione del cranio, l'auricolare anteriore sostituisce l'auricolare posteriore, e viceversa, nell' origine dell' a. temporo-meningea; ed ove non si dimostri l'a. meningea cerebellare dorsale, essa vi supplisce colla sua branca cerebellare.

Il suo comportamento nel canale temporale e la sua enorme estensione la ravvicinano sempre più alla diploetica magna di Hyrtl, secondo noi l'abbiamo già dimostrato precedentemente. La sua origine auricolare non può bastare a distruggere l'ipotesi, giacché essa sta solo a dimostrare l'adattamento preso alla nuova conformazione esteriore del cranio.

Tra le aa. meningee cerebellari, la dorsale ripete perfettamente quella dei Perissodattili; la laterale parimenti. S'aggiungono però a questa: il ramo temporale, tutto in relazione alla presenza di un diverticolo del canale omomino, raggiungente quasi il foro condiloideo (canale condiloideo); poi il ramo che, nel *Bos taurus* e nel

Buffelus bubalus, corre alla rete mirabile, nello spessore della dura; ed infine l'anastomosi che avviene coll' a. vertebrale, e che mette in comunicazione il sistema meningeo col sistema arterioso cefalico generale.

Riappaiono con tutto il loro significato le aa. meningee cerebro-ventrali a sede costante.

L'a. oftalmica perde tuttavia un po' della sua importanza, riducendosi di calibro. Non sempre presiede alla formazione dell' a. centralis retinae (*Tragulus Stanleyanus*) secondo ce lo dimostra Tandler, ma più sovente, prima di cedere le aa. ciliari, s'anastomizza col truncus ciliaris temporalis, secondo terminale del ramus bulbi, a sua volta collaterale del ramus orbitalis (Artiodattili in genere).

Tra le cerebro-ventrali vi sono costantemente le aa. meningee della rete mirabile, originanti da questa in numero vario ed a tragitto epidurale. Il loro calibro è alle dipendenze dello sviluppo dell'a. meningea cerebrale laterale e temporo-meningea.

In tesi generale, dobbiamo ancora concludere per l'esistenza delle due aa. meningee istmo-cerebellari, orale ed aborale: interessantissima la prima, pel suo ramo rappresentante la carotide interna, di cui è detto dianzi. Direttamente od indirettamente, esse sono sempre collaterali dell' a. occipitale.

Delle nuove anastomosi incontrate, convien ricordare quelle tra la rete mirabile e il ramus orbitalis, costanti in tutta l'Artiodactyla, e quelle speciali, correnti tra l'a. temporo-meningea e l'a. meningea cerebellare laterale, tra questa e le istmo-cerebellari ed ancora colla rete. Aggiungeremo, per le prime, ch' esse percorrono la stessa via del n. mascellare superiore e della branca oftalmica di Willis.

La condizione nuova di queste anastomosi esocraniche (interessano le meningee, inquantoché, alla formazione della rete mirabile, concorre l'a. meningea cerebrale laterale, ed il ramo orbitale cede l'orbito-meningea, sovente in punti vicinissimi a dette anastomosi) avvicina l'Artiodactyla alla Carnivora.

Ordo **Carnivora.**

Dell' ordo Carnivora non si ha ricchezza di letteratura maggiore di quanto sinora s'è visto negli ordini precedenti. Solitamente, breve ed incompleta: ridotta in massima al *Felis catus dom.* ed al *Canis fam.* Sulle aa. meningee, gli autori non si intrattengono se non per cenni fuggevoli.

Gurlt, nel *Felis domestica*, studia le relazioni anastomotiche correnti tra il ramus orbitalis, la carotide interna, e l'a. meningea cerebrale laterale, riconoscendo pel primo il ramo che lo studio nostro riportò poi all' a. orbito-meningea.

Ellenberger e Baum, autori che s'interessano del *Canis familiaris* in particolare, confermano le osservazioni di Gurlt.

Tandler contribuisce a risolvere concretamente la questione dell' a. oftalmica, la quale, colla così detta »oftalmica interna di Bellarminow« era salita, nel *Canis familiaris*, a questione di primo ordine, avendo la stessa contribuito ad accrescere la confusione sinonimica, già dimostrata a proposito della nomenclatura.

Oftalmica, di fatto, nel Cane, voleva significare il ramus orbitalis, l'anastomosi corrente tra la carotide interna e il ramo predetto, l'a. oftalmica, collaterale propria del circolo di Willis!

Le anastomosi esocraniche poi, dimostrate tra il ramus orbitalis e l'a. meningea cerebrale laterale, non mancando questa d'esser collegata alla carotis interna, contribuirono ancora ad accrescere lo scambio di interpretazione sull' intrinseco loro valore e sulla natura dell' anastomosi intercranica di Bellarminow.

Sicché, al tentativo di alcuni autori di portar riparo a codesto stato di cose, chiamando »oftalmica esterna« il ramus orbitalis ed oftalmica interna« quella di Bellarminow, rispose la doppia confusione di considerare la vera a. oftalmica o l'a. etmoidale corrispondenti all' anastomosi intercranica di Bellarminow, considerata come a. oftalmica interna. Sono così fatti nuovi che intervengono nella Carnivora, analogamente alle condizioni nuove già constatate nell' Artiodactyla. A somiglianza di questa, abbiamo, ad esempio, in alcuni Carnivori, una rete arteriosa carotidea, e, nel Gatto, collegata a questa, una seconda rete mirabile, esocranica, a lato interno dell' articolazione temporo-mascellare; rete, la quale, spingendosi ancora sino all' orbita, ripete la rete mirabile oftalmica degli Artiodattili.

Barkow e Tandler estendono le loro osservazioni a parecchi Carnivori non domestici, ma non sono che brevi descrizioni quelle da cui possiamo ricavare qualcosa a vantaggio delle aa. meningee.

Anche Barkow entra tra quegli autori che considerano »oftalmica« il ramus orbitalis. Abbiamo prova di ciò nella descrizione ch' egli dà, nella *Mustela martes*, dell' anastomosi corrente tra il ramus orbitalis e la carotis interna; descrizione interessante a noi, anche per l'origine cennata di altre arterie. Egli scrive: »Arteria

ophthalmica primum ramum edit, qui per fissura orbitalem superiorem in cranii cavum penetrat. Lineas tres lineamque dimidiam ad partem posteriorem decurrit, arteriam meningeam mediam emittit, et deinde cum arteria carotide cerebrali in truncum communem conjungitur«.

Di Tandler, vedremo meglio volta a volta le sue osservazioni sul *Felis domestica*, *Felis tigris*, *Felis pardus*, *Felis pardalis*, *Viverra zibetha*, *Viverra Boiei*, *Hyaena striata*, *Canis familiaris*, *Canis lupus*, *Meles taxus*, *Arctictis* (*Binturong*), *Ursus maritimus*.

Conviene solo notare adesso la sua affermazione generica, siccome non ripetuta nei casi singoli, sull' esistenza del ramus orbitalis »der mit dem Ramus superior der Arteria stapedia communicirt«, comunicazione che altrove definisce »ganz kurzes Stückchen des intracranialen Abschnittes in Form der Arteria meningea anterior«.

Convinzione giusta per l'esistenza del ramo, ma errata, come vedremo, pel suo significato, giacché l'a. meningea cerebrale orale origina sempre dall' a. etmoidale, e detto ramo non può che corrispondere all' a. orbito-meningea.

Subordo **Carnivora vera.**

Fam. Felidae. *Subfam.* Felinae. *Gen.* Felis.

Felis catus domestica (Tav. III, fig. 15).

La maggior attenzione degli autori è portata sull' a. carotide interna e sulle sue anastomosi. La trattazione dell' a. occipitale e della carotide esterna è del tutto secondaria, salvo l'accenno al plesso arterioso esocranico situato a lato mediale dell' articolazione temporo-mascellare (Gurlt, Leisering, Müller, Ellenberger, Baum, Chauveau, Arloing e Lesbre).

AA. meningee cerebrali.

A. meningea cerebrale orale.

Solitamente, è una terminale dell' a. etmoidale, quand' essa, già deviata oralmente e varcato il solco olfattivo, sta per inflettersi medialmente e seguire la curva della fossa olfattiva. Sovente ha un calibro sensibilmente minore dell' a. nasale.

Le sue ramificazioni non sono troppo destinate alla dura cerebrale frontale: si limitano, comunemente, a quella olfattiva, lanciando appena esili collaterali, sul lobo frontale del cervello, ad anastomizzarsi coi rami distali dell' a. orbito-meningea e dell' a. me-

meningea della falce, sviluppatissima. Poco contribuisce del pari alla formazione della rete etmoidale.

L'esilità dell'a. meningea cerebrale orale non va messa in relazione che col maggior sviluppo dell'a. meningea della falce, sostituente in gran parte la prima, nell' irrorazione della dura cerebrale frontale.

A. orbito-meningea.

Gurlt, descrivendo la rete mirabile esocranica del Gatto, accenna ad un ramo destinato ad entrare nel cavo cranico per un foro, la cui descrizione, anche breve, ci permette di riconoscerlo pel forame d'entrata del canale cranio-orbitale.

L'origine stessa del suddetto ramo concorda perfettamente coll' a. orbito-meningea. Ma Gurlt non riconosce il »foro» per un canale speciale, né dà al ramo un significato nuovo, ritenendolo, nel Gatto, rappresentante dell' a. meningea antica, epperciò dell' »a. meningea anteriore«.

Egli è parlando della summentovata rete, che Gurlt, di fatto, dopo aver detto di altri rami collaterali da quella nascenti, scrive: »außer diesen entspringt eine sehr dünne vordere Hirnhautarterie (a. meningea antica) aus ihm, sie geht durch ein kleines Loch im hinteren Keilbeinstück (zur Seite und hinter dem Sehloche) in die Schädelhöhle«.

Leisering, Müller, Ellenberger e Baum ripetono le stesse considerazioni di Gurlt, in termini poco differenti.

Nessun altro autore accenna a ramo consimile, o parla del canale cranio-orbitale: nemmeno sull' osteologia speciale del Gatto di Strauss-Durckheim siamo riusciti a trovarne indicazione.

Canale cranio-orbitale. Perde alquanto del suo carattere di canale, così considerato com' era nell' Ungulata. Esso è un canalicolo, la cui apertura esteriore trovasi di pochi millimetri dorsalmente al tratto osseo che separa la fissura orbitaria dal foro ottico, scavata, talora, tutta a spese dell' ala temporale dello sfenoide, tal' altra, sulla sutura sfeno-frontale che le corrisponde. Quel canalicolo sbocca nell' endocranio per un' apertura a lato del foro ottico, dorsalmente alla fessura orbitaria, e lo continua, lateralmente, un solco evidentissimo.

L'a. orbito-meningea del *Felis domestica* associa, alla costanza, la sua facile evidenza. Origina dalla fusione di due rami collate-

rali della rete mirabile esocranica oftalmica, vicino al punto dove si stacca l'a. lacrimale.

Penetra il canale orbito-craniale, sboccando nell' endocranio, dorsalmente alla fessura orbitaria; devia lateralmente, quasi in piano, per risalire poi la dura, avanti la scissura di Silvio; raggiunge questa più tardi e devia oro-dorsalmente: serpeggia poi sulla c. silviana ed ectosilviana anteriore sino a raggiungere la c. sagittale, sulla quale s'anastomizza per fini collaterali, coll'a. meningea della falce e coll'a. meningea cerebrale laterale.

Non ha che collaterali meningei, tra i quali, uno, il maggiore, si stacca nel tratto prossimale dell' arteria, prima ch' essa s' incurvi oralmente, e corre parallelo al tronco distale della stessa, entrando, coi suoi terminali, in anastomosi coll'a. meningea cerebrale orale e con quella della falce. Non infrequentemente, quegli stessi rami s'incontrano poi coi rami meningei minori, provenienti dalla rete mirabile oftalmica e passanti nell'endocranio, attraverso lo stesso foro ottico.

Non meno importanti sono i collaterali aborali, destinati ad anastomizzarsi coll'a. meningea cerebrale laterale.

A. meningea cerebrale laterale.

Per Chauveau, Arloing e Lesbre essa è »quasi interamente destinata alla formazione del plesso delle carotidi interne«.

Struska, Martin, Ellenberger, Baum, Bossi riducono invece a semplici anastomosi le sue comunicazioni colla rete mirabile endocranica; le quali sono ancora maggiormente ridotte da Gurlt, parlando questi unicamente di »un esile ramo alla rete mirabile«.

Collaterale dell' a. mascellare interna, essa, l'a. meningea cerebrale laterale, penetra nel cavo cranico attraverso il foro spinoso; raggiunge la meninge durale in corrispondenza della base del lobo piriforme, sulla circonvoluzione dell' ippocampo, donde segue la faccia cerebellare dell' emisfero, correndo tra questa e la cerebrale del tentorio osseo, che la ricetta in un solco sempre evidente.

La stessa meningea, per farsi laterale, è costretta ad attraversare la scissura ippocampo-marginale ed a ripiegarsi oralmente, sulla c. comune posteriore, quasi sempre ad una altezza corrispondente all' apice della scissura di Silvio. Corre poi brevemente in alto, per dividersi in due terminali: la branca aborale raggiunge il torculare d'Erofilo; l'orale s'incurva in avanti, attraversa la c. ectosagittale e per breve tratto l'ectosilviana, ritorna sulla precedente, raggiunge la c. sagittale, e s'esaurisce per fini terminali nella falce, anastomiz-

zandosi coi rami dell'a. meningea della falce e dell' a. orbito-meningea.

Collaterali endocranici sono:

Un' arteriola meningea che si stacca ancora sotto la c. dell'ippocampo e segue, divergendo, la branca madre: s'incurva anch' essa sulla c. comune posteriore, e si lancia in avanti, esaurendosi in corrispondenza della c. ectosilviana e silviana, non senza anastomizzarsi coi rami dell' orbito-meningea.

Altri rami orali meningei di provenienza della branca terminale orale.

Aboralmente, è notevole un ramo che s'affonda nel tentorio osseo, ma di maggior importanza è un secondo, staccato alla base del tentorio, destinato alla dura cerebellare, per quel suo tratto anteriore in rapporto col tentorio. Esso corre in alto, esaurendosi mano mano nella dura: i suoi rami terminali s'anastomizzano con rami omologhi dell'a. meningea cerebellare dorsale, ma non è improbabile che, tra le maglie durali, dette anastomosi avvengano ancora coi rami vicinissimi dell'a. temporo meningea.

Dal tratto prossimale dell'a. meningea cerebrale laterale originano:

Un notevole ramo, dal quale si staccano altri collaterali secondari, che concorre alla formazione del plesso carotideo, innestandosi sull' anastomosi intercranica, tra la carotide interna e il ramus orbitalis (»oftalmica interna di Bellarminow«[1]).

Esili ramellini destinati alla meninge del trigemino; uno maggiore al ganglio di Gasser, sul quale s'espande a fine rete.

D'interesse singolare è poi un ramellino che corre sotto i' tentorio osseo, diretto aboralmente, sino a penetrare nel foro uditivo interno, satellite del VII e VIII paio.

I collaterali esocranici sono indistinti come quelli che s'associano ai rami della rete mirabile esocranica.

A. temporo-meningea.

Esilissima, concordemente alla piccolezza del canale temporale, nel Gatto, estremamente ridotto. Collaterale prossimale della temporale superficiale, essa entra nel canale temporale pel suo forame d'entrata, alla base dell' apofisi post-glenoidea della squama, nel suo tratto medio-aborale, e raggiunge la dura cerebellare, all' apice della

---

[1] Particolarità degna di nota, siccome quasi costante, è che l'anastomosi intercranica suddetta si genera per due rami nell' endocranio: i quali fuoriescono ancora divisi, essi non riunendosi che poco prima di innestarsi sul ramus orbitalis.

rocca: dopoché, corre per breve tratto sulla tenda, anastomizzandosi coll'a. meningea cerebellare dorsale. Essa cede inoltre, lungo il suo percorso, rami diploetici.

AA. meningee cerebellari.

A. meningea cerebellare dorsale.

Anche questa, esilissima, vien ammessa dalla maggior parte degli autori, che la ritengono essenzialmente destinata ai muscoli nucali. È collaterale dell' arteria occipitale. Rimonta sulla rocca sino ad incontrare il foro mastoideo, piccolo assai, attraverso cui penetra nel cavo cerebellare, laddove sbocca sulla calotta durale cerebellare, e scende sul verme laterale, esaurendosi per fini collaterali, anastomizzati coi rami distali dell'a. meningea cerebellare laterale, dell' istmo-cerebellare aborale, della temporo-meningea e colla branca cerebellare dell'a. meningea cerebrale laterale.

A. meningea cerebellare laterale.

È genericamente ammessa dalla maggior parte degli autori, i quali ritengono il comportarsi dell' a. meningea cerebellare laterale del Gatto, omologo a quello dei Perissodattili.

Leisering, Müller ed Ellenberger accennano alla sua più frequente origine, dall' occipitale, nel punto di divisione della carotide primitiva.

Bossi l'ha vista talvolta originarsi in comune col ramo cervicale superiore dell' occipitale.

Collaterale del tratto prossimale dell' a. occipitale, presso l'origine di questa, dirigendosi dorsalmente, satellite dell' ipoglosso, essa, l'a. meningea cerebellare laterale, si porta, attraverso il foro condiloideo, nel cranio. Il suo comportamento ulteriore non varia da quello sinora descritto nell' Ungulata, salvo che lo spostamento dorsale del canale condiloideo non permette a questo mai di ricevere un ramo collaterale diretto del tronco principale, ma solo e sempre un collaterale secondario della sua branca posteriore, destinata ad inoscularsi coll' omologa opposta, sul dorso del bulbo rachideo.

AA. meningee cerebro-ventrali.

A. oftalmica.

Hofmann e Martin ricordano l'a. oftalmica del Gatto, ammettendo che il suo sistema arterioso encefalico equivalga a quello del Cane.

Tandler descrive invece l'a. oftalmica, e la sua descrizione è pressoché completa. Le nostre osservazioni dirette a tal proposito confermano quelle di Tandler, per cui non abbiamo che a ripeterle:

»Origina dalla communicans anterior e va col n. ottico nell'orbita. L'a. ophthalmica è generalmente esilissima; nei casi ov' essa era meglio sviluppata e ben iniettata, potevasi chiaramente dimostrare la sua anastomosi colle aa. ciliari, originanti dall' a. maxillaris interna, sul tragitto della rete mirabile orbitale«.

Vogliamo solo aggiungere che, volendo ricondurre le aa. ciliari posteriori del Gatto, ai due tronchi ciliari, nasale e temporale, dei Ruminanti, come già l'abbiamo prospettato pei Solipedi, noi dovremmo ammettere, anche pel Gatto, che l'a. oftalmica s'anastomizzi col tronco ciliare temporale, e che l'arteria generatrice dei tronchi suddetti non possa che corrispondere al ramus bulbi di Canova, originante dalla rete mirabile orbitale.

A. meningea della falce.

Ancorché la carotide interna sia stata, tra le aa. cefaliche dei Carnivori, quella dagli autori maggiormente studiata, pochi autori accennano all' esistenza dell' a. meningea della falce, sua collaterale.

Staderini, già come pel Cavallo e la Pecora, vuole ch' essa sia arteria encefalica, più esile che nel Cane, ma sempre destinata al lobo frontale ed olfattivo del cervello, ond'è ch'egli continua a chiamarla »ramo frontale«.

Hofmann la designa come ramus ethmoidalis.

Non la ricordano Reichard e Jennings, ma Bossi, parlando della cerebrale anteriore, dice di proposito »dopo aver dato l'arteria meningea anteriore destinata alla gran falce«, dimostrando così l'intendimento suo di ritenere l'a. suddetta come collaterale diretta del circolo di Willis, e non già un ramo terminale anastomotico dell'a. meningea cerebrale orale, come l'intendeva nell' Ungulata.

Egli è perché, veramente, nel *Felis domestica*, l'a. meningea della falce assume uno sviluppo quasi eccezionale. Essa origina per un tronco comune coll' a. omologa, opposta, dalla cerebrale anteriore: tronco, destinato a scindersi nei suoi due terminali, quando raggiunge il ginocchio del corpo calloso. Ciascun'a. meningea della falce, ancora tra gli emisferi, dopo breve tragitto orale, si suddivide poi in due nuovi rami, uno dei quali, proseguendo il suo tragitto orale, corre alla faccia mediale dei lobi olfattivi, risolvendosi su questa in bellissima, fine rete. L'altro, con tragitto dorsale, corre parallelo alla linea

del corpo calloso; raggiunge il solco olfattivo, dal quale parte, per dirigersi aboralmente, a lato della falce cerebrale su cui corre tortuoso, ed espandersi lateralmente, con evidenti collaterali durali, corrispondenti al lobo orbitario, al giro sigmoide, alle cc. sagittale ed ectosagittale. Raggiunge poi aboralmente la metà lunghezza o quasi della c. sagittale, e s'anastomizza con tutte le aa. meningee cerebrali, eccezione fatta colla temporo-meningea, ridotta, com'è noto, a meningea cerebellare.

Ancora nel Gatto dobbiamo registrare, tra i rami meningei cerebro-ventrali, quelli che provengono dal plesso carotideo, ramellini che si rendono sempre evidenti, originati, o direttamente dalla cerebrale anteriore, nel qual caso corrono poi lateralmente sulla dura della base cerebrale, o indirettamente dal circolo arterioso di Willis, da quel complesso di anastomosi che la carotide interna incontra, endocranicamente, coll'a. meningea cerebrale laterale, col ramus orbitalis, ecc.

Assai più interessanti tuttavia, pel loro significato, son ramellini, talora è uno solo, che, indipendentemente dall' a. oftalmica, corrono satelliti del nervo ottico, retrocedendo nel cavo cranico: provengono dal ramus orbitalis, o da uno dei rami della rete mirabile orbitale, e raggiungono la dura basale, diretti ai rami anteriori del circolo di Willis, sui quali sboccano. Essi abbandonano alla dura esili collaterali, correnti a lato del chiasma. Accenno concreto di tale o di tali rami lo dànno Gurlt, Leisering, Müller, Ellenberger e Baum. Detti autori sono concordi peraltro nel fare comunicare i due rami opposti: il tronco impari risultante s'unirebbe poi alle a. ethmoidales (Ellenberger, Baum) od alle arterie del lobo olfattivo (Gurlt, Leisering, Müller).

Come quell' anastomosi avvenga, non dicono gli AA. citati, né Ellenberger e Baum precisano quali siano le aa. ethmoidales. Abbiamo però ragione di credere ch' essi vogliano riferirsi alle aa. etmoidali, collaterali dell' a. comunicante anteriore, analoghe a quelle descritte nel Cane, col nome di aa. ethmoidales anteriores.

Anche per l'arteria del lobo olfattivo (Gurlt, Leisering, Müller) non abbiamo maggiori particolari.

Checché sia, noi siamo convinti che quell' anastomosi possa avvenire con tutti i collaterali anteriori della cerebrale anteriore, non esclusa l'a. meningea della falce, la quale, in ogni caso, entrerebbe sempre in unione con quei rami per collaterali secondari, allaccianti le arterie d'un lato con quelle del lato opposto.

Sul significato di codesti rami ricorrenti, diremo ch'è nostro avviso ch'essi non siano altro che una ripetizione parallela dell' anastomosi intercranica tra la carotide interna ed il ramus orbitalis (oftalmica interna di Bellarminow): questa avviene attraverso la fissura orbitaria, quella attraverso il foro ottico, cosicché, nel *Felis domestica*, avremmo due serie di anastomosi intercraniche.

AA. meningee istmo-cerebellari.

Non ci è stato possibile di riscontrare che l'a. meningea istmo-cerebellare laterale, la quale si comporta come nell' Ungulata.

Felis tigris (Tav. IV, fig. 16).

Le arterie meningee encefaliche del *Felis tigris*, salvo l'immancabile carattere individuale, proprio d'ogni specie, presentano la più grande analogia con quelle del *Felis catus domestica.*

Tra le differenze generali abbiamo: il maggior sviluppo della rete mirabile orbitale; l'obliterazione dell' a. carotis interna; la sostituzione di una rete mirabile periturgica al plesso carotideo del *Felis catus domestica.*

Tra le differenze dei vasi meningei partitamente presi, spiccano invece quelle appartenenti all' a. orbito-meningea, doppia nel *Felis tigris.*

L'aborale — inferiore — ripete quella del *Felis catus dom.*, anche per le condizioni del canale cranio-orbitale, salvo un percorso meno curvo ed in direzione opposta, un maggiore sviluppo e, conseguentemente, una maggiore espansione.

L'orale — superiore — minore assai, origina essa pure dal ramo orbitale, quasi presso la sua entrata nel foro etmoidale; entra per un piccolo forame cranio-orbitale, scavato tutto a spese della porzione orbitaria del frontale, e raggiunge la pachimeninge del lobo frontale, sotto il giro sigmoide, dove, dopo breve tragitto, si esaurisce sulla dura corrispondente alla c. ectosilviana anteriore e comune anteriore.

L'a. meningea cerebrale laterale non presenta che lievi varianti di tragitto, in rapporto alla conformazione cranica del *Felis tigris.*

Ricorderemo qui, per incidenza, che, analogamente al *Felis catus dom.*, anche nella Tigre il tentorio osseo copre la faccia anteriore della rocca, ma in proporzioni minori, perché, mentre nel Gatto il

margine libero del tentorio eccede assai sul margine mediale della faccia anteriore della rocca, nella Tigre, quest' ultimo appare ancora libero, sebbene per brevissimo tratto. Da ciò ne viene che, mentre nel Gatto l'a. meningea cerebrale laterale già devia alla base della rocca, non potendo disporsi alla faccia posteriore del tentorio, ché questa la condurrebbe nella cavità cerebellare, nella Tigre, l'a. omonima, abbandonando il n. mascellare inferiore, s'inflette sotto il tentorio, tra la faccia posteriore di questo e l'anteriore della rocca, accosto al margine libero del primo. S'eleva così aboralmente e, varcato il livello del foro uditivo interno, devia ai lati per scorrere in un solco scolpito sulla faccia anteriore del tentorio e su quella interna della squama temporale.

L'ulteriore comportamento dell' a. meningea cerebrale laterale s'accosta troppo a quello del *Felis catus dom.*, perché noi dobbiamo descriverlo: le differenze son minime e facili a riconoscersi anche dalla figura. Vogliamo solo aggiungere che quell' arteria, prima di penetrare nel cranio, lancia ancora un collaterale esocranico, destinato alla rete mirabile orbitale.

Avendo esaminato un unico esemplare, non ci è possibile riferire sull' a. temporo-meningea, la cui esistenza neanche possiamo affermare.

Nessun' altra differenza corre per tutte le altre arterie: v'è identità assoluta di origine e di comportamento.

Una considerazione sola può interessare, ad onta che non si riferisca direttamente alle aa. meningee: essa riguarda la rete mirabile endocranica, connessa per altro alle prime, mercé le anastomosi che già conosciamo. Quasi equidistanti dall' a. meningea cerebrale laterale e dall' a. orbitale, nascono dall' a. mascellare interna due arterie: esse corrono, in alto ed oralmente, all' incontro della fissura orbitaria, che attraversano, e giungono nell' endocranio a rafforzare colle loro suddivisioni la rete mirabile periturgica.

In campo così vasto di anastomosi, quale noi l'abbiamo riscontrato nel Gatto e nella Tigre, potremmo agevolmente pensare a nuove anastomosi correnti tra le due reti mirabili, eso- ed endocranica, ma il carattere peculiare dei due rami suddescritti ce ne dispensa ed anzi ci consiglia ch'essi ricordano meglio le aa. generatrici della rete mirabile, incontrate negli Artiodattili, sicché noi ci permettiamo di avanzare quest' ipotesi, anche confortata dal fatto che tutto il sistema di anastomosi endo-, eso- ed intercraniche del *Felis catus dom.*

si ritrova nel *Felis tigris*, indipendentemente dalle arterie summentovate.

Felis pardus e *Felis pardalis* (da TANDLER).

Le descrizioni generali del sistema arterioso cefalico di questi due animali avvicinandosi immensamente a quelle concernenti il *Felis tigris*, da noi studiato, ci permettono l'ipotesi che, ancor in queste specie del genere *Felis*, con molta probabilità almeno, possano trovarsi condizioni consimili pel sistema arterioso meningeo encefalico.

Che direttamente interessi il nostro lavoro, TANDLER dice solo dell' a. meningea istmo-cerebellare aborale, e dell' a. oftalmica, intrattenendosi sulla quale, avverte di non poter concludere se formi o no l'a. centralis retinae.

Fam. Viverridae. *Subfam.* Viverrinae.
Gen. Viverra.
Viverra zibetha (da TANDLER).

Per le conclusioni nostre non vale che l'esistenza dell'a. occipitale, la quale si comporta tipicamente.

Ci è di interesse, inoltre, la descrizione dell' a. oftalmica, la quale »mit dem Nervus opticus in die Orbita zieht und wahrscheinlich bloß die Arteria centralis retinae abgibt.«

Essa origina dal ramus anterior della carotis interna.

Gen. Hemigalus (= Viverra).
Hemigalus Hardwickei Bojei (da TANDLER).

Sistema arterioso cefalico di comportamento analogo a quello della *Viverra zibetha*. È naturale perciò trarne le stesse precedenti conclusioni.

Fam. Hyaenidae. *Subfam.* Hyaeninae. *Gen.* Hyaena.
Hyaena striata (Tav. IV, fig. 17.)

Carattere differenziale generale del sistema arterioso meningeo encefalico della Iena, riferito a quello del *Felis catus dom.*, è il maggior calibro di tutti i rami meningei, ed il maggior sviluppo delle reti mirabili. Sull' origine v'è corrispondenza perfetta.

Di carattere peculiare invece è lo sviluppo quasi eccezionale dell' a. orbito-meningea, capace di simulare, a prim' acchito, l'a. meningea cerebrale laterale;

poi, una più sensibile espansione cerebrale dell' a. meningea cerebrale orale; ed in seguito:

uno sbocco più ventrale, sul verme mediano del cervelletto, dell'a. meningea cerebellare dorsale, corrispondentemente al suo maggior calibro;

un più distinto collaterale dell' a. meningea cerebellare laterale, destinato al canale condiloideo: ramo temporale degli Artiodattili; esso riesce novamente nel cavo cerebellare, sulla dura del verme laterale, attraverso il forame anteriore del suddetto canale;

l'a. oftalmica, infine, è rudimentale.

Il comportamento delle aa. meningee encefaliche della Iena, considerate nel loro insieme e sempre riferite a quelle del Gatto, avrà con queste una corrispondenza quasi assoluta quando si sposti, sulla faccia laterale dell' emisfero, tanto aboralmente l'a. orbito-meningea del *Felis catus dom.* sino alla c. ectosilviana posteriore; ed al suo tratto prossimale così allungato si aggiungano collaterali dorsali, tra i quali uno maggiore, a tragitto tortuoso, ramificato sulla dura, avanti la c. di Silvio.

La sola questione dell' a. temporo-meningea va qui trattenuta, per esser troppo indecisa, in ragione del materiale che ci è mancato.

Tutte le aa. meningee, le maggiori in particolare, lasciano solchi molto impressi sulle pareti endocraniche.

Fam. Canidae. *Subfam.* Caninae. *Gen.* Canis.

Canis familiaris (Fig. 3 e Tav. IV, figg. 18 e 19.)

Pel *Canis familiaris* vale la stessa letteratura del *Felis catus dom.*; va ricordata tuttavia la particolare insistenza di Hofmann sulla maggior proprietà di conferire, all' a. meningea della falce, il nome di ramus ethmoidalis, ad onta ch' essa raggiunga la falce cerebrale; e la descrizione che Ellenberger e Baum dànno dell'a. »meningea anteriore«, collaterale dell' a. cerebrale anteriore, accanto all' a. etmoidale anteriore, collaterale dell' arteria del corpo calloso, così che ritroviamo nel Cane la »meningea anterior« dei Solipedi, già omologata alla nostra a. meningea della falce.

Analogamente a quanto rileva Bossi pei Carnivori domestici, anche Ellenberger e Baum affermano la possibile origine in comune dell' a. meningea cerebellare laterale colla branca cervicale superiore dell' a. occipitale. E, sempre per questi autori l'a. meningea cerebellare dorsale può essere collaterale dell' a. basilare del cervello.

Martin riporta le stesse descrizioni di Ellenberger e Baum.

Chauveau, Arloing e Lesbre, a cui s'associano anche Varaldi e Mongiardino, ritengono che dall' a. carotide esterna s'origini »un' arteria che rappresenta il ramo meningeo della prevertebrale[1] del Cavallo, e che s'eleva, descrivendo delle flessuosità, a lato del faringe, per andare ad unirsi all' ansa carotidea, a livello del foro carotideo«.

* * *

A differenziare il sistema arterioso meningeo encefalico del *Canis fam.* da quello del *Felis catus dom.* intervengono puramente le condizioni osteologiche del cranio, considerate attraverso il loro assetto conformativo:

la presenza del canalis alaris;

l'estrema riduzione del tentorio osseo, confrontato con quello del Gatto, sviluppatissimo;

il canale temporale maggiormente sviluppato;

la comunicazione evidente di questo col canale condiloideo, la quale porta con sé interessanti comunicazioni arteriose;

il canale condiloideo in comunicazione diretta col foro condiloideo, per un canalicolo trasverso, alle sue dipendenze;

una maggiore incostanza nella posizione del canale cranio-orbitale, la cui apertura esterna, talvolta, trovasi in corrispondenza della sutura parieto-frontale, sempre sul limitare della fossa orbitaria e temporale; tal' altra, avanti la sutura sfeno-frontale (ala temporale dello sfenoide), od ancora, più direttamente, su questa sutura: il canale viene a farsi perciò a spese del frontale e parietale, o dell'ala temporale dello sfenoide, ma la differenza è sempre lieve;

la presenza di un solco petro-squamoso, in corrispondenza del margine laterale della faccia anteriore della rocca, destinato ad accogliere l'a. meningea cerebrale laterale di cui ne abbrevia il corso.

Le sunnominate principali differenze osteologiche, a prim' acchito notevoli, non portano con loro che appena lievi modificazioni sul tragitto delle aa. meningee, le quali, pel resto dei loro caratteri, hanno un comportamento perfettamente analogo a quelle del Gatto, in ordine alle loro origini od al loro numero. Variano invece le anastomosi, ridotte assai nel Cane, corrispondentemente alla riduzione del plesso carotideo, alla cui semplificazione coincide la mancanza della rete mirabile esocranica, endocranica ed orbitale (fig. 3).

---

[1]) a. meningea cerebellare laterale.

Enunciamo quindi le differenze riscontrate tra le aa. meningee del *Canis fam.* e quelle del *Felis catus dom.* Eccole:

maggior sviluppo dell' a. meningea cerebrale orale e relativa maggiore espansione sulla dura del lobo frontale. In un caso, tale arteria correva, prima di espandersi sulla dura frontale del cervello, in un canalicolo osseo scavato nello spessore dell' etmoide, aboralmente alla fossa etmoidale;

corrispondente diminuzione di calibro dell' a. orbito-meningea, collaterale costante del ramus orbitalis: nasce vicinissimo all' a. lacrimale, meno sovente in comune;

enorme sviluppo dell' a. meningea cerebrale laterale, la quale ha distinte ramificazioni per i due terzi posteriori della faccia laterale dell' emisfero cerebrale. Comunemente suole dividersi in due terminali, non appena raggiunta la c. ectosilviana o quando sta per raggiungere l'ecto-sagittale (Tav. IV, fig. 18): la branca orale, diretta oralmente, avanza sul solco cruciale; l'aborale raggiunge il polo cerebrale corrispondente, sulla cui dura s'espande. Ma non raramente essa meningea corre indivisa sino alla falce cerebrale (fig. 19), attraversando tutta la faccia laterale dell' emisfero: per cui la divisione terminale, costante nei suoi due rami, orale ed aborale, avviene sulla falce. I suoi rami collaterali sono sempre d'una ricchezza meravigliosa: essi corrono sempre in solchi ossei profondissimi, ridotti sovente, per brevi tratti, a veri canali.

Questa meningea meriterebbe una descrizione ben più minuta del suo decorso e di tutte le sue varianti, ma non ci nascondiamo che ci allontaneremmo di troppo dal nostro compito: diamo pertanto le due figure accennate come quelle che dimostrano, convenientemente, i due tipi più costanti di comportamento dell'a. meningea di cui è questione. Aggiungeremo inoltre, perché di singolare interesse, che noi abbiamo riscontrato alcune volte effettuarsi la divisione terminale dell' a. meningea cerebrale laterale, già nel suo tratto prossimale, così che la branca aborale restava quasi esclusivamente cerebellare.

Tra le sue anastomosi nuove annovereremo quelle ch' essa contrae coll' a. temporo-meningea, attraverso i fini forellini o canalicoli della parete interna del canale temporale; per le altre non v'è differenza di sorta.

L'a. temporo-meningea, a cagione del maggior sviluppo del canale temporale, dimostrasi anch' essa maggiore: entra in anastomosi coll' arteria precedente e, per le relazioni ossee tra il canale temporale ed il condiloideo, comunica ancora, mercé un ramo ana-

stomotico, coll' a. meningea cerebellare laterale; mantiene invece le solite anastomosi coll' a. meningea cerebellare dorsale e coll' istmo-cerebellare aborale.

Sulle aa. meningee cerebellari, cerebro-ventrali ed istmo-cerebellari non c'è differenza che meriti considerazioni speciali.

Avvertiamo solo che, sovente, l'a. meningea istmo-cerebellare aborale origina direttamente dall' a. occipitale e che, tra i suoi collaterali esterni, non raramente, sonvi parecchi rami muscolari. Secondariamente, avendo noi sempre riscontrata l'a. meningea istmo-cerebellare aborale tipica, non sapremmo mettere in relazione, coi fatti nostri, l'asserto di Chauveau, Varaldi e Mongiardino sul ramo collaterale dell' a. carotide esterna ch' essi vorrebbero rappresentante la »branca occipitale« dell' a. »prevertebrale«, branca che, colla nostra nomenclatura, equivale appunto all' a. meningea istmo-cerebellare aborale; ma sia detto che Chauveau ecc. non avvertono ch' essa entri nel cranio, pel foro lacero posteriore, onde l'equivalenza ammessa non può che restar dubbiosa.

L'a. centralis retinae è stata oggetto nel Cane dei non lievi errori che noi già conosciamo: ricordiamo ancora, tuttavia, che Bellarminow ed i suoi seguaci ammettono ch' essa origini dall'anastomosi intercranica corrente tra il ramus orbitalis e la carotis interna, anastomosi alla quale essi — dimenticando la vera a. oftalmica, collaterale della carotis interna e destinata alle aa. ciliari posteriori — hanno dato il nome ed il valore di »a. oftalmica interna«.

Ma sull' argomento delle anastomosi craniche, collegate alle aa. meningee encefaliche, vogliamo dire più ampiamente, prospettandone i loro nessi ed i loro valori. La fig. 3, schematica, gioverà molto alla nostra dimostrazione.

La carotide interna lancia, attraverso la fissura orbitalis, l'anastomosi *ai* al ramo orbitale: questa anastomosi, collegando arterie eso- ed endocraniche, costituisce per noi un' anastomosi intercranica. Essa corrisponde all' oftalmica interna di Bellarminow; origina dall' a. carotis interna, a lato della sella turgica, e sbocca sul ramus orbitalis, presso la sua origine o poco discosto da questa. A noi toccò anche di vedere detta anastomosi sboccare non più sul ramo orbitale, ma sul tronco delle aa. ciliari, nascendo queste, anziché dal ramo orbitale, per un tronco comune a questo (fig. 3, lato destro), dall' a. mascellare interna. L'anastomosi si complica col ricevere un ramo (*c*) dall' a. meningea cerebrale laterale, ramo,

il quale s'incontra sovente coll' anastomosi intercranica, ancora nell'endocranio (fig. 3, lato destro), ma neanche infrequentemente, fuoriuscendo per la fissura orbitaria col n. mascellare superiore, la raggiunge all' esterno (lato sin. fig.): correndo paralleli, i due rami si lanciano l'un l'altro anastomosi trasverse (*ra*).

L'a. meningea cerebrale laterale poi, per collaterali diretti o

Fig. 3.

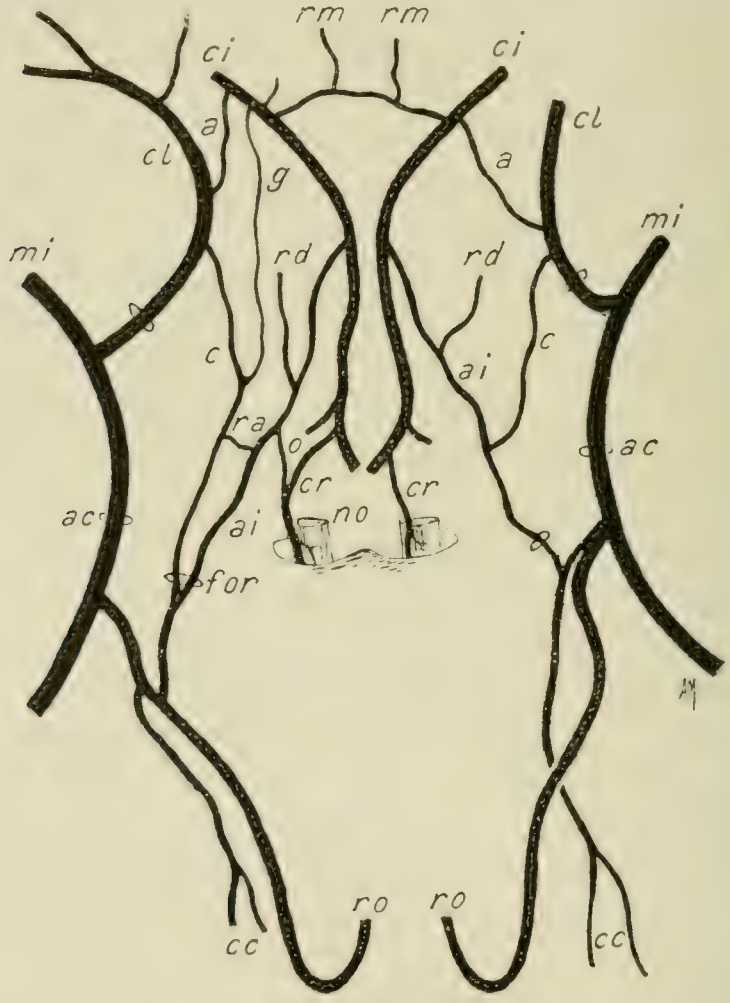

Canis familiaris. Anastomosi meningee della base cranica. *mi* a. mascellare interna; *cl* a. meningea cerebrale laterale; *ro* ramus orbitalis; *cc* aa. ciliari; *ci* carotide interna; *ai* anastomosi intercranica carotido-orbitale (oftalmica interna di Bellarminow); *c* anastomosi tra la *cl* e *ai*; *g* anastomosi tra la *c* e la *ci*; *a* anastomosi tra la *cl* e la *ci*; *ra* anastomosi trasversa tra la *c* e la *ai*; *o* branca arteriosa di rinforzo all' a. oftalmica; *cr* a. oftalmica; *rd* ramo dorsale dell'*ai*; *rm rm* rami durali carotidei; *ac* apertura ant. condotto pterigoideo; *fo* foro ovale; *for* apertura esocranica della fissura orbitalis; *no* nervo ottico.

mercé collaterali partenti dal ramo anastomotico suddescritto, si anastomizza coll' a. carotide interna (*g*; *a*): trovasi perciò a lato della sella turgica, tra questa e la fossetta ottica, un complesso di rami anastomotici, i quali ricollegano perfettamente l'a. carotide interna

al ramo orbitale ed alla meningea cerebrale laterale. Abbiamo visto, nel Gatto, di quanto queste anastomosi fossero superiori, a cagione delle reti arteriose, mancanti nel Cane.

Sulla questione dell' a. centralis retinae, ci sian concesse, adesso che un po' di luce s'è fatta sulle complesse anastomosi della base encefalica, ancora due parole.

Crediamo d'aver già dimostrato convenientemente ch' essa, l'a. centralis retinae, non possa essere una dipendenza od una emanazione dell' a. oftalmica interna di Bellarminow, né anche dell' a. oftalmica, non sempre così sviluppata da assicurarle l'esistenza, sicché quella trae aiuto dal ramus orbitalis, ricorrendo all' anastomosi colle aa. ciliari posteriori.

Dell' a. oftalmica, anche nel Cane abbiamo già detto, riferendola a quella del *Felis catus dom.*: ci deve intrattenere ora la questione di Bellarminow, di per sé semplice, ma sovente resa troppo complicata.

Che cosa ammetta Bellarminow ci è noto: egli vuole che l'a. centralis retinae, nel Cane, origini esclusivamente dalla sua »oftalmica interna«.

Confessiamo che, prima ancora di consultare Tandler, che molto ha studiato la questione, noi avevamo già lungamente cercata la soluzione del quesito, ammessa l'abbondanza di materiale di cui potevamo disporre. Ed eravamo venuti nella convinzione che l'a. oftalmica restasse immutata, in tutto il suo significato: collaterale del ramus anterior della carotis interna, satellite del nervo ottico, cedente collaterali meningei, e destinata all' orbita. Anch' essa contrae anastomosi colle aa. ciliari posteriori, così come nel Gatto, sicché, anche pel Cane, diremo col tronco ciliare temporale, secondo la nomenclatura di Canova. Ma tutto ciò non ci scioglieva il quesito. Volemmo perciò continuare le nostre ricerche, e siamo venuti nella convinzione che, talvolta, a rafforzare l'a. oftalmica intervenga un ramo, proveniente dall' anastomosi intercranica carotido-orbitale, la così detta »a. oftalmica interna« di Bellarminow. Ci veniva perciò facile di pensare che, Bellarminow e Virchow, il quale ha riferito sulle ricerche del primo, avuta conoscenza del ramo di rinforzo di cui sopra, incostante, non si siano curati mai del ramo di provenienza carotidea che se mai, per la sua costanza e per le sue anastomosi colle aa. ciliari posteriori, era l'unica branca arteriosa, a carattere fisso, che potesse intervenire alla costituzione dell' a. centralis retinae.

L'incostanza di quel ramo di rinforzo ce l'ha confermata un ultimo caso, che non poteva essere meglio adatto alla dimostrazione. È il caso che abbiamo riportato in schema alla fig. 3. Sopra uno stesso cranio, a destra (*sin.* della fig.) l'a. oftalmica era rafforzata dal ramo *0* collaterale dell' anastomosi intercranica carotido-orbitale; a sinistra invece le nostre più minute, rigorose ricerche non sono riuscite a dimostrare tale ramo: esso mancava e l'a. oftalmica era data tutta dall' a. comunicante anteriore, senza alcun intervento di altri rami accessori.

Occasione più bella non poteva capitarci per confermare la verità di ciò che era nostra convinzione, che cioè, la branca arteriosa che Bellarminow ritiene centralis retinae non sia che un' anastomosi tra l'a. oftalmica, la vera oftalmica, e l'anastomosi intercranica carotido-orbitale, o, volendo altrimenti, una branca di questa destinata a rafforzare la prima.

L'a. oftalmica, concepita alla stregua di Bellarminow e Virchow, avrebbe anche perduto del suo carattere e del suo valore morfologico, originando all' infuori della carotide interna, mentre la vera a. oftalmica da noi dimostrata conserva integro tutto il suo significato. Tandler ci ha preceduti nelle sue conclusioni a questo riguardo, conclusioni generiche se vogliamo, ma perfettamente analoghe alle nostre. Anch' egli pensa che Bellarminow non abbia visto l'a. oftalmica, così ch'è indotto a scrivere: »Auch Bellarminow scheint die eigentliche arteria ophthalmica und deren Vereinigung mit dem eben beschriebenen Gefäße übersehen zu haben«.

Queste dimostrazioni date, crediamo risolta la questione di cui sopra, per la quale vogliamo ancora aggiungere che l'anastomosi intercranica lancia rami consimili a quello di rinforzo, equivalente alla centralis retinae di Bellarminow, lungo il suo tragitto, anche indipendentemente da anastomosi con altri vasi: rami meningei; e che, d'altro canto, è ormai rigorosamente dimostrato che l'origine dell' a. centralis retinae non avviene nell' endocranio, legata comecchessia alla carotide interna od all' anastomosi intercranica carotido-orbitale, ma sempre nella cavità orbitaria; sicché per nessuna ragione, oramai, dovremmo ammettere l'a. centralis retinae di Bellarminow, intesa come collaterale endocranica dell' anastomosi carotido-orbitale; ed in ogni modo, anche l'a. oftalmica non vorrebbe mai confusa con quella.

Canis lupus (da TANDLER).

TANDLER, studiando il sistema arterioso cefalico del *Canis lupus*, non ha trovato condizioni speciali che lo differenzino dal *Canis fam.*; ha notato solo un maggiore sviluppo del ramo anastomotico tra la maxillaris interna (?) e la carotis interna; per contro, l'a. oftalmica non era così sviluppata come nel Cane, né gli riuscì di dimostrare le stesse relazioni anastomotiche.

Volendo trarre qualche conclusione pel sistema arterioso meningeo encefalico del *Canis lupus*, non potremmo che avanzare l'ipotesi ch'esso trovi corrispondenza con quello del *Canis fam.*, analogamente alla dimostrazione di TANDLER sull' analogia dei loro due sistemi arteriosi cefalici.

Fam. Mustelidae.

Subfam. Melinae. *Gen.* Meles.

Meles taxus (Tav. IV, fig. 20).

Che a noi interessi, del *Meles taxus*, TANDLER non dice che dell' anastomosi intercranica tra la carotide interna e la maxillaris interna, e dell' a. oftalmica, rudimentale, la quale genererebbe tuttavia l'a. centralis retinae.

* * *

Il sistema arterioso meningeo encefalico del *Meles taxus*, considerato nel suo insieme generico, corrisponde a quello del *Canis fam.* e del *Felis catus dom.*: crediamo perciò di doverne limitare la descrizione al puro necessario, dicendo appena dei suoi caratteri differenziali.

Tra le caratteristiche dell' a. meningea cerebrale laterale e dell' a. orbito-meningea va segnalata un' anastomosi trasversa endocranica, di calibro considerevole, unente i loro tratti prossimali.

L'anastomosi intercranica carotido-orbitale, doppia in origine, mantenevasi tale sino all' uscita del canalis alaris ed a partire da questo congiungevasi in un tronco unico, il quale si gettava sul ramo orbitale.

L'anastomosi diretta carotido-mascellare, tra la carotide interna e la mascellare interna, come l'ammette TANDLER, non esiste per noi: ammenoché l'anastomosi intercranica prima descritta, la carotido-orbitale, non costituisse, pel caso nostro, un' eccezione, collegando essa la carotide interna al ramo orbitale, anziché all' a. mascel-

lare interna. Ma non vogliamo credere a ciò, per la semplice ragione che l'anastomosi carotido-orbitale del Tasso corrisponde perfettamente all' anastomosi intercranica degli altri Carnivori da prima studiati.

Come nel Cane, esiste l'a. temporo-meningea, ma sempre ridotta a semplice a. meningea cerebellare: troviamo ancora la sua anastomosi coll' a. meningea cerebrale laterale e cerebellare dorsale. Questa ha uno sbocco più dorsale, sulla dura del verme mediano, e per ciò un tragitto discendente.

Più che nel Cane, spicca il canale condiloideo, ed il ramo temporale, collaterale dell' a. meningea cerebellare laterale.

L'a. meningea istmo-cerebellare aborale si comporta, per l'origine, come nel Gatto.

Tutto il sistema arterioso meningeo encefalico del Tasso è singolare per le sue ramificazioni.

Salvo le piccole note differenziali ora dette, ripetiamo, esso ripete fedelmente il sistema analogo del Gatto ed ancora più quello del Cane.

Subfam. Mustelinae. *Gen.* Mustela.

Mustela foina (Tav. IV, fig. 21).

Per la *Mustela foina* valgono le stesse considerazioni svolte a proposito del *Meles taxus*.

Vogliamo tuttavia riconoscere e ricordare il maggiore sviluppo che prende l'a. orbito-meningea, caratteristica per la sua espansione orale, interessante quasi tutta la metà anteriore della dura cerebrale; condizione che si riflette sull' a. meningea della falce, la quale è costretta a cedere molti dei suoi rami collaterali alla dura dei lobi olfattivi, anziché a quella del lobo frontale del cervello.

D'un interesse particolare è poi l'anastomosi esocranica che, attraverso il canalis alaris, collega direttamente i tratti prossimali dell'a. meningea cerebrale laterale e dell' a. orbito-meningea: anastomosi, la quale intercetta quella intercranica carotido-orbitale, lasciando che questa s'arresti sulla prima, anziché correre al ramo orbitale.

Non ci è riuscito di trovare l'a. temporo-meningea, né possiamo dire rigorosamente del ramo temporale, percorrente il canale condiloideo.

Fam. Ursidae.

Subfam. Ursinae.

Gen. Ursus. *Sottogen.* Thalassarctos.

Ursus thalassarctos maritimus (Tav. IV, fig. 22).

Ancora per l'*Ursus maritimus* si ripete, naturalmente ingrandito assai, il sistema arterioso meningeo encefalico riscontrato nei Carnivori in genere, e nel *Canis fam.* in ispecie.

Fanno eccezione:

uno spostamento dorso-orale dell' a. orbito-meningea, collaterale del ramus orbitalis, succedente all' origine dell' a. lacrimale;

il calibro eccezionale dell' a. meningea cerebrale laterale, la quale, tra i suoi collaterali endocranici, annovera il ramo cerebellare, riscontrato nel *Felis catus dom.*; questo ramo cerebellare origina a sua volta il ramo auricolare interno, sostituendo in ciò l'arteria meningea cerebrale laterale;

i solchi meningei alla faccia endocranica delle ossa cefaliche sono sviluppatissimi, corrispondentemente al calibro delle aa. meningee, della cerebrale laterale in particolare;

ancora questa si collega all' anastomosi intercranica carotido-orbitale, non potuta stabilire esattamente da Tandler;

dell' a. temporo-meningea non ci è stato possibile seguirne l'origine;

lo spostamento aborale dell' a. meningea cerebellare dorsale ed una corrispondente maggior espansione della laterale, tra i cui collaterali annovera rami per il flocculo;

notevole riduzione dell' a. istmo-cerebellare aborale, quasi esclusivamente destinata alla dura dell' istmo;

l'a. oftalmica non riceve anastomosi di sorta, ma cede tuttavia fini collaterali meningei alla dura basale del cervello, ed alla vagina durale ottica.

Gen. Helarctos.

Helarctos malayanus (da Tandler).

Che a noi interessi, non è segnalata che la presenza dell' a. oftalmica, esilissima e rendentesi all' orbita come a. centralis retinae.

Per tutto il resto della descrizione di Tandler, non v'è cosa che riguardi le aa. meningee encefaliche.

Subfam. Ailurinae. *Gen.* Arctictis.

Arctictis binturong (da Tandler).

Vale per l'*Arctictis binturong* quel poco che noi abbiamo detto a proposito dell' *Helarctos malayanus*. Anche qua non è possibile di ricavare altre nozioni di maggior interesse.

Riassunto.

È sorprendente l'assetto del sistema arterioso meningeo encefalico dell' ordo Carnivora, in tutti i suoi rappresentanti, così uniforme, così uguale.

Le grandi differenze non interessano troppo le aa. meningee encefaliche, così che queste non s'allontanano mai dal tipo comune: esse sono morfologicamente stabili.

Il circolo arterioso di Willis, ad esempio, muta per sé di contro alla mutabilità della carotis interna, ma non cangia mai rispetto alle aa. meningee ad esso collegate, sia esso costituito dalla carotis interna, o dall' a. vertebralis, od ancora dall' a. cerebro-spinalis: l'a. meningea della falce e l'a. oftalmica originano sempre dal suo tratto anteriore, si chiami questo a. communicans anterior, ramus anterior della carotis interna, od anastomosi anteriore ricorrente tra i plessi o reti mirabili laterali.

Di queste particolari origini s'interessa in modo speciale Tandler, sicché noi tralasciamo, per non ripeter cose note. Vogliamo concludere piuttosto sulle maggiori differenze che più facilmente colpiscono il sistema di anastomosi eso- endo- ed intercraniche, anastomosi correnti tra la carotide interna od il circolo arterioso di Willis, il ramo orbitale, la meningea cerebrale laterale e l'a. mascellare interna.

Tutta una scala è possibile.

L'anastomosi intercranica di Bellarminow, quella che noi abbiamo definita come anastomosi carotido-orbitale per quegli animali il cui circolo di Willis è dato dall' a. carotide interna, è costante: la sua via è la fissura orbitalis. Non v'è eccezione, ammenoché si voglia elevare a tale il dubbio manifestato da Tandler sull' *Arctictis binturong*, in cui non è riuscito a dimostrare un' anastomosi ben sviluppata.

L'ugual dubbiezza che regnava sull' *Ursus maritimus* non ha più ragione d'esistere ora, che col caso nostro abbiamo resa evidente

quell' anastomosi, collegata anzi ad una seconda proveniente dall' a. meningea cerebrale laterale.

Col moltiplicarsi di queste anastomosi, semplici nelle famiglie Canidae, Mustelidae e Ursidae, si giunge ai plessi ed alle reti mirabili, talora spiccate, delle famiglie Felidae e Hyaenidae.

La famiglia Viverridae si mantiene più tra le prime che tra le seconde.

Il comportamento delle aa. meningee, in ordine alle loro origini, resta immutato anche attraverso le modificazioni di circolo ora accennate.

Ove l'a. mascellare interna si svolga in rete mirabile (*Felis catus dom.*), l'a. meningea cerebrale laterale origina sempre dai suoi rami corrispondenti. Analogamente, anche quando il ramus orbitalis ha ceduto il posto ad una rete mirabile orbitale (*Felis catus dom.*, *Felis tigris*, *Hyaena striata* ecc.), l'a. orbito-meningea trova sempre nei rami della sua rete l'origine: come tronco unico (*Felis tigris*, *Hyaena striata*) o per due rami convergenti (*Felis catus dom.*). E così per le aa. meningee cerebro-ventrali.

Le arterie meningee mantengono sempre, tra di loro, un equilibrio costante, sensibilissime al maggior o minor calibro che per avventura una meningea acquistasse.

Osserviamo ad esempio l'a. meningea cerebrale orale, nei Felidi: essa è esilissima, ma a ciò v'è contrapposto il maggiore sviluppo dell'a. meningea della falce, la quale partecipa estesamente all' irrorazione della dura frontale del cervello, per quella parte cioè non effettuata dall' a. meningea cerebrale orale. La *Mustela foina* ripete ancora il caso dei Felidi, ma la *Hyaena striata*, il *Canis fam.* ed il *Meles taxus* rappresentano invece l'ordine inverso: il maggior sviluppo tocca all' a. meningea cerebrale orale. La quale ha per tutti i Carnivori la stessa origine, dall' a. etmoidale, ed un comportamento pressoché analogo.

L'a. orbito-meningea è costante in tutti i Carnivori studiati; non ha eccezione alcuna che riguardi la sua origine od il suo comportamento; nasce immutabilmente dal ramus orbitalis, quasi sempre accosto all' origine dell' a. lacrimalis, il quale fatto non è di lieve interesse per ravvicinarla all' a. omologa dell' Ungulata.

Il ramus orbitalis è suscettibile di svolgersi in plesso od in rete mirabile (*Felis catus dom.*, *Felis tigris* ecc.): l'a. orbito-meningea nasce allora da collaterali di questa rete. Essa arteria raggiunge uno

sviluppo enorme nei Felidi, ma in modo particolare, eccezionale quasi, nella *Hyaena striata.*

I singolari nessi che l'a. orbito-meningea contrae coll' a. meningea cerebrale laterale, associati alla sua origine costante dal ramus orbitalis, valgono a confermarle tutto il suo significato morfologico, di arteria cioè, rappresentante il tratto distale del ramo superiore della stapedia, perdutasi nel suo tratto prossimale e medio. In ragione di ciò non deve sfuggirci il valore delle anastomosi collegantì i tratti prossimali delle arterie suaccennate: endocranica nel *Meles taxus* ed esocranica nella *Mustela foina.*

L'a. meningea cerebrale laterale non è meno costante delle prime: il suo sviluppo, grande in tutti i Carnivori, si fa enorme nel *Canis fam.* e nel *Meles taxus*; eccezionale addirittura nell' *Ursus maritimus.* Essa origina costantemente dall' a. maxillaris interna ed è importante il suo ramo cerebellare, sviluppatissimo nel *Felis catus dom., Felis tigris, Ursus maritimus*, meno nella *Hyaena striata.*

V'è perfetta corrispondenza, in tutti i Carnivori, pel ramo auricolare interno e per quelli destinati al ganglio di Gasser, al trigemino, alla tenda, rami, come sappiamo, tutti collaterali dell' a. meningea cerebrale laterale. Anche la sua anastomosi con quella intercranica è costante; meno invece quelle coll' a. temporo-meningea.

L'a. temporo-meningea, collaterale dell' a. temporalis superficialis, s'arrende alle sorti del canale temporale: alla riduzione di questo, ve ne corrisponde una sua, parallela; sovente non c'è che la rappresentanza, od altrimenti passa dalle meningee cerebrali, alle cerebellari. Ridottissima nel Gatto essa è maggiore nel Cane, corrispondentemente al maggior sviluppo del suo canale temporale, sicché riacquista tutte le sue tipiche anastomosi, non esclusa quella col ramo temporale, percorrente il canale condiloideo. È presente ancora nel Tasso e nell' Orso, ma per gli altri Carnivori non possiamo assicurarne l'esistenza.

Le aa. meningee cerebellari, costanti collaterali dell' a. occipitale, seguono appena con lievi varianti il comportamento proprio di queste arterie.

L'a. meningea cerebellare laterale, pel suo ramo temporale, in conformità del canale condiloideo, molto s'accosta a quella degli Artiodattili. Non v'è eccezione sensibile tra i vari Carnivori.

Delle aa. meningee cerebro-ventrali restano immutate l'a. meningea della falce e l'a. oftalmica, sempre originarie dal circolo di Willis.

Lo sviluppo della prima è grande: ricordiamo la presenza, in tutti i Carnivori, del suo ramo collaterale, corrente tra gli emisferi, prima, e tra i lobi olfattivi poi: ramo tanto cospicuo che, nel Cane, prese da Ellenberger e Baum il nome di a. etmoidale anteriore. Tuttavia, non hanno minor importanza i rami durali per la falce e per la dura frontale del cervello.

L'a. oftalmica è costante, d'origine carotidea o del circolo di Willis. Essa è rafforzata nel *Canis fam.* da un ramo proveniente dall' anastomosi intercranica carotido-orbitale, e cede sovente ramellini meningei destinati alla dura del chiasma ed alla vagina durale del nervo ottico.

Noi riteniamo ch' essa non scenda mai al valore di sola a. centralis retinae, come lo vorrebbe Tandler, per alcuni Carnivori, in ordine al suo ridottissimo calibro: essa mantiene immutato il suo effettivo valore di a. oftalmica, accedente all' orbita, satellite del nervo ottico, ed anastomizzantesi, quando il suo calibro glielo consente, colle aa. ciliari posteriori, o, volendo precisare, per quanto ce lo permettono le nostre ricerche, col tronco ciliare temporale di Canova.

Ai rami meningei della dura basale, provenienti dalle aa. summentovate, o dal complesso di anastomosi epidurali descritte, vanno aggiunti, nel *Felis catus dom.*, i rami meningei provenienti dai rami ricorrenti, collaterali del ramus orbitalis, i quali, satelliti del n. ottico, per lo stesso foro, retrocedono nel cavo cranico.

Delle aa. meningee istmo-cerebellari non possiamo confermare, per tutti i Carnivori, che l'a. meningea istmo-cerebellare aborale: collaterale dell' a. meningea cerebellare laterale e talora dell' a. occipitale (*Canis fam.*). Nessuna traccia mai abbiamo trovato invece dell' a. meningea istmo-cerebellare orale, ma questa condizione, non infruttuosamente, noi la possiamo riferire allo sviluppo enorme della bolla timpanica, accentuatissimo in tutto l'ordine dei Carnivori; il quale sviluppo avrebbe impedito all' esile a. meningea istmo-cerebellare orale di portarsi anteriormente, per seguire la sua via normale di penetrazione, quasi occlusa del resto, com' è ben noto, giacché il foro lacero anteriore s'è ridotto quasi esclusivamente al forame carotideo.

Alla facile ipotesi che ci siamo prospettati, ch' essa possa esistere nel periodo di vita embrionale e poi scompaia nell' adulto, non possiamo rispondere, non avendo noi potuto raccogliere alcuna traccia di quest' arteria, che significasse il suo rudimento.

Ordo **Pinnipedia.**

Di quest' ordine, non potremo esporre che le brevi conclusioni tratte dalle ricerche di Tandler sulle arterie cefaliche della *Phoca vitulina* e dell' *Otaria jubata*, non avendo avuto mezzo alcuno di procurarci un Pinnipede, per un più minuto esame del suo sistema arterioso cefalico: vogliamo però avvertire che le conclusioni a cui verremo non saranno affatto prive di interesse.

Fam. Phocidae. *Subfam.* Phocinae. *Gen.* Phoca.

Phoca vitulina (da Tandler).

Scrive Tandler, a proposito dei rami collaterali del ramus orbitalis:

»Außer diesen orbitalen Ästen (vuol riferirsi all' a. lacrimale, etmoidale, frontale, ed ai rami muscolari dell' orbita) sind noch zwei Aste morphologisch beachtenswert. Dort, wo die Arteriae frontalis und ethmoidales abgehen, kehrt ein starker Ast oberhalb des ersten Astes des Trigeminus in die Schädelhöhle retour und bildet die Arteria meningea media, so daß also bei diesem Tiere die Arteria meningea media aus der Orbita stammt. Dieses Verhältnis ist dahin zu erklären, daß nur der proximale Abschnitt des stapedialen Gefäßes zugrunde ging, während der distale, mit dem Ramus orbitalis der Maxillaris interna in Verbindung getreten, sich erhalten hat.«

Riferisce dunque Tandler del solito ramo collaterale del ramus orbitalis, riconosciuto e valutato da noi come a. orbito-meningea.

Come e perché Tandler, nella *Phoca vitulina*, scenda a quelle considerazioni ed ascriva quel ramo a »meningea media« non sapremmo: giacché le ragioni sue, portate a dimostrazione del suo asserto, sono le stesse ch'egli ha prospettate nell' ordo Carnivora, allorquando, contrariamente alla tesi d'adesso, egli voleva dimostrare che quel ramo non poteva essere che il rappresentante della »meningea anterior«. Anche là lo riferiva al tratto distale del ramo superiore della stapedia, perdutasi nel suo tratto prossimale, ed entrata per ciò in relazione col ramus orbitalis.

Tandler, con tutta probabilità, cadde in errore, ingannato dall'insolito, enorme calibro dell' a. orbito-meningea della Foca, rispetto ai Carnivori, talché gli dovette sembrare un' improprietà quella di considerarla esclusivamente »a. meningea anterior« come l'aveva considerata e chiamata nei Carnivori, e preferì omologarla all' »a. meningea media«. Ciò diciamo, perché non sapremmo altrimenti con-

futare la contradizione di TANDLER, e che ciò sia, ce ne dà ragione anche TANDLER, il quale, per quel ramo, scrive »ein starker Ast« così che noi dobbiamo davvero convincerci del suo notevole calibro, anche per immaginare com' esso abbia potuto simulare l'a. meningea cerebrale laterale, delle aa. meningee, quasi sempre, la più sviluppata.

Casi consimili del resto li abbiamo constatati anche noi (*Hyaena striata*, *Lepus cuniculus*).

Per le conclusioni non dobbiamo ripetere che quelle già svolte dianzi, nei Carnivori, a proposito dello stesso ramo.

Allora, abbiamo dimostrata errata l'ipotesi che riferiva l'a. orbito-meningea all' a. »meningea anteriore«; ora, non ci resta che a dimostrare errata la seconda, quella cioè che ammette che lo stesso ramo corrisponda all' a. »meningea media« (m. cerebrale laterale).

E le ragioni son facili più che non si creda.

Considerato con TANDLER che, nei Carnivori, insieme al collaterale del ramus orbitalis, ricorrente nel cavo cranico, è dimostrata ed ammessa l'a. meningea cerebrale laterale, la così detta meningea media; confermato per quel ramo il valore di a. orbito-meningea, valore indipendente, e perciò lontano da quello di a. meningea cerebrale laterale; esso ramo, in condizioni identiche, ancor quando lo si consideri sopra un rappresentante d'un altro ordine, non potrà mai mutare il suo significato: non potrà cioè sostituire mai, morfologicamente, una seconda unità arteriosa, la quale potrebbe invece, cosa naturale, essere sostituita funzionalmente.

Anche per la *Phoca vitulina*, quindi, il ramo ricorrente nel cavo cranico, e collaterale del ramus orbitalis, equivale senza dubbio all'a. orbito-meningea: conseguentemente, dovremmo negare l'esistenza dell' a. meningea cerebrale laterale, ma crediamo piuttosto di dover considerare ch' essa vi sia stata, rudimentale magari, e che sia sfuggita alle ricerche di TANDLER, convinto d'averla già dimostrata.

Vien detto infine d'un ramo che ha tutto il carattere di un ramo anastomotico tra il ramus orbitalis e la carotis interna: esso entra nel cavo cranico, satellite del II ramo del trigemino. Ci sembra facile cosa quella di riconoscere quel ramo per l'anastomosi intercranica carotido-orbitale, comune ai Carnivori.

Esiste anche l'a. oftalmica, originante nel punto di divisione della carotis interna, in ramus anterior e posterior: essa è debole e »da doversi considerare piuttosto come semplice ramo di nutrizione del nervo ottico«.

Fam. Otariidae. *Gen.* Otaria.

Otaria jubata.

Le arterie cefaliche dell' *Otaria jubata* sono identiche a quelle della *Phoca vitulina*: non c'è quindi condizione che ci obblighi a considerazioni speciali, che non siano quelle svolte or ora; le quali valgono perciò anche per l'*Otaria jubata.*

Riassunto.

I sistemi arteriosi cefalici della *Phoca vitulina* e dell' *Otaria jubata* trovano tra essi perfetta corrispondenza.

Concludiamo per l'esistenza di una sviluppatissima a. orbito-meningea, la quale, anche sostituendo l'a. meningea cerebrale laterale, non opererà mai una sostituzione morfologica, ma esclusivamente funzionale.

L'a. orbito-meningea dei Pinnipedi (*Phoca vitulina* ed *Otaria jubata*) ha gli stessi caratteri di quella degli Ungulati e dei Carnivori.

Ammettiamo solo come probabile la presenza dell' a. meningea cerebrale orale, in relazione all' esistenza dimostrata dell' a. etmoidale.

Persiste l'anastomosi intercranica carotido-orbitale.

L'a. oftalmica è debole e quasi unicamente destinata alla nutrizione del nervo ottico.

Ordo **Rodentia.**

Numerosissimi Roditori sono stati esaminati per lo studio delle aa. cefaliche, ma le relative ricerche degli autori non si prestano troppo allo scopo nostro di raccoglier notizie intorno all' esistenza ed al comportamento delle aa. meningee encefaliche. Ce lo vieta la mancata comparazione, l'errata nomenclatura, la tecnica difettosa seguita per quelle ricerche, ragione per cui, a conclusione dei fatti, debbonsi rilevare le non lievi inesattezze, che anche Tandler ci addita.

Cangia in apparenza la caratteristica del sistema arterioso meningeo encefalico, quand' esso viene confrontato con quello dei Mammiferi sinora studiati, ma molte condizioni, analogie immutabili, lo avvicinano ancora al tipo generale considerato.

Ramo principale meningeo è l'a. stapedia ne' suoi vari stadi talora, intieramente conservata, tal' altra solo in parte. È così che. il problema arterioso meningeo dei Roditori impone anche quello

dell' a. carotide interna, siccome questa è destinata ad originare la prima.

Tandler è l'autore che più ha fatto nella ricerca comparativa delle aa. cefaliche di quest' ordine. Egli ha studiato il *Mus rattus*, lo *Sciurus vulgaris*, lo *Sciurus aureogaster*, lo *Sciurus americanus*, l'*Arctomys marmota*, il *Pedetes caffer*, la *Cavia cobaya* ed il *Lepus cuniculus*, e, confrontate le ricerche sue con tutte quelle degli autori che l'hanno preceduto, ne ritrae le migliori conclusioni.

In ordine di tempo, si sono interessati della Rodentia Otto, A. Meckel, Barkow, Hyrtl, Owen, J. Meckel, Krause, Virchow, Hofmann, Tandler e Fuchs.

Ci serviremo dell' opera di Tandler per le ricerche dei primi autori, anche perché non troppe cose interessano da vicino il nostro lavoro: delle altre ce ne occuperemo direttamente.

Otto confuta le opinioni e le relative ipotesi di Mangilius e Saissy, concernenti la mancanza dell' arteria carotis cerebralis negli animali ibernanti. Esamina e descrive poi una lunga serie di Rosichianti, quali sarebbero: il *Sorex*, il *Castor*, l'*Hypadaeus arvalis*, il *Lemnus*, il *Myoxus glis*, il *Cricetus vulgaris*, il *Dipus*, il *Bathyergus maritimus*, l'*Arctomys marmota*, l'*Hydrochoerus capibara*, lo *Sciurus vulgaris*, la *Cavia cobaya* e parecchie specie del genere *Mus*, cosicché son meritevoli di ricordo le conclusioni a cui giunge, e cioè:

»che nel Castoro trovansi condizioni pressoché identiche a quelle dell' Uomo;

che le famiglie *Mures*, e poi lo *Sciurus* e l'*Arctomys*, da una parte; quelle dei *Leporidi*, la *Cavia*, l'*Hydrochoerus* e il *Dasyprocta* dall' altra, offrono insieme comportamenti analoghi;

vien ammessa inoltre l'arteria passante a traverso la staffa, senza concederle tuttavia un significato particolare: Otto parla unicamente di un ramo della carotide interna che si porta poi nell' orbita, e la sua via di passaggio, attraverso il cavum tympanicum, la chiama „canalis auris arteriosus".

A. Meckel ha brevi notizie sull' a. carotis interna della Marmotta, la quale arteria, attraverso „das gerissene Loch zwischen Hinterhaupt und Schlafbein, dann in den Wänden der Paukenhöhle und zwischen den Schenkeln des weiten Steigbügels hindurchziehe"«.

Delle descrizioni di Barkow sul *Cricetus vulgaris*, *Sciurus vulgaris*, *Arctomys citillus*, ci interessa in modo particolare quella relativa all' a. carotide interna dell' *Arctomys cit.*: »Arteria carotis interna quae nomen hoc vix meretur sed potius arteria oph-

talmica nominare deberet ... per os tympanicum et stapedem decurrit ... in orbitam pervenit«.

Ancora Barkow, nella *Cavia cobaya*, ammette che l'a. carotide interna entri nel cranio, attraverso il foramen opticum.

Hyrtl ripete, per la *Cavia cobaya*, l'errore di Barkow. Consacra ai Roditori alcune descrizioni sul comportamento dei vasi arteriosi correnti nella cavità timpanica; afferma che, nel *Sorex*, quei vasi si comportano analogamente a quelli della *Talpa*; ed in altra parte, riferendosi allo *Sciurus*, che nessun rapporto mostra, col cervello, l'arteria corrente attraverso la cavità timpanica, tra le branche della staffa.

La stessa arteria non cedrebbe collaterali alcuni, lungo il suo tragitto attraverso il cavum tympani, salvo un ramo ch' essa staccherebbe prima della sua entrata nel cavo cranico: l'a. palatina descendens.

Ma Tandler confuta giustamente questo asserto, dimostrando che l'arteria palatina descendens in questione non è altro che il ramo inferiore dell' a. stapedia.

Più tardi, a proposito della *Cavia cobaya*, vedremo ancora come, per Hyrtl, nessuna arteria passi attraverso la staffa, nella cavità timpanica.

Owen rende notizia di un vaso che, nell' *Istrice* e nella *Marmotta*, attraverserebbe le branche della staffa, ma non riconosce che questo fatto, senza dirne i particolari.

Del pensiero di Krause, a proposito del *Coniglio*, riferiremo più particolarmente quando tratteremo di questo animale.

H. Virchow e Hofmann s'intrattengono brevemente sull' a. oftalmica, che chiamano oftalmica interna.

Virchow vuole ch' essa, nel *Coniglio*, ceda l'a. centralis retinae.

Hofmann s'interessa invece quasi esclusivamente del suo calibro, ammettendo ch' essa sia ben sviluppata nel *Coniglio* e nella *Cavia*, meno nello *Sciurus vulgaris*, dove però è ancora »visibile chiaramente«.

Sono interessantissime le ricerche di Tandler, né meno quelle di Fuchs, onde crediamo di parlarne meglio al momento opportuno. Ci piace pertanto riferire testualmente le conclusioni generali di Tandler, che caratterizzano bene l'ordine di cui ora imprendiamo lo studio speciale, e sono d'un singolare interesse, perché tirate dallo studio che Tandler ha fatto su embrioni di *Cavia cobaya*.

»Die Nager bieten fast alle denkbaren Kombinationen der Ver-

bindungen zwischen Carotis interna und stapedialem Gefäße und der Carotis externa dar. Es ist ferner selbstverständlich, daß auch bei denjenigen Tieren eine Carotis interna embryonal angelegt ist, wo sie im Extrauterin-Leben nicht einmal mehr im Rudiment nachweisbar ist«.

Subordo **Sciuromorpha.**

Fam. Sciuridae. *Subfam.* Sciurinae.

Gen. Sciurus.

Sottogen. Sciurus p. d.

Sciurus vulgaris (Tav. IV, fig. 23).

Di Otto, le cui osservazioni sono confermate da Barkow, non abbiamo che a ripetere la sua affermazione generica sull' esistenza di un ramo della Carotis interna, procedente nell' orbita.

Tandler ha maggiori notizie, tra le quali, alcune s'attagliano perfettamente ai nostri bisogni.

Ammette e descrive l'a. occipitalis, di comportamento tipico, e collaterale dell' a. carotis communis, nel suo punto di divisione in carotis externa ed interna.

Con precisa e minuta descrizione delinea poi il corso della carotis interna e della stapedia, attraverso la voluminosa bolla timpanica, stabilendo nettamente l'origine della stapedia. Ecco come:

»Dort, wo das Gefäß nun an das in die Bullahöhlung weit vorspringende Promontorium herantritt, wird es vom N. caroticus verlassen, der durch einen schiefen Schlitz des knöchernen Kanals direkt auf das Promontorium tritt, während das Gefäß in einem nach hinten oben und lateral gerichteten Bogen weiter aufwärts zieht. Bis zu dem angeführten Schlitz ist das Gefäß die Arteria carotis interna, von hier an stapediales Gefäß, eine Auffassung, die ich noch später begründen werde.«

Non meno interessante è il singolare decorso della stapedia che Tandler tratteggia ancora giustamente.

»Das stapediale Gefäß gelangt nun an das Foramen ovale und zieht zwischen den Schenkeln des tief eingesunkenen Stapes hindurch. Das Gefäß wendet sich hierauf nach vorne und verläßt das Cavum tympanicum. Während des ganzen Verlaufes durch die Paukenhöhle ist die Arterie allseitig in den Knochen eingeschlossen, der Kanal zeigt nur am Stapesdurchtritt einen Defekt.

Dort, wo das Gefäß die Paukenhöhle verläßt, teilt es sich in

zwei Äste. Der eine Ast verläuft in dem basalen Teile der Fissura Glaseri medialwärts und verbindet sich mit der A. maxillaris interna an ihrem Eintritt in den Canalis pterygoideus; dieses Stück ist die eigentliche Fortsetzung des Ramus inferior der Arteria stapedialis, wie ein einfacher Vergleich mit anderen Tieren, z. B. mit der Ratte lehrt.

Der zweite Ast verläuft subdural gerade nach vorne an der Innenwand der mittleren Schädelgrube und gelangt in die Orbita.«

Prosegue dicendo della sua anastomosi col ramus orbitalis della maxillaris interna, dal quale orginano le aa. lacrymalis, ethmoidalis ecc.

Accenna inoltre all'a. meningea cerebrale laterale, la quale »sich ganz typisch verhält«: la fa originare dal ramo superiore della stapedia; e ritiene, a conclusione di sue particolari ricerche, completamente obliterata la carotis interna, a partire dal punto dov' essa cede l'a. stapedia. Le aa. vertebrali la sostituirebbero.

Tandler, infine, dice ancora dell' a. oftalmica che ritiene rudimentale: originerebbe »dort, wo die Arteria fossae Sylvii entspringt« e »sich zum N. opticus gesellt und mit ihm in die Orbita gelangt«.

La descrizione che Tandler dà dell' a. stapedia coincide perfettamente con quanto noi abbiamo potuto constatare in uno *Sciurus vulgaris*; vi manca però l'accenno ad alcuni suoi rami collaterali, a noi interessantissimi.

Non ripeteremo il tragitto dell'a. stapedia, né insisteremo sulla sua divisione primaria nei suoi due tipici rami, superiore ed inferiore: l'esposizione di Tandler, più sopra ricordata, vale a sufficienza.

Diremo piuttosto delle aa. meningee originanti dall'a. stapedia, non senza parlare prima però dell'a. meningea cerebrale orale, e ciò per mantenere l'ordine prefissoci.

AA. meningee cerebrali.

A. meningea cerebrale orale.

È una delle terminali dell' a. ethmoidalis, a sua volta collaterale del ramus orbitalis, rafforzato, com' è noto, dal tratto distale del ramo superiore della stapedia.

Non appena originata, l'a. meningea cerebrale orale corre leggermente avanti il solco olfattivo, alla cui dura cede esili rametlini, e s'espande sulla dura olfattiva, estendendo le sue diramazioni alla dura del polo frontale del cervello. Le distali-ventrali s'ana-

stomizzano coi rami dell' orbito-meningea; quelle dorsali coll' a. meningea cerebrale laterale.

A. orbito-meningea.

Non origina più dal ramus orbitalis, atteso che a questo giunge integro il tratto distale del ramus superior dell' a. stapedia, interamente conservata. Origina invece dallo stesso ramus superior, poco prima ch' esso, attraverso il canale cranio-orbitale, si renda all'orbita. È un esile ramellino che si espande per poche ramificazioni sulla dura anteriore del cervello, anastomizzandosi coi rami delle aa. meningee cerebrali, orale e laterale.

La presenza di tale ramo s'eleva ad un significato notevolissimo, non appena si ricordi che l'a. orbito-meningea rappresenta il tratto distale del ramo superiore della stapedia, perdutasi nel suo tratto prossimale e medio: niun' altra condizione anatomica potrebbe riconfermare meglio l'origine ed il valore morfologico dell' a. orbito-meningea, considerata attraverso la serie dei Mammiferi.

A. meningea cerebrale laterale.

Collaterale del ramo superiore della stapedia, staccatasi a metà quasi della sua lunghezza, essa s'incurva oro-dorsalmente e si divide tosto in due rami secondari, divergenti:

l'orale s'anastomizza, espandendosi, colle aa. meningee cerebrali già descritte;

l'aborale irrora tutta la dura della metà posteriore del cervello e cede rami alla falce, sulla quale s'inoscula coi rami omologhi del lato opposto.

Altri suoi rami vanno a congiungersi con altrettanti esili collaterali della branca ancora originante dal ramus superior predetto, ma nel suo tratto prossimale: branca, la quale, adagiandosi sul margine posteriore dell' emisfero, corre in alto, cede rami alla tenda ed un più esile ramellino, percettibile appena, alla dura cerebellare, sopra il flocculo.

Arteria cosiffatta non trova riscontro nella serie delle aa. meningee sinora descritte. Ma l'uguale origine dell' a. meningea cerebrale laterale, la sua considerevole vicinanza a questa e la sua distribuzione cerebellare, ci fanno pensare, di proposito, ch'essa branca possa equivalere al ramo cerebellare dell' a. meningea cerebrale laterale, non infrequente, come sappiamo, nell' Ungulata e nella Carnivora.

AA. meningee cerebellari.

Tra le aa. meningee cerebellari non dobbiamo far conoscere che l'a. meningea cerebellare laterale, la quale si comporta tipicamente.

Mettiamo in dubbio l'esistenza della omonima dorsale, non avendone trovato le tracce.

AA. meningee istmo-cerebellari e cerebro-ventrali.

Anche delle aa. meningee istmo-cerebellari non ci è possibile render notizia alcuna, a cagione dell'unico esemplare, avuto in esame, che non ci ha permesso le più minute ricerche necessarie ai fini di cui sopra.

Tra le aa. meningee cerebro-ventrali possiamo confermare invece la presenza dell' a. oftalmica, già accennata da Tandler.

Ed a questa, aggiungiamo la presenza di un collaterale ventrale del ramo superiore della stapedia, destinato alla dura basale del cervello.

Sottogen. Echinosciurus.

Echinosciurus aureogaster (*Sciurus aur.* di Tandler).

Tandler non riconosce sostanziali differenze sul comportamento dei vasi cefalici di quest' animale, rispetto a quelli dello *Sciurus vulgaris*: l'a. stapedia, in modo particolare, è ancora conservata e mantiene tutti i suoi caratteri precedenti.

Un poco s'allontana da questa uniformità l'a. oftalmica, pel suo maggior sviluppo: e la caratteristica differenziale massima, tra le due specie, non è che l'anastomosi, propria dell' *Echinosciurus*, avvenente tra l'a. carotis interna e la maxillaris omonima.

Concludendo: ammesso il comportarsi analogo dell' a. occipitale, dell' a. stapedia e dell' a. etmoidale dei Rosichianti ora considerati, lo *Sciurus vulgaris* e l'*Echinosciurus aureogaster*, non sarà illogico pensare che il sistema arterioso meningeo del primo equivalga a quello del secondo.

Sciurus (sottogen.?) *americanus* (da Tandler).

Sistema arterioso cefalico analogo all' *Echinosciurus aureogaster*, salvo il ramo anastomotico carotido-mascellare, accennato, il quale ha uno sviluppo maggiore.

Anche per lo *Sciurus americanus* valgono per ciò le considerazioni svolte a proposito dell' *Echinosciurus aureogaster*.

Gen. Arctomys.

Arctomys marmota (da TANDLER).

Complessivamente, per tutti i tronchi arteriosi cefalici, alle cui dipendenze stanno le aa. meningee che a noi interessano, non si rivela, nell' *Arctomys marmota*, assetto morfologico che non sia quello sinora avvertito nei rappresentanti del genere *Sciurus*. Le differenze son lievi lievi e non mutano per nulla il comportamento generale, né quello singolo di ogni arteria meningea. Eccole:

L'a. meningea cerebrale laterale origina un poco più aboralmente, sempre però dal ramo superiore della stapedia, val dire più accosto alla sua uscita dalla cavità timpanica.

Il ramus orbitalis, ancora destinato a fornire l'a. lacrymalis, frontalis ed ethmoidalis, origina esclusivamente dall' a. stapedia: lo genera il tratto distale del ramo superiore, mercé la sua divisione terminale dorsale; quella ventrale, associandosi ad un ramo proveniente dall' a. carotide interna, fornisce le aa. ciliari. Detto ramo non è che l'a. oftalmica, la quale ancor qui dimostra di comportarsi tipicamente.

A dir breve, abbiamo, per l'*Arctomys marmota*, l'origine indiretta, dal ramo stapediale superiore, dell' a. meningea cerebrale orale, ammessa l'esistenza dell' a. etmoidale, tipica, e collaterale del ramo di cui sopra.

Secondariamente, l'origine dell' a. meningea cerebrale laterale, dallo stesso ramo stapediale, vicinissimo alla sua formazione dal tronco unico dell' a. stapedia, là cioè dove nello *Sciurus vulgaris* noi abbiamo dimostrato un' a. meningea accessoria, indipendente dalla prima, sembraci confermare evidentemente la tesi sostenuta, che cioè, quel ramo non poteva essere che l'espressione del ramo cerebellare dell' a. meningea cerebrale laterale, isolato da questa, per un' eventuale spostamento orale della branca madre.

Fam. Pedetidae. *Gen.* Pedetes.

Pedetes caffer (da TANDLER).

Nessuna grande conclusione ci è possibile. Non impariamo che l'esistenza dell' a. occipitale, debole; dell' a. carotide interna, fortemente sviluppata e, per contro, dell' a. oftalmica, esilissima, d'origine carotidea.

Manca l'a. stapedia ed è sviluppatissima l'anastomosi intercranica carotico-orbitale.

Subordo **Myomorpha.**

Fam. Gliridae. *Gen.* Glis.

Glis glis (Tav. IV, fig. 24).

Una grande analogia corre tra il sistema arterioso cefalico dello *Sciurus vulgaris* e quello del *Glis glis*, che noi ebbimo l'opportunità di studiare in due esemplari. L'assetto generale non varia: uguale divisione dell' a. carotis communis in carotis interna ed externa; origine dell' a. occipitalis laddove l'a. carotis communis termina nei suoi due rami, ecc.

Singolarmente considerate, le arterie cefaliche presentano invece le differenze seguenti:

maggior sviluppo dell' a. occipitalis;

minor calibro dell' a. stapedia;

carotis interna esilissima, ma ancora seguibile sino al circulus arteriosus Willisii;

sviluppo enorme delle aa. vertebrales, concorrenti alla formazione del circolo sovraccennato;

il ramo anastomotico intercranico non collega direttamente il circolo arterioso endocranico al ramus orbitalis, ma quello all' a. maxillaris interna, cosicché l'anastomosi intercranica perde il valore di anastomosi carotico-orbitale ed acquista quello di anastomosi carotico-mascellare[1];

il ramus orbitalis, come nell' *Arctomys marmota*, quasi esclusivamente formato dal tratto distale del ramo stapediale superiore, è ancora legato all' a. mascellare interna, per un ramo che riceve da questa.

Anche le aa. meningee encefaliche non presentano sostanziali differenze, quando vengano comparate con quelle dello *Sciurus vulgaris*. Esse si possono così riassumere:

Maggior calibro dell' a. meningea cerebrale orale, la quale offre anche uno spostamento orale. Essa corre sulla faccia laterale del lobo olfattivo, contro il margine posterior-laterale della fossa etmoidale; si ripiega aboralmente non appena raggiunto l'estremo superiore del lobo olfattivo, ed attraversa il solco omonimo per

[1] Ricordiamo d'aver mantenuta anche qui la denominazione di anastomosi carotico-orbitale o mascellare, ad onta che la carotide interna poco partecipi alla formazione del circolo di Willis, e ciò per non rendere inutilmente complicata la terminologia.

rendersi alla dura del polo cerebrale frontale. Le sue connessioni colla fossa etmoidale le permettono di cedere esili ramellini etmoidali, ed il suo maggior calibro l'obbliga inoltre ad una maggiore espansione aborale.

Persiste ancora il ramo rappresentante l'a. orbito-meningea; più sviluppato che nello *Sciurus vulg.*, epperciò con maggiori ramificazioni.

Hanno una singolare disposizione i due rami terminali dell'a. meningea cerebrale laterale: un troncolino segna la loro origine dal ramo stapediale superiore, e poi tanto divergono sulla dura cerebrale laterale della fossa cranica media e posteriore, ch'essi si dispongono a semicerchio, a concavità dorsale, dal quale staccansi raggiati, minuti ramellini collaterali.

Abbiamo potuto riconoscere l'a. meningea cerebellare dorsale, ancora collaterale dell' a. occipitale e di comportamento analogo a quello descritto nei Carnivori.

L'a. meningea cerebellare laterale ha un minor calibro in conformità della sua diminuita zona di espansione.

L'a oftalmica è meno rudimentale.

V'è un solo collaterale ventrale del ramo superiore della stapedia, riconoscibile poco avanti il lobo temporale.

Fam. Muridae. *Subfam.* Murinae. *Gen.* Mus.

Mus rattus (Tav. IV, fig. 25).

»Bei *Mus rattus* persistiert der Ramus inferior vollständig, vom Ramus superior der größte Teil«.

Così Tandler, a proposito dell' a. stapedia, di cui, in altra parte, tratteggia minutamente il suo decorso. L'a. occipitalis, ben sviluppata, raggiungerebbe la regione nucale »um sich hier typisch zu verhalten«.

Il ramus orbitalis originerebbe dalla continuazione del ramo inferiore della stapedia, sostituente l'a. mascellare interna »konstant rudimentär«, e l'a. oftalmica, abbastanza sviluppata, abbandonerebbe nell' orbita le aa. ciliari (Tandler).

* * *

Il *Mus rattus* segna un primo passo di transizione tra la Rodentia e gli altri ordini in genere. Riallaccia gli Sciuridi ai Pedetidi e comincia a darci ragione del come l'a. stapedia può venire a mancare.

S'inizia nel *Mus rattus* la riduzione di questa, ed essa riduzione è tanto più importante inquantochè colpisce il ramus superior, quello cioè che meglio caratterizza l'a. stapedia.

Come negli *Sciuridi* e nel *Glis glis*, noi ritroviamo ancora, all' origine, una stapedia di apparenze normali. Seguita nel cavo timpanico, essa continua a mantenersi tipica, epperò cede alla norma nel suo punto di divisione terminale: il ramus inferior continua la stapedia stessa, ed il ramus superior è così ridotto da non formare più che l'a. meningea cerebrale laterale.

V'è peraltro una condizione di capitale interesse: volendo seguir bene il ramo stapediale superiore lo si può ancora riconoscere lungo una linea orizzontale, attraverso la fossa media del cranio (v. figura), cosicchè l'a. meningea cerebrale laterale appare ancora come una sua branca collaterale.

In ordine morfologico, per la regressione di cui sopra, dobbiamo anche concludere che non è tutto il ramo stapediale superiore quello che va distrutto, ma sebbene il solo suo tratto medio.

Sulla presenza e sul comportamento delle aa. meningee encefaliche ritengasi ch' esse corrispondono a quelle descritte nel *Glis glis*, con queste uniche differenze:

L'a. orbito-meningea origina dal ramus orbitalis: nota caratteristica, per la Rodentia, perché essa segna l'inizio dell' origine esocranica — apparente, lo sappiamo — di tale arteria.

L'a. meningea cerebrale laterale ha un maggior calibro e non effettua subito la sua divisione terminale.

L'a. oftalmica è sviluppatissima; cede evidenti rami meningei e non è difficile di seguirla nell' orbita, laddove s'anastomizza colle aa. ciliari.

Ove non si tratti di semplici arterie meningee, appartenenti al gruppo di quelle così dette a sede incostante — condizione che vorrebbe decisa da una più lunga serie di ricerche — ci sia concesso di esprimere la nostra convinzione, che gli esili ramicelli arteriosi, originanti dal tratto anteriore del circolo di Willis, accosto alle aa. oftalmiche, ma indipendenti da queste, possano sostituire — anche relativamente se vogliamo — se non rappresentare le aa. meningee della falce, difficilissime a riconoscersi in tutti i rappresentanti della Rodentia, causa l'estrema finezza dei vasi.

Subordo **Hystrichomorpha.**

Fam. Hystricidae. *Gen.* Hystrix.

Hystrix cristata (Tav. IV, fig. 26).

Tandler ravvicina il sistema arterioso cefalico di quest' animale a quello della *Cavia cobaya*. Egli fa inoltre alcune considerazioni sull' a. stapedia, ridottissima, atteso che sono totalmente scomparsi il suo tronco principale e la maggior parte dei suoi due rami terminali; ed accenna all' anastomosi che l'a. oftalmica contrae col ramus orbitalis.

* * *

La completa mancanza del tratto prossimale dell' a. stapedia cangia d'un tratto la fisonomia dell' assetto arterioso meningeo dell'*Hystrix cristata*, comparato a quello sinora descritto nella Rodentia. Cosa facile ad intendersi, questo novo aspetto è legato in modo particolare alle aa. meningee cerebrali e, più che ad ogni altra, alla laterale ed all' orbito-meningea: fanno eccezione, infatti, l'origine della prima ed il comportamento della seconda.

Vediamo dunque partitamente ogni cosa.

AA. meningee cerebrali.

A. meningea cerebrale orale.

Solitamente, è uno dei rami terminali dell' a. etmoidale, penetrata nel cranio attraverso il foro orbitario interno. Di notevole calibro, essa corre nel solco olfattivo laterale; devia sulla dura del polo cerebrale frontale e quivi s'espande, non senza raggiungere il solco olfattivo, nel suo tratto superiore, mercé un ramo anastomizzantesi coll' omologo opposto e coi rami intradurali dell' a. meningea della falce.

I collaterali, che l'a. meningea cerebrale orale invia, s'anastomizzano coi rami distali dell' a. orbito-meningea e dell' a. meningea cerebrale laterale.

A. orbito-meningea.

Origina dal ramus orbitalis. Tutt' al più, volendo precisare, siccome Tandler ha voluto differenziare il ramus orbitalis in due rami: uno mediale ed il secondo laterale al II ramo del trigemino, essa, l'a. orbito-meningea, origina da quest' ultimo.

Del tutto insolita invece è la sua via d'entrata nel cavo cranico. Come noi ebbimo un solo esemplare a nostra disposizione, non

possiamo dire rigorosamente se un vero, tipico canale cranio-orbitale esistesse, o quale ne fosse la sua conformazione ed il suo orientamento. Fatto è che, l'a. orbito-meningea, nata dal ramus orbitalis, procedeva satellite inversa della branca oftalmica di Willis e penetrava nel canalis pterigoideus, sino a rendersi, per questa via, nel cavo cranico.

Noi avevamo già scolpito detto canale quando ci accorgemmo del tragitto anomalo dell' a. orbito-meningea; non valeva più il buon dubbio nostro sulla probabilità di un canale cranio-orbitale che facesse capo al canale pterigoideo, cosicché dovemmo arrestarci a questo, non avendo altro esemplare su cui ripetere la ricerca.

Nell' endocranio, l'arteria orbito-meningea è accolta in un solco caratteristico della parete, ed il suo tragitto ulteriore è tipico, secondo l'abbiamo già descritto per gli altri Roditori. Anche le sue anastomosi non farebbero eccezione, ma se ne scostano per la caratteristica d'un collaterale endocranico: esile ramo lanciato attraverso un forellino osseo e destinato alla base dell' apofisi zigomatica della squama, il cui spessore è scavato da un piccolo seno. Medialmente e ventralmente, un secondo collaterale, tra la fossetta ottica e la sella turgica, irrora la meninge ivi compresa, anastomizzandosi coll'omologo opposto.

A. meningea cerebrale laterale.

Collaterale dell' a. mascellare interna, perfettamente come l'abbiamo riscontrata negli Ungulati e nei Carnivori. Impressiona il suo decorso serpentino a brevissime e ripetute anse, anche nei tratti più distali. È bene sviluppata; entra nell' endocranio attraverso il foro ovale, piegandosi ad ansa, a convessità anteriore, sul ganglio di Gasser; volge aboralmente e poi ascende a lato del margine aderente del tentorio; lascia impronte alla faccia anteriore del temporale; continua il suo tragitto epidurale in un solco parietale; raggiunge il seno venoso trasverso, dopoché, descrivendo più ampie curve, corre su di questo e s'anastomizza coll' a. omologa del lato opposto.

Lancia, oralmente, sul seno longitudinale dorsale, rami durali che s'anastomizzano coll' a. meningea della falce e cerebrale orale e, tratto tratto, per anastomosi trasverse, coi rami omologhi opposti.

Altri rami, aborali, sono cerebellari e si anastomizzano coll' a. meningea istmo-cerebellare aborale.

Complessivamente l'a. meningea cerebrale laterale descrive un

arco, aperto oralmente, parallelo quasi al margine posteriore dell'emisfero: numerosi collaterali, paralleli e quasi equidistanti, staccansi dalla sua concavità ed irrorano, oralmente, la dura cerebrale laterale, anastomizzandosi precipuamente coll' a. orbito-meningea e cerebrale orale. Meno importanti sono i collaterali aborali, quasi tutti ridotti a quelli del suo tratto prossimale, destinati al trigemino, al ganglio di Gasser ed uno speciale ancora, alla dura del lobo piriforme.

Non ci è possibile dire dell' a. temporo-meningea.

AA. meningee cerebellari, istmo-cerebellari e cerebro-ventrali.

Queste aa. meningee non s'allontanano troppo dal tipo generale, onde non meritano una descrizione particolare. Convien ritenere peraltro come probabile la mancanza dell' a. meningea cerebellare dorsale, che noi non abbiamo potuto trovare: ammettendola, non potrebbe essere che rudimentale.

L'a. meningea cerebellare laterale mostra un difetto di sviluppo, perché sostituita nel suo territorio dall' a. meningea istmo-cerebellare aborale, sviluppatissima, ed originante, colla prima, in comune dall' a. occipitale.

Ritorna la presenza dell' a. meningea della falce, tipica.

Anche l'a. oftalmica mostra un considerevole sviluppo: origina dal circolo arterioso di Willis, a lato del chiasma ottico, e va ad anastomizzarsi col ramus orbitalis, situato a lato mediale del n. ottico.

Fam. Caviidae. *Gen.* Cavia.

Cavia cobaya (Tav. IV, fig. 27).

Barkow considera carotis interna il vaso passante attraverso il forame ottico.

Hyrtl, con maggiore ricchezza di particolari, lo segue in questo errore, considerando il vaso suddetto originante, dal tratto orbitale dell'a. che descrive come continuazione della carotis communis, entrata nel cranio pel foro ovale e riuscita attraverso il foramen rotundum, fuso allo spiraglio orbitario superiore, nella cavità orbitaria, da dove appunto »schickt von hier durch das Foramen opticum einen Ast retour in die Schädelhöhle, der vor dem Chiasma mit dem der anderen Seite anastomosiert und zur Gehirnbasis geht, um die vordere Peripherie der Willisschen Anastomosa zu bilden.

Die Carotis cerebralis gelangt somit als ein Nebenast

der Orbito-Maxillararterie durch das Sehloch in die Schädelhöhle.«

Le accurate ricerche di Tandler dimostrano errate tali concezioni, riconoscendo giustamente in tale ramo l'a. oftalmica, nella *Cavia*, sviluppatissima.

Tandler definisce ancora la questione dell' a. carotis interna, che ritiene rudimentale, come lo è la stapedia, la cui rappresentanza, il tratto prossimale dell' a. meningea cerebrale laterale, spetterebbe per la maggior parte al ramus inferior, e per la minore al ramus superior. Va aggiunto peraltro che: »Der distale Abschnitt der Arteria meningea media deckt sich dann natürlich mit der auch bei den übrigen Tieren aus der Stapedia stammenden Meningea media.«

Sulla questione dell' a. maxillaris interna, Tandler afferma ch' essa è rudimentale, e che a sostituirla v'è il ramus pterigoideus, continuazione diretta della carotis externa.

Dell' arteria occipitalis parla di comportamento tipico.

* * *

I risultati delle nostre ricerche sulla *Cavia cobaya* collimano perfettamente con quelli ottenuti da Tandler, sicché non ci resta che a confermarli. E ciò in modo particolare per la dibattuta questione della carotis interna che trascinava in campo quella dell' a. stapedia e dell' a. oftalmica.

A dir vero, non ci siamo troppo indugiati sull' esistenza del rudimento della maxillaris interna, o sul valore della sua sostituzione per parte del ramus pterigoideus: era argomento che troppo non ci apparteneva, e d'altro canto, già illuminati dalle descrizioni e dalle tavole rappresentative di Tandler, non ci è stato proprio difficile di riconoscere il ramus pterigoideus continuare direttamente la carotis externa e comportarsi in seguito come ce lo descrive Tandler.

Maggior interesse ci portava sulle aa. meningee, lo studio delle quali ci ha rivelato che il sistema arterioso meningeo encefalico della *Cavia cobaya* non si scosta assai da quello descritto nell' *Hystrix cristata*, ma più s'avvicina, considerato il modo di ramificazione de' suoi rami, a quello dei Carnivori. Anche per l'origine, del resto, ripete questi, esattamente. Sono sensibili le differenze di sviluppo: le stesse differenze che noi già abbiamo notate a proposito dell'*Hystrix cristata*, le cui aa. meningee hanno ceduto d'un gran passo

sulla singolare caratteristica del sistema arterioso meningeo encefalico della Rodentia, a stapedia conservata.

Passiamo quindi alle sole differenze, riferendoci all' *Hystrix cristata.*

Tra le aa. meningee cerebrali abbiamo:

Un sensibile minor calibro dell' a. meningea cerebrale orale e la conseguente sua diminuita zona di espansione.

L'a. orbito-meningea è tipica, collaterale del ramus orbitalis; per eccezione, del ramus pterigoideus, vicinissimo all' origine del primo. In una stessa Cavia si realizzavano queste due stesse condizioni: una a destra e l'altra a sinistra. Esile, essa raggiunge la dura cerebrale nel suo terzo anteriore, ventrale.

Tra le sue anastomosi, s'aggiungono quelle col ramo meningeo proveniente dall' a. oftalmica, prima ch' essa attraversi il foro ottico per unirsi al ramus orbitalis.

Il canalis cranio-orbitalis fa capo ancora alla cavità orbitale: più che canale esso è un foro.

L'a. meningea cerebrale laterale origina dal ramus pterigoideus (Tandler), avanti l'uscita del trigemino; cosicché, per entrare nell' endocranico, attraverso la stessa apertura, è obbligata a ricorrere brevemente indietro, ventralmente al trigemino, sul margine posteriore del quale s'inflette onde portarsi sulla dura cerebrale. Il suo comportamento ulteriore è quello dei Carnivori in genere; anche quello dell' Istrice se lo si vuole, ma non così caratteristico. Nella *Cavia cobaya* appare netta la divisione terminale nei suoi due rami: orale ed aborale. Vi si ritrova anche il collaterale satellite del n. acustico.

Tra le aa. meningee cerebellari troviamo:

La laterale che ritorna tipica, meno sviluppata che nell' Istrice e cedente rami al flocculo.

Per la dorsale siamo in obbligo di sollevare gli stessi dubbi sollevati nell' *Hystrix cristata*: sonvi tuttavia esili ramellini che, attraverso corrispondenti piccoli fori occipitali, giungono alla dura cerebellare; ma voler riconoscere, tra quelli, l'a. meningea cerebellare dorsale è cosa estremamente difficile; più che la conclusione, ci sembra perciò logica una giusta riserva.

Vogliamo aggiungere peraltro che, dall'a. occipitale, un tronco ascende nella regione nucale, ciò che permette anche di pensare ad un rudimento dell'a. di cui è questione.

Delle aa. meningee istmo-cerebellari non è riconoscibile che l'aborale, tipica nel suo comportamento, lontana cioè da quello sviluppo eccezionale ch' essa ha dimostrato nell' *Hystrix cristata.*

Tra le aa. meningee cerebro-ventrali, l'a. meningea della falce è tipica, senza differenza alcuna.

L'a. oftalmica acquista uno sviluppo enorme: essa, prima di fuoriuscire dall' endocranio, satellite del nervo ottico, cede alla dura basale un ramo collaterale, il quale si lascia seguire sino alla faccia laterale della medesima. A cagione del suo calibro, essa entra in diretta anastomosi col ramo orbitale, quando questo ha già ceduto l'a. frontale, l'a. lacrimale ed alcuni rami muscolari.

Subordo **Lagomorpha.**

Fam. Leporidae. *Gen.* Lepus.

Lepus cuniculus (Tav. IV, fig. 28).

Ridotta, ma interessante, è la letteratura riferentesi al sistema arterioso cefalico del *Lepus cuniculus.*

Le maggiori differenze convergono sul valore morfologico dell' a. meningea cerebrale laterale e dell' orbito-meningea.

Krause, attratto dai rapporti timpanici che l'a. meningea cerebrale laterale incontra nel suo tragitto prossimale, la chiama a. timpanica, ed ascrive a meningea cerebrale laterale l'a. orbito-meningea, sviluppatissima, e destinata a rendersi dall' eso- all' endocranio attraverso il foramen spinosum.

H. Virchow s'intrattiene in modo speciale sull' a. »oftalmica interna« e vuole che questa ceda l'a. centralis retinae.

Tandler confuta i risultati di Krause. Ridà all' a. timpanica di Krause il suo giusto valore di a. meningea cerebrale laterale, ricordando com' essa, non diversamente da quanto avveniva nella *Cavia cobaya*, rappresenti ancora »den distalen Abschnitt des unteren Astes der A. stapedia«.

Conseguentemente, riconosce errata l'interpretazione data da Krause all' arteria che, proveniente dall' orbita, entra nell' endocranio. Dimostra che il foramen spinosum di Krause, addetto a quell' arteria, non può equivalere al foramen spinosum umano; né logicamente, aggiungiamo noi, potrebbe meglio rappresentare il foramen spinosum dei molti animali che lo posseggono, dei Carnivori in ispecie, equivalente al primo.

Ciò dimostrato, Tandler considera l'»a. meningea media« di

Krause equivalente ad un' a. meningea anteriore, la quale riscontrerebbesi pure in altri animali a vaso stapediale conservato, come ad esempio nelle Proscimie: ammette per la sua origine ch' essa si stacchi dalla stessa stapedia, nel punto dov' essa attraversa l'orbita.

Accenna all' a. occipitalis, ramo di divisione della carotide esterna, ed ammette che l'a. oftalmica sia meno sviluppata che nella *Cavia cobaya*.

Fuchs dà ragione a Tandler sul valore da attribuirsi all' »a. timpanica« ed all' »a. meningea media« di Krause; omologa anch' egli l'»ophthalmica inferior« di Krause al ramus bulbo-orbitalis di Tandler, tra i cui collaterali vuol riconoscere una speciale arteria bulbare — Bulbusarterie — che chiama »oftalmica esterna«, corrispondente al ramus bulbi di Canova e Schmidt, descritto nei Ruminanti. Anche Fuchs considera l'»oftalmica interna« d'origine carotidea e la fa anastomizzare coll' a. ciliaris longa temporalis, ramo di divisione dell' »a. oftalmica esterna«.

L'a. »oftalmica interna« si dividerebbe in due rami: uno, nasale, andrebbe all' incontro dell' a. glandulae Harderianae, e l'altro, temporale, ricorrente — r. recurrens — non l'ha potuto seguire che sino al foro ottico, contrariamente a quanto aveva potuto vedere in embrioni da 13 a 21 giorni, in cui i due rami ricorrenti, ricorrendo nel cranio, raggiungevano la lamina terminalis e quivi si anastomizzavano, senza cedere rami, così ch' essi non rappresentavano che una semplice anastomosi endocranica delle due »aa. oftalmiche interne«.

Chauveau, Arloing, Lesbre e Mongiardino accennano all' a. oftalmica del Coniglio, avvertendo ch' essa è conosciuta col nome di »a. oftalmica superiore«.

* * *

Così grave discordanza di interpretazioni, per quei rami arteriosi discussi, esigeva, da parte nostra, un severo esame delle aa. cefaliche del Coniglio, che potesse avviarci ad una più precisa soluzione del non semplice problema; per la quale, in verità, più che fatti nuovi d'indagine occorreva un controllo metodico e rigoroso, non essendoci quella difficile, anche a priori, dappoiché le discordanze non vertevano già sull' esistenza dei vasi, sulla loro origine o sul loro comportamento, ma piuttosto, anzi, esclusivamente, sul loro valore morfologico.

La risoluzione ci veniva poi anche facilitata dalla lunga serie di dati che noi siamo venuti mano mano raccogliendo.

Il foramen spinosum di KRAUSE, ad esempio, riscontrato nella cavità orbitaria, non poteva che apparirci come il canale cranio-orbitale. Ed il controllo successivo di un' arteria, originante dal ramus orbitalis, e, per quel foro, passante nell' endocranio, confermando l'opinione nostra sul valore del foro di cui sopra, ci avvertiva intanto dell' enorme sviluppo dell' a. orbito-meningea, spiegandoci in pari tempo come KRAUSE l'avesse potuta scambiare coll' a. meningea cerebrale laterale. Così per quest' arteria, scambiata ancora da KRAUSE coll' a. timpanica. Le nozioni morfologiche, associate alle ricerche, ci guidarono dunque alla risoluzione d'ogni discordanza: risoluzione che, ancora una volta, coincide colle vedute di TANDLER, le quali, a questo riguardo, non rispecchiano che il reale comportamento del sistema arterioso cefalico del *Lepus cuniculus*.

TANDLER peraltro non giunge a riconoscere ed identificare il forame d'entrata dell' a. orbito-meningea pel canalis cranio-orbitalis, né definisce l'arteria, quantunque, giustamente, questa riconosca come l'espressione del tratto distale del ramo superiore dell' a. stapedia, e l'ascriva, come già dianzi è detto, alle aa. meningee anteriori.

Le sue dimostrazioni sull' a. meningea cerebrale laterale sono, per contro, inoppugnabili, ed a questo non possiamo che associarci.

Ammessa, ora, l'a. orbito-meningea — a. meningea media di KRAUSE — e l'a. meningea cerebrale laterale — a. timpanica di KRAUSE — sentiamo che la maggior questione è risolta, e con essa quasi che il sistema arterioso meningeo del *Lepus cuniculus* potrebbe considerarsi definito. Giacché le altre aa. meningee del Coniglio ripetono molto da vicino le omologhe della *Cavia cobaya*, scostandosene solo per lievi varianti, le quali noi riassumeremo brevemente

L'a. meningea cerebrale orale non presenta differenze.

L'a. orbito-meningea, di eccezionale sviluppo, ricorda, a cagione di questo, quella della *Hyaena striata*, di cui ne ripete anche il corso. Pel suo spostamento aborale, essa irrora quasi tutta la dura cerebrale laterale.

Il canalis cranio-orbitalis non mantiene sempre la stessa altezza sulle ali dello sfenoide: anche l'esame dei teschi lo comprova. Esso associa, alla costanza, lievi variazioni topiche.

L'a. meningea cerebrale laterale è ridottissima, corrispondentemente all' enorme espansione dell' a. orbito-meningea. Essa origina dal secondo ramo terminale della carotide esterna — a. maxillaris int., considerata però solo dal lato descrittivo, non morfologico (TANDLER) — prima ch' esso entri nel canalis pterigoideus; ha rap-

porti di contiguità colla parte mediale della fissura Glaseri e sbocca nel cranio, alla base del lobo piriforme, sulla dura del quale s'estingue per brevi ed esili ramificazioni. Volendo, potremmo ancora riconoscere due rami della sua divisione terminale: uno dorsale, ed il secondo ventrale, ma son rami che s'estinguono dopo un brevissimo tragitto ascendente.

Le aa. meningee cerebellari, dorsale e laterale, si comportano come nella *Cavia*.

Registriamo la stessa analogia per le aa. meningee cerebroventrali, salvo per l'a. oftalmica, la quale molto si riduce: non va perduta tuttavia la sua anastomosi col ramus orbitalis, ridottissima anch' essa o confinata, talora, alla più semplice anastomosi colle aa. ciliari posteriori dell' angolo temporale dell' occhio: a. ciliaris longa temporalis di Fuchs.

Manca il ramo meningeo, suo collaterale, presente invece nella *Cavia cobaya*.

Riassunto.

Più che un riassunto, interessano nella Rodentia alcune considerazioni d'ordine strettamente morfologico: esse riguardano le aa. meningee principali: l'a. meningea cerebrale laterale e l'a. orbito-meningea.

Dell' assetto generale arterioso cefàlico, ed in modo particolare, delle condizioni dei vasi summentovati, è massimo regolatore l'a. stapedia: soggiacciono alle sue varietà l'a. orbito-meningea e l'a. meningea cerebrale laterale, siccome da essa dipendenti. Così, com' essa ci offre una serie di transizioni che, dal suo massimo, completo sviluppo, scendono alla sua quasi totale scomparsa, assistiamo meravigliati all' origine logica delle due arterie meningee che maggiormente ci interessano.

Essa, stapedia, è completa nello *Sciurus vulgaris* e nel *Glis glis*. L'a. orbito-meningea e l'a. meningea cerebrale laterale originano dal suo ramo superiore, quand' esso percorre l'endocranio.

Nel *Mus rattus* prende il sopravvento il ramo inferiore; cede in sviluppo il ramo superiore, che s'arresta nell' endocranio, attraverso la fossa cranica media, dopo aver originato l'a. meningea cerebrale laterale.

Va perduta l'anastomosi del ramo stapediale superiore col ramus orbitalis, ed a sostituirla vi permane l'a. orbito-meningea tipica, col-

laterale di questo, destinata all' endocranio, attraverso il canale cranio-orbitale, la stessa via seguita dal tratto distale del ramo stapediale superiore, suo rappresentante. Il quale, trovandosi accanto al tratto prossimale della stapedia, ancora conservato, ci porta a concludere che della stapedia, nel *Mus rattus*, non va perduto che il tratto medio del ramo superiore.

Ma la regressione, così iniziata, continua il suo corso: anche il tratto prossimale dell' a. stapedia va distrutto.

L'*Hystrix cristata*, la *Cavia cobaya*, il *Lepus cuniculus* trovansi in queste condizioni.

L'a. orbito-meningea mantiene il suo rapporto costante col ramus orbitalis, dal quale origina apparentemente; e la via che la porta all' endocranio non cangia: è sempre il canale cranio-orbitale.

L'a. meningea cerebrale laterale risente dei rapporti incontrati dal ramo stapediale inferiore coll' a. mascellare interna, o col ramus pterigoideus che, nella *Cavia* e nel *Coniglio*, la sostituisce: cosicché essa origina o dall' una o dall' altro; dalla mascellare interna nell'*Istrice*; dal ramo pterigoideo nella *Cavia* e nel *Coniglio*. Ma da ricordarsi è ch'essa meningea cerebrale laterale, a regressione avvenuta del tratto prossimale dell' a. stapedia, origini dall' a. mascellare interna o dal ramo pterigoideo, non perderà mai il suo valore morfologico: avvenendo la scomparsa del tratto prossimale di cui sopra, prima che la stapedia si divida nei suoi due tipici rami terminali, il superiore e l'inferiore, e ricordando che, attraverso la fissura Glaseri, il ramo inferiore opera la sua anastomosi col ramo pterigoideo o coll' a. mascellare interna, ciò vuol dire che l'a. meningea cerebrale laterale sarà l'equivalente dei due rami della stapedia, associati e continui (tav. I, schema 5).

Riportare l'a. meningea cerebrale laterale unicamente al ramo inferiore dell' a. stapedia, per la sola, facile ragione della sua origine, connessa all' anastomosi primitiva del ramo stapediale inferiore coll' a. mascellare interna o col ramo pterigoideo, non ci sembra giusta ipotesi. Ammessa l'involuzione del tratto prossimale della stapedia, per l'a. meningea cerebrale laterale, non può reggervi altra concezione di quella che la consideri rappresentante del ramo stapediale inferiore con sovra innestato il tratto prossimale del superiore, portante ancora l'a. meningea cerebrale laterale. Essi rami resterebbero così immutati: non perderebbero che i loro rapporti colla cassa timpanica. La *Cavia cobaya* ed il *Lepus cuniculus* lasciano libero pensiero a ciò.

Questo modo di vedere permette inoltre di mantenere, riguardo all' a. meningea cerebrale laterale, integro il concetto dominante in tutti i Mammiferi, ch' essa sia legata, morfologicamente, al ramo stapediale superiore.

L'a. orbito-meningea raggiunge il suo massimo sviluppo nel *Lepus cuniculus*, e l'a. meningea cerebrale laterale nell' *Hystrix cristata* e nella *Cavia cobaya*.

Le altre aa. meningee non offrono gran che a riassumere.

L'a. meningea cerebrale orale è presente in tutti i Roditori esaminati, con pressoché ugual sviluppo.

Le aa. meningee cerebellari sono complete nel *Glis glis*, nel *Mus rattus* e nel *Lepus cuniculus*.

Accertata la presenza della laterale in tutti i rappresentanti studiati, resta dubbiosa l'esistenza della dorsale, unicamente nello *Sciurus vulgaris*, nell' *Hystrix cristata* e nella *Cavia cobaya*.

Nell' *Hystrix cristata* si ha l'inversione di calibro, tra l'a. meningea cerebellare laterale e l'a. meningea istmo-cerebellare aborale. Quest' arteria è normale in tutto l'ordine. Della sua omonima orale non se ne hanno tracce.

Sono complete le due aa. meningee cerebro-ventrali a sede costante, nell' *Hystrix cristata*, nella *Cavia cobaya* e nel *Lepus cuniculus*; è dubbiosa invece l'esistenza dell' a. meningea della falce nel *Mus rattus*, arteria della quale non facilmente se ne trovan le tracce anche negli altri rappresentanti della Rodentia.

L'a. oftalmica è costante in tutti: sviluppatissima nella *Cavia cobaya*, meno nel *Lepus cuniculus* e meno ancora che in questo, in tutti gli altri Rosichianti.

Per le analogie dimostrate, è logico dedurre che lo *Sciurus americanus*, l'*Echinosciurus aureogaster*, l'*Arctomys marmota*, il cui sistema arterioso cefalico è stato descritto da Tandler, devono ascriversi, relativamente alle aa. meningee, tra i Rosichianti a stapedia conservata (*Sciurus vulgaris*, *Glis glis* ecc.), e che il *Pedetes caffer* entra nell' ordine inverso, tra quelli cioè a stapedia non conservata (*Hystrix cristata*, *Cavia cobaya* ecc.).

Ordo **Insectivora.**

Novamente Meckel, Otto, Hyrtl, Hofmann e Tandler sono gli autori che più si interessano degli Insettivori. Il loro studio tuttavia è limitato quasi esclusivamente all' *Erinaceus europaeus* ed

alla *Talpa europaea*, Insettivori sui quali vi s'intrattiene anche lo Zimmerl. I tre primi autori continuano la loro errata interpretazione morfologica dell' a. stapedia, ch' essi considerano come a. carotis cerebralis od interna, donde le solite conseguenze.

Hofmann ripete la descrizione del »ramus ethmoidalis« originante dall' a. cerebrale anteriore e corrente all' incontro della rete etmoidale, sulla lamina cribrosa dell' etmoide: lo descrive nell' *Erinaceus europaeus* e vuole che la *Talpa europaea* abbia un comportamento arterioso analogo.

Tandler risolve la questione dell' a. stapedia e dà ai tronchi arteriosi in genere il loro giusto valore.

La letteratura che ha raccolto Tandler è la stessa che a noi interessa, onde ce ne serviremo secondo i nostri bisogni.

Zimmerl dà ragione, nell' *Erinaceus europaeus* e nella *Talpa europaea*, di un ramo muscolare, destinato al crotafite e passante pel canale infrasquamoso di Gruber.

* * *

Anche noi abbiamo limitato il nostro studio all' *Erinaceus europaeus italicus* ed alla *Talpa europaea*: limitazione forzata dacché non ci veniva l'occasione di altri Insettivori.

Ciononostante, lo studio di queste specie potrà sempre contribuire a darci una chiara idea dell' assetto arterioso cefalico degli Insettivori: il quale, in linea di massima, ripete abbastanza fedelmente la disposizione riscontrata nei rappresentanti della Rodentia, a stapedia interamente conservata.

Un contributo speciale ce l'offre l'*Erinaceus europaeus italicus* per un' anomalia d'origine — errore topico — dell' a. meningea cerebrale laterale: essa riconferma, lo vedremo tosto, la tesi sostenuta sul valore morfologico rappresentativo dell' a. meningea di cui è questione.

Subordo **Insectivora vera.**

Fam. Erinaceidae. *Subfam.* Erinaceinae. *Gen.* Erinaceus.

Erinaceus europaeus italicus (Tav. IV, fig. 29).

Che l'a. stapedia costituisca il vaso cefalico maggiore ce lo dimostrano gli autori dianzi accennati, colle loro ricerche quasi esclusivamente indirizzate alla sua conoscenza. Rimane la errata interpretazione.

Inizia la serie Meckel, che la descrive come carotis interna, e come tale vien nuovamente descritta da Otto, il quale vi s'in-

dugia ad una descrizione minuta, in cui non vien tralasciato di dire dell' a. meningea cerebrale laterale. Ecco come: »Tunc carotis cerebralis per foramen quoddam magnum et rotundum in cavum tympani penetrat, ibique in sulco paullulum assurgens, in duos finditur ramos, quorum alter et quidem exterior, emissis vasis pluribus pro ipso tympani cavo in sulco super primum cochleae gyrum usque ad stapedem ascendit, eum perforat et in profundo tegminis cavi tympanici sulco antrorsum dirigitur, per foramen proprium in cavum cranii intrat ibique emissa arteria menyngea media in sulco profundo ossis parietalis recta via progreditur et per canalem longum ad superiorem orbitae partem penetrat alter vero, et quidem ramus profundior supra cochleam ad profundissimam cavi tympani partem prorepens, per canalem angustum, prope sellam turcicam exeuntem, in cavum cranii intrat et in circulum Willisii inseritur, ita tamen, ut hic magis ex arteria vertebralis, quam ex carotide formetur.«

Constatato l'errore morfologico, per cui niun dubbio rimane sul riconoscimento di tale vaso, è bene notare la sufficiente chiarezza con cui Otto descriveva la stapedia nel suo tratto endotimpanico ed endocranico, la conoscenza dell' a. meningea cerebrale laterale, e la definizione di »canalem longum« data alla via di passaggio del ramo superiore della stapedia, per rendersi dall' endocranio all' orbita.

Hyrtl non conosce meno la questione, se pur da Otto differisca. Riguarda anch' egli la stapedia come a. carotis interna, e riconosce che uno dei rami, l'inferiore, per quanto poi lo descrive, sia »vier bis fünfmale stärker als der andere«; ramo, che poi segue giustamente nel suo tragitto esocranico, sino all' orbita. Si fà convinto di una neccessità, di dover chiamare cioè arteria orbitalis il ramo destinato all' orbita e da quel primo proveniente: ciò giustifica conformemente alle ragioni sostenute da Tandler e da noi poi continuate, per tutto il lavoro. E cioè:

»Die Arteria orbitalis. Ich nenne sie so, weil sie sich in allen in der Augenhöhle liegenden Gebilden — nur im Bulbus nicht — verzweigt, und einen starken Ast durch das Foramen ethmoidale zur Schädelhöhle für den Riechkolben schickt, dessen Nebenäste zur harten Hirnhaut und durch die Foramina cribrosa in die Nasenhöhle gelangen. Sie entspricht somit der Arteria ophthalmica, aus dem Circulus Willisii entstanden, mit dem Sehnerven zur Augenhöhle gelangt, sich aber nur in die Ciliararterien teilt.«

Nozione più precisa quindi non poteva venirci per concludere

sull' esistenza di rami meningei orali e di un' arteria oftalmica capace di dare le aa. ciliari.

Tandler dimostra più tardi come l'a. orbitalis di Hyrtl corrisponda all' associazione di due tronchi: del ramus orbitalis e del tratto distale del ramo stapediale superiore, ad Hyrtl ignoto, la qual cosa dimostra ancora che Hyrtl non aveva preso conoscenza del ramo superiore della stapedia e dell' a. meningea cerebrale laterale.

Tandler, ristabilito il giusto valore ad ogni tronco arterioso, conclude per la mancanza dell' a. maxillaris interna:

»Von einer aus der Carotis externa abgehenden Arteria maxillaris interna kann absolut nicht die Rede sein, da sich kein Ast medial vom Unterkiefer nachweisen läßt.«

Sull' a. occipitalis, di calibro abbastanza considerevole, lascia detto correre essa »in typischer Weise in den Nacken . . . und sich daselbst in ihre Endäste auflöst.«

Descrive la stapedia, di cui non abbiamo che a rilevarne il suo tipico comportamento: essa è completa, e cede, naturalmente, l'a. meningea cerebrale laterale.

L'a. ophthalmica è sviluppatissima.

Zimmerl, riferendosi indubbiamente al ramo stapediale superiore, che vorrebbe biforcato non appena ha raggiunto l'endocranio, descrive un ramo, il quale »appena originatosi s'immette nel canale infrasquamoso per guadagnare la fossa temporale dove si ramifica nel muscolo temporale«. Associa a ciò una figura assai dimostrativa, del decorso esocranico di tale ramo, sul quale noi non possiamo riferire. L'A. ammette ancora alcuni rami meningei, corrispondenti all'a. meningea cerebrale laterale.

* * *

Già abbiamo accennato come l'assetto generale arterioso cefalico dell' *Erinaceus europaeus* corrisponda abbastanza fedelmente a quello dei Roditori ad arteria stapedia conservata. Consimile affermazione facciamo adesso pel sistema arterioso meningeo, perfettamente analogo. Non dobbiamo che registrare le solite variazioni, esclusivamente individuali, cosicché:

L'a. meningea cerebrale orale, di calibro leggermente minore, non è troppo individualizzata: dell' a. etmoidale, sua branca madre, è maggiore il ramo terminale nasale.

L'a. meningea cerebrale laterale si stacca sul limite tra il

terzo posteriore e medio della dura cerebrale: è convessa aboralmente e la sua divisione s'effettua secondo l'abbiamo riscontrata nello *Sciurus vulgaris*. Più avanti è un secondo esile collaterale del ramus superior della stapedia, di poco conto.

Sul margine posteriore dell' emisfero cerebrale sono dimostrabili esilissimi ramellini d' origine intradurale; è probabile ch' essi provengano da un collaterale del ramus superior, a somiglianza del ramo cerebellare riscontrato nello *Sciurus vulgaris* ecc.

Tra le aa. meningee cerebellari è perfettamente dimostrabile la cerebellare laterale.

Ci resta incognito, pel suo valore morfologico, un ramellino cerebellare di cui non potemmo accertarne la provenienza: d'altra parte, ammessi i suoi caratteri, pensiamo ch' esso non potrebbe rappresentare che l'a. meningea cerebellare dorsale.

Crediamo che manchino le aa. meningee istmo-cerebellari.

Delle cerebro-ventrali, sono presenti invece le due a sede costante: sviluppata in modo speciale l'a. oftalmica, giungente ad anastomizzarsi col ramus orbitalis, non senza abbandonare prima anastomosi alle aa. ciliari. Ricordiamo inoltre piccoli ramellini secondari, collaterali ventrali del ramo superiore della stapedia.

Così le condizioni normali.

Un' anomalia pertanto, l'interesse della quale intendiamo render noto, abbiamo riscontrato in un caso. Essa riguarda l'origine dell'a. meningea cerebrale laterale, la quale, anziché effettuarsi dal ramus superior della stapedia, nel suo tratto endocranico, originava dallo stesso, quand' era ancora nella cavità timpanica. Di calibro considerevole, nasceva, precisamente, nel tratto dove il ramo stapediale superiore sta per raggiungere la volta della cavità timpanica, nel suo punto di maggior convessità. Si dirigeva quasi perpendicolarmente, in alto; attraversava la parete cranica poco sopra il ramo superiore; penetrava con questo nel cavo cranico e si gettava sul margine posteriore dell' emisfero; si spingeva poi oralmente, sulla dura, sulla quale veniva a dividersi ne' suoi due rami terminali tipici: con questa differenza che, invece di riscontrarli orale ed aborale, uno era ventrale e l'altro dorsale.

Da notarsi, essa cedeva rami diploetici, lungo il suo tragitto intraosseo, ed inoltre esili ramellini cerebellari.

Il ramo superiore della stapedia era parimenti anomalo nel suo comportamento: normale sino all' entrata nel cavo cranico, anormale nel suo tragitto ulteriore. Non correva più sino all' orbita,

attraverso tutta la fossa media del cranio; deviava invece, tosto era entrato in questo, sulla dura, incurvandosi in basso, a breve distanza dal margine aborale dell' emisfero; s'infletteva sul lobo temporale del cervello, e raggiungeva il trigemino, col quale riusciva all' esocranio, innestandosi sul ramo inferiore della stapedia, sviluppatissimo. Dal dorso della sua curva appariva il rudimento di un ramo

Fig 4.

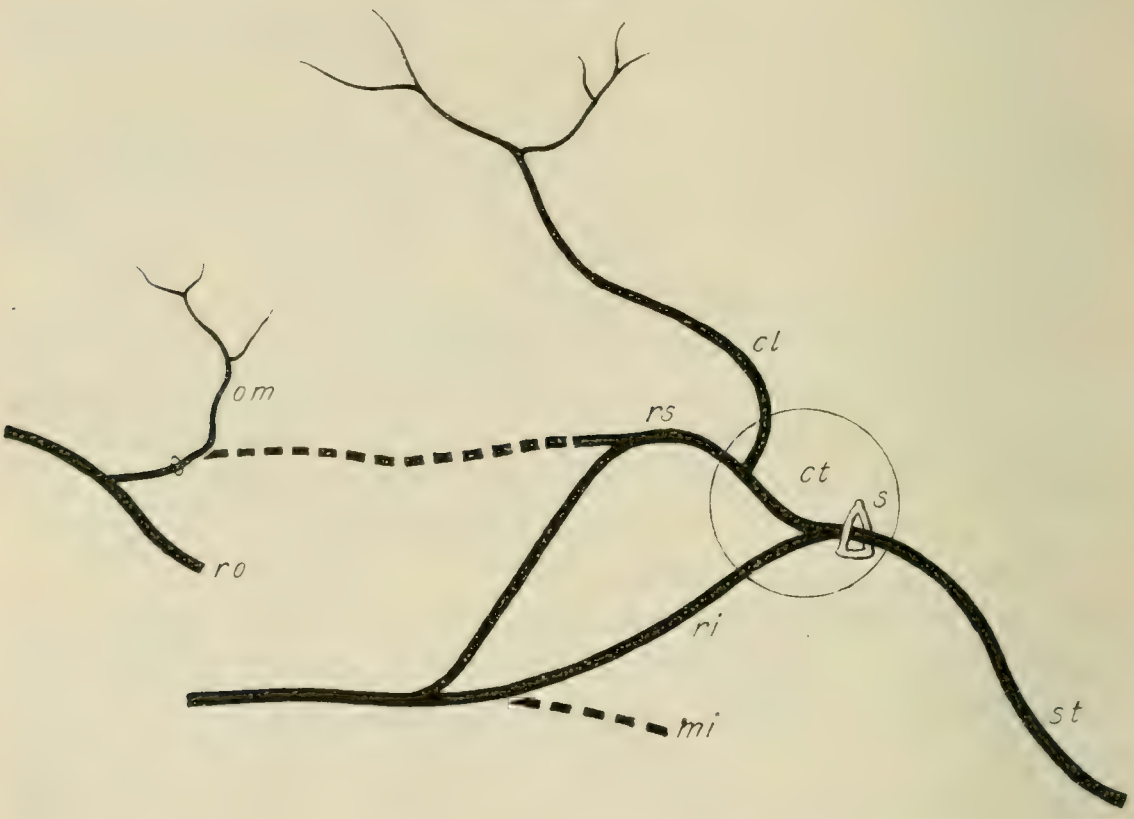

Erinaceus europaeus italicus. Anomalia d'origine dell'a. meningea cerebrale laterale. *st* stapedia; *ri* suo ramo inferiore; *rs* suo ramo superiore; *cl* a. meningea cerebrale laterale; *mi* a. mascellare interna; *ro* ramus orbitalis; *om* a. orbito-meningea; *ct* cavità timpanica; *s* staffa.

che, certamente, nel periodo embrionale, lo doveva collegare al ramus orbitalis, sino a che, per la distruzione del suo tratto medio e prossimale, non è avvenuta la costituzione dell' a. orbito-meningea, tipica nel suo comportamento (v. fig. 4).

Di anomalie consimili non abbiamo trovato accenno mai: epperò, la mancata conoscenza e descrizione del ramo superiore della stapedia per parte di Hyrtl, ammesso che questi conosceva la stapedia, se pure come carotis interna, ci fa pensare che detta anomalia possa ripetersi di frequente, più che non sia facile immaginarlo; donde, in casi consimili, verrebbe a mancare il tipico ramo superiore, destinato ad attraversare tutta la fossa cranica e

cedere l'a. meningea cerebrale laterale. Per queste considerazioni, crediamo anche logico il sospettare che Hyrtl si sia trovato di fronte ad un caso analogo.

Conclusione migliore peraltro noi vogliamo ritrarre dall' anomalia descritta, la quale serve bene a confermare la tesi nostra ed i fatti dimostrati nella Rodentia, sulla genesi dell' a. meningea cerebrale laterale e dell' a. orbito-meningea: che cioè, ancor quando si riscontrino errori topici d'origine dell' a. meningea cerebrale laterale, questa raggiunge sempre il cavo cranico, sia pur maggiore la via da percorrere, o nuova a farsi; e che, immutabilmente, il ramus superior della stapedia è destinato ad originarla, direttamente, lasciando inalterata la possibilità che un secondo ramo, lo stapediale inferiore, concorra alla sua formazione.

L'anomalia, in sé, è quasi la condizione normale del *Mus rattus*; ma, mentre nel *Mus rattus*, di tratto distale del ramo superiore della stapedia non ne resta che lieve traccia, qui, nell' *Erinaceus*, abbiamo, per anomalia, la sua comunicazione coll' a. mascellare interna, formata, come sappiamo, dal tratto distale del ramo stapediale inferiore.

La stessa anomalia ci dimostra ancora inoppugnabilmente che sempre, senza eccezione, ove non corra pel canalis cranio-orbitalis il tratto distale del ramo stapediale superiore, corre in sua vece l'a. orbito-meningea che lo rappresenta, originante dal ramo orbitale, in relazione alle comunicazioni stapediali che questo vaso deve incontrare nel periodo di vita embrionale; comunicazioni, sull' esistenza delle quali non dovrebbero nascer dubbi. L'anomalia descritta permette di escluderli, e ciò è tanto più dimostrativo, per la sicurezza che ci accompagna sull' esistenza normale della stapedia, nell' *Erinaceus*, conservata, com' è noto, in tutta la sua interezza.

Fam. Talpidae. *Subfam.* Talpinae. *Gen.* Talpa.

Talpa europaea (Tav. IV, fig. 30).

Otto ripete nella *Talpa europaea* le osservazioni prima esperite nell' *Erinaceus europaeus*, giungendo a conclusioni analoghe. Chiama pertanto la stapedia col nome di »Ramum superficialem seu meningo-orbitalem« dal quale, originerebbe, entrato nel cranio, l'a. meningea cerebrale laterale. Ugual ramo l'ammettono Hyrtl e Tandler, autori, che si occupano ancora, Tandler in particolare, del destino del ramo stapediale inferiore.

Tandler è d'avviso che la stapedia, nella *Talpa europaea* abbia un tragitto analogo a quello dell' *Erinaceus europaeus*. E ciò dice a proposito del fatto, già accennato da Hyrtl, che l'a. stapedia non si renderebbe visibile che »nach Wegnahme der Dura mater«. Mette in relazione il nuovo comportamento colla modificazione sopportata dallo sfenoide.

Ricorda l'a. meningea cerebrale laterale, collaterale del ramo stapediale superiore, avanti alla quale originerebbe »einen den Knochen perforirenden, zum Schläfenmuskel verlaufenden Ast«, ramo che corrisponde evidentemente a quello descritto dallo Zimmerl, nell' *Erinaceus europaeus*, destinato al crotafite.

Non può dire dell' a. oftalmica siccome non gli è riuscita l'iniezione.

Dice invece dell' occipitale, abbastanza notevole.

Zimmerl non solleva alcuna eccezione a proposito della stapedia; accenna all' a. meningea cerebrale laterale, ed al ramo muscolare temporale, destinato a fuoriuscire per »un minutissimo forellino il quale è situato di solito sulla sutura temporo-parietale«, foro che rapporta poi, come già aveva fatto nell' *Erinaceus*, al canale infrasquamoso di Gruber.

* * *

Lo studio del sistema arterioso meningeo encefalico della *Talpa europaea* non porta innovazioni su quanto noi abbiamo concluso per l'*Erinaceus europaeus*.

Anche per la stapedia siamo d'avviso ch' essa mantenga lo stesso comportamento: noi proprio non siamo stati obbligati, riferendoci in particolare al ramus superior, di sollevare la dura per studiarne il suo corso.

Tutte le aa. meningee, rapportate a quelle dell' *Erinaceus europaeus*, si corrispondono esattamente, per l'origine e pel tragitto: una non lieve differenza mostra invece lo sviluppo delle aa. cerebro-ventrali.

La fortuna di un' iniezione ben riuscita ci permetteva di scorgere, senza dubbi in proposito, l'a. oftalmica, la quale è però esilissima, tanto da poterla seguire difficilmente nella cavità orbitale onde studiarne il suo comportamento.

L'a. meningea della falce è pur essa tanto ridotta da non raggiungere il solco olfattivo.

Nella *Talpa*, inoltre, abbiamo trovato il ramo muscolo-temporale,

collaterale del ramo stapediale superiore, corrispondente a quello che prima ha descritto Tandler e poi più minutamente lo Zimmerl.

Riassunto.

I due Insettivori studiati concordano perfettamente nelle condizioni del loro sistema arterioso meningeo encefalico.

Sull' a. stapedia: sull' a. orbito-meningea e sull' a. meningea cerebrale laterale, sue dipendenti, abbiamo già concluso, relativamente ai loro caratteri morfologici, poco innanzi, a proposito dell' *Erinaceus europaeus it.*: quelle conclusioni valgono ora anche per la *Talpa*, sicché è inopportuno il ripeterle. Additiamo unicamente, per l'a. orbito-meningea e per l'a. meningea cerebrale laterale, la loro origine costante dal ramo stapediale superiore, salvo l'anomalia descritta nell' *Erinaceus*, in cui l'a. orbito-meningea originava dal ramus orbitalis.

Il ramo stapediale superiore dà inoltre origine ad una branca destinata a passare nella fossa temporale, attraverso il canale infrasquamoso di Gruber; e, ventralmente, stacca alcune meningee cerebroventrali.

L'a. oftalmica, sviluppatissima, nell' *Erinaceus europaeus it.*, s'anastomizza col ramo orbitale, sul cui tronco s'innesta contemporaneamente il tratto distale del ramo stapediale superiore, passato nell' orbita attraverso il canale cranio-orbitalis.

Anche l'a. meningea della falce è notevolmente sviluppata nell' *Erinaceus*, mentre nella *Talpa*, a. oftalmica e meningea della falce sono ridottissime: la prima non s'anastomizza più col ramo orbitale, e la seconda non arriva a varcare il solco olfattivo.

Ogni riserva va messa per le aa. meningee istmo-cerebellari, delle quali non abbiamo trovato tracce sufficenti a stabilirne i caratteri.

Ordo **Chiroptera.**

Non più ricca d'osservazioni della Rodentia o dell' Insectivora è la Chiroptera.

Che a noi interessino, sono i dati che ci vengono da Otto, Hyrtl, Tandler, Grosser, Zimmerl.

Otto, sempre nel suo lavoro »De animalium quorundam per hyemen dormentium vasis cephalicis« descrive ancora l'a. stapedia come a. carotis interna, sulla quale, dopo aver detto del suo passaggio attraverso le branche della staffa, continua:

»Cavum cranii ingressa, mox in duos dividitur ramos, exteriorem et interiorem. Ille maior est et in sulco satis profundo retrorsum dirigitur; dat plures arterias meningeas, et tunc in Vespertilionibus huius terrae per foramen quoddam proprium, in Pteropode autem Capensi per canalem longum orbitam intrat. Denisque misso ramulo quoddam in cavum cranii redeunte inque cribro ossis ethmoidei diviso, in oculi musculis et uti arteria supraorbitalis finitur: alter vero ramus exit per fissuram laceram anteriorem et cavo cranii, sed mox in hoc per foramen ovale recurrit, arteriolas dat parvas pro dura menyngea maiorem ramum ad circulum Willisii, et postremo per fissuram orbitalem ad oculum dirigitur.«

Un così complesso tragitto, anche solo d'un' arteria consimile, Tandler non lo può confermare, ad onta ch' egli abbia esteso le sue ricerche agli Pteropidi. Non trova, anzi, corrispondenza alcuna tra i risultati delle ricerche sue e quelli di Otto, che confuta e ritiene caduto in errori di interpretazione. Né sa trovare il »canalem longum«, od il ramo che, proveniente dal cavo cranico, fuoriesce per la »fissura lacera« onde ritornare allo stesso, per il »foramen ovale«, collegandosi poi al »circulus Willisii«. Ma che Otto scambiasse la stapedia per carotis interna, conclude Tandler, lo dimostra ancora la conclusione dedicata al capitolo dei Chirotteri, nel suo lavoro: »Omnes mihi eandem auris et vasorum encephali conditionem, nec non arteriae carotidis cerebralis per stapedem decursum demonstraverunt.«

Hyrtl è d'accordo nell' ammettere, riferendosi al *Vespertilio*, *Noctilio*, *Plecotus*, *Phyllostoma*, *Mormoops* e *Taphazous*, sopra il promontorio, una doccia destinata a ricettare il vaso arterioso, corrente tra le branche della staffa, ed accenna anch' egli a discordanze dei risultati suoi con quelli di Otto, inerenti al decorso dell' arteria accennata, tra i collaterali della quale, annovera un ramo satellite del V paio, corrente nell' orbita come a. orbitalis. Ricorda poi, nel *Vespertilio* e *Rhinolophus*, un' anastomosi tra il vaso stapediale e l'a. occipitale.

Detti rami arteriosi non vengono confermati da Tandler, siccome a questi non gli fu possibile la loro dimostrazione.

Tandler studia gli Pteropidi. Solitamente, diremo delle sue ricerche nei casi singoli, ed alle descrizioni sue aggiungeremo quelle di Grosser, riguardanti il *Rhinolophus hipposideros* ed il *Vespertilio murinus*.

Zimmerl investiga il comportamento dell' a. stapedia, in rela-

zione al canale infrasquamoso di Gruber, attraverso il quale ritiene passi il maggiore dei suoi rami di divisione che si porterebbe nella fossa temporale, destinato al muscolo omonimo.

Dalla figura che compiega al lavoro, appare evidentissimo il ramo stapediale superiore, di apparenze normali, tipiche. Il ramo stesso che ritiene tutto muscolare ripete la posizione ed il comportamento dell' a. meningea cerebrale laterale: ond' è a pensare che solo un collaterale di questa si rendesse alla fossa temporale. Tuttavia, scrive l'autore che non gli è riuscito »di mettere in evidenza nessun ramo che si distribuisse alle meningi«.

* * *

Della Chiroptera noi non abbiamo potuto esaminare che un solo rappresentante: il *Pipistrellus Kuhli.*

A completarci un poco, ci serviamo delle descrizioni di Tandler sul *Pteropus edulis*, e di quelle di Grosser sul *Vespertilio murinus* e *Rhinolophus hipposideros*, che noi riassumeremo come al solito.

Subordo **Megachiroptera.**

Fam. Pteropidae. *Subfam.* Pteropinae. *Gen.* Pteropus.

Pteropus edulis (da Tandler).

Si ha notizia dell' a. occipitale, dell' a. meningea cerebrale laterale, dell' a. orbito-meningea e dell' a. oftalmica.

L'a. occipitale origina nell' angolo formato dalla carotis interna ed externa: è debole e si esaurisce tosto, dirigendosi nucalmente.

A. meningea cerebrale laterale.

Origina dall' a. maxillaris interna, prima ch' essa penetri il canale ritenuto da Tandler analogo allo pterigoideus. Corre aboralmente: attraversa la fissura Glaseri — assai aperta in questi animali — oralmente alla staffa; s'incurva dorsalmente, nell' angolo dorso-orale della cavità timpanica; perfora il tegmen tympani, e si rende all' endocranio come a. meningea cerebrale laterale (Tav. I, fig. 4).

A. orbito-meningea.

»Der Ramus orbitalis verbindet auch hier, wie des öfteren beschrieben, die Arteria maxillaris interna und den Ramus superior der Arteria stapedia; die oberen orbitalen Gefäße entsprechen dem distalen Ende der Arteria stapedia.«

Quest' affermazione di Tandler non è così chiara da renderci subito conto dell' a. orbito-meningea: v'è però motivo di ammetterla

per la nota ragione ch' essa sempre corrisponde al tratto distale del ramo stapediale superiore, e questo persiste nello *Pteropus edulis,* ad onta che non sappiamo in qual misura.

Ma è giusto avvertire che, se tale circostanza non può aver dubbio per quanto può riferirsi a descrizione, non così evidente appare dallo schema che TANDLER ci offre in proposito. D'altro canto non dobbiamo tacere che, anche quando l' a. orbito-meningea era evidentissima, essa è sempre stata sconosciuta, epperciò mai disegnata.

A. oftalmica.

Collaterale del circulus Willisii; debole e collegata al ramus orbitalis mercé un' anastomosi, essa contribuisce alla formazione delle aa. ciliari.

Senza darci notizia diretta dell'a. meningea cerebrale orale, TANDLER ci dice tuttavia dell' a. ethmoidalis. Sicché vien logico di mantenere a questa il suo ramo meningeo.

Subordo **Microchiroptera.**

Fam. Rhinolophidae. *Subfam.* Rhinolophinae. *Gen.* Rhinolophus.

Rhinolophus hipposideros (da GROSSER).

Possiamo concludere per l'esistenza dell' a. occipitale, dell' a. meningea cerebrale laterale, e, come probabile, dell' a. orbito-meningea, siccome è conservato integro il ramo stapediale superiore.

A. occipitale.

Collaterale della carotis interna, e destinata ai muscoli nucali. GROSSER non accenna a collaterali meningei di sorta.

A. meningea cerebrale laterale.

Collaterale del ramo stapediale superiore, nel suo punto tipico.

Per l'a. orbito-meningea vale la considerazione sovra esposta: tutt' al più va ricordato che GROSSER interpreta come a. frontalis il tratto distale esocranico del ramus superior della stapedia.

L' a. oftalmica mancherebbe: prendiamo contezza tuttavia di un' arteria nervi optici, la quale sarebbe, talora, collaterale del ramus orbitalis, tal' altra, della maxillaris interna.

Fam. Vespertilionidae. *Sect.* Vespertilionae.

Gen. Vespertilio.

Vespertilio murinus (da Grosser).

Grosser conclude per l'a. occipitalis, come nel *Rhinolophus*. Ammette ancora l'a. meningea cerebrale laterale collaterale del ramo superiore della stapedia, sviluppatissima: vuole anzi ch' essa corrisponda ad uno dei due rami terminali che originerebbe il ramo stapediale superiore, non appena resosi endocranico, »immer subdural bleibend«. L'altro ramo correrebbe oralmente »und unter Abgabe einer Arteria ethmoidalis wieder den Knochen durchbohrt und als Arteria frontalis am oberen Augenwinkel endigt«.

Ci sia permessa qui, giacché la circostanza non potrebbe offrirsi meglio, una osservazione.

Abbiamo dimostrato troppe volte negli ordini scorsi, come il ramo superiore della stapedia, prima di attraversare il canale cranio-orbitalis, cedesse l'orbito-meningea, piccole ramificazioni talora, ma sempre con ugual significato.

L'a. ethmoidalis di Grosser, ceduta da parte del ramus superior della stapedia, prima ch'esso si renda esocranico, corrisponde perfettamente all' a. orbito-meningea degli animali a stapedia conservata: la posizione stessa lo indica e l'afferma.

L'a. etmoidale è sempre più orale che non sia quell' arteria, e la sua origine è sempre esocranica, contrariamente al collaterale del ramo stapediale superiore, oggetto di discussione. Sembraci quindi giusta e logica la nuova interpretazione, la quale giustamente si collega all' ipotesi prima, formulata pel *Rhinolophus hipposideros*, e che noi confermeremo tosto colla descrizione del *Pipistrellus Kuhli*, Microchirottero, anch' esso appartenente alla famiglia *Vespertilionidae*.

L'a. oftalmica è completamente scomparsa, epperò dimostrabile nell' embrione (ricerca su un embrione di 9 mm.) come arteria centralis retinae, collaterale del tratto intracranico della carotis interna.

Accennando Grosser alla distruzione del tratto prossimale del ramus inferior della stapedia, è bene avvertire, pel fine morfologico, ch' essa è ben sviluppata e completa nell' embrione.

Gen. Pipistrellus.

Pipistrellus Kuhli (Tav. IV, fig. 31).

Il sistema arterioso meningeo encefalico e con esso l'a. stapedia del *Pipistrellus Kuhli* hanno rapporti intimi di somiglianza coi Microchirotteri prima descritti.

Per le aa. meningee di cui rende contezza Grosser non passa differenza alcuna. Così l'a. orbito-meningea è tipica, e si presenta coi caratteri dell' a. etmoidale descritta da Grosser, nel *Vespertilio murinus*; s'anastomizza coi rami dell' a. meningea della falce, e riceve aboralmente la terminazione di un collaterale dell' a. meningea cerebrale laterale.

L'a. meningea cerebrale laterale, tipica anch' essa, collaterale del ramo stapediale superiore, irrora i due terzi posteriori della dura cerebrale.

Ancora un ramo è costante collaterale del ramo superiore della stapedia: staccasi da questo non appena tocca la dura cerebrale, vicino all' origine dell' a. meningea cerebrale laterale, e corre sulla tenda cerebellare, dorsalmente.

Su tre Pipistrelli esaminati, due volte si comportava com' è disegnato in figura; una terza era fuso colla meningea cerebrale laterale, in un tronco unico, maggiore, irraggiante rami orali ed aborali. In tutti i casi pensiamo di ravvicinare la presenza di detto ramo al ramo descritto, in condizioni pressoché simili nell' Insectivora, ed identificato da Tandler e Zimmerl per ramo muscolare temporale. Limitiamo l'affermazione ad ipotesi, poiché non avemmo fortuna di poterlo seguire nel suo tratto distale, che, a dir vero, a chi non è avvertito di una sua probabile continuazione esocranica; può apparire decisamente esaurito.

Più che non si sia potuto stabilire nello *Pteropus edulis*, *Rhinolophus hipposideros* e *Vespertilio murinus*, possiamo render conto ancora dell' a. meningea cerebrale orale, destinata quasi esclusivamente alla dura olfattiva, sulla quale, o sul solco omonimo, incontra le ramificazioni distali dell' a. meningea della falce.

L'a. meningea della falce, collaterale del tratto anteriore del circulus Willisii, è sviluppata sino a rendersi per non lieve tratto, attraverso il solco olfattivo, alla falce cerebrale e sulla dura del polo cerebrale orale. Le sue anastomosi ci son già note.

Siamo riusciti intanto a vedere un ramo meningeo cerebellare, la cui finezza non ci permetteva di seguirlo nel suo tratto prossimale,

a cagione dei suoi rapporti ossei: ma la sua direzione ci indirizzava a pensare all' a. meningea cerebellare laterale.

L'a. oftalmica non siamo riusciti a rintracciarla. Non ci dobbiamo celare per altro che mancava l'iniezione in quel tratto, non senza ragione forse, ammessa la via più comoda della meningea della falce, sovra descritta.

L'a. stapedia è tipica. Il ramus superior è il maggiore; il suo tratto distale concorre col ramus orbitalis alla irrorazione dell' orbita.

Il ramus inferior, minore, a pena percettibile nel cavo timpanico, riesce difficile seguirlo nel suo tratto distale, il cui destino ci è incognito.

Riassunto.

Così come la Rodentia, la Chiroptera, anche ne' pochi esemplari studiati, è ricca di particolari a noi interessantissimi: soprattutto, la descrizione che Tandler dà sull' a. meningea cerebrale laterale dello *Pteropus edulis*.

In ragione dell' esistenza dell' a. ethmoidalis, deducemmo, nello *Pteropus edulis*, quella dell' a. meningea cerebrale orale, confermata poi dalle nostre ricerche sul *Pipistrellus Kuhli*. Nel *Vespertilio murinus* e nel *Rhinolophus hipposideros*, rimane dubbiosa, sol perché Grosser, come abbiamo già dimostrato, attribuisce all' a. orbito-meningea il valore di a. ethmoidalis, epperciò non si ànno più dati sulla vera a. etmoidale.

Per contro, appare tipica l'a. orbito-meningea nel *Pipistrellus Kuhli* e, vorremmo dire indubbiamente, anche nel *Vespertilio murinus* e nel *Rhinolophus hipposideros*; meno sicuramente nello *Pteropus edulis*. L'origine dell' a. orbito-meningea permane costante dal ramus superior dell'a. stapedia, prima ch'esso, attraverso il canalis cranio-orbitalis, si renda all' orbita.

Esistendo nello *Pteropus edulis*, essa, l'a. orbito-meningea, dovrebbe indubbiamente partire dal ramus orbitalis per rendersi all' endocranio. Così consiglia almeno la distruzione del tratto medio del ramo stapediale superiore.

L'a. meningea cerebrale laterale è la tipica degli animali a stapedia conservata (*Vespertilio murinus*, *Rhinolophus hipposideros*, *Pipistrellus Kuhli*). Nello *Pteropus edulis* essa ci rende il maggior contributo alla dimostrazione cui siam voluti giungere, relativamente alla sua morfologia, nella Rodentia e nell' Insectivora.

Ricorderemo ch' essa, originata all' esocranio, entra nel cavo

timpanico per la fissura Glaseri, s'inflette avanti la staffa, piega orodorsalmente, ed incontra il tegmen tympani che perfora, per rendersi all' endocranio.

Il tratto prossimale della stapedia è scomparso.

Il caso è singolare ed interessante, né dimostrazione migliore potrebbe venirci; impariamo cioè come l'a. meningea cerebrale laterale sia formata dal ramo inferiore della stapedia e dal tratto prossimale del superiore. Quanto noi abbiamo generalizzato, immaginando la trasmigrazione di quei tratti arteriosi congiunti, dal cavum tympani, lo stesso afferma ora Tandler per il caso singolo dello *Pteropus edulis*, e cioè:

»Die Arteria meningea media ist zusammengesetzt aus einem Stücke des Ramus inferior und einem Stücke des Ramus superior der Arteria stapedia und dem distal, aus der auch sonst aus dem Ramus superior entspringenden meningealen Ramification.«

Lo *Pteropus edulis*, d'altro canto, può dimostrarci ancora cose singolari: che cioè, l'a. meningea cerebrale laterale, anche quando non risenta più de' rapporti col tratto prossimale della stapedia, potrà sempre ancora ricorrere alla via timpanica, per rendersi all' endocranio; e che è veramente possibile la sola distruzione del tratto prossimale dell' a. stapedia sino alla sua divisione terminale. Alle quali conclusioni ci sia concesso di aggiungere ch' essa stapedia deve necessariamente trovarsi completa nel periodo di vita embrionale dello *Pteropus edulis*; e che, di conseguenza, per convertirsi allo stato extraembrionale, necessitano regressioni di tratti parziali di essa: che queste, interessando unicamente il tratto prossimale della stapedia ed il medio del suo ramo superiore, lasciano integri il ramo inferiore ed il tratto prossimale del superiore, perché destinati alla formazione dell' a. meningea cerebrale laterale.

Ciò ammesso, prospettandoci l'eventuale regressione del ramo stapediale inferiore, noi siamo indotti a concludere ch' esso ramo potrà ridursi od estinguersi sempreché l'a. meningea cerebrale laterale origini dal ramo superiore, come lo dimostrano il *Vespertilio murinus*, il *Rhinolophus hipposideros*, e *Pipistrellus Kuhli*, se pure questo ultimo in proporzioni minori.

Interessante ancora è il ramo cerebellare descritto nel *Pipistrellus Kuhli*, che in qualche modo può corrispondere al ramo perforante muscolare, descritto dallo Zimmerl nel *Plecotus auritus*, in relazione al canale infrasquamoso di Gruber, analogo a quello riscontrato nell'Insectivora.

I casi sono troppo limitati per poter trarne qualche conclusione di valore.

Delle aa. meningee cerebellari si può dir poco; sembra dimostrata nel *Pipistrellus Kuhli* l'a. meningea cerebellare laterale. Per gli altri Chirotteri non sono possibili che ipotesi, in relazione all' esistenza dell' a. occipitalis.

Tra le aa. meningee cerebro-ventrali, appare l'a. oftalmica: nello *Pteropus edulis*, discretamente sviluppata; scomparsa invece nel *Vespertilio murinus* e *Rhinolophus hipposideros*; ancora accennata nel *Pipistrellus Kuhli*, ma ridottissima.

L'a. meningea della falce è dimostrata solo nel *Pipistrellus Kuhli*.

Sonvi ancora tracce di aa. meningee cerebro-ventrali stapediali.

Ordo **Prosimiae.**

Di quest' ordine non avemmo fortuna d'avere alcun rappresentante, ma non celandoci tutta la sua importanza, intendiamo riassumere dalle ricerche di Zuckerkandl e di Tandler quanto a noi può interessare.

Il tutto desumiamo dal più volte citato lavoro: »Zur vergleichenden Anatomie der Kopfarterien bei den Mammalia« di Tandler.

La letteratura sulle arterie cefaliche delle Proscimmie è manchevole: Tandler non vi trova dati interessanti, comparabili colle sue ricerche.

Egli acquista, in rapporto all' ordinamento delle arterie cefaliche di quest' ordine, la convinzione ch' esso si presti ad una divisione in due gruppi: dei quali, uno s'accosterebbe ai Roditori; l'altro alle Scimmie. Appartengono al primo il *Chiromys* ed i Lemuridi; al secondo gli altri generi dell' ordine.

Si ritrova nei primi la persistenza del vaso stapediale, la regressione dell' a. carotis interna, e il sopravvento dell' a. vertebralis.

Appare ne' secondi, invece, la completa regressione del vaso stapediale e la prevalenza della carotis interna. Chiara corrispondenza trova inoltre, col comportamento dei Chirotteri, l'*Otolicnus* per la posizione della sua carotide interna rispetto la parete timpanica: corrispondenza tuttavia, la cui spiegazione sembra anche a Tandler indefinibile:

»In wie weit diese Verhältnisse als Resultate der phylogenetischen Beziehungen oder als Convergenzbildungen anzusehen sind, ist natürlich nicht zu unterscheiden.«

Tandler esamina, in tutto, lo *Stenops gracilis*, l'*Otolicnus crassicaudatus*, il *Lemur varius*; ritiene d'aver esaminato i più importanti rappresentanti dell' ordine, ed aggiunge le descrizioni relative al *Chiromys madagascariensis*, raccolte da una monografia contemporanea di Zuckerkandl.

Fam. Lemuridae. *Subfam.* Lemurinae. *Gen.* Lemur.

Lemur varius (da Tandler).

L'arteria etmoidale nasce dal tronco comune risultante dall'anastomosi convergente tra l'a. oftalmica ed il tratto orbitale del ramo superiore della stapedia.

L'a. meningea cerebrale laterale è collaterale del ramo stapediale superiore, nel suo punto d'entrata nell' endocranio. Il tratto distale del ramo stapediale superiore, interamente conservato, raggiunta l'orbita, s'anastomizza col ramus orbitalis, a cui s'aggiunge poi l'a. oftalmica, cedente al bulbo le arterie ciliari.

L'a. occipitale, abbastanza considerevole, ha un tragitto tipico e si suddivide ne' muscoli nucali.

Fam. Chiromyidae. *Gen.* Chiromys.

Chiromys madagascariensis (da Zuckerkandl).

L'a. etmoidale è collaterale del tronco risultante dall' anastomosi del tratto orbitale del ramo superiore della stapedia col ramo superficiale dell' a. oftalmica.

L'a. meningea cerebrale laterale è collaterale dell' a. stapedia, non appena è entrata nella fossa media del cranio. Di calibro considerevole, essa entra, accompagnata da una vena, direttamente nella sostanza del temporale. Corrisponde alla meningea cerebrale laterale dell' Uomo, originante dall' a. maxillaris interna.

È interessante il percorso del ramo stapediale superiore, il quale »zieht von zwei Venen flankiert nach vorn, durchsetzt die laterale Wand des im kleinen Keilbeinflügel befindlichen pneumatischen Raumes und gelangt in den hinteren Winkel der Augenhöhle.«

Nell' orbita, il suo tratto distale s'anastomizza coll' a. oftalmica.

L'a. oftalmica, collaterale della carotis interna, è tanto sviluppata da potersi dividere ancora nell' orbita in due robusti rami: uno

superficiale di cui già conosciamo le sue anastomosi; l'altro profondo destinato a dare le aa. ciliari.

Dell' a. occipitalis non è detto che del suo tragitto ch'essa compie per raggiungere l'apofisi trasversa dell'atlante ed i muscoli retti del capo.

Tra i collaterali esocranici della carotis interna, ZUCKERKANDL annovera un ramo »il quale entra satellite del vago nel cavo cranico e termina come a. meningea posteriore«. Il carattere di questo ramo e la sua entrata, in particolare, ci dimostrano chiaramente ch'esso non va già considerato come a. meningea cerebellare dorsale, ma sebbene come istmo-cerebellare aborale. Una maggiore insistenza la riteniamo soverchia.

Fam. Nycticebidae.

Subfam. Nycticebinae. *Gen.* Loris (= Stenops).

Loris gracilis (da TANDLER).

TANDLER non ha potuto dimostrare l'a. stapedia.

Della maxillaris interna poi, che a noi interesserebbe, dopo aver detto della sua origine da un tronco comune all' a. temporalis superficialis ed alla transversa faciei, impariamo solo ch'essa si comporta come nelle Scimmie e nell' Uomo; né maggiori notizie ricaviamo sull' a. oftalmica, collaterale dell' a. carotis interna.

Subfam. Galaginae. *Gen.* Galago (= Otolicnus). *Sottogen.* Otolemur.

Otolemur crassicaudatus (da TANDLER).

Valgono le stesse considerazioni svolte per il *Loris gracilis*.

L'a. oftalmica nasce nel punto di unione della carotis interna colla communicans posterior, ed è di calibro abbastanza considerevole.

Riassunto.

Non può essere che monco, qual può venire da considerazioni tirate appena da lievi e manchevoli notizie.

Ci servirà pertanto a segnalare come le Proscimmie, ne' riguardi del loro sistema arterioso cefalico, segnino non lievi transizioni tra la Rodentia, l'Insectivora e la Chiroptera, da una parte, i Primati e l'Uomo dall' altra.

Impariamo così che alcune Proscimmie ripetono i caratteri dei primi ordini, essenzialmente in relazione alla presenza dell' a. stapedia, conservata nel suo ramo superiore, integro, con tutte le sue formazioni relative, endocraniche ed orbitali (*Lemur varius*, *Chiromys madagascariensis*).

Che altre, s'accostano meglio alle Scimmie e all' Uomo, in relazione alla sostituzione dell' a. maxillaris interna all' a. stapedia.

Cosa singolare, da notarsi prima di ogni altra conclusione, è lo sviluppo considerevole dell' a. oftalmica. Essa segna una vera progressione, rapportata al calibro degli ordini precedenti.

Ricordiamo intanto che anche nell' Insectivora e nello *Pteropus edulis*, tra i Chirotteri, s'era manifestata analoga tendenza: maggiore peraltro nelle Proscimmie, dove già troviamo, nel *Chiromys madagascariensis*, ad esempio, una spiccata suddivisione terminale dell' a. oftalmica in rami orbitali considerevoli. Essa perde il carattere di semplice a. meningea-ottica o ciliare, o di semplice anastomosi intercranica, per assumere quello di un vaso che realmente contribuisca all' irrorazione dell' orbita: epperò conserva geneticamente il suo valore. I suoi rami, destinati al n. ottico ed al bulbo, li cede a parte.

Il *Chiromys madagascariensis* ce l'insegna: è noto che il ramo terminale profondo dell' a. oftalmica cede esclusivamente le aa. ciliari.

L'a. meningea cerebrale laterale è costante; essa è collaterale stapediale, nel *Lemur varius* e nel *Chiromys madagascariensis*; dell' a. maxillaris interna, nel *Loris gracilis* e nell' *Otolemur crassicaudatus*.

A ragion d'ipotesi dobbiamo supporre l'esistenza di qualche a. meningea cerebellare, in relazione alla presenza dell' a. occipitale.

Sulle aa. meningee istmo-cerebellari crediamo bene di affermare la presenza dell' aborale, nel *Chiromys madagascariensis*, secondo quanto dicemmo nella descrizione.

Ordo **Primates** (= Simiae).

Anche nei Primati, come per le Prosimiae, non avemmo modo di avere alcun rappresentante a nostra disposizione. Siamo così costretti a ricorrere a Tandler, dal quale novamente preleviamo quanto, in relazione al sistema arterioso meningeo, può aver interesse. Così per la letteratura.

La descrizione dei vasi cefalici dei Primati, più che non si sia incontrato nell' Ordo Prosimiae, è sorretta da un interessamento singolare. Ma al solito, son pochi gli autori che si addentrano in uno studio esauriente dei tronchi arteriosi cefalici secondari. Son sempre cose generali assai quelle che noi dobbiamo constatare. Anche Sperino, nella sua anatomia speciale del Cimpanzé, non ci offre dati utilizzabili.

Interessantissimi ci sono gli studi di von Theile, e degni di nota quelli di von Rojecki. Non rendono invece a noi circostanza che ci interessi gli studi di Eisler, Hyrtl, Barkow, Vrolik ecc.

In ultimo abbiamo le ricerche di Tandler che seguiremo passo passo.

Di Theile interessa la descrizione ch' egli dà dell' arteria lacrymalis, nel *Simia inuus*:

»Der größere Ast (der Arteria lacrymalis), welcher in seiner Verbreitung dem vorderen Aste der Meningea media entspricht, dringt durch ein Loch oben an der äußeren Augenhöhlenwand, zwischen dem Stirnbeine und dem großen Keilbeinflügel, in die Schädelhöhle, befindet sich beim Eintritte in die Schädelhöhle an der Hervorragung, welcher der Fossa Sylvii des Gehirnes entspricht, und verläuft von hier aus in einer Knochenfurche über die Schuppe des Schläfenbeines und über das Scheitelbein nach oben und hinten, indem sie sich an der harten Hirnhaut verästelt. Das Loch in der Augenhöhlenwand und die verästelte Gefäßfurche findet sich gleichmäßig auf beiden Seiten bei allen vier Exemplaren, und ein paarmal sah ich noch die abgerissene Arterie in dem Loche stecken.

Die gleiche Beschaffenheit des Knochens finde ich aber auch am Schädel von *Simia maimon* und *Simia macacus*, so daß wahrscheinlich bei allen Affen ein zur Meningea media zu zählender Ast der Ophthalmica abgeht.«

V. Rojecki, sul ramo meningeo dell' a. lacrimale del *Macacus cynomolgus* e *Macacus sinicus*, conclude invece negativamente, scrivendo in modo esplicito e dopo una lunga descrizione »... je n'ai pu constater la petite méningienne ...«.

D'altra parte, a queste precise conclusioni si contrappongono i risultati delle ricerche di Tandler, il quale afferma d'aver potuto dimostrare chiaramente, nel *Macacus cynomolgus*, la »foramina« che dall' orbita mena all' endocranio, come le docce vasali che nello stesso la continuano.

Di letteratura generale, ogni altra indicazione che si abbia è troppo vaga o generica, perché a noi possa portare un qualsivoglia contributo.

Meritano tuttavia ancora un accenno i piccoli collaterali dell' a. cerebrale anteriore, che Staderini ha voluto considerare come i rappresentanti del già noto »ramo frontale« equivalente all' a. meningea della falce.

Della indicazione di Theile ne riparleremo nel riassunto.

Fam. Hapalidae. *Gen.* Hapale.

Hapale penicillatus (*penicillata*) (da Tandler).

L'a. etmoidale è collaterale dell' a. oftalmica, nel suo tratto orbitale.

L'a. oftalmica è grossissima; invia l'a. frontale, l'etmoidale, la lacrimale e forma le aa. ciliari. È collaterale dell' a. carotis interna.

L'a. lacrimale, il maggior collaterale dell' arteria oftalmica, lancia aboralmente un ramo, il quale abbandona l'orbita, correndo attraverso un fine canaletto, situato sopra la fissura orbitaria superiore, ed entrando nell' endocranio per formarvi l' »arteria meningea media«.

Tandler giustifica tale formazione asseverando non potersi dimostrare altra meningea cerebrale laterale, originante dall' a. maxillaris interna, di comportamento analogo a quello dell' Uomo, ma però »mit dem einzigen Unterschiede, daß eine von ihr abgehende Meningea media nicht auffindbar war.«

L'a. occipitale sarebbe sostituita dall' arteria auricolare posteriore.

Fam. Cercopithecidae.

Subfam. Cercopithecinae. *Gen.* Papio (= Cynocephalus).

Sottogen. Hamadryas.

Hamadryas hamadryas (da Tandler).

L'a. meningea cerebrale laterale è collaterale dell' a. maxillaris interna.

L'a. oftalmica è ancora collaterale della carotide interna, e provvede a tutto il contenuto dell' orbita.

L'a. lacrimale invia un ramo retrogrado, il quale attraversa la parete orbitale posteriore, per un canale osseo proprio, all' estremo dorso-laterale della fissura orbitalis superior; ramo che raggiunge l'endocranio e quivi si anastomizza direttamente coll' a. meningea cerebrale laterale d' origine della maxillaris interna. Questo vaso era in tutti i casi esaminati ben sviluppato.

L'a. occipitale ripete quella dell' *Hapale penicillatus.*

Sottogen. Choeropithecus.

Choeropithecus porcarius (da Tandler).

Corrisponde, pel sistema arterioso che a noi interessa, perfettamente all' *Hamadryas hamadryas.*

Subfam. Semnopithecinae. *Gen.* Semnopithecus.

Sottogen. Semnopithecus p. d.

Semnopithecus entellus (da TANDLER).

Il sistema arterioso cefalico del *Semnopithecus entellus* si comporta precisamente come nel *Choeropithecus.*

Avvertiamo tuttavia il singolare sviluppo del ramo collaterale dell' a. lacrimale, ricorrente nel cranio e destinato all' a. meningea cerebrale laterale; né vogliamo tacere del ramo collaterale di questa — continua la direzione del primo e staccasi là dove avviene la loro anastomosi — corrente attraverso il tegmen tympani, verso la cavità timpanica, oltre la quale non è più seguibile.

Aggiungiamo infine che questo complesso di cose ha indotto TANDLER a considerare che il ramo stapediale superiore esista nel *Semnopithecus ent.* e ch' esso sia »deutlich von der Paukenhöhle in die Orbita verfolgbar«.

Fam. Cebidae. *Subfam.* Cebinae. *Gen.* Ateles.

Ateles paniscus (da TANDLER).

L'a. maxillaris interna ricorda quella dell' *Homo.*

»L'arteria ophthalmica provvede a tutto il contenuto dell' orbita.

Il ramo che ricorre dall' arteria lacrymalis e sbocca nell' arteria meningea — quale meningea, TANDLER non dice, ma con tutta probabilità vuol riferirsi alla cerebrale laterale — è abbastanza considerevole, epperò la meningea già proviene dalla maxillaris interna.«

L'a. occipitale è collaterale della carotide esterna.

Riassunto.

Non abbiamo presa conoscenza che di sole poche arterie cefaliche, in confronto delle molte di cui avremmo avuto bisogno, ma le conclusioni a cui vi si potrà giungere non saranno di un'importanza lieve. Vediamole.

L'arteria descritta da THEILE, collaterale della lacrimale e ricorrente dall' orbita nell' endocranio, attraverso un canale delle pareti craniche, non può che corrispondere all' a. orbito-meningea, ed il canale che la ricetta null' altro che al canalis cranio-orbitalis.

La stessa descrizione di THEILE è seguita da altre di TANDLER, analoghe e concordanti, sicché non v'è eccezione a sollevare.

Il *Simia inuus*, l'*Hapale penicillatus*, l'*Hamadryas hamadryas*,

il *Choeropithecus porcarius*, il *Semnopithecus entellus*, l'*Ateles paniscus* si trovano dunque ad avere, sviluppato in pressoché ugual grado, il ramo ricorrente all' endocranio, d'origine dell' a. lacrimalis.

A ragion d'ipotesi, Theile, dall' esame dei craniï corrispondenti, deduce ancora doversi avere uguale comportamento nel *Simia maimon* e nel *Simia macacus*. Così Tandler, per il *Macacus cynomolgus*, per l'*Orang* e pel *Mycetes*: una vera serie di animali che, per appartenere ad uno stesso ordine, e per presentare tutti così fatta arteria, permettono di concludere per la costanza di questa, la quale potrebbe anche passare indiscussa tanto si rende evidente.

Ma ammettere la costanza di tale ramo non equivale a risolvere tutto il problema.

All' inizio del lavoro, più che agli altri domanderemmo ancora a noi quale il significato di tale arteria, ma ora la risposta non può esserci che facile.

Theile non lo dice, e Tandler, mentre afferma il suo giusto valore morfologico, rapportandola al tratto distale del ramo stapediale superiore, ricade novamente nell' errore, a somiglianza di quanto già asseriva nella Pinnipedia, di chiamare cioè »meningea media« la detta arteria. Sicché nell' *Hapale penicillatus* parla di formazione dell' a. meningea cerebrale laterale, per parte del collaterale dell' a. lacrimale, ricorrente nel cranio. Ma quanto più non regge son le considerazioni successive.

Giacché nell' *Hamadryas hamadryas*, nel *Choeropithecus porcarius*, nel *Semnopithecus entellus*, nell' *Ateles paniscus*, al fatto della formazione dell' a. meningea cerebrale laterale, da parte del collaterale lacrimale ricorrente, ha voluto sostituire la semplice anastomosi che questo incontra coll' a. meningea cerebrale laterale, originante dall' a. mascellare interna: la qual cosa ammessa, o distrugge d'un tratto il valore del ramo ricorrente dell' a. lacrimale; o, mantenendo a questo il valore attribuitogli da Tandler nell' *Hapale* — il ramo è sempre lo stesso — permette di considerare due aa. meningee cerebrali laterali, contemporaneamente. Ma ciò non regge e noi, senza indugio, crediamo alla prima tesi: la seconda sarebbe illogica.

Perché Tandler, ancora nei Primati, come nei Pinnipedi, abbia voluto ammettere l'esistenza di un'a. meningea cerebrale laterale, corrispondente al ramo meningeo ricorrente dall' orbita nel cranio, per la sola ragione ch'egli non ha potuto dimostrare l'a. meningea cerebrale laterale originante dalla mascellare interna, non spetta a noi il dirlo. Vogliamo solo ammettere ch' egli — considerata la giusta conoscenza

che aveva del ramo ricorrente dell' a. lacrimale, omologato al tratto distale del ramo stapediale superiore — come già avvertimmo nella Pinnipedia, non sia stato tratto in errore che dal calibro insolito del ramo ricorrente orbitale (a. orbito-meningea).

Esso, sviluppatissimo, avrà cagionato, come nel *Lepus cuniculus* ad esempio, tra i Roditori, la massima riduzione dell' a. meningea cerebrale laterale, od anche la sua scomparsa, e l'avrà sostituita funzionalmente, ma non per questa ragione l'a. meningea cerebrale laterale, anche rudimentalissima, avrà perduto del suo valore morfologico, la cui immutabilità non è la sola sua caratteristica, ma quella di tutte le arterie.

Brevemente, sentiamo perciò di dover affermare, secondo la nostra convinzione, che il ramo ricorrente dell' a. lacrimale, destinato alla dura, non può che rappresentare, in tutti i Primati, nessuno eccettuato, l'a. orbito-meningea, elevata al suo più alto grado di sviluppo, analogamente a quella, non meno evidente, dei molti rappresentanti della Carnivora — *Hyaena striata* in particolare —, della Rodentia — *Lepus cuniculus* —, dell' Ungulata ecc.

Va notata, in tutto l'ordine, la sua costanza d'origine dall' a. lacrimale.

Le sue anastomosi coll' a. meningea cerebrale laterale sono le corrispondenti degli altri animali; lo stesso che è del suo canale osseo che la ricetta, corrispondente al canalis cranio-orbitalis dei Mammiferi in genere.

Come già s'è accennato, per lo sviluppo enorme dell' a. orbito-meningea, l'a. meningea cerebrale laterale è quasi sempre ridotta di calibro, e costantemente collaterale dell' a. mascellare interna.

Essa mancherebbe, secondo Tandler, nell' *Hapale penicillatus*, ma ciò non è giustificato rigorosamente, sicché è da credersi che almeno ve ne siano le tracce.

Il ramo della stessa, che nel *Semnopithecus entellus* ricorrerebbe nel cavo timpanico, attraverso il tegmen tympani, segna un rudimento del ramo stapediale superiore.

L'a. oftalmica cessa decisamente di essere una semplice arteriola meningea, o ciliare; essa assume, in tutti i Primati, la nutrizione di tutta l'orbita. Sviluppatissima, essa cede l'a. frontale, l'a. etmoidale, la lacrimale e le aa. ciliari: è la maggior evoluzione di quanto già trovammo progredito nelle Prosimiae.

Sull' a. etmoidale ed occipitale non sono che a ripetersi le

conclusioni più volte accennate in relazione alla loro esistenza: nessun altra via ci è aperta per la conoscenza delle aa. meningee cerebellari, istmo-cerebellari e di quelle, tra le cerebrali e cerebro-ventrali, che non sono state trattate.

Ordo **Bimana.**

Homo (Tav. V, fig. 32).

Accingendoci a scrivere del sistema arterioso meningeo encefalico dell' *Homo,* non intendiamo descrivere fatti nuovi: avvertiamo anzi di non voler descrivere, ma di riassumere, ciò valendoci per la discussione delle aa. meningee encefaliche in ordine al loro assetto morfologico. Una serie di osservazioni riassunte senza conclusione suonerebbe inutilità completa.

È per ciò che, servendoci de' trattati d'anatomia umana ed in particolare delle monografie riguardanti l'a. meningea cerebrale laterale ed il ramo ricorrente dell' a. oftalmica o delle sue dipendenti, noi daremo breve notizia di tutte le arterie meningee descritte nell' *Homo.*

Le notizie saran brevi, tanto che bastino a dar luogo alla discussione sul valore morfologico de' vasi in argomento.

Noi non credettimo di dover estendere le nostre ricerche speciali all' Uomo, giacché, dallo spoglio della letteratura, ci veniva la convinzione della completezza di quelle già da altri sostenute.

Nell' ordine generale espositivo, manterremo ancora l'ordine naturale seguito sinora, corrispondentemente alle nostre ricerche. Così per la nomenclatura.

Tralasceremo di citare tutti gli autori, che solo ammettono senza riserve la presenza ed il tragitto normale delle aa. meningee, senza portare il contributo di peculiari circostanze giovevoli allo studio morfologico nostro. Raccoglieremo per contro, con tutta cura, le singole memorie sulle anomalie di comportamento di alcune meningee: le condizioni normali son troppo facili a trovarsi ne' trattati, a cui lasciamo l'ampia trattazione.

Di tutte le arterie meningee, una sola, in vero, l'a. meningea cerebrale laterale, occupò vivamente gli anatomici umani. Le altre non son trattate che per brevi accenni, forse perché il loro calibro non consentiva, né esigeva maggiormente.

Di letteratura generale, dobbiamo ricordare le geniali ricerche di Hyrtl sui rami perforanti dell' a. meningea cerebrale laterale, che poi

estende saggiamente alle altre meningee, e dalla cui comparazione trae i postulati sul comportamento dei rami perforanti stessi. Ma di ciò già abbiamo detto nell' esordio del nostro lavoro, sicché è ragionevole il non ripeterci.

S'aggiungono poi gli studi embriologici di Siebemann, sull' arteria stapedia, originante dalla carotis interna, ed il cui »Vorkommen für den Aufbau des Stapes verwertete« (Tandler).

His illustra la stessa sui dati di Siebemann.

Tandler mette a profitto le sue ricerche per concludere, sulla condizione di esistenza della stapedia, ch' essa, nell' Uomo, si mantiene per alcuni tratti, normale, e per altri, in forma di varietà determinate.

»Del ramo inferiore — l'a. maxillaris interna primaria — si conserva quella porzione situata distalmente al punto d'incrocio col III ramo del trigemino. Solo in quei casi in cui l'arteria giace medialmente al III ramo suddetto, persiste ancora il tratto dell' a. maxillaris interna primaria situato a lato mediale del trigemino, giacché, in simili casi, l'unione di detta arteria colla carotis interna avviene aboralmente al III ramo del trigemino. . . . Del ramo superiore persiste, generalmente, il solo tratto orbitale in forma di arteria lacrymalis, frontalis ed ethmoidalis, di tal guisa ch' esso perde qualsivoglia connessione col tratto prossimale, prima, perché questo scompare, e poi, perché dette arterie tutte si aggiungono, nell' *Homo*, all' arteria oftalmica, sviluppatissima.

Della porzione intracranica del ramo superiore, persiste, forse normalmente, un esilissimo ramus meningeus, che, proveniente dall'a. lacrymalis, attraversa un piccolissimo foramen situato a lato dell' estremità laterale-superiore della fissura orbitalis superior e conducente dall' orbita nel cavo cranico. Generalmente è possibile seguire codesto ramus meningeus fino alla sua anastomosi colla meningea media.«

* * *

AA. meningee cerebrali.

A. meningea cerebrale orale.

Piccola branca delle arterie etmoidali (oftalmica) (Charpy).

Poirier, considerandola collaterale dell' arteria etmoidale anteriore, prima che questa attraversi la lamina cribrosa, la ritiene »petite artériole méningée qui se perd dans la dure-mère de la région frontale.«

Testut concorda con Poirier, ed aggiunge che altri piccoli rami meningei provengono dall' arteria etmoidale posteriore.

All' arteria collaterale dell' etmoidale anteriore spetta evidentemente il significato di a. meningea cerebrale orale: valore che le viene dal suo calibro, dalla sua posizione e dal suo comportamento.

Notiamo ancora immutati i suoi nessi col solco olfattivo.

A. orbito-meningea.

Intendiamo descrivere sotto questo titolo quanto gli autori hanno descritto come ramo meningeo ricorrente dall' orbita nel cranio, e proveniente dall' a. lacrymalis.

Riterremmo ormai ripetizione fastidiosa quella di voler ridimostrare come detto ramo sia l'incontrastato equivalente dell' arteria orbito-meningea: siamo troppo vicini a dimostrazione analoga, precisissima, fatta a proposito de' Primati, e già ripetuta del resto, per tutti i Mammiferi, ogni volta che sullo stesso ramo dovevamo rivolgere la nostra attenzione.

Il suo valore morfologico non cambia del pari. Esso tende sempre a dimostrare la primitiva esistenza del ramo stapediale superiore, accertata da Siebemann nell' embrione.

D'altra parte, accanto all' arteria orbito-meningea vanno considerati altri rami, più sovente è un solo, che con essa hanno una stretta analogia: sono i rami arteriosi d'origine endocranica, collegenti l'a. meningea cerebrale laterale all' a. lacrimale od all' a. oftalmica e capaci, talora, per alcune anomalie di sviluppo, di sostituire l'a. oftalmica citata, od un' arteria alle sue dipendenze; donde le numerosissime varietà descritte di questo distretto circolatorio.

Per solito, quei rami, l'a. orbito-meningea inclusa, vengon considerati in numero di due, seguenti due vie che dall' endocranio menano all' orbita, e vice-versa.

Una di queste vie costanti è la fissura orbitalis superior, o fessura sfenoidale che dir si voglia, attraverso la quale passerebbe immutabilmente — su ciò l'accordo è quasi completo — il ramo che, per staccarsi dalla divisione anteriore dell' a. meningea cerebrale laterale e collegarsi, sovente, all' arteria lacrimale dell' oftalmica, venne definito col nome di »ramo orbitale della meningea media«. Il maggior numero degli autori ritiene ch' esso ramo non sia che un semplice collaterale dell' a. meningea cerebrale laterale.

Hyrtl, riportandosi a' suoi risultati sui rami perforanti dell' a. meningea cerebrale laterale, lo ritiene ramo perforante, ma ne

considera parecchi anziché uno solo: afferma a tal proposito esservene due, tre, sino a cinque. La via seguita è però sempre la stessa fissura orbitalis superior.

Testut e Poirier ripetono Hyrtl.

Sull' origine di detti rami vien affermato dai molti ch'essa avviene dal ramo anteriore dell'a. meningea cerebrale laterale. (Beaunis e Bouchard).

Giannelli s'occupa di proposito di quest' argomento e conclude, sul ramo orbitale, originarsi questo »ad una distanza assai variabile dal punto di biforcazione della meningea« (si riferisce al ramo anteriore) e, cosa più interessante, potersi »originare dal tronco principale di quest' arteria« (a. men. cerebrale laterale): quest' ultima origine si avvererebbe colla costanza del 12,2 %. Trova inoltre che non sempre la fessura sfenoidale è la sua via, e che nel 44,4 % dei casi corre a traverso un canaletto ch' egli descrive e chiama »meningo-orbitale posteriore«.

Anche sullo sviluppo del ramo orbitale dell' a. meningea cerebrale laterale si sono pronunziati tutti gli autori, quasi concordemente, per la sua estrema variabilità di calibro.

Giannelli conclude a questo riguardo:

»Talvolta si anastomizza con la branca lacrimale dell' oftalmica; tal' altra poi, pur esistendo questa branca dell' oftalmica si getta per conto suo nella ghiandola lacrimale; tal' altra infine, per un' avvenuta atrofia della citata branca lacrimale, irrora da sé solo la ghiandola lacrimale« sicché sostituirebbe l'arteria omonima.

Casi consimili hanno descritto Haller, Murray, Velpeau, Blandin, Arnold, Meckel, né meno interessanti son gli altri illustrati da Meyer ed Henle.

La semplice anastomosi dell' a. meningea cerebrale laterale coll'a. lacrimale l'aveva già anche osservata Rau, citato da Haller. Ma v'è di più: il ramo orbitale cennato può sostituire tutta o quasi l'a. oftalmica. Appartengono a questo caso le varietà descritte da Luschka, Dubreuil, Krause, Thiedemann, Theile, Zuckerkandl, Musgrove, Civinini, Casini.

Musgrove trova, accanto alla nuova oftalmica, il cordone fibroso corrispondente all' a. oftalmica originale.

Curnow, nel Journ. Anat. and Phys. Vol. VIII, illustra due casi di origine anomala dell' a. oftalmica; in uno di questi parla di origine dell' intera oftalmica dalla meningea cerebrale laterale, fatta eccezione per l'arteria centrale della retina, »eccezione interes-

sante per servire a dimostrare come la retina mantenga la sua connessione colla circolazione cerebrale«.

Cruveilhier cita casi analoghi.

Blandin e Sappey parlano di sostituzione, per parte del suddetto ramo, di tutta l'a. oftalmica o di un ramo di questa.

Gruber descrive un caso d'origine dell' a. temporale profonda posteriore dalla »meningea media«.

Sul valore morfologico del ramo orbitale dell' a. meningea cerebrale laterale, ora discusso, nessun accenno abbiamo trovato per parte di qualche autore. E noi, per non ricorrere più a dimostrazioni, non ricorderemo altro che il tratto distale del ramo stapediale superiore dell' Insectivora, meglio ancora quello della Chiroptera, quello stesso del *Lemur varius*, tra le Prosimiae, capace anch' esso di anastomizzarsi ampiamente coll' a. oftalmica e di sostituirla in parte, già come condizione normale: a. frontalis ecc.; ed accanto a ciò, le affermazioni ed i casi svolti nella Perissodactyla, sull'origine meningea dell' a. frontalis: avremo detto e presentato tutto per dimostrare la stessa cosa nell' Uomo; essere cioè il »ramo orbitale della meningea media« l'espressione del tratto distale del ramo superiore della stapedia, o di una sua parte, e il perché lo vedremo tosto. Avvalora quest' asserto l'affermazione di Giannelli sulla costanza del 12,2 % dell' origine di tale ramo dal tronco principale dell' a. meningea cerebrale laterale, esso stesso destinato all' orbita, tutte le volte che v'è sostituzione dell' a. oftalmica o di una parte di essa. Aggiungiamo inoltre ch'esso ramo, il 44,4 % di volte, corre in un canale proprio, e che noi non dobbiamo esitare a riconoscere questo per il canalis cranio-orbitalis, comune a tutta la serie dei Mammiferi.

Avevamo parlato di due rami e di due vie. Il primo ramo e la prima via li abbiamo conosciuti or ora. Cerchiamo adesso di conoscere i secondi.

La via è un secondo canale, indipendente dal primo; il ramo, un' arteria ricorrente dall' orbita, collaterale dell' a. lacrimale, esaurentesi, per ramificazioni terminali durali, nell' endocranio, ed anastomizzantesi coi rami collaterali anteriori dell' a. meningea cerebrale laterale. C'è su ciò minor letteratura che non sul primo ramo, ma, per contro, meglio definita.

Henle chiama tale ramo ramus recurrens.

Hyrtl descrive ramo analogo, deputato a »ramificarsi immediatamente colla divisione anteriore della meningea media nella parte

orbitale dell' osso frontale«, ma lo fa passare attraverso la fissura orbitalis superior, avvertendo inoltre ch'esso »può tanto crescere da essere in grado di sostituire il ramo corrispondente alla divisione anteriore della meningea media«.

Zuckerkandl »considera questo ramo come una anastomosi normale tra l'a. oftalmica e la meningea media, ramo, già da tempo noto in anatomia e la cui presenza deve ritenersi costante« (Tandler). Per eccezione, una volta sola, Zuckerkandl avrebbe riconosciuto il passaggio di tale ramo attraverso la fissura orbitalis superior, ed al canalicolo che gli dà normalmente ricetto, l'A. conferisce il nome di canalis cranio-orbitalis.

Lo stesso sembra che già fosse conosciuto anche da Haller.

Cruveilhier riferisce tale ramo collaterale dell' a. lacrimale col nome di piccola arteria meningea, ripetuto così da Testut, Poirier e Charpy, i quali, tuttavia, lo considerano passante attraverso la fessura sfenoidale.

Giannelli descrive il canalicolo che dà passaggio a quel ramo, chiamandolo »canale meningo-orbitale anteriore«, ma non ritiene il ramo ricorrente. Anziché pensare — cosa naturale per un'arteria, ove non sia addirittura norma costante — che l'arteria stessa, provenendo dalla lacrimale si ramifichi nell' endocranio, dopo aver attraversato il canale intercranico, egli pensa, al contrario, che »rami arteriosi meningei frontali si raccolgano in un tronco unico, il quale, percorrendo questo canale, o si anastomizza con la diramazione orbitale del ramo anteriore della meningea oppure quando il ramo orbitale molto per tempo si anastomizza con la branca lacrimale dell' oftalmica, si getta in questa branca lacrimale«.

Tandler è preciso. Ritiene doversi considerare il ramo siccome costante, ricorrente dall' orbita, collaterale dell' a. lacrimale, percorrente il canale chiamato da Zuckerkandl cranio-orbitalis. Chiama il ramo, ramus meningeus e lo descrive come porzione intracraniale persistente del ramo stapediale superiore.

Di ramificazioni meningee ricorrenti dall' orbita parlano ancora Curnow, Blandin e Barkow.

Del canale cranio-orbitalis di Zuckerkandl, abbiamo voluto verificare noi stessi la sua esistenza, evidentissima in un cranio che avevamo a nostra disposizione. Esso corrisponde bene alla descrizione di Tandler: è scolpito ancora a spese dell' ala orbitale dello sfenoide, vicinissimo tuttavia alla sutura sfeno-frontale che le corri-

sponde. Dista dall' estremo superiore della fissura orbitalis superior di quasi un centimetro.

C'è dunque, nell' Uomo, un vero ramo ricorrente dall' orbita, destinato alla dura cerebrale: l'a. orbito-meningea. Crediamo di non dover troppo insistere sulla descrizione di GIANNELLI, tanto è facile l'intendere ch'esso ramo provenga dall' orbita. Terremo conto di ciò per l'esistenza del ramo stesso e del canale che attraversa.

Anche GIANNELLI del resto trova due casi, sui cui dati osteologici conclude per »una disposizione che ci obbliga a ritenere essersi originata in quel caso la meningea dall' arteria oftalmica e con la massima probabilità dal suo ramo lacrimale«.

Né ci deve fuorviare l'asserzione di quegli altri autori che ritengono passare tale ramo attraverso la fessura orbitale, giacché TESTUT, POIRIER ecc. riferiscono tale circostanza unicamente sui dati di HYRTL e di CRUVEILHIER senza controllarla, e ZUCKERKANDL ci avverte che solo per eccezione lo si possa ritrovare per quella via.

D'altronde, per eccezione, anche al tratto distale del ramo superiore della stapedia saranno possibili errori topici, ove si pensi alla breve distanza che separa le due vie di cui è questione: il canalis cranio-orbitalis e la fissura orbitalis superior. La possibilità di questa seconda via anzi ci può avvertire della costanza dell' a. orbito-meningea, ancor quando per avventura manchi il canale suo proprio. Pel suo significato confermiamo l'avviso di TANDLER: vogliamo pertanto riferire le circostanze normali dell' Uomo, or ora descritte, a quelle eccezionali della Perissodactyla, a questo stesso proposito accennate; a quelle normali del *Buffelus bubalus* e *Bos taurus*, che ripetono condizioni simili, ove si pensi che, anche in questi, l'a. orbito-meningea entra per due rami distinti, in due canali cranio-orbitali, ai quali per nessuna ragione dovremmo assegnare un significato diverso, ammesso che i due rami suddetti, nascendo per un tronco unico, dall' arteria lacrimale nel primo, dal ramo orbitale nel secondo, sono d'ugual valore morfologico.

Avremmo estesa così, anche all' Uomo, la possibilità di una divisione terminale del ramus superior della stapedia, cosa, certo, che solo l'embriologia ce la può rassicurare.

Ad onta di ciò, riassumendo, noi vogliamo ammettere che i due rami descritti, il ramo orbitale dell' a. meningea cerebrale laterale, ed il ramo ricorrente, collaterale dell' a. lacrimale, siano legati alla presenza, nell' embrione, dell' a. stapedia: che il primo equivalga ad un collaterale conservato del ramo stapediale superiore; ed il secondo

ad un altro collaterale di questo stesso ramo, perdutosi nel suo tratto d'origine, resosi perciò ricorrente dall' orbita, e destinato alla dura cerebrale frontale.

Sembra che le due vie ch'essi seguono, la fissura sfenoidale pel primo ed il canalis cranio-orbitalis pel secondo, possano ricettare, indipendentemente o solo per eccezione, secondo gli autori, ora l'uno, ora l'altro ramo, ma ciò non ha influenza alcuna sull' intimo significato morfologico dei due rami arteriosi summentovati.

A. meningea cerebrale laterale.

A condizioni normali, costante collaterale della mascellare interna, e di calibro enorme.

Entra nell' endocranio a traverso il foramen spinosum »souvent après avoir passée dans une boutonnière nerveuse formée par l'auriculo-temporal« (Poirier). Suoi rami terminali son due principalissimi tronchi: uno orale o ventrale, ed un altro aborale o dorsale.

Le sue ramificazioni sono oggetto di studi speciali: indagini scrupolose e compilazioni di casistiche, tutte in merito alla sua eccezionale importanza, anche in rapporto al punto di vista chirurgico. È così che Giannelli studia l'arteria descrittivamente; Staurenghi e Leuzzi topograficamente; che Danillo si propone lo studio de' rispettivi solchi ossei meningei, studio rivolto alla loro estensione, alla loro profondità e grandezza; che Hyrtl rende contezza de' suoi rami perforanti; e Barkow e Henle tentano la classificazione dei rami collaterali della sua divisione anteriore.

È generalmente ammessa la sua anastomosi colla carotis interna (Poirier).

I suoi collaterali, sono divisi in esterni ed interni; i primi appartenenti al suo tragitto esocranico; i secondi a quello endocranico. Tra i primi abbiamo:

alcuni rami gracilissimi perdentisi nel muscolo pterigoideo;

una piccola branca che discende col nervo linguale sul pavimento della bocca (Juvara);

talora l'a. »piccola meningea« e l'a. timpanica (Poirier).

I collaterali endocranici sono:

alcuni rami alla dura madre della fossa sfenoidale e al ganglio di Gasser (rami ganglionari di Testut);

un ramo che penetra col nervo petroso superiore nell' acquedotto di Fallopio, dove si anastomizza coll' a. stilo-mastoidea, branca dell' auricolare post. o dell' a. occipitale (ramo petroso, ramus petrosus superficialis di Testut);

i rami orbitari, di cui già parlammo;

alcuni rami che penetrano attraverso la sutura petro-squamosa e si rendono all' orecchio medio, dove s'anastomizzano coll' a. stilomastoidea e la timpanica (Poirier);

un ramicello al muscolo interno del martello (Testut-Sperino);

esili rami perforanti (Hyrtl) che attraversano le ossa e le suture e si esauriscono nel capillizio (Testut-Sperino);

rami temporali che attraversano la grande ala dello sfenoide e si anastomizzano, nella fossa temporale, colle arterie temporali profonde (Testut-Sperino).

Per le varietà ed anomalie valgano le osservazioni precedenti. S'aggiunga solo che l'a. meningea cerebrale laterale può dividersi prima di entrare nel cranio (Theile).

Hyrtl ha visto l'a. faringea ascendente penetrare nel canale carotideo, e terminarsi come a. meningea, in vicinanza della sella turgica, anastomizzandosi coll' arteria meningea cerebrale laterale. Questa inoltre può originare un' a. temporale profonda (Gruber).

AA. meningee cerebellari.

A. meningea cerebellare laterale.

Ascriviamo a meningea cerebellare laterale, l'arteria descritta dagli anatomici umani come »arteria meningea posteriore«, corrispondente alla »occipito-méningienne« di Chaussier.

»Questa branca si stacca dall' a. vertebrale, non appena questa ha attraversata la dura madre rachidiana; si dirige in alto e in fuori, correndo nella fossa cerebellare; a livello della tenda del cervelletto, essa si incurva e si ramifica sulla faccia inferiore dell' organo« (Poirier).

Non ci nascondiamo la diversa origine e la conseguente via d'entrata di questa meningea, rapportata a quella di tutta la serie dei Mammiferi, penetrante costantemente pel foro condiloideo dell'occipitale, ma, a ravvicinarle ci potrebbe soccorrere la circostanza analoga rilevata per quasi tutta la Ruminantia, dove noi ricorderemo appunto come l'a. meningea cerebellare laterale cedesse un tronco all' a. vertebrale, non inferiore a quello deputato alla ramificazione meningea e foggiato a vera anastomosi corrente tra le due arterie citate.

D'altra parte, siamo in obbligo di dire dei collaterali meningei accessori, che Charpy ammette come rami dell' occipitale, e che si renderebbero all' endocranio »à travers le trou pariétal, le trou ma-

stoïdien ou même les trous de la base«. E se pur non specificati questi fori, mettendo in relazione questo asserto con quello di Testut che, ancor tra i rami arteriosi durali accessori, »mancanti in alcuni casi«, ascrive »un ramo che giunge pel foro condiloideo anteriore« e perciò satellite del n. ipoglosso (ramo, talora collaterale della meningea istmo-cerebellare aborale) è dover nostro rilevare che solo questo ramo potrebbe rigorosamente corrispondere alla nostra a. meningea cerebellare laterale. Ma, ammessa l'incostanza e le probabili sue relazioni coll' arteria prima descritta, d'origine vertebrale, noi dobbiamo pure prospettarci l'ipotesi di uno sviluppo ulteriore di queste anastomosi, le quali avrebbero surrogato stabilmente il ramo principale, prendendo, cosa naturale, origine inversa.

A. meningea cerebellare dorsale.

Tipica e normale, epperò ridotta. Collaterale dell' arteria occipitale, »penetra nel foro mastoideo«, giunge nel cranio e si perde nella dura madre della regione mastoidea. Quest' arteria, attraversando il foro mastoideo, fornisce costantemente (Hyrtl) un ramo diploico, ramus diploeticus di Hyrtl (Testut-Sperino).

Charpy l'annovera tra le aa. meningee accessorie.

AA. meningee cerebro-ventrali.

A. meningea della falce.

Ci è nota per l'affermazione di Sappey e di Langer, autori, i quali concludono per la presenza di rami collaterali della cerebrale anteriore destinati »au niveau du genou à la faux du cerveau«.

Staderini descrive gli stessi rami, ma vuole ch'essi siano rami cerebrali: li considera cioè omologhi del »ramo frontale della cerebrale anteriore«, descritto nella Pecora, nel Cavallo, nel Cane e nel Gatto, e destinato, come noi abbiamo potuto dimostrare, alla falce, anziché al lobo frontale del cervello, come vorrebbe l'A.

A. oftalmica.

Ha perduto il carattere di semplice arteria meningea o ciliare; ha acquistato quello di un vaso di eccezionale calibro, siccome quello destinato a irrorare tutta l'orbita.

Tralasciamo di dire delle sue anomalie ed anastomosi. Ci sono note. Una cosa sola ricorderemo: l'affermazione cioè di Curnow, già riferita anch' essa, sulla conservazione dell' a. centralis retinae in caso di atrofia dell' oftalmica; conservazione che anche a noi rivela tutta la sua importanza, dimostrandoci, come asseriva Curnow, l'intimo nesso della circolazione retinica con quella cerebrale. L'im-

portanza s'accresce anche per noi, che abbiamo visto tale arteria, quasi unicamente conservata come tale in non pochi rappresentanti dei Mammiferi: ciò almeno, volendo attenerci alle ricerche di TANDLER e degli altri autori, citati in proposito.

Alle aa. meningee cerebro-ventrali va ancora aggiunta la »piccola meningea« di LAUTH, quand' essa esiste.

»Incostante, nasce del tutto vicino alla »meningea media« di cui essa non è, sovente, che un ramo. Si dirige in alto seguendo il nervo mascellare inferiore e penetra con esso nel foro ovale. Nel cranio, essa corrisponde alla faccia profonda del ganglio di GASSER, al quale essa dà rami insieme alla parete esterna del seno cavernoso« (POIRIER).

AA. meningee istmo-cerebellari.

A. meningea istmo-cerebellare aborale.

Ammessa dagli anatomici umani, che la chiamano »meningea posteriore«, confondendola così coll'a. arteria omonima, collaterale della vertebrale, essa è tipica e costante.

Collaterale distale dell'arteria faringea ascendente, secondo TESTUT; dell' a. occipitale, secondo CRUVEILHIER, citato da POIRIER, passa oralmente alla vena giugulare, dà qualche ramuscolo al pneumogastrico ed al ganglio superiore del grande simpatico, penetra nel cranio attraverso il foro lacero posteriore e si ramifica nella dura madre che tappezza le fosse occipitali inferiori. Questa branca dà pure un ramo che entra nel cranio attraverso la sostanza fibrosa del foro lacero anteriore (SAPPEY, POIRIER).

In alcuni casi, come già abbiamo ricordato, »fornisce ancora un terzo ramo meningeo, che si impegna nel foro condiloideo anteriore, e si esaurisce nella porzione della dura madre che circonda il foro occipitale« (TESTUT).

A. meningea istmo-cerebellare orale.

È lo stesso ramo di SAPPEY, collaterale della meningea istmo-cerebellare aborale, descritto poco dianzi.

Anch' esso è tipico pel suo valore morfologico.

A completare la descrizione del sistema arterioso meningeo encefalico umano, occorrono ancora due accenni: uno alle arterie meningee cerebro-ventrali a sede incostante, di cui diremo in appresso nel capitolo comune a tutti i Mammiferi; ed il secondo all' arteriola

meningea, collaterale dell' a. occipitale che va generalmente nota col nome di »ramo parietale«.

Testut annovera codesto ramo tra quelli soprannumerari che può dare l'a. occipitale: sicché dovremmo dedurre da ciò la sua incostanza.

Poirier lo descrive collaterale del ramo terminale interno dell'occipitale, che penetra nel foro parietale e si espande nella dura madre sottostante, dov' esso si anastomizza colle ramificazioni superiori della »meningea media« (Jancke, Soemmering, Barkow, Cruveilhier, Sappey) o col ramo omologo del lato opposto (Gruber).

Arteria siffatta non trova riscontro in nessun ramo arterioso meningeo degli altri Mammiferi. La sua incostanza; il suo carattere di arteria soprannumeraria; la discordanza tutt' ora persistente sul valore preciso da accordarsi al canale o foro parietale, le conferiscono tuttavia il valore di meningea accessoria senza alcun preciso significato morfologico.

E per essere più completi, dovremmo ancora accennare al ramo meningeo anomalo descritto da Hyrtl, collaterale della mascellare interna, ramo che, prima di rendersi all' endocranio, attraversava la cassa timpanica; ma sono così pochi i particolari di questa anomalia, che non sarebbe possibile formulare, di proposito, qualche conclusione non passibile di soverchia ipotesi.

* * *

AA. meningee cerebro-ventrali a sede incostante.

Sono aa. meningee comuni a tutta la serie de' Mammiferi: piccole arteriole accessorie, collegate alla circolazione arteriosa encefalica, siccome da questa dipendenti. Appartengono al gruppo delle meningee cerebro-ventrali, che, come ben ricorderemo, in relazione al loro comportamento, s'era diviso in aa. meningee a sede costante ed a sede incostante.

Ne abbiamo a suo tempo ricordati i caratteri, ma solo i principali. Le arterie meningee cerebro-ventrali a sede incostante provengono immutabilmente dal circolo arterioso di Willis e sue dipendenze; dalle arterie cerebellari, non meno che dalle cerebro-spinali. Fanno eccezione, nell' Artiodactyla, le aa. meningee cerebro-ventrali a sede incostante, epidurali, provenienti dalla rete mirabile, a noi già note. Hanno mutabile origine, all' incostanza della quale consegue l'incostanza di numero. Il loro tragitto è sempre breve, concorde-

mente alla posizione dei rami che le originano, correnti sulla faccia encefalica della meninge.

Sono sempre rami esilissimi, a pena riconoscibili ad iniezione ben riuscita, perdentisi dopo breve tragitto tra le maglie durali. Corrono subdurali e son interessanti le anastomosi che talora possono contrarre coi rami meningei epidurali.

Sono maggiori i rami che si staccano in corrispondenza del tratto anteriore del circolo di Willis, della cerebrale media ed anteriore; ed il loro tragitto è sovente laterale, limitatissimo. Rami analoghi si riscontrano ancora originare dalla basilare, al servizio della dura cerebellare.

Altri collaterali delle aa. cerebellari si rendono talora alla tenda cerebellare ne' suoi tratti aderenti. Questi rami non sono più rigorosamente cerebro-ventrali, ma hanno lo stesso significato. La denominazione prima s'è mantenuta in relazione alla maggior dimostrabilità ed al maggior numero dei rami meningei ventrali incostanti, appartenenti al cervello. Definire i secondi, voleva dire introdurre un termine nuovo, quello di aa. meningee istmo-ventrali a sede incostante, il che poteva essere di troppo. Né volemmo servirci del nome di encefalo-ventrali, troppo generico, ricordando quanto già abbiamo detto, che cioè le aa. meningee a sede incostante sono essenzialmente cerebrali.

Charpy ammette che anche le arterie delle circonvoluzioni possano cedere arteriole durali.

Se per la chiarezza di queste dimostrazioni si convenisse una maggior insistenza, non esiteremmo dal farlo: ma, dette le origini delle arterie che ci occupano, segnalata la loro presenza, ed avvertita l'importanza loro per le anastomosi cui vanno incontro, è detto quanto può bastare a definirle. Non occorrono più minuti particolari.

Da ricordarsi ancora sono i rami stapediali ventrali — non endo-, ma epidurali — dei Mammiferi a stapedia conservata, rami, di stretto calibro, la cui importanza noi abbiamo già sufficientemente valutata a proposito della trattazione dell' a. stapedia medesima.

Conclusioni.

Riunire in un capitolo unico la non breve serie di conclusioni sostenute nei singoli riassunti, già per sé concisi, equivarrebbe a riportarli per intero, epperciò, logicamente, senza frutto.

Una rigorosa elencazione di fatti e di animali, a cui quelli potessero appartenere, neanche mai sarebbe più giovevole. C'è dunque di meglio: allacciare i fatti noti e disporli in catena ascendente o discendente, per la dimostrazione dell' oggetto nostro, risultato delle nostre ricerche.

Ci siamo accinti allo studio delle arterie meningee encefaliche: non ci animava il pensiero di lunghe descrizioni monotone, perfezionamenti di quelle già note, ma ci sospingeva, per contro, quello della ricerca filogenetica interessante tutto il sistema arterioso meningeo encefalico dei Mammiferi.

Questo il tema e lo scopo insieme: cercare e dire di una meningea, per tutta la serie dei Mammiferi, la sua origine comune e le sue connessioni, in rapporto alla sua fissità od alla sua eventuale trasformazione, evolutiva o regressiva. Ci convincemmo presto non doversi la ricerca nostra spinger oltre, allorquando il problema già si presentava così grave.

Avremmo voluto, giacché ci siamo domandati, quali le leggi che regolano quelle trasformazioni, risolvere il problema. A conti tirati, ancor adesso, ci riteniamo convinti che sarebbe stata opera fallace. La conoscenza del piano regolatore di un sistema di organi, dell' arterioso in ispecie, il quale ci dimostra la regressione, o la maggior crescenza di parti che s'avvicendano, non appartiene che alla natura; a noi spetta la conoscenza dei fatti già mutati, i quali per buona fortuna ancor si lasciano riallacciare, sino a darci l'idea del loro primo rudimento o del loro maggior sviluppo.

A questo solo si voleva approdare. Ricostruire, possibilmente, le origini delle singole aa. meningee e compararle.

La legge della regressione, il perché di tutte le variazioni, inutile nascondercelo, ci seguiranno sempre ignoti.

Abbiamo diviso, come ci è ben noto, il sistema arterioso meningeo encefalico per gruppi. Ai singoli gruppi corrispondono unicamente le arterie destinate al territorio durale encefalico assegnato al gruppo. Le arterie non se ne scostano mai se non per difetto o per eccesso di estensione.

Siamo partiti colla conoscenza generica dell' a. meningea cerebrale orale, dell' omonima laterale, delle due meningee cerebellari — ridotta la laterale a semplice ramo meningeo — e dell' a. oftalmica.

Ci trovammo nella necessità di aggiungere il capitolo delle aa.

meningee cerebro-ventrali, delle istmo-cerebellari e tra le cerebrali, l'arteria orbito-meningea.

Abbiamo riformata la nomenclatura, col modesto, ma preciso intento di correggerci da quella confusione di sinonimie ch'era propria delle arterie meningee.

Che siano i singoli gruppi e le arterie che loro appartengono non convien ripeterlo.

Avvertiamo invece come la conoscenza nuova di arterie ci abbia dato modo di constatare qual intimo nesso corra in tutta la circolazione arteriosa cefalica, tra l'encefalo, le meningi e le ossa che gli corrispondono, e di quale comunità godano, nei rapporti della vita nutritiva, le ossa craniane e la dura.

Le arterie che condividono siffatte circostanze sono l'a. occipitalis, l'a. carotis interna, l'a. stapedia, l'a. maxillaris interna, l'a. carotis externa, per alcune sue ramificazioni, e l'a. vertebralis.

La maggior relazione corre tra l'a. carotis interna e l'a. stapedia; la minore tra questa e la maxillaris interna. L'esistenza di una non è condizione di vita per l'altra: s'avvicendano e si equilibrano nel loro sviluppo, il quale, cessando per una, cresce tutto in favore dell' altra. Anche di ciò abbiamo visto una compita serie di casi che ci dimostra, per gradi, l'evoluzione e la regressione di tratti vasali o di tutto un vaso completo.

Tandler elenca tutti gli animali a carotis interna conservata, e quelle in cui, per gradi, o tutta o in parte si distrugge. Così per la stapedia. Potremmo ripetere gli stessi, aggiungendo i nuovi da noi esaminati, ma sarebbe sempre una ripetizione. A noi meglio s'addice rilevare l'insieme, e perciò tralasciamo.

Le sei arterie suddette sono naturalmente associate. In origine, pars magna, è l'a. stapedia: l'arteria che assicura la circolazione arteriosa al territorio meningeo, orbitale e mascellare superiore.

L'a. carotis interna, da sola, od aiutata dall' a. vertebralis, o da questa magari sostituita, assume la circolazione del territorio encefalico.

L'a. occipitalis e l'a. carotis externa, mercé i suoi collaterali, collaborano colla stapedia alla nutrizione meningea.

L'a. maxillaris interna è al servizio ora dell' encefalo, ora delle meningi: dell' encefalo, quando, come nella Ruminantia e parte nella Carnivora, lancia al cranio voluminose arterie generatrici della rete mirabile craniana; delle meningi, allorquando, per questa stessa rete o per rami meningei proprii, corre in aiuto della stapedia.

La condizione di vita comune, così mantenuta ancor nel crescere delle parti cefaliche, crea maggiori connessioni, rafforzando le prime o rinnovandone. Compaiono le anastomosi, che tanto evolvono sino a dare quel complesso di reti arteriose: le reti mirabili caratteristiche dell' Artiodactyla e di parte della Carnivora.

Com' esse siano le abbiamo dimostrate in particolar modo nella Carnivora. Là è possibile una serie dimostrativa di fatti completa, ascendente. Nei Carnivori in genere è dimostrata l'anastomosi intercranica tra il ramus orbitalis e la carotis interna, corrispondente all' oftalmica interna di Bellarminow del *Canis familiaris*.

All' anastomosi intercranica carotido-orbitale, s'aggiunge un' anastomosi esocranica, corrente tra la prima ed il tratto prossimale dell'a. meningea cerebrale laterale, dalla quale ancora un' altra o più si lanciano al circolo di Willis (*Canis fam., Ursus marit.* ecc.).

L'anastomosi intercranica carotido-orbitale cede un ramo all' a. oftalmica (*Canis familiaris*); e la stessa si moltiplica nel genere *Felis*: all' unico ramo ne succedono due, tre, ed anche quattro, sempre colleganti il circolo di Willis all' esocranio. Il genere *Felis* è per ciò caratteristico: inizia la formazione della rete mirabile endocranica, la quale si continua nel genere *Hyaena*, ed ancor meglio per tutta l'Artiodactyla.

I tratti prossimali dell' a. orbito-meningea e meningea cerebrale laterale sono talora collegati da un' anastomosi esocranica, la quale intercetta le altre note (*Mustela foina*).

L'endocranio opera uguali anastomosi, anzi più spesse: tutte le arterie meningee sono raccolte in un unico sistema arterioso, la cui unità di circolo è legata alle molteplici anastomosi che le aa. meningee scambiansi vicendevolmente. Tra queste, va ricordata l'anastomosi che raccorda i tratti prossimali endocranici dell' a. meningea cerebrale laterale e dell'a. orbito-meningea (*Meles taxus*).

Ma le aa. meningee, raccolte in sistema, hanno cercato altre connessioni, meno limitate; hanno esteso i loro rapporti all' encefalo ed all' esocranio.

Ricordiamo: le aa. encefaliche cedono rami durali — aa. meningee cerebro-ventrali — ed inversamente, i rami meningei possono, attraversando la dura, anastomizzarsi colle arterie encefaliche (gen. *Equus* ecc.).

Le aa. meningee cedono collaterali perforanti — rami diploici, rami periostei e rami muscolari — la cui caratteristica è quella di attraversare le ossa craniche e di anastomizzarsi colle

aa. esocraniche, segnatamente colle aa. temporali, nello spessore dei muscoli omonimi, che irrorano ed alimentano.

Conseguentemente, è tutto un quadro complesso di anastomosi che appartengono alle aa. meningee, e che noi, in relazione alle loro connessioni, abbiamo studiate sotto il nome di anastomosi endocraniche, intercraniche ed esocraniche: ammettendo tra le prime, le meningee-meningee e le encefalo-meningee; tra le seconde, quelle anastomosi avvenenti tra le endocraniche e le esocraniche o tra le prime e le arterie dell' esocranio, o tra queste e le aa. meningee nei loro tratti endocranici; tra le terze, le anastomosi colleganti i tratti esocranici delle aa. meningee.

Studiando l'a. meningea cerebrale orale, siamo venuti nella convinzione, doversi ritenere a. ethmoidalis quell' arteria che, collaterale del ramo orbitale, rendesi all' endocranio attraverso il foro etmoidale, ed è destinata a dividersi in due branche terminali: l'a. meningea cerebrale orale e l'a. nasale.

All' a. meningea cerebrale orale non s'addice il carattere di semplice ramo collaterale dell' a. etmoidale, senza un valore proprio, atteso ch' essa, etmoidale, in alcuni casi, mostra addirittura di continuarsi nella meningea di cui sopra (*Equus asinus*).

L'a. meningea cerebrale orale non trova eccezione d'origine, in tutta la serie dei Mammiferi: la sua esistenza è legata a quella dell'a. etmoidale, alla quale subordina anche il suo sviluppo; non va soggetta a gravi mutamenti ed irrora precipuamente la dura dei lobi olfattivi, sua sede d'elezione; al suo maggior sviluppo corrisponde una maggior espansione, ed in questi casi irrora anche la dura dei lobi cerebrali frontali.

L'a. orbito-meningea e l'a. meningea cerebrale laterale vanno considerate insieme: esse hanno, per tutta la classe dei Mammiferi, un interesse più che singolare, anche questo comune, conformemente alla loro origine.

All' una ed all' altra, Tandler accorda una relazione stapediale, studiata la quale, minutamente ed estesamente, noi crediamo d'aver risolto il quesito interessante l'origine delle due suaccennate arterie, per quest' origine stessa, singolarmente connesse.

Sulla base dell' a. stapedia, noi siamo giunti alla ricostruzione dei caratteri originari dell'a. orbito-meningea e meningea cerebrale laterale.

Ci è nota la costanza dell' a. stapedia: non si vorranno sollevare dubbiezze od eccezioni particolari se la sua dimostrazione embrio-

logica non è stata estesa a tutti i rappresentanti della classe, quando sappiamo ch' essa, per molti Mammiferi dei vari ordini, è stata chiaramente dimostrata.

La sua ricerca è difficile, perché essa va facilmente soggetta ad involuzioni totali o parziali.

Persiste completa nel maggior numero dei Rosicanti, negli Insettivori, e parti di essa sono ancora indubbiamente legate al suo tratto prossimale, integro, in molti Monotremi, Chirotteri e nelle Proscimmie.

La sua esistenza embrionale, già l'abbiamo accennato, riportando Tandler, è dimostrata tra i rappresentanti degli ordini: Bimana, Primates, Carnivora, Ungulata, ne' suoi due sottordini Perissodactyla ed Artiodactyla. S'aggiunga la ricerca di Tandler sull'embrione di *Vespertilio murinus*, tra i Chirotteri, che rivela l'a. stapedia ben sviluppata, quando l'esame dello stesso animale, adulto, ci dimostra scomparso il ramo inferiore che le corrisponde. E più che a ciò, si raccordi la ricerca di Siebemann sull' embrione uma no in cui veniva dimostrata l'a. stapedia, alla descrizione dell' Alexander sul caso della persistenza, nell' Uomo adulto, dell' a. stapedia, integra in tutti i suoi rami, com' essa è allo stato embrionale: avremo dimostrato la natura intima dell' a. stapedia, ed il fatto che la sua mancanza, nell' adulto, non implica la sua assenza nell' embrione, anche perché essa ci dà sufficienti prove della sua persistenza, della sua evoluzione o della sua regressione parziale o totale.

Ancor quando per ciò noi considerassimo l'a. stapedia costante e propria di tutti i Mammiferi, considerati nel loro periodo di vita embrionale, non ci arrenderemmo già all' ingiustificata estensione d'un fatto non ancora riconosciuto generale, ma seguiremmo appena il più semplice consiglio che la logica potrebbe imporci in questo caso: la stessa che già consigliava Tandler nelle sue conclusioni, a darsi ragione della sua prima ipotesi sul valore di »vaso primario della testa« ch' egli attribuiva alla stapedia:

»Das embryonale Vorkommen der Arterie und ihrer Persistenz bei so vielen Klassen der Mammalia begründen meine Annahme, daß diese Arterie ein primäres Gefäß des Kopfes ist. Diese Arterie versorgt demnach ursprünglich den Oberkiefer, die Orbita und die Dura mater mit Blut.«

Non sono dunque ragioni ideali quelle che militano per l'esistenza comune dell' a. stapedia in tutti i Mammiferi, nel loro periodo

di vita embrionale. L'ipotesi, del resto, non ha esagerata parte in queste conclusioni.

Ciò ammesso, è giusto che si parli di regressione o di distruzione d'un tratto, o di tutta l'arteria che ci occupa, considerata in sé, ben inteso, come unità arteriosa, analogamente alla dimostrazione che Tandler ha dato per l'a. carotis interna, il cui arresto di sviluppo ha potuto seguire passo passo, a vantaggio di altri tronchi arteriosi, destinati a sostituirla, manco dirlo, funzionalmente, non già morfologicamente; e ciò negli animali a carotis interna unicamente sviluppata nel periodo embrionale della loro vita (parecchi Rosicanti, *Chiromys*, *Lemur* ecc.). Sovente la primitiva esistenza di questi vasi è anche solo a dedursi dalla presenza, nell'adulto, dei loro rudimenti, o delle loro rappresentanze.

Seguiamo così un poco da vicino l'a. stapedia.

Essa si forma nell' embrione, e vi permane, o segue un destino regressivo, totale o parziale: evolve in tutte le sue parti in quegli animali destinati a conservarla integra, anche adulti (*Sciurus vulg.*, *Arctomys marmota*, *Glis glis*, *Erinaceus europ.*, *Talpa europ.*, ecc.); o tutta (Ungulata, Carnivora ecc.) o in parte si riduce, sviluppandosi in questi casi alcuni tratti arteriosi, a scapito di quegli altri che resteranno come son nati, o si ridurranno sotto forma di cordone connettivale impervio, od altrimenti se n'andranno perduti (*Mus rattus* ecc.). Il *Mus rattus* (Tav. I, sch. 3) è tipico per ciò: la sua stapedia permette di convincerci com' essa, in genere, possa mantenersi e regredire, giacché, di essa, vi permane tutto il tratto prossimale, tutto il ramo inferiore ed il solo superiore è arrestato a mezzo della fossa cranica media, lasciando immutata la rappresentanza del suo tratto distale: l'a. orbito-meningea, normale. Ci sembra cosa facile e logica l'indovinare che l'a. orbito-meningea debba trovarsi, in primo tempo, collegata al tratto prossimale del ramo stapediale superiore, e che solo per la regressione totale del tratto medio di questo, avvenga la disgiunzione caratteristica, illustrata, dei suoi tratti distale e prossimale. E molte altre dimostrazioni, come questa, sarebbero possibili, ma non convengono pel momento.

C'interessa ora l'esame dei collaterali della stapedia.

Ricordiamo il suo ramo inferiore e quello superiore: il primo di solito anastomizzato coll' a. maxillaris interna o col ramus pterigoideus che talora sostituisce quest' arteria; il secondo destinato a trapassare la parete cranica per rendersi all' orbita, e quivi, col suo tratto distale, o correr libero siccome arteria a sé (*Vespertilio mu-*

rinus, Pipistrellus Kuhli, Tav. I, fig. 2), o anastomizzarsi col ramus orbitalis, o con arterie da questo dipendenti — a. lacrimalis, circostanza la più frequente nei Mammiferi in genere — alla quale anastomosi s' aggiunge, sovente, quella dell' a. oftalmica, già progredita (*Erinaceus europ.*, *Pteropus edulis* ecc., Tav. IV, fig. 29).

L'a. orbito-meningea nasce costantemente dal tratto distale del ramo stapediale superiore, prima ch' esso, a traverso il canalis cranio-orbitalis, si renda all' orbita; l'a. meningea cerebrale laterale è collaterale non meno costante del ramo stapediale superiore, ma del suo tratto prossimale: cosicché le due collaterali meningee non sono separate che dal tratto medio del ramo stapediale superiore.

La suddetta condizione relativa all'a. orbito-meningea è norma costante dell' adulto, nello *Sciurus vulgaris*, nel *Glis glis*, nel *Pipistrellus Kuhli* ecc. (Tav. I, fig. 1, 2): sono brevi ramificazioni perpendicolari al ramo che le genera, originanti da un tronchicino comune; la stapedia è integra, per cui vi corrisponde anche l'origine normale dell' a. meningea cerebrale laterale, dal suo ramo superiore.

Passiamo ora al *Mus rattus* (Tav. I, fig. 3) ed osserviamo:

Stapedia sviluppata; eccezionale il calibro del suo ramo inferiore, che sostituisce l'a. maxillaris interna; manca il tratto medio del ramo superiore. Troviamo il moncone prossimale appartenente a questo ramo, il quale s'avanza per breve tragitto sull' origine dell' a. meningea cerebrale laterale, normalissima.

Cerchiamo l'a. orbito-meningea, l'equivalente del tratto distale del ramo stapediale superiore; essa ci appare nelle sue tipiche ramificazioni durali: il tronchicino che le originava, nello *Sciurus vulgaris*, si continua col tronco generatore — il tratto distale di cui sopra — pel canale cranio-orbitale, e va ad innestarsi sul ramo orbitalis, nell' orbita. Una delle sue ramificazioni ventrali ricordano bene il rudimento del tratto medio scomparso.

Circostanze così fatte ci impongono di ritenere, nell' adulto, l'a. orbito-meningea, arteria collaterale del ramus orbitalis, ricorrente dall' orbita nel cavo cranico, ma non per ciò noi dobbiamo abbandonarci all' ipotesi di altra origine che non sia quella ora dimostrata dal ramo stapediale superiore, né dobbiamo dimenticarci che il ramus orbitalis, dell' adulto, genera apparentemente l'a. orbito-meningea, per la sola ragione ch' esso riceve l'anastomosi del ramo stapediale superiore; e che, di conseguenza, un qualunque altro ramo dell' or-

bita potrebbe assumere lo stesso ufficio, alla sola condizione ch' esso ricevesse l'anastomosi di cui sopra.

Ad onta di tutto ciò, e contrariamente alle affermazioni di Giannelli, noi vogliamo ammettere che ramificazioni secondarie, divergenti, possano compiersi nell' endocranio, a carico dell' arteria orbito-meningea, la quale riceverà il sangue ricorrente dall' orbita, invertendo così la direzione naturale della sua corrente sanguigna, atteso che questa, nell' embrione, deve, per la prevalenza di calibro dell' a. stapedia e per l'integrità del ramo stapediale superiore, seguire la via cranio-orbitale.

Queste dimostrazioni date, vogliamo essere convinti che, per la genesi ed i caratteri dell' a. orbito-meningea, non si convenga dimostrazione più opportuna.

Analoghe considerazioni permette l'a. meningea cerebrale laterale. Ricorriamo per ciò alla stapedia dello *Pteropus edulis* (Tav. I, fig. 4): osserviamo che vi manca il suo tratto prossimale, sino all' angolo della sua divisione terminale, tipica, nei due rami superiore ed inferiore. Contemporanea regressione colpisce il tratto medio del ramo superiore, mentre permane integro il ramo inferiore, anastomizzato, come al solito, coll' a. maxillaris interna.

L'a. meningea cerebrale laterale trovasi al consueto posto, ma la mancanza del tratto medio di cui sopra permette di considerarla in diretta continuazione del ramo stapediale superiore, sicché, essa appare, definitivamente, costituita dal ramo stapediale inferiore, per intero, e dal ramo omonimo superiore, innestato sul primo e continuantesi per quel tratto arterioso dorsale rappresentante l'a. meningea cerebrale laterale dell' embrione. Onde quest' arteria origina, nell' adulto, dall' a. maxillaris interna; ed anche qui assistiamo all'inversione del circolo sanguigno, come già l'abbiamo illustrata per l'a. orbito-meningea.

Nessun altro esempio potrebbe meglio avvalorarci l'origine dell'a. meningea cerebrale laterale, anche perché i suoi nessi stapediali ci sono, nello *Pteropus*, luminosamente confermati dal suo mantenuto passaggio, attraverso la cavità timpanica.

Si immaginino ora le stesse circostanze in tutta la serie dei Mammiferi, e s'aggiunga la trasmigrazione della meningea cerebrale laterale dal cavo timpanico all' eso- ed all' endocranio (Tav. I, fig. 5), o per riduzione di quello o per altra circostanza ignota, e si avrà tutto dimostrato a sostegno della nostra tesi, che cioè:

L'a. orbito-meningea è collaterale costante del ramo sta-

pediale superiore, prima ch' esso si renda, pel canale cranio-orbitale, nell' orbita, sia ch' esso s'anastomizzi col ramus orbitalis, o coll' a. lacrimalis, o si renda libero a costituire qualche arteria orbitale a sé (a. lacrimalis — *Uomo* —; a. frontalis — *Vespertilio murinus* ecc., *Equus caballus* e *mulus* per eccezione).

La stessa meningea, anche a ramo stapediale regresso, sarà sempre l'espressione del tratto distale del ramo stapediale superiore, resosi ricorrente dall' orbita nel cranio, per la distruzione del tratto medio dello stesso ramo: essa inoltre apparirà originaria, e riceverà il sangue, o dal ramus orbitalis, o dall' a. lacrimalis, o dall' a. temporalis profunda anterior, secondo che l'anastomosi embrionale del ramo stapediale superiore, nell' orbita, è avvenuta con l'una o coll'altra di quelle arterie.

L'a. meningea cerebrale laterale è l'equivalente del ramo stapediale inferiore continuato nel superiore (tratto prossimale) e nell'a. meningea cerebrale laterale della vita embrionale. La stessa meningea, negli animali a stapedia conservata, corrisponde unicamente a quella dell' embrione, collaterale del tratto prossimale del ramo stapediale superiore.

Ma ancor altro ci riassume l'a. stapedia: vogliamo riferirci alle particolarità che si riscontrano negli Equidi, in alcuni Artiodattili — *Bos taurus*, *Buffelus bubalus*, *Ovis aries* — e nell' Uomo, animali in cui, fatta eccezione pel *Buffelus* che non è stato oggetto di ricerca, è stata dimostrata la stapedia nel loro periodo di vita embrionale.

Tra le circostanze osteologiche riferentesi a quel tratto di parete cranica che sta tra la fossa temporale e l'orbitaria, riconoscemmo il canalis cranio-orbitalis talora multiplo: sovente eran due canali, raramente tre, nell' *Equus caballus* e nel *Bos taurus*, cosicché parlammo di canale cranio-orbitale superiore ed inferiore. A questi canali si conveniva lo stesso significato, concordemente all' ugual valore morfologico che noi dovevamo ammettere per i rami arteriosi che li percorrevano, ma ciò portava a nostra conoscenza l'esistenza di due arterie orbito-meningee — in relazione ai canali, superiore ed inferiore — cosa insolita nei Mammiferi, la cui maggior parte ne ha una sola, propria dell' unico canale orbito-craniale (corrispondente al superiore, quand'è doppio).

Le ricerche sulle aa. stapedie embrionali non hanno avvertito sinora che il ramo stapediale superiore possa dividersi, nel suo tratto distale e prima ch' esso si renda all' orbita, in due branche terminali, destinate ad attraversare la parete cranica per due canali distinti,

o, come nell' Uomo, per un canale ed una fessura, il canale cranio-orbitale e la fissura orbitalis, comune ad altri organi. Ma una cosiffatta ipotesi noi abbiamo creduto doversi istituire, rendendosi a noi, più che un fatto strettamente teorico, come una necessità. D'altra parte, non avremmo potuto spiegare altrimenti la genesi delle due aa. orbito-meningee.

Il *Bos taurus* (Tav. I, fig. 6, 7) più che ogni altro ci convince. La sua a. orbito-meningea, considerata nell' adulto, origina per un tronco dal ramus orbitalis (nel *Buffelus* dall' a. lacrimalis), tronco che mai ricorre indiviso nel cranio: ricorderemo ch'esso, dopo breve tragitto si biforca — talora si divide anche in tre rami — e per altrettanti canali cranio-orbitali quei rami penetrano nel cranio, costituendo aa. orbito-meningee tipiche. Ecco un caso in cui vien di necessità l'ammettere, concordemente al valore genetico delle aa. orbito-meningee, la biforcazione endocranica del tratto distale del ramo stapediale superiore.

Giacché non si vorrà per sicuro negare l'esistenza dell' a. o delle aa. orbito-meningee tipiche, proprio nel *Bos taurus*, dov' è stata segnalata e descritta l'a. stapedia, nel periodo di vita embrionale. E se all' una si dà un valore, logicamente, l'uguale deve accordarsi alla seconda, ed alla terza anche, quando questa ci fosse.

Casi perfettamente analoghi si ripetono ancora nell' Artiodactyla ruminantia (*Buffelus bubalus*, *Ovis aries*, *Capra hircus*), nella Carnivora (*Felis tigris* ecc.) (Tav. I, fig. 6, 7), negli Equidi (Tav. I, fig. 8) e nell' *Uomo*, ma in questi resta ancor meglio dimostrata la divisione terminale del ramo stapediale superiore, a cui noi, per spiegarci le aa. orbito-meningee in soprannumero, siamo ricorsi. E ciò pel fatto che abbiamo dimostrato, accadere, per eccezione nell' *Equus caballus*, e normalmente nell' *Uomo*, che una delle branche terminali di cui sopra, corrente nel Cavallo, per solito, attraverso il canale cranio-orbitale superiore, si sviluppi mantenendo le sue relazioni stapediali (Tav. I, fig. 9), nel qual caso esso appare come un collaterale dell' a. meningea cerebrale laterale, considerato che il tratto prossimale dell' a. stapedia scompare nell' adulto, e che, perciò, non è più possibile la distinzione di ramo stapediale superiore ed inferiore. Tuttavia la connessione di quella branca col ramo stapediale superiore non ci deve sfuggire. Resasi libera nell' orbita, attraverso il canale cranio-orbitale superiore, s'anastomizza, nell' Uomo, coll' a. oftalmica o con arteria alle dipendenze di questa, mentre nel Cavallo si costituiva, per i casi descritti, come a. frontalis.

Per la seconda branca accade invece ch'essa segua la sorte comune alle sue congeneri normali: va distrutta la sua comunicazione stapediale; ricorre perciò dall' orbita nel cranio, collaterale dell'a. lacrimale nell' Uomo, o della stessa ed anche della temporale profonda anteriore nel Cavallo e nell' Asino.

Nell' *Equus asinus* abbiamo trovato appunto due aa. orbito-meningee, ricorrenti una dall' a. lacrimale e l'altra dall' a. temporale profonda anteriore: segno evidente che il ramo stapediale superiore doveva terminarsi per due branche: una corrente nel canale cranio-orbitale superiore ed anastomizzantesi coll' a. lacrimale; e l'altra destinata, attraverso il canale omonimo inferiore, all' a. temporale profonda anteriore. La regressione totale del tratto medio del ramo stapediale superiore avrebbe convertito i suoi tratti distali in due aa. orbito-meningee (Tav. I, fig. 10).

La Tigre offre un esempio normale di a. orbito-meningea doppia, ammenoché non si voglia elevare ad eccezione il caso da noi esaminato e descritto. Ricorderemo che le aa. orbito-meningee originavano ambedue dal ramo orbitale, e che a loro corrispondevano due canali cranio-orbitali, anch' essi normali.

Ai primi postulati, sull' immutata origine stapediale dell' a. orbito-meningea e dell' a. meningea cerebrale laterale, crediamo quindi di poter aggiungere il terzo, sulla possibilità cioè che incontra il tratto distale del ramo superiore della stapedia di dividersi in branche terminali, soggette all' uguale destino del tratto distale medesimo, allorquando si rende all' orbita indiviso.

Sulla scorta delle considerazioni svolte nei casi singoli, riconoscemmo l'a. temporo-meningea corrispondersi all' a. diploetica magna di Hyrtl, descritta nei Monotremi, Marsupiali e Sdentati.

Seguimmo con cura l'arteria nella classe dei Mammiferi e la trovammo di calibro considerevolissimo per tutta l'Artiodactyla ruminantia e non ruminantia; meno sviluppata nella Perissodactyla; ridotta assai nella Carnivora (*Canis fam.*, *Felis catus dom.*, *Meles taxus*).

L'a. temporo-meningea è la principale tra tutte le aa. meningee cerebrali degli Artiodattili: ove manchi l'a. meningea cerebellare dorsale, essa è capace di sostituirla con la sua branca cerebellare, parimenti costante.

Nella Perissodactyla e nella Carnivora l'a. temporo-meningea

si riduce invece ad a. meningea cerebellare. Essa è legata immutabilmente alla presenza del canale temporale, sensibilissima alle sue vicende, alle quali vi s'adatta con adeguati mutamenti.

Abbiamo dimostrato, ad esempio, come si possa ancora, nel genere *Sus*, ristabilire e ricostruire la via del canale temporale, virtualmente scomparso e, come al carattere singolare di questo, corrispondesse, per eccezione, un' origine diversa dell' a. temporo-meningea. La quale cessa d'esistere quando scompare ogni traccia di canale temporale, siccome questa via è la sola per essa possibile. Ma v'è di più: essa entra pel forame d'entrata del canale temporale, qualunque sia la posizione che questi occupi sul settore cranico corrispondente, cosicché l'a. temporo-meningea cede facilmente la sua fissità d'origine per la fissità del suo tragitto, ed a ciò giunge, originando dall' arteria, a quel forame più vicina: dall' a. auricolare anteriore e posteriore (Artiodattili in genere); o dall' a. occipitale (Monotremi e Marsupiali); od ancora dall' associazione di un tronco dell' occipitale coll' a. temporale superficiale, collaterali della carotide esterna (Sdentati).

Eppure anche in mezzo a tanta disparità, l'origine dell' a. temporo-meningea non è lungi dall' essere comune: non v'è, almeno, discordanza sostanziale e la differenza può anche scomparire. Origine comune, perché son dimostrate collaterali comuni dell' a. carotis externa, tanto l'auricolare anteriore che la posteriore, e la stessa dimostrazione ci viene da Hyrtl per l'a. occipitale dei Monotremi, Marsupiali e Sdentati. Che più dunque? Non è l'a. carotide esterna la branca madre che, per mezzo d'un suo collaterale, il più prossimo all' entrata del canale temporale, cede l'arteria temporo-meningea? Ci sembra bene che a questa conclusione ci si possa arrivare, anche lontano il pensiero da un soverchio artificio, atteso che il carattere d'un' arteria noi lo dobbiamo riconoscere non già dai suoi collaterali secondari, ma dal suo tronco principale.

Né ci basti. Vogliamo ricordare ancora il fatto che l'a. temporo-meningea annovera, tra i suoi primi caratteri, fondamentali quasi, il cedimento di numerosi rami diploici, e che ciò avviene per tutte le aa. temporo-meningee dei Mammiferi, ma in modo particolare nell'Edentata, Marsupialia ecc., dove quei rami corrono sino alle ossa facciali; ond'è che l'a. temporo-meningea, attraverso la serie dei Mammiferi, perdendo un poco del suo calibro e perciò della sua estensione, ed imponendosi, d'altra parte, il mantenimento dei suoi caratteri originari, doveva almeno restare legata, per la sua origine, giacché

non lo poteva più per la sua estensione, ad un' arteria il cui destino fosse eminentemente facciale, e questa non poteva essere che l'a. carotide esterna, quella che origina, in realtà, l'a. temporo-meningea dei Mammiferi, anche se a questo compito attende mercé le arterie sue dipendenti.

Che siano necessarie altre dimostrazioni pel significato morfologico dell' a. temporo-meningea non lo stimiamo, cosicché passiamo oltre.

Sulle aa. meningee cerebellari costanti, per tralasciare di quei piccoli ramicelli arteriosi durali perforanti, provenienti dallo spessore delle ossa e corrispondenti a ramificazioni secondarie delle anastomosi arteriose del canale temporale, ricorderemo ch'esse si sono mantenute tipiche e costanti in tutta la classe, salvo l'a. meningea cerebellare dorsale in quei pochi rappresentanti in cui la dimostrazione non ci è stata possibile, anche perché non abbiamo potuto rilevare la presenza del foramen mastoideum, sua via d'entrata.

Abbiamo definito e descritto come a. meningea cerebellare dorsale quell' arteria che, collaterale dell' a. occipitale, ascende sull' apofisi giugulare dell' osso omonimo, e si rende al cavo cerebellare, attraverso il forame mastoideo.

Essa è normale nella Carnivora, nell' Ungulata (l'Artiodactyla ha qualche eccezione), nella Rodentia, nell' Insectivora ed ancora nell' Uomo. Tocca il suo maggior sviluppo nei Perissodattili, indove eccede unicamente per la sua maggior estensione; ma la sua sede naturale è la cavità cerebellare, ad onta che alcuni suoi collaterali si rendano alla falce cerebrale od alla dura degli emisferi.

Morfologicamente, essa è legata all' a. occipitale, senza eccezione.

L'a. meningea cerebellare laterale è ancor più costante: non ha eccezione. Essa ha quasi immutata la sua origine dall' a. occipitale, e la sua via d'entrata, corrispondente al foro condiloideo. Origina, nell' Uomo, dall' a. vertebrale, ma noi abbiamo dimostrato, a suo tempo, la relazione intima che corre tra questa e l'a. meningea di cui è questione (Artiodattili).

Più tardi, ci troveremo colle aa. meningee istmo-cerebellari, sulle quali, come per queste, non occorrerà soverchia insistenza, ma vogliamo accennarle ora, rammentando la loro origine indirettamente occipitale, per concludere che solo quest' arteria assicura la nutrizione alla dura cerebellare; che niun' altra arteria, se non per anastomosi distali, le corre in aiuto, cosicché, elevando le aa. meningee cerebel-

lari all' unica entità morfologica della loro branca madre, l'a. occipitale, noi possiamo ritenere d'aver definito, per quanto era possibile, il loro valore morfologico.

Per i particolari interessanti il ramo temporale dell' a. meningea cerebellare laterale, attraversante il canale condiloideo, il ramo anastomotico cerebellare-vertebrale, e per i collaterali maggiori, in genere, è meglio che noi rimandiamo alla parte speciale.

Uno dei capitoli più manchevoli della letteratura, sulle arterie meningee encefaliche, era quello riferentesi alle aa. meningee cerebro-ventrali: non si aveva nozione comparata che dell' a. oftalmica, più che altro, per opera degli studi di Tandler; l'a. meningea della falce era sconosciuta o quasi, o male interpretata; e delle aa. meningee cerebro-ventrali a sede incostante non v'era che un lieve accenno nell' Uomo.

Colle nostre ricerche, noi siamo giunti alla sistemazione morfologica delle due aa. meningee cerebro-ventrali a sede costante. Dell'a. oftalmica già aveva risolto il problema Tandler, risoluzione che noi accettammo siccome inoppugnabile: sono dimostrati, nella classe, una successione di stadi che dalla semplice a. ottico-durale, o ciliare, l'a. oftalmica tocca il suo massimo sviluppo nell' Uomo, passando attraverso una serie di sviluppi crescenti, propri degli Insettivori, delle Proscimmie e delle Scimmie.

Sono gli stadi intermedi — i più numerosi — quelli che ci dànno ragione d'aver collocata l'a. oftalmica tra le aa. meningee cerebro-ventrali a sede costante, per la facile ragione, ch' essa, non presiedendo all' irrorazione orbitale, si limita a cedere rami meningei al chiasma ed alla dura viciniore, ed alla vagina ottico-durale; rami, ch'essa cede sempre, ancor quando, già parecchio sviluppata, essa corre nell' orbita ad anastomizzarsi col tronco ciliare temporale (Ungulata, Carnivora ecc.), o col ramo orbitale (Rodentia), o con questo e col tratto distale dell' a. stapedia (Insectivora). Per nessuna ragione avremmo dovuto quindi tralasciare la descrizione dell' a. oftalmica, i cui rami meningei non sono meno interessanti degli altri in genere.

L'a. oftalmica origina costantemente dal tratto anteriore del circolo di Willis, per la cui mutabile costituzione rimandiamo alle ricerche di Tandler, siccome più adatte allo scopo. Diremo sol più della costanza dell' a. oftalmica, la quale anche ridottissima, mantiene le tracce della sua esistenza: ricordiamo a questo proposito la

descrizione di Curnow che aveva trovato, in un caso, l'a. oftalmica dell' Uomo ridotta ad un semplice cordone connettivale, accanto alla persistenza dell' a. centralis retinae, immutata collaterale dell' a. carotide interna.

Analoga costanza ha l'a. meningea della falce, i cui caratteri permangono anch' essi immutati per tutta la classe dei Mammiferi. Essa origina, come l'a. oftalmica, dal tratto anteriore del circolo d Willis.

Le due aa. meningee, ora citate, hanno una condizione comune che le avvicina, ed è in relazione alla loro origine: esse provengono da arterie il cui destino è unicamente cerebrale; una seconda circostanza, invece, le allontana, ed è la ragione stessa del loro destino.

L'a. meningea della falce è poco mutabile, in ragione dell'organo che alimenta: essa è arteria che, senza eccezione, non esorbita dal suo dominio, nel cavo cerebrale.

Contrariamente, l'a. oftalmica, come già abbiamo ricordato, è suscettibile di gravi mutamenti. Essa, esorbitando dall' endocranio, mostrasi capace di presiedere alla nutrizione di tutta l'orbita, e vi presiede con tutti i rami, che normalmente, per altri Mammiferi, staccansi dal ramus orbitalis, collaterale della mascellare interna, arteria esocranica.

Quali siano le circostanze che assicurino un cosiffatto destino all' a. oftalmica, o per quali influenze avvenga la sua mirabile evoluzione, noi non possiamo dire. Constatiamo: ma vogliamo anche aggiungere che il comportamento ora accennato di tale arteria ci addita la ricerca del suo valore: riteniamo cioè che il maggior sviluppo dell' a. oftalmica non entri rigorosamente nell' oggetto del suo primo destino, ragione della sua esistenza, ma che tutto il valore di a. oftalmica, ad onta ch'essa si dimostri, talora, capace di regressioni parziali, noi già lo possiamo trovare ancor quando essa sia limitatissimamente sviluppata; di tal guisa che, logicamente, non dovremmo considerare aa. oftalmiche regresse tutte quelle appartenenti agli animali che non siano i Primati, perché esse potrebbero rappresentare la condizione anatomica normale, ed unicamente attraverso una successione di graduali accrescimenti — evoluzione — esse potrebbero raggiungere lo sviluppo eccezionale dell' a. oftalmica dell' Uomo.

Per le aa. meningee cerebro-ventrali a sede incostante valga quanto è stato detto poco dianzi, nella nota riassuntiva, comune a tutti i rappresentanti della classe.

Restano a riassumersi le aa. meningee istmo-cerebellari, sulle quali già in parte s'è detto, a proposito dell' a. occipitale e della morfologia relativa alle aa. meningee cerebellari.

Esse non sono che i collaterali esocranici dell' a. meningea cerebellare laterale, ricorrenti talora direttamente dall' a. occipitale: salvo l'aborale delle Proscimmie, che nasce dall' a. carotide interna; e la stessa dell' Uomo, che origina dall' a. faringea ascendente, collaterale dell' a. occipitale.

Le aa. meningee istmo-cerebellari sono due: l'orale e l'aborale; la prima giunge al cavo cerebellare attraverso il foro lacero anteriore; la seconda attraverso quello posteriore.

Costanti nell' Ungulata, nella Carnivora, nella Rodentia e nei Primati in genere, sovente negli altri ordini non ci sono apparse, o le loro tracce eran così rudimentali, che una qualunque affermazione poteva essere avventata.

Esse hanno un intimo nesso colle aa. meningee cerebellari, tutto in relazione alla loro comune origine, mediata od immediata, dall' a. occipitale: ogni altra dimostrazione che le riconducesse all' a. occipitale, in ordine al loro significato morfologico, sarebbe perciò inopportuna.

Ricordiamo solo la non lieve importanza ch'esse assumono nell'Artiodattila ruminantia, atteso che dal loro comportamento non è difficile, né ciò va escluso, trarre valevoli argomentazioni per dimostrare il singolare significato di alcune loro collaterali, rappresentanti, con ogni probabilità, l'a. carotis interna.

Le nostre ricerche datano dal 1909 ed il lavoro compare in ritardo di un anno quasi, atteso che noi l'avevamo ultimato sin dal Settembre 1911 e licenziato per la stampa nel Marzo del 1912.

Da quel mese ad ora, che noi sappiamo e che a noi interessino, sono comparsi i soli lavori di Hürlimann[1] sulle arterie cefaliche del Gatto; di Zietzschmann[2] sulle arterie orbitali del Cavallo;

[1] Hürlimann, R., Die arteriellen Kopfgefäße der Katze. Inaug.-Diss., Zürich 1912, u. Intern. Monatsschr. f. Anat. u. Phys. Bd. XXIX. 1912.

[2] Zietzschmann, O., Zur Vascularisation des Bulbus und seiner Nebenorgane. Abdruck aus Verhandl. d. Anat. Gesellsch. auf d. 26. Versamml. München. 21.—24. Apr. 1912.

—— Die Orbitalarterien des Pferdes. Archiv f. vergl. Ophthalmol. Bd. III. H. 2. S. 129—210.

di Sicher[1] sullo sviluppo delle arterie cefaliche della *Talpa europaea.*

Cogliamo volentieri l'occasione del nostro lavoro non ancora pubblicato per aggiungere alla letteratura nostra la presente.

Abbiamo letto quei lavori, ma non abbiamo troppo da aggiungere al nostro.

Hürlimann constata lo sbocco dell' a. ophthalmica del Gatto nel truncus ciliaris temporalis, analogamente a quanto avviene nel Cane, le cui arterie cefaliche sono state studiate anche da Brückner, citato dall' A.

Sulle aa. meningee null' altro che ci interessi. Alcune sono state dimenticate, anche tra le comuni, ma su ciò non possiamo estenderci.

Siamo lieti invece di additare i risultati delle ricerche di Zietzschmann sulle aa. orbitali del Cavallo, in relazione all' a. orbito-meningea, che l'A. ha pure trovata e descritta col nome di »ophthalmica meningea«, omologandola all' »a. meningea anterior« di Tandler, da noi ricordata a suo tempo. Ma l'A. ritiene ch'essa non sia arteria costante, ch'essa cioè »non raramente manchi«. Ammette peraltro che sovente s'incroci e si anastomizzi coi rami dell'a. meningea cerebrale laterale (»a. meningea media« dell' A.) ed in altri casi si arresti nella diploe delle ossa craniche che attraversa.

Concorda perfettamente con noi sull' origine dell' arteria in questione e sulla sua via di passaggio: il canalis cranio-orbitalis.

Come noi, una volta, ha trovato nel Cavallo l'a. frontalis originare dall'a. meningea cerebrale laterale.

I risultati di Zietzschmann, a questo riguardo, sono perciò d'un singolare interesse, confermando le nostre ricerche. Unica differenza è l'affermata incostanza dell' a. orbito-meningea, sulla quale non crediamo di insistere, ce lo permetta Zietzschmann, per l'opposta dimostrazione.

Basterà ricordare, per questa, i casi nostri sulla non rara presenza del canalis cranio-orbitalis inferior, coesistente o no al superior, e dell' a. orbito-meningea corrispondente; il caso in cui, passando pel canalis cranio-orbitalis superior l'a. frontalis,

---

[1] Sicher, H., Die Entwicklungsgeschichte der Kopfarterien von *Talpa europaea.* Morph. Jahrbuch. Bd. XLIV. Leipzig 1912. S. 465.

originante dall'a. meningea cerebrale laterale, l'a. orbito-meningea attraversava il canalis cranio-orbitalis inferior, od il caso più generale in cui, l'a. orbito-meningea attraversa indifferentemente uno dei canali citati, secondo che esiste il superior o l'inferior, per ammettere facilmente, senza altre speciali considerazioni la costanza dell' arteria in questione. Zietzschmann non ricorda le possibilità suesposte ed è probabile che in ciò stia la ragione delle sue affermazioni.

Le ricerche di Sicher confermano bene le nostre sui caratteri dell' a. stapedia della Talpa. Se ne scostano un poco quelle inerenti all' a. ophthalmica.

Sicher afferma che questa, evidentissima nei feti, andrebbe mano mano scomparendo collo sviluppo sino ad estinguersi nell' adulto. Anche in questo invece noi l'abbiamo riscontrata, ridottissima è vero, ma sempre riconoscibile, siccome anche Tandler, già prima di noi, l'aveva dimostrato.

Letteratura.

Alexander, G. Ein Fall von Persistenz der Arteria stapedia beim Menschen. Monatschr. f. Ohrheil. 33. Jahrg. Nr. 7. S. 273.

Arnold, F. Handbuch der Anatomie des Menschen. H. 1. Freiburg 1847.

Bach, L. Über die Gefäße des Pferdeauges mit besonderer Berücksichtigung der Gefäßversorgung der Aderhaut. Arch. f. w. u. prakt. Tierheilk. 1894. Bd. XX. S. 241.

Barkow, H. C. L. Die Blutgefäße, vorzüglich die Schlagadern der Säugetiere in ihren wesentlichen Verschiedenheiten dargestellt. Comparat. Morphologie. Breslau 1866. (da Tandler).

—— Disquis. nonnull. angiol. Vratislav 1830. (da Tandler).

—— Über den Verlauf der Schlagadern am Kopfe des Schafes. Nova acta Acad. Caesar. Leop. Carol. Bonn 1826. (da Tandler).

—— Disquis. recentiores de art. mammal. et avium. Nova Acta. 1843. (da Tandler.)

—— Über einige Eigentümlichkeiten im Verlaufe der Schlagadern der Fischotter (Lutra vulg.). Arch. f. Anat. u. Phys. Bd. XXIX. (da Tandler).

Barpi, U. Compendio di Anatomia descrittiva del Cavallo ecc. Vol. I. Pisa 1907.

Beaunis et Bouchard. Nouveaux éléments d'anatomie descriptive et d'embryologie. 2ème éd. Paris 1873.

Beauregard, H. L'artère carotide interne chez le mouton. C. R. Soc. Biol. Paris 1892.

—— Recherches sur l'appareil auditif chez les mammifères. Journal de l'Anatomie et de la Phys. Paris 1893. T. XXIX—XXX.

Blandin. Traité d'anatomie topographique. 2ème éd. Paris 1834.
Bossi, V. Trattato d'anatomia Veterinaria. Vol. II. Angiologia. Milano 1910.
Bovero e Calamida. Canali venosi emissari temporali squamosi e petrosquamosi. Memorie Reale Acc. Scienze di Torino. 1903. Serie 2. T. LIII. p. 159.
Bronn, H. G. Klassen und Ordnungen des Tierreiches. Bd. VI. 5. Abteilung, Säugetiere: Mammalia. 61., 62., 63., 64. Lief. Leipzig 1902.
Caldurell, W. H. The Embryology of Monotremata and Marsupialia. Philos. Transact. Royal Soc. London 1887. Vol. CLXXVIII. (da Tandler).
Canova, P. Die arteriellen Gefäße des Bulbus und seiner Nebenorgane bei Schaf und Ziege. Inaug.-Diss., Zürich, u. Arch. f. Anat. u. Entwicklungsgeschichte. 1909. S. 1.
Charpy. Vedi Poirier e Charpy.
Chauveau-Arloing-Lesbre. Traité d'anatomie comparée des animaux domestiques. T. II. Paris 1905.
—— Lo stesso. Traduzione italiana di Mongiardino. Torino 1911.
Cruveilhier. Traité d'anatomie descriptive. T. III. Paris 1871.
Cuvier, G. Leçons d'anatomie comparée. 2ème éd. T. VI. Paris 1893.
Dubreuil, J. M. Des anomalies artérielles. Paris 1847.
Ellenberger u. Baum. Anatomie descriptive et topographique du Chien. Trad. J. Deniker. Paris 1894.
—— —— Handbuch der vergleichenden Anatomie der Haustiere. Berlin 1906.
Forbes, H. O. A Hand-Book to the Primates. Vol. II. London 1894.
Franck, L. Anatomie der Haustiere. Stuttgart 1871.
—— Lo stesso. 3. Aufl. Stuttgart 1894.
Fraser, A. On the Development of the ossicula auditus in Higher Mammalia. Philos. Transac. of the R. Soc. London. 1883. Vol. CLXXIII (2). Part 3, p. 901.
Fuchs, H. Zur Entwicklungsgesch. des Wirbeltierauges: I. Über die Entwicklung der Augengefäße des Kaninchens. Anat. Hefte. 1905. Bd. XXVIII. H. 84. S. 1.
Giannelli. Ricerche anatomiche sull' arteria meningea media. Atti della R. Accademia dei Fisiocritici. Siena 1895. Serie 4. Vol. VII. p. 4.
Girard, J. Traité d'anatomie vétérinaire. T. II. Paris 1830.
Grosser, O. Zur Anatomie und Entwicklungsgeschichte des Gefäßsystems der Chiropteren. Anat. Hefte. 1901. H. 55. S. 203.
Gruber. Abhandlungen aus der menschlichen und vergleichenden Anatomie (Ursprung der Arteria temporalis profunda posterior von der Arteria meningea media aus der Schädelhöhle). St. Petersburg 1852.
—— Über einen anormalen Kanal für eine aus der Arteria meningea media innerhalb der Schädelhöhle entspringende A. temporalis profunda. Arch. f. pathol. Anat. u. Phys. u. f. Klin. Med. Berlin 1875. Bd. LXIII. S. 100.
Gurlt, E. P. Handbuch der vergleichenden Anatomie der Haussäugetiere 4. Aufl. Berlin 1860.
Haller. Iconis anatomici corporis humani. Göttingen 1871. (da Tandler)
Hegetschweiler. Die embryol. Entwicklung des Steigbügels. Arch. f. Anat. u. Phys. 1898. (da Tandler).
Henle, J. Handbuch der Gefäßlehre des Menschen. Braunschweig 1876.
His, W. Anatomie menschlicher Embryonen. 3. Heft. Leipzig 1880.

Hyrtl, J. Das arterielle Gefäßsystem der Monotremen. Denkschr. d. K. Akad. d. Wiss. 1853. Bd. V. S. 1.

—— Das arterielle Gefäßsystem der Edentaten. Idem. 1854. Bd. VI. S. 21.

—— Clamydophori truncati cum dasypode gymnuro comparatum Examen anatomicum. Idem. 1. Abteil. Bd. IX. 1855. p. 1.

—— Über die Rami perforantes der meningea media. Österr. Zeitschr. f. praktische Heilkunde. Wien 1859. S. 144.

—— Beiträge zur vergleichenden Angiologie: Zur vergleichenden Anatomie der Trommelhöhle. Denkschr. d. Kais. Akad. d. Wiss. 1850. Bd. I. S. 29

—— Vergl. anatomische Untersuchungen über das innere Gehörorgan des Menschen und der Säugetiere. Prag 1845. (da Tandler).

Hochstetter, F. Beiträge zur Anat. und Entwicklungsgeschichte des Blutgefäßsystems der Monotremen. Semon: Zoolog. Forschungsreisen in Australien etc. Jena 1896. Bd. II. (da Tandler).

Hofmann, M. Zur vergleich. Anatomie der Gehirn- und Rückenmarksarterien der Vertebraten. Zeitschr. f. Morphologie u. Anthropol. 1900. Bd. II. S. 247.

Huxley. Handbuch d. Anat. d. Wirbeltiere (trad. Fr. Ratzel). (da Tandler).

Krause. Die Anatomie des Kaninchens. Leipzig 1884.

Launay. Veines jugulaires et artères carotides chez l'homme et les animaux supérieurs. Paris 1896.

Lavocat, A. Traité complet de l'anatomie des animaux domestiques. Angéologie. 2ème part. Paris, oct. 1848.

Leisering u. Müller. Handbuch der vergleich. Anatomie der Haussäugetiere. 6. Aufl. Berlin 1885.

—— —— u. Ellenberger. Lo stesso. 7. Aufl. Berlin 1890.

Leyh. Anatomie des animaux domestiques. Trad. Zundel. Paris 1871.

Lesbre, F. Recherches anatomiques sur les Camélidés. Arch. Mus. Lyon 1910. T. VIII.

Leuzzi, F. Topografia dell' arteria meningea media e trapanazione per la sua allacciatura. Boll. Soc. Nat. in Napoli. Anno 1898. Serie 2. Vol. XII. p. 128.

Lombardini. Sui Cammelli. Pisa 1879.

Lucarelli. Compendio di Anatomia comparata. Napoli 1893.

Luschka. Anatomie. Tübingen 1865.

Mangosio, C. G. Trattato di Anatomia descrittiva e Fisiologia veterinaria. Parte 3. Torino 1843.

Martin, P. Anatomie der Haustiere. Bd. II. Stuttgart 1904.

Meckel, A. Carotis interna und Steigbügel des Murmeltieres und Igels. Arch. f. Anatom. u. Phys. 28. (da Tandler).

Meckel, J. F. System der vergleichenden Anatomie. Halle 1831. (da Tandler).

—— Ornithorhynchi paradoxi descriptio anatomica. Leipzig 1826. (da Tandler).

Meyer, F. Zur Anatomie der Orbitalarterien. Morphol. Jahrb. 1887. Bd. XII. S. 414.

Mobilio, C. Origine dell' arteria frontale dalla meningea media in un Equus mulus, con osservazioni sul foro meningeo. Arch. scient. R. Soc. Acc. Vet. It. Anno VII, 1909. No. 3 e 4. p. 34.

Mongiardino, T. Manuale di Anatomia descrittiva comparata degli animali domestici. Vol. II. Torino 1907.

Müller, F. Lehrbuch der Anatomie der Haussäugetiere. 3. Aufl. Wien 1885.
Müller, J. Über das Gefäßsystem der Fische. Abhandl. d. Berl. Akad. 1839. (da Tandler).
Murray, a. Descriptio arteriarum corporis humani. Leipzig 1794.
Musgrove, J. Origin of the ophthalmic Artery from the middle meningeal. J. of Anat. and Phys. 1893. Vol. XXVII. N. S. V. 7. Pt. 2. p. 279.
Otto, Ad. Guil. De animalium quorundam, hyemen dormentium, vasis cephalicis et aure interna. Nova acta physico-medica Accad. Caes. Leop. Carol. 1826. T. XIII. (da Tandler).
Owen, R. Comparativ Anatomy and Physiology of Vertebrates. (da Tandler).
Poirier et Charpy. Traité d'anatomie humaine. T. III. Fasc. I. 2ème éd. Névrologie. Paris. 1901.
—— —— Traité d'anatomie humaine. T. II. Fasc. 2. Angéologie. Paris 1902.
Rapp, W. Anatomische Untersuchungen über die Edentaten. Stuttgart. 1837. (da Tandler).
—— Über die Wundernetze. Meckels Arch. 1827. (da Tandler).
Reichard and Jennings. Anatomie of the cat. New York. 1901.
Rigot. Traité complet de l'anatomie des animaux domestiques. 4ème p., Angéologie. Paris 1845.
Rojecki. Sur la circulation artérielle chez le Macacus. Journal. de l'Anat. 1889. (da Tandler).
Rudolph. Grundriß der Physiologie. Berlin 1823.
Salenski, W. Beiträge zur Entwicklungsgeschichte der knorpeligen Gehörknöchelchen bei Säugetieren. Morphol. Jahrb. 1880. Bd. VI. S. 415.
—— Entwicklungsgeschichte der Gehörknöchelchen. Zoolog. Anz. 1879. (da Tandler).
Schmidt, K. Die arteriellen Kopfgefäße des Rindes. Inaug.-Diss., Zürich 1910, u. Internat. Monatschr. f. Anat. u. Physiol. 1910. Bd. XXVII. S. 187.
Siebemann. Die ersten Anlagen des Mittelohres und der Gehörknöchelchen des menschlichen Embryo in der 4., 6. Woche. Arch. f. Anat. u. Entwicklungsgeschichte W. His. 1894. (da Tandler).
Sperino. Anatomia del Cimpanzé. Torino 1897.
Staderini, R. Ricerche anatomo-comp. sulla distribuzione delle arterie nella sup. encefalica di alcuni mammiferi. Atti della R. Acc. dei Fisiocritici in Siena. Siena 1889. Serie 4. Vol. I. p. 15.
Staurenghi. Annotazioni di Anatomia topografica: Sul luogo preciso di biforcazione terminale dell' arteria meningea media in relazione all' operazione di Vogt. Milano 1889.
Storch, C. Abnorme Teilung der Aa. carotides communes und seltener Ursprung der A. meningea posterior des Pferdes. Österr. Zeitschr. f. w. Veterinärk. 1891. Bd. IV. Fasc. 2. S. 133.
Strangeways, T. Descriptive Anatomy of the Horse and domestic animals. Edinburgh 1870.
Struska, J. Lehrbuch der Anatomie der Haustiere. Wien u. Leipzig 1903.
Tandler, J. Zur vergleichenden Anatomie der Kopfarterien bei den Mammalia. Denkschr. der Kais. Akad. der Wiss., math. nat. Klasse. Wien 1898. Bd. LXVII. S. 677.
—— Zur vergleichenden Anatomie der Kopfarterien bei den Mammalia. Anatom. Hefte. 1901. 59. Heft. S. 327.

Testut. Trattato di Anatomia Umana. Trad. Sperino. Angiologia e Neurologia. Torino 1902.
Theile. W. Lehre von den Muskeln und Gefäßen des menschlichen Körpers. Leipzig 1841.
—— Über das Arteriensystem von Simia Inuus. Arch. f. Anat. u. Phys. 1852. (da Tandler).
Thiedemann. Tabul. art. corp. hum. 1824. (da Tandler).
Trouessart, E. L. Catalogus mammalium tam viventium quam fossilium. Nova Editio. Berolini. R. Friedländer & Sohn. 1898–1899.
—— Idem. Quinquennale supplementum. 1904.
—— Faune des mammifères d'Europe. Berlin 1910.
Varaldi, L. Anatomia veterinaria. Vol. II. Encicl. It. Vet. Vallardi, Milano.
—— Trattato di Anatomia veterinaria. Osteologia. Vallardi, Milano.
Velpeau, A. L. M. Traité complet d'anat. chir. génér. et top. du corps humain. Paris 1833.
Versari, R. Morfologia dei vasi sanguigni arteriosi dell' occhio dell' uomo e di altri mamm. Rendic. della R. Acc. dei Lincei. 1899. Vol. VIII. Sem. II., p. 74.
Virchow, H. Über die Gefäße der Chorioidea des Kaninchens. Verhandl. der phys.-med. Gesellsch. zu Würzburg. 1881. N. F. Bd. XVI. S. 25.
—— Über Augengefäße der Carnivoren nach Untersuchungen des Herrn Bellarminow. Verhandl. der phys. Ges. zu Berlin in Arch. f. Anat. und Physiol., Physiol. Abteil. 1888. S. 552.
Vrolich. Recherches d'anatomie sur le Chimpanse. Amsterdam 1841.
Wiedersheim, R. Grundriß der vergleichenden Anatomie der Wirbeltiere. 1898. (da Tandler).
Zimmerl, U. Intorno all' etmoide ed al decorso dell' arteria e del nervo etmoidale nel Cavallo. Parma 1901.
—— Ricerche anatomo-comparate sul canale infrasquamoso di Gruber. Parma 1905.
Zuckerkandl, E. Über die Arteria stapedia des Menschen. Monatschr. für Ohrenheilkunde. 1873. Nr. 1.
—— Zur Anatomie der Orbitalarterien. Medizin. Jahrb. Wien 1876.
—— Zur Anatomie von Chiromys madag. Denkschr. der Kais. Akad. d. Wiss. Wien 1900. Bd. LXVIII. S. 89.

Spiegazione delle tavole.

Tav. I.

Le figure sono schematiche e rappresentano il modo di formazione dell' a. orbito-meningea e dell' a. meningea cerebrale laterale (fig. 1, 2, 3, 4, 5); la biforcazione terminale del ramo stapediale superiore e la conseguente formazione di due aa. orbito-meningee, o di un' a. orbito-meningea e di un' a. orbitale (fig. 6, 7, 8, 9, 10).

Le linee intere segnano le arterie che persistono nell' adulto; quelle tratteggiate i tratti arteriosi che scompaiono.

Fig. 1. *Sciurus vulgaris* e *Glis glis.*
Fig. 2. *Pipistrellus Kuhli* e *Vespertilio murinus.*

Fig. 3. *Mus rattus.*
Fig. 4. *Pteropus edulis.*
Fig. 5. Mammiferi in genere.
Fig. 6. *Bos taurus, Buffelus bubalus, Ovis aries, Felis tigris,* ecc.
Fig. 7. Come la 6.
Fig. 8. Gen. Equus.
Fig. 9. *Equus caballus, Equus mulus.*
Fig. 10. *Equus asinus,* corrispondente alla fig. 2 della tav. II.

Le lettere si corrispondono in tutte le figure della tavola:

st. A. stapedia, passante attraverso la staffa, nel cavo timpanico *C.T.*
ri. suo ramo inferiore.
rs. suo ramo superiore.
cl. a. meningea cerebrale laterale.
om. a. orbito-meningea.
om[1]. a. orbito-meningea inferiore; in questo caso l'*om.* che le sta sopra corrisponde all' a. orbito-meningea superiore.
co. canale cranio-orbitale.
cos. canale cranio-orbitale superiore.
coi. canale cranio-orbitale inferiore.
ro. ramo orbitale.
f. a. frontale.
l. a. lacrimale.
tpa. a. temporale profonda anteriore.
mi. a. mascellare interna.
Per il Buffelus bubalus il ramo *ro* equivale all'a. lacrimale.

Tav. II.

Le figure rappresentano le aa. meningee encefaliche de' vari Mammiferi: v'è contornato appena, in nero, il lobo olfattivo, l'emisfero cerebrale sin., e la metà corrispondente del cervelletto e dell' istmo. Le aa. meningee appaiono un po' ammassate, perché rappresentano in un piano quanto dovrebbero rappresentare sopra una superficie convessa. Tutte le figure sono ridotte ai $^2/_3$ del normale. Le specificazione delle lettere verrà data in fondo, per tutte le figure di tutte le tavole, in ordine alla loro perfetta corrispondenza. Sono disegnate tutte le aa. meningee, salvo l'oftalmica e le cerebro-ventrali a sede incostante, perché giacenti alla base dell' encefalo.

Fig. 1. *Equus caballus.*
Fig. 2. *Equus asinus.*
Fig. 3. *Sus scropha dom.*
Fig. 4. *Sus scropha ferus.*
Fig. 5. *Camelus dromedarius.*
Fig. 6. *Gazella.*
Fig. 7. *Ovis aries.*

Tav. III.

Come la tav. II, salvo la fig. 9.
Fig. 8. *Capra hircus.*
Fig. 9. *Capra hircus* ed *Ovis aries.*

Dimostra la negata a. meningea cerebellare dorsale, collaterale dell' a. occipitale. V'è rappresentato tutto l'osso occipitale e parte del temporale; l'a. carotide primitiva, coi suoi rami terminali, è tirata posteriormente sul piano della faccia nucale.

cp. a. carotide primitiva.
o. a. occipitale.
rm. suoi rami muscolari nucali.
glf. a. glosso-facciale.
cc. a. carotide esterna.
ica. a. meningea istmo-cerebellare aborale.
ico. a. meningea istmo-cerebellare orale.
crl. a. meningea cerebellare laterale.
crd. a. meningea cerebellare dorsale, penetrante nel cavo cerebellare attraverso il forame mastoideo *m.*
ap. a. auricolare posteriore.
mu. meato acustico.
n. nervo satellite dell' a. orbito-meningea, proveniente dalla branca oftalmica di Willis.

Fig. 10. *Capra ibex.*
Fig. 11. *Buffelus bubalus.*
Fig. 12. *Bos taurus* (la lettera *n* segna il nervo satellite dell'a. orbito-meningea e proveniente dalla branca oftalmica di Willis).
Fig. 13. *Rupicapra rupicapra.*
Fig. 14. *Boselaphus tragocamelus picta.*
Fig. 15. *Felis catus dom.* (grand. naturale).

Tav. IV.

Come la II. Tutte le figure rappresentano l'encefalo alla grandezza naturale, salvo la 16, 17, 18, 19, 20, 26, 28, ridotte ai $^2/_3$.

Fig. 16. *Felis tigris.*
Fig. 17. *Hyaena striata.*
Fig. 18. *Canis familiaris.*
Fig. 19. *Canis familiaris.*
Fig. 20. *Meles taxus.*
Fig. 21. *Mustela foina.*
Fig. 22. *Ursus thalassarctos maritimus.*
Fig. 23. *Sciurus vulgaris.*
Fig. 24. *Glis glis.*
Fig. 25. *Mus rattus.*
Fig. 26. *Hystrix cristata.*
Fig. 27. *Cavia cobaya.*
Fig. 28. *Lepus cuniculus.*
Fig. 29. *Erinaceus europaeus italicus.*
Fig. 30. *Talpa europaea.*
Fig. 31. *Pipistrellus Kuhli* (grandezza doppia).

Tav. V.

Come la II.

Fig. 32. *Homo.*

La figura è ridotta ai $^4/_5$ della grandezza naturale, ed è stata ricavata dai

trattati di anatomia umana (Testut, Poirier-Charpy ecc.): manca perciò l'a. orbito-meningea, conosciuta sinora come semplice ramo ricorrente dell' a. oftalmica.

rp'. ramo parietale dell' a. occipitale.
al. ramo orbitale dell' a. meningea cerebrale laterale.

Lettere comuni alle figure delle tavole II, III, IV, V.

e. a. etmoidale.
n. a. nasale.
co. a. meningea cerebrale orale.
om. a. orbito-meningea, passante pel canale cranio-orbitale.
oms. a. orbito-meningea superiore, passante pel canale cranio-orbitale superiore.
omi. a. orbito-meningea inferiore, che attraversa il canale cranio-orbitale inferiore.
cl. a. meningea cerebrale laterale, passante pel foro spinoso.
tm. a. temporo-meningea, passante pel canale temporale.
crd. a. meningea cerebellare dorsale, passante pel forame mastoideo.
crl. a. meningea cerebellare laterale, passante pel foro condiloideo.
mf. a. meningea della falce.
of. a. oftalmica.
ico. a. meningea istmo-cerebellare orale, passante pel foro lacero orale.
ica. a. meningea istmo-cerebellare aborale, passante pel foro lacero aborale.
mi. a. mascellare interna.
ro. ramus orbitalis della mascellare interna.
ai. anastomosi intercranica carotido-orbitale.
c. anastomosi tra la prima ed il tratto prossimale dell' a. meningea cerebrale laterale, o tra questa e l'a. orbito-meningea.
rau. ramo auricolare dell' a. meningea cerebrale laterale.
rt. ramo temporale dell' a. meningea cerebellare laterale attraversante il canale condiloideo.
l. a. lacrimale.
f. a. frontale.
rp. ramo pterigoideo.
grm. aa. generatrici della rete mirabile.
st. a. stapedia.
rs. suo ramo superiore.
ri. suo ramo inferiore.
C.T. cavo timpanico.

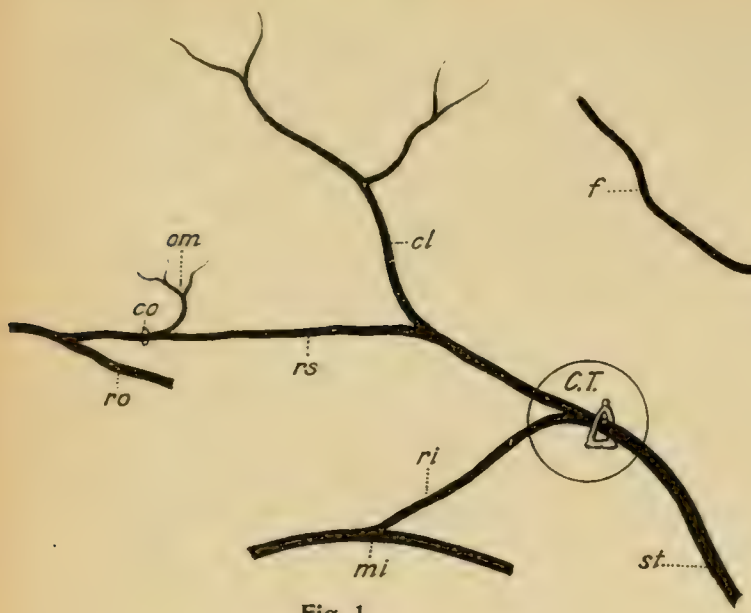

Fig. 1

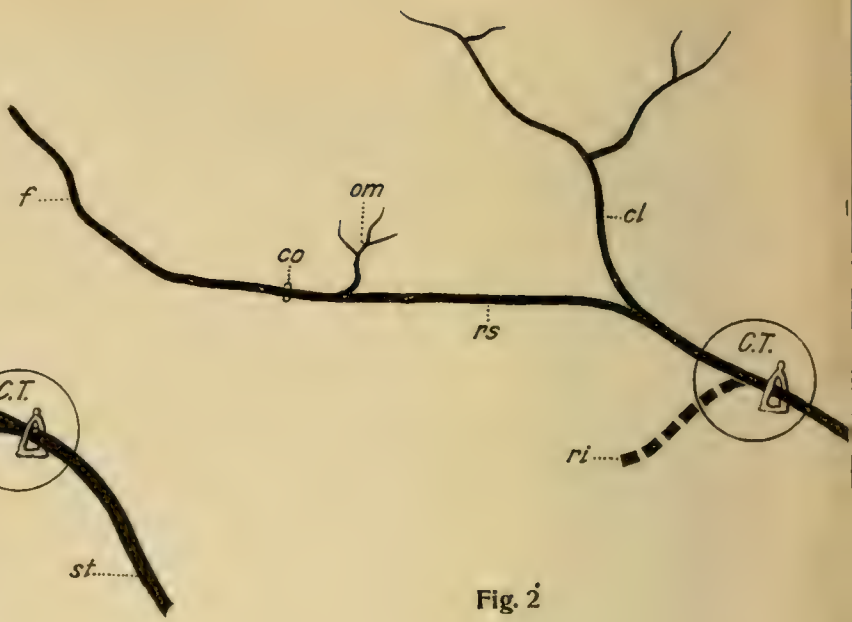

Fig. 2

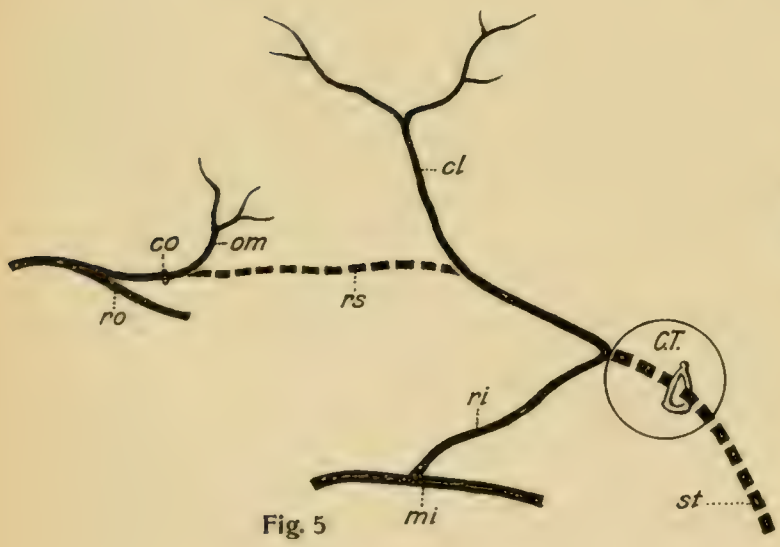

Fig. 5

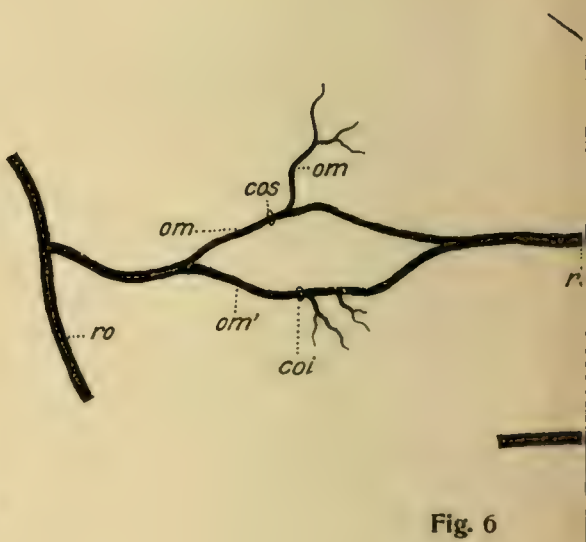

Fig. 6

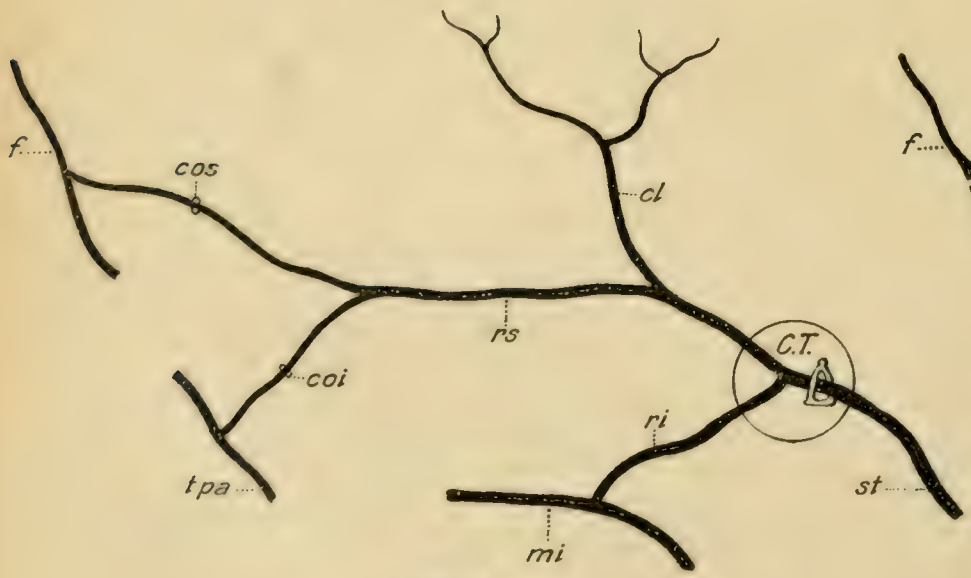

Fig. 8

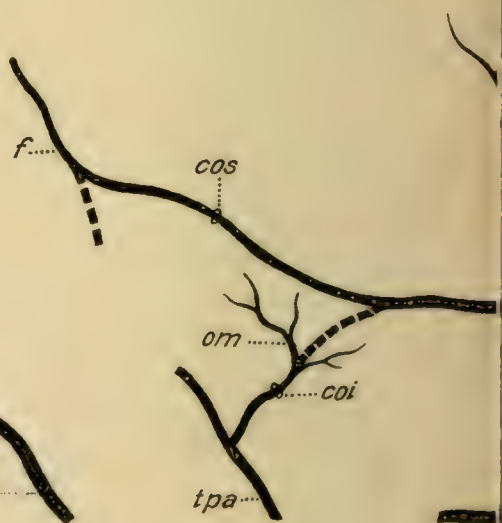

Fig.

Verlag von Wilhelm

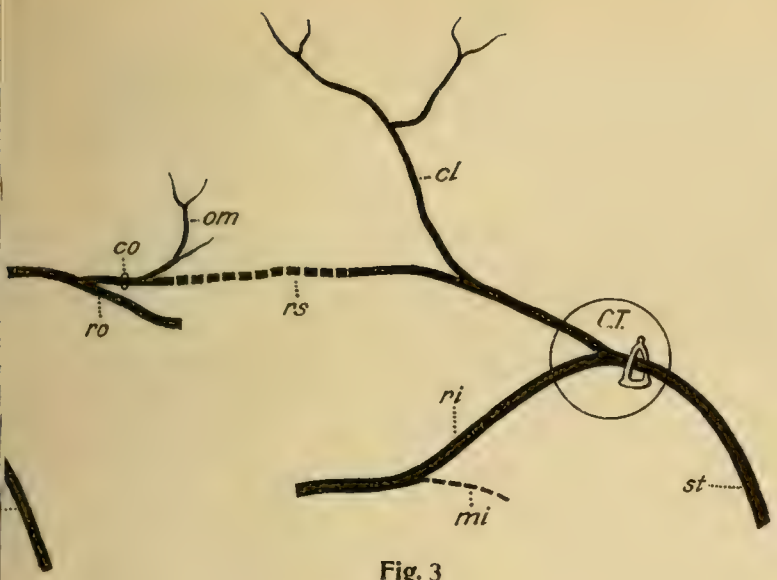

Fig. 3

Fig. 4

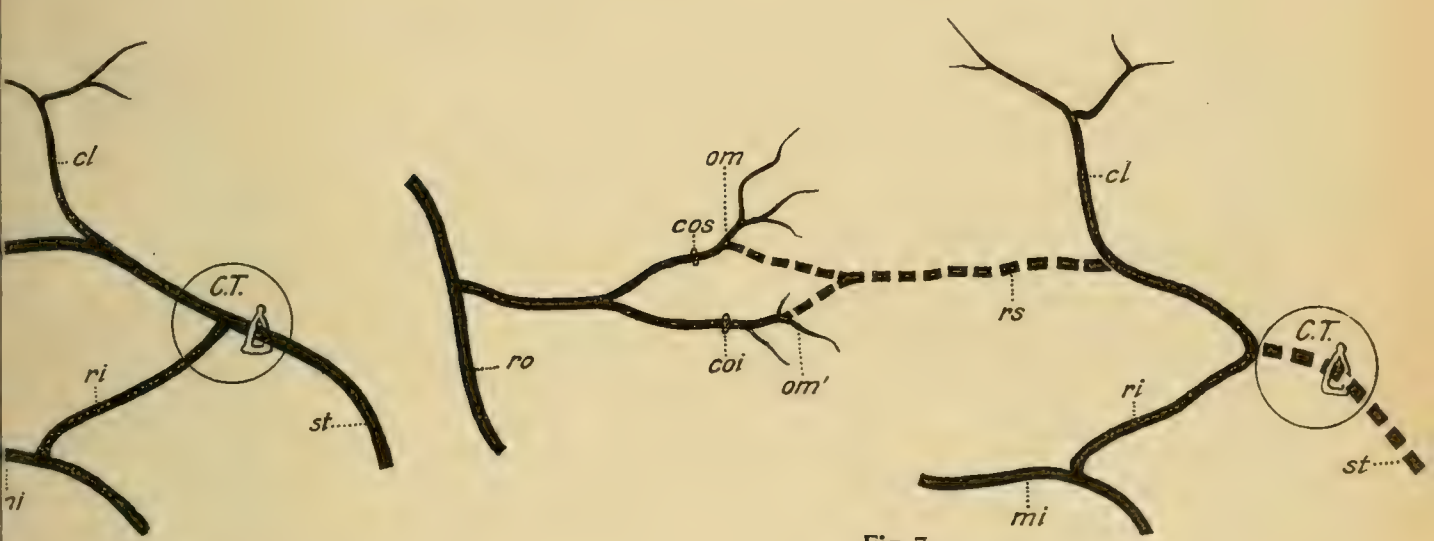

Fig. 7

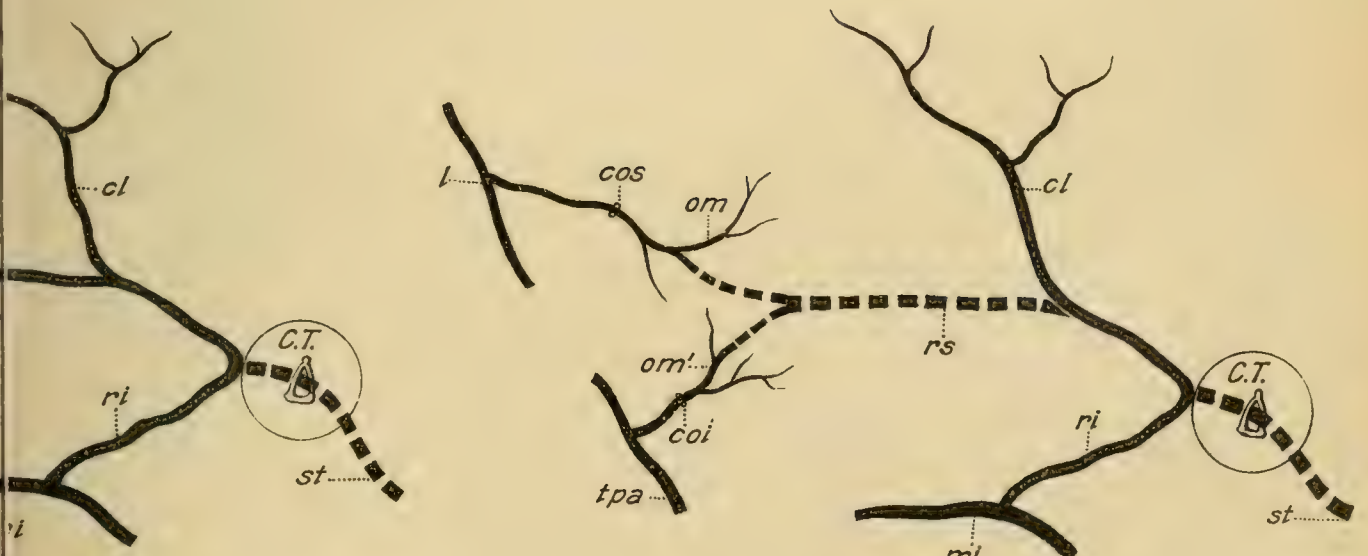

Fig. 10

ıgelmann, Leipzig.

Fig. 1

Fig. 2

Fig. 3

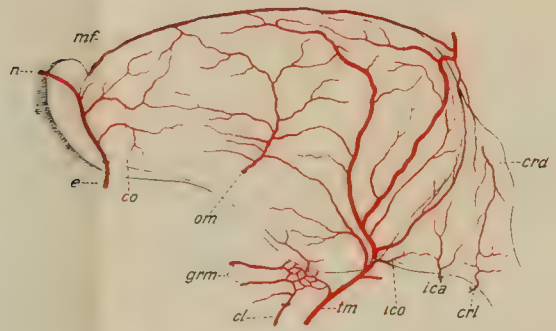

Fig. 4

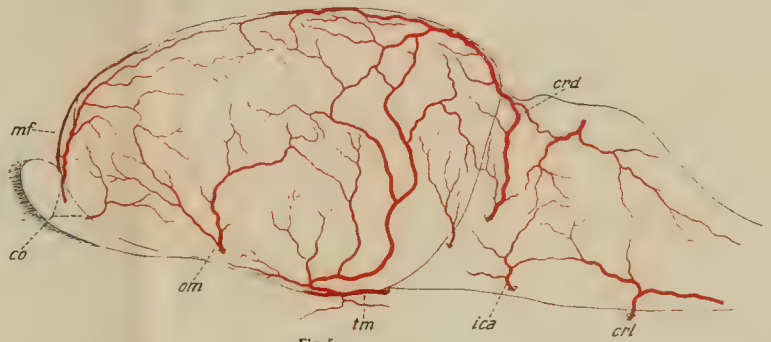

Fig. 5

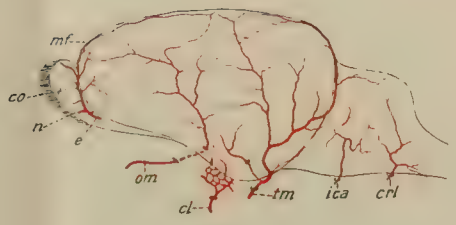

Fig. 6

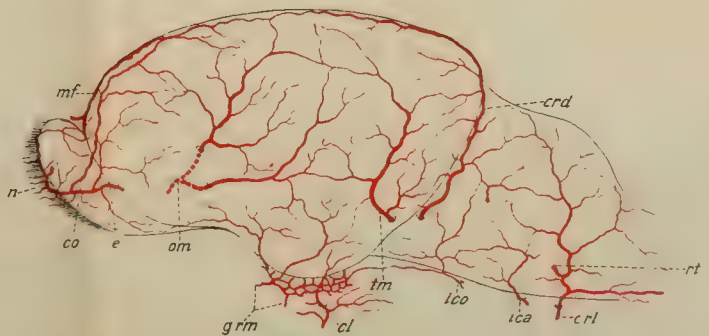

Fig. 7

Dr. A. Mensa, dis.

Verlag von Wilhelm Engelmann, Leipzig.

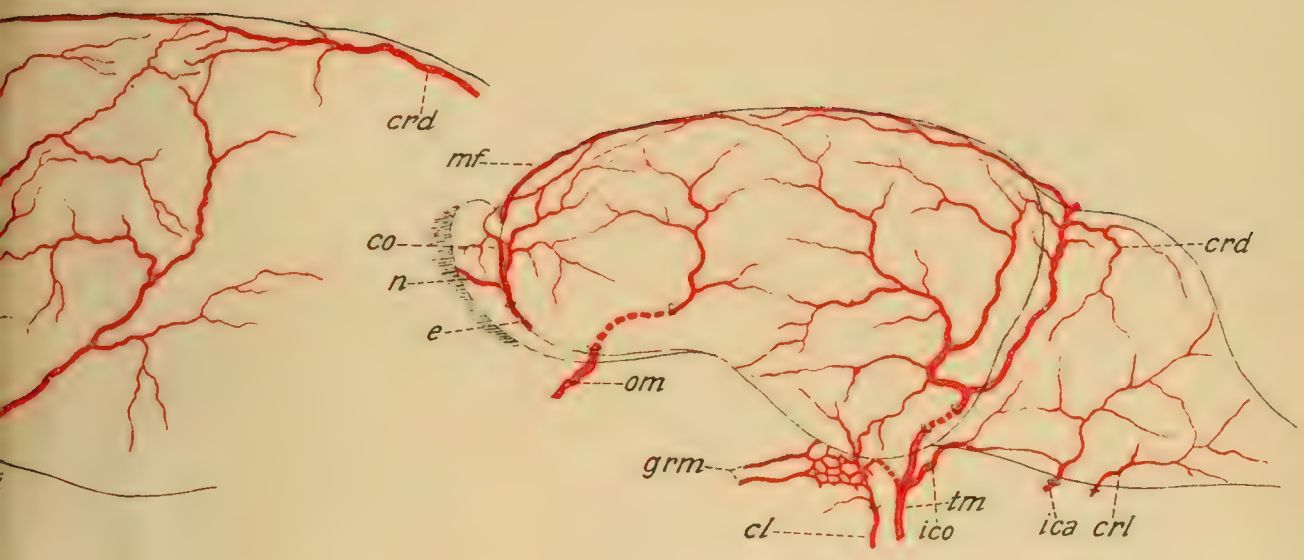

Fig. 3

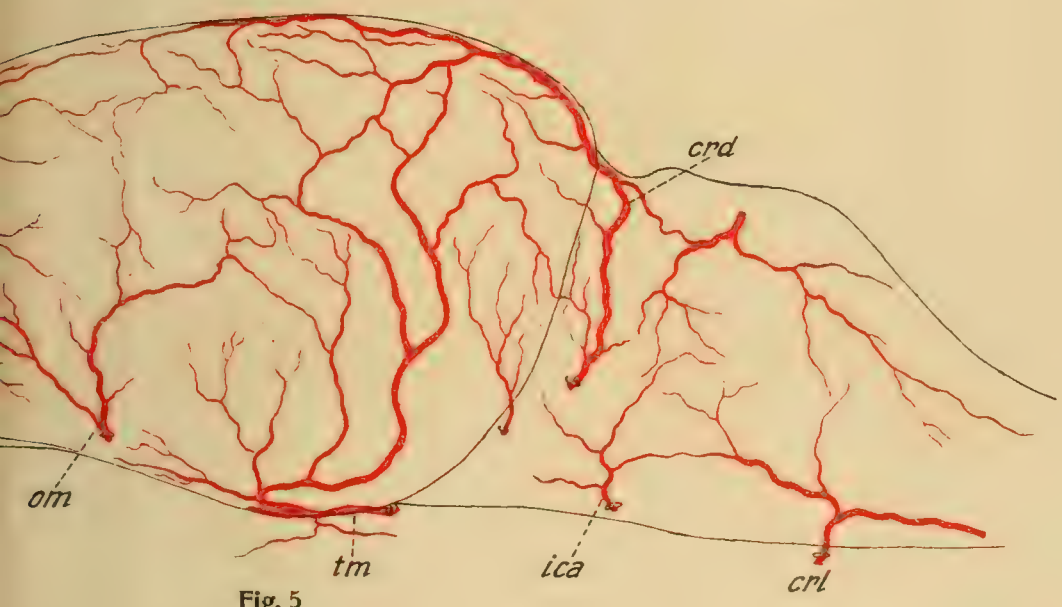

Fig. 5

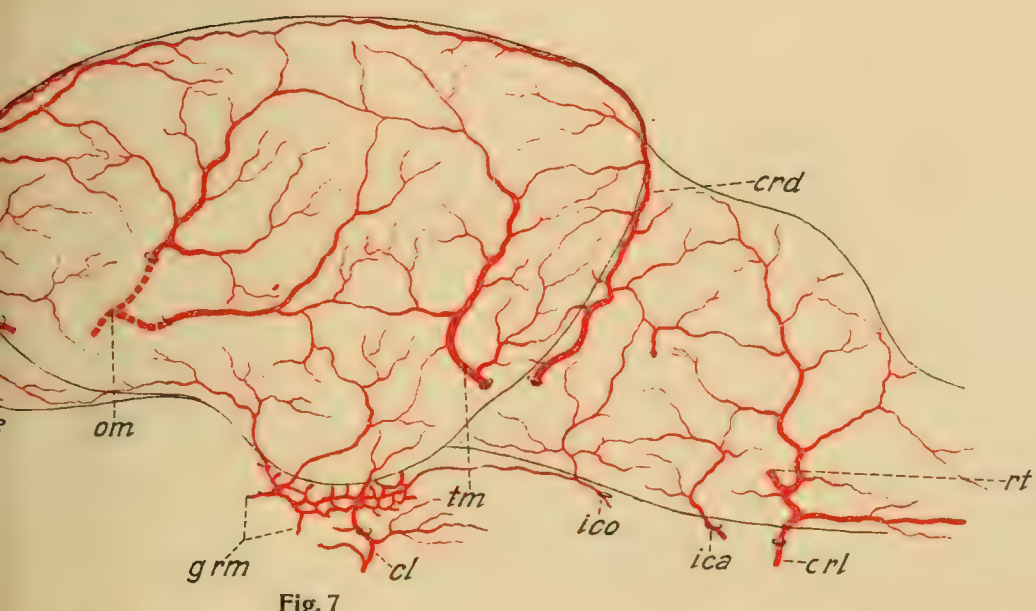

Fig. 7

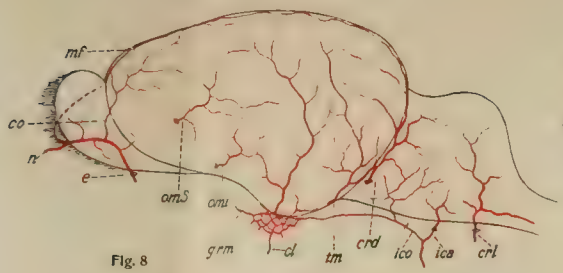

Fig. 8

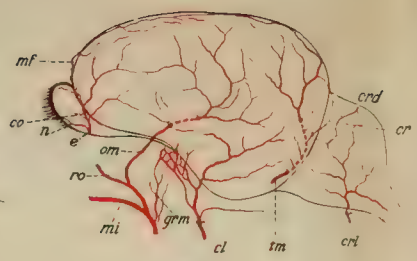

Fig. 13

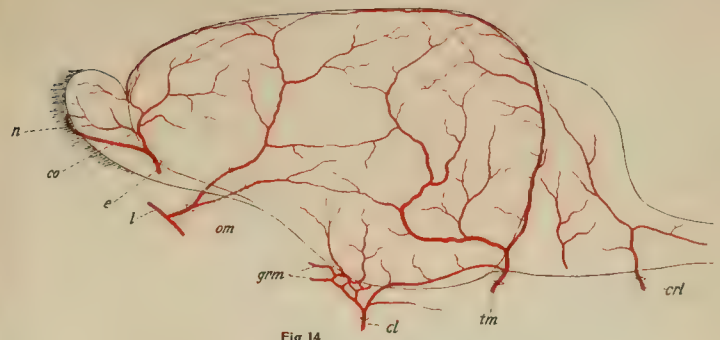

Fig. 14

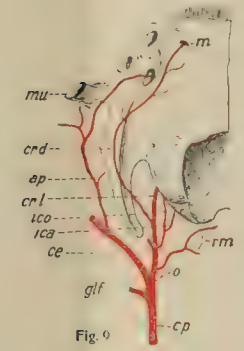

Fig. 9

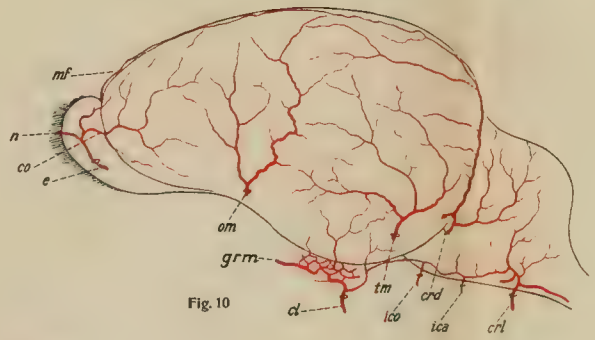

Fig. 10

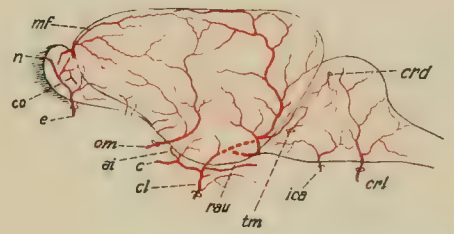

Fig. 15

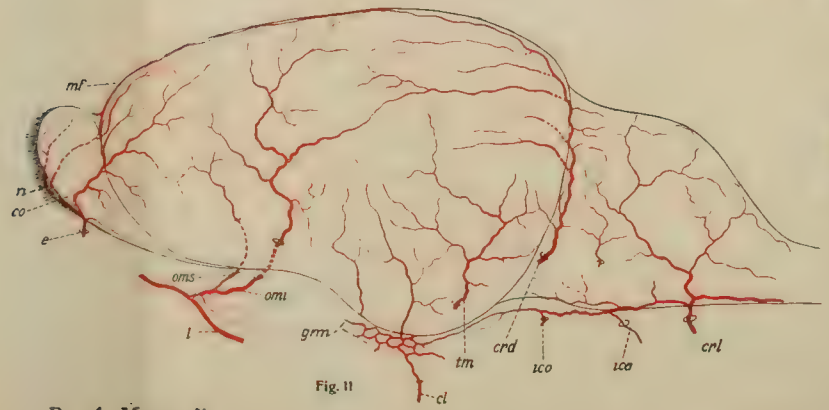

Fig. 11

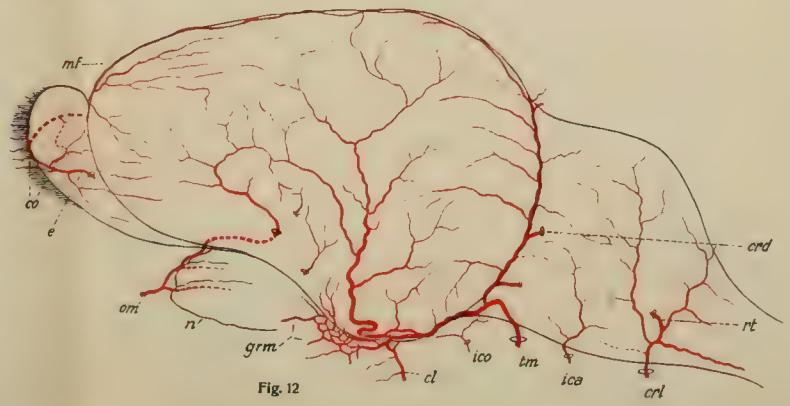

Fig. 12

Dr. A. Mensa, dis.

Verlag von Wilhelm Engelmann, Leipzig.

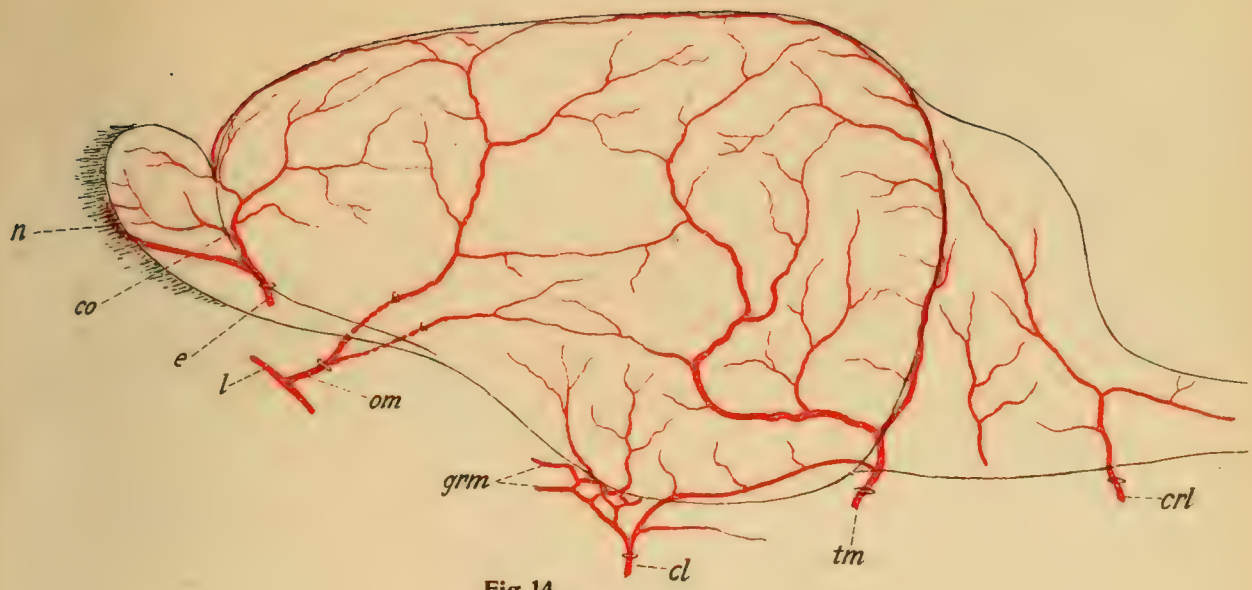

Fig. 14

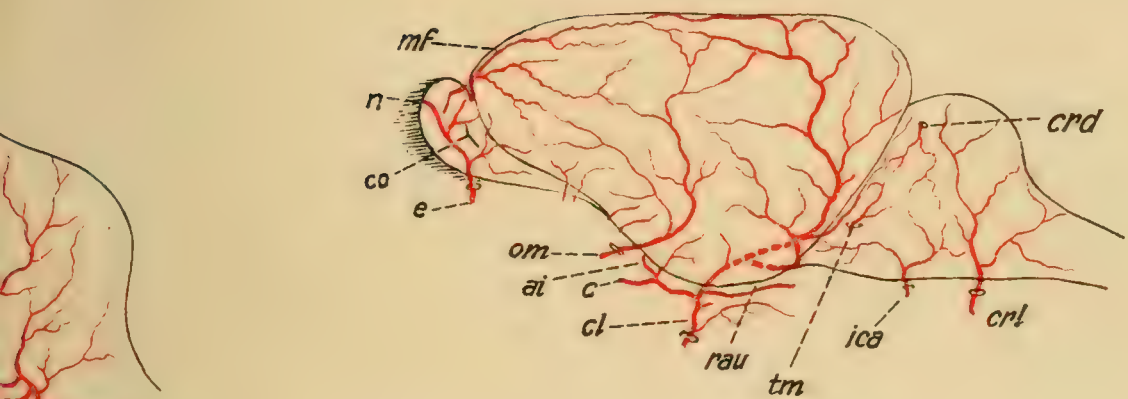

Fig. 15

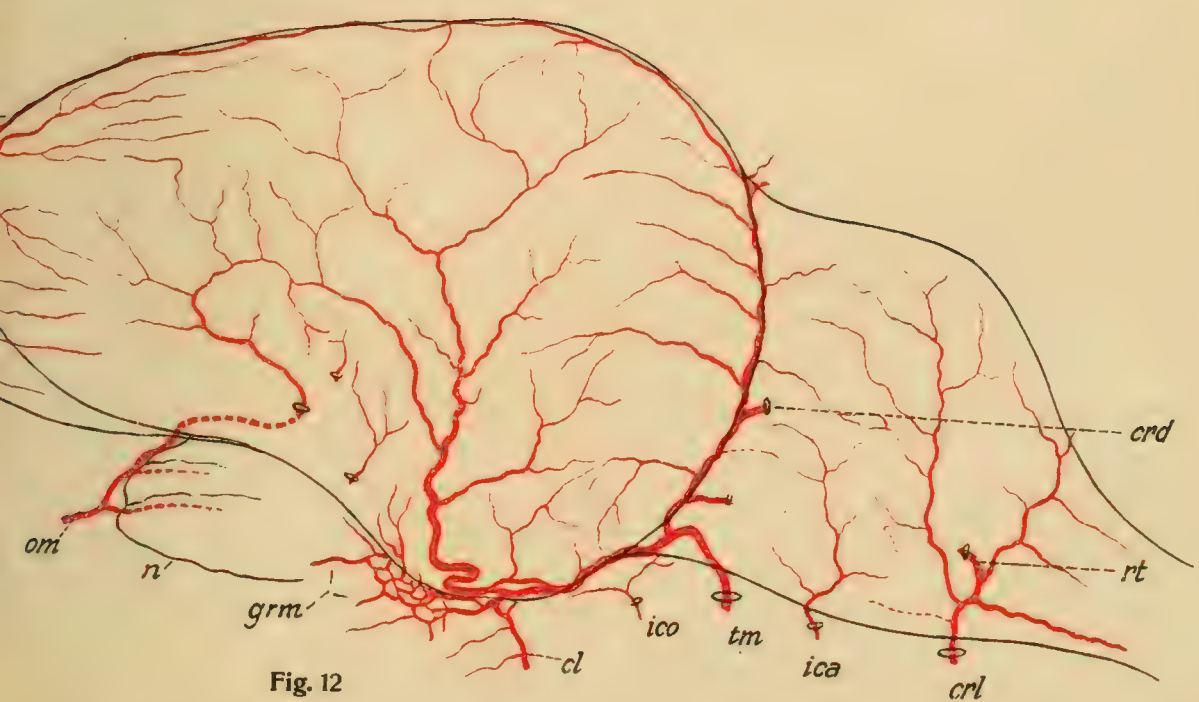

Fig. 12

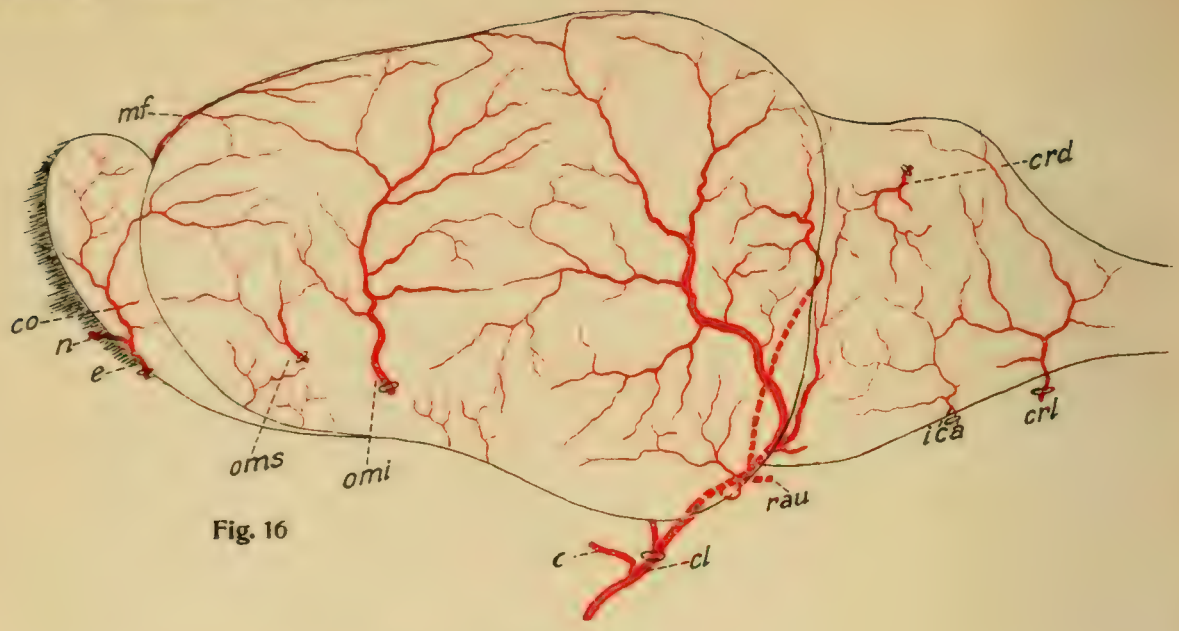

Fig. 16

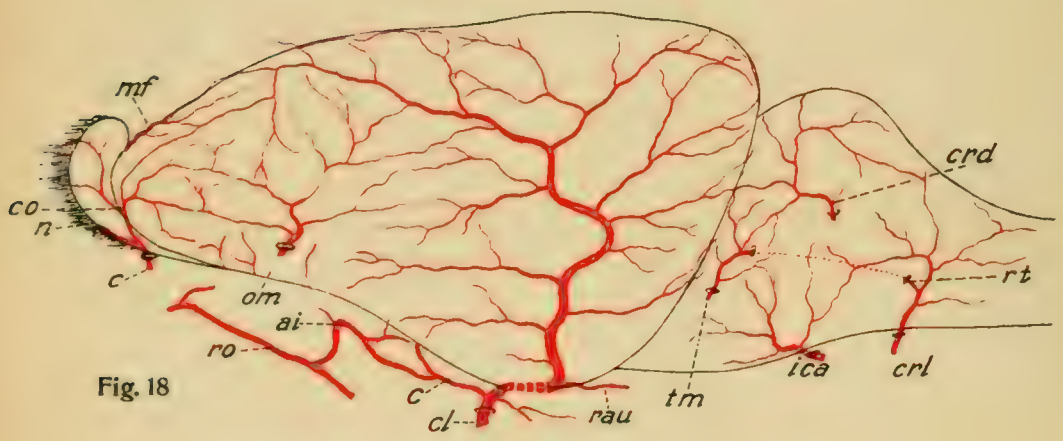

Fig. 18

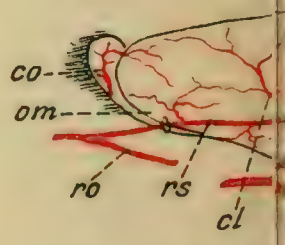

Fig. 2

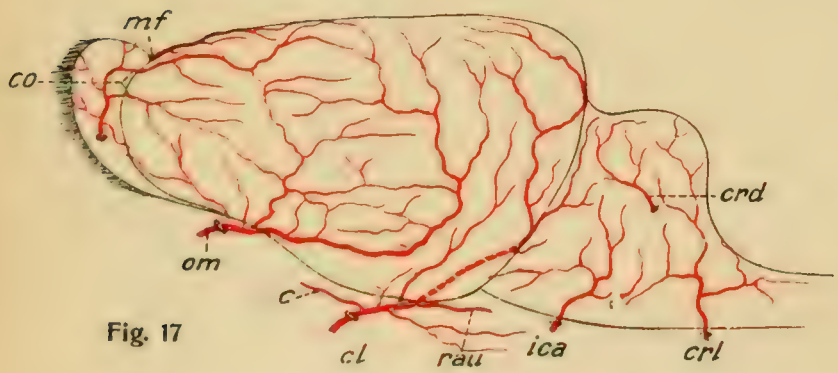

Fig. 17

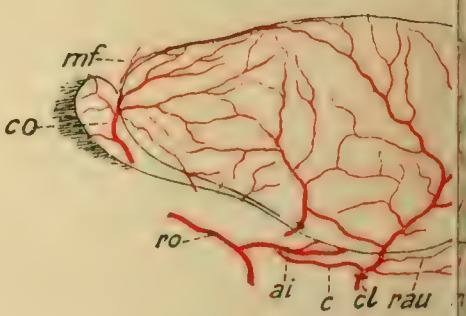

Fig. 20

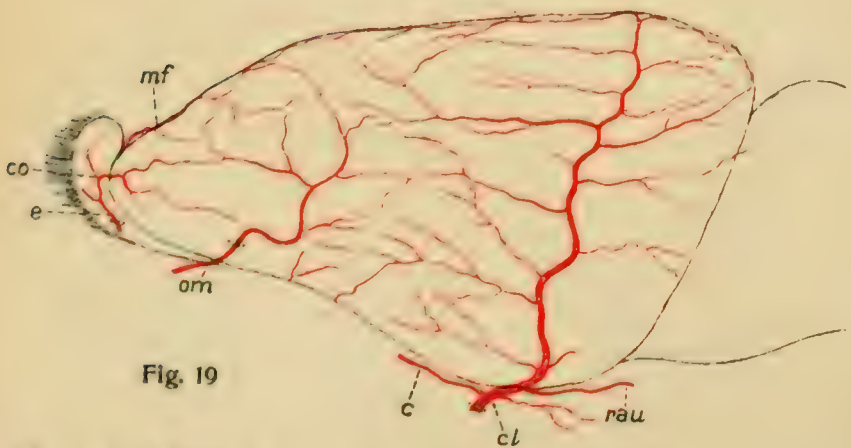

Fig. 19

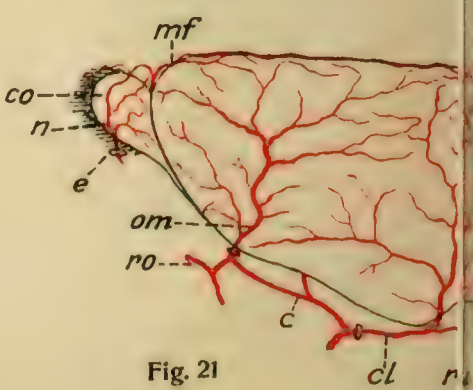

Fig. 21

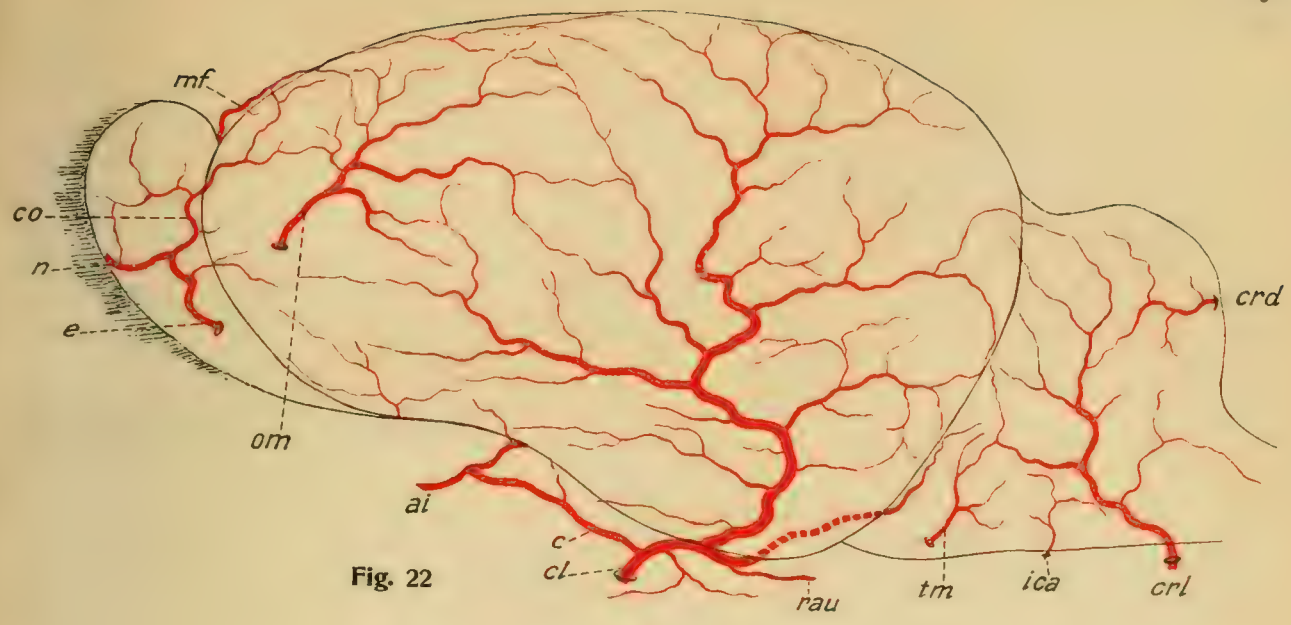

Fig. 22

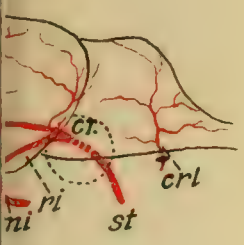

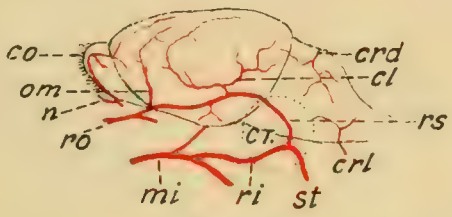

Fig. 24

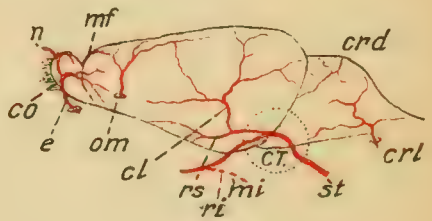

Fig. 25

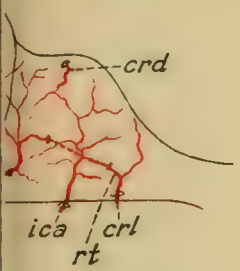

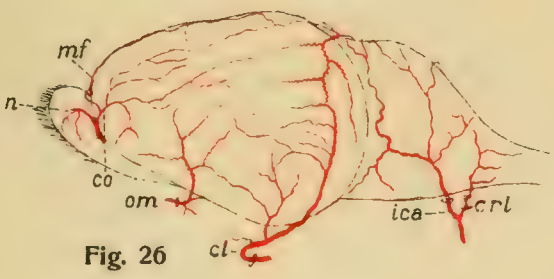

Fig. 26

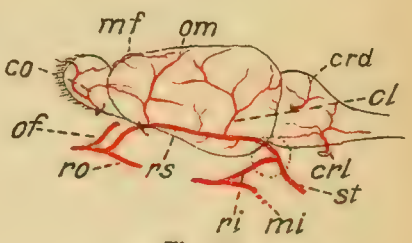

Fig. 29

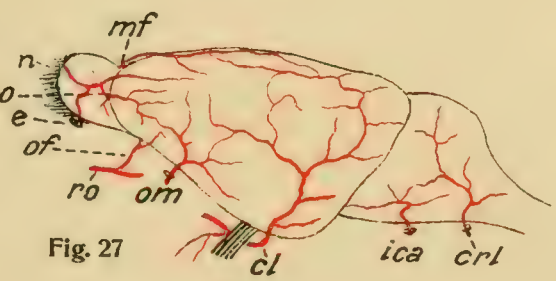

Fig. 27

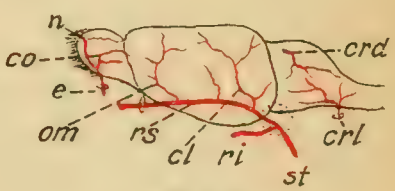

Fig. 30

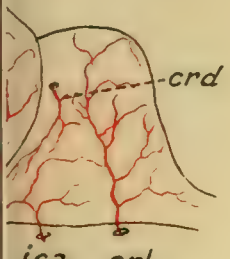

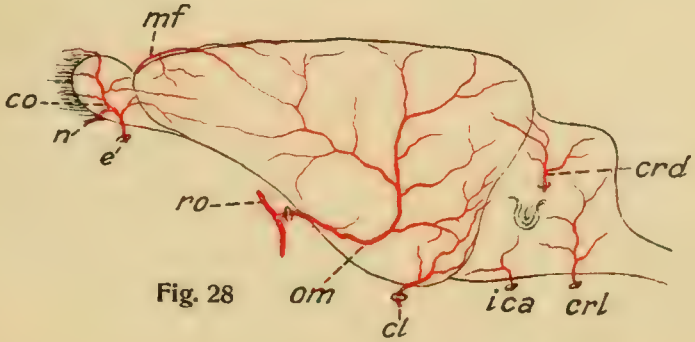

Fig. 28

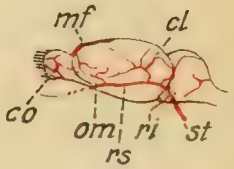

Fig. 31

Engelmann, Leipzig.

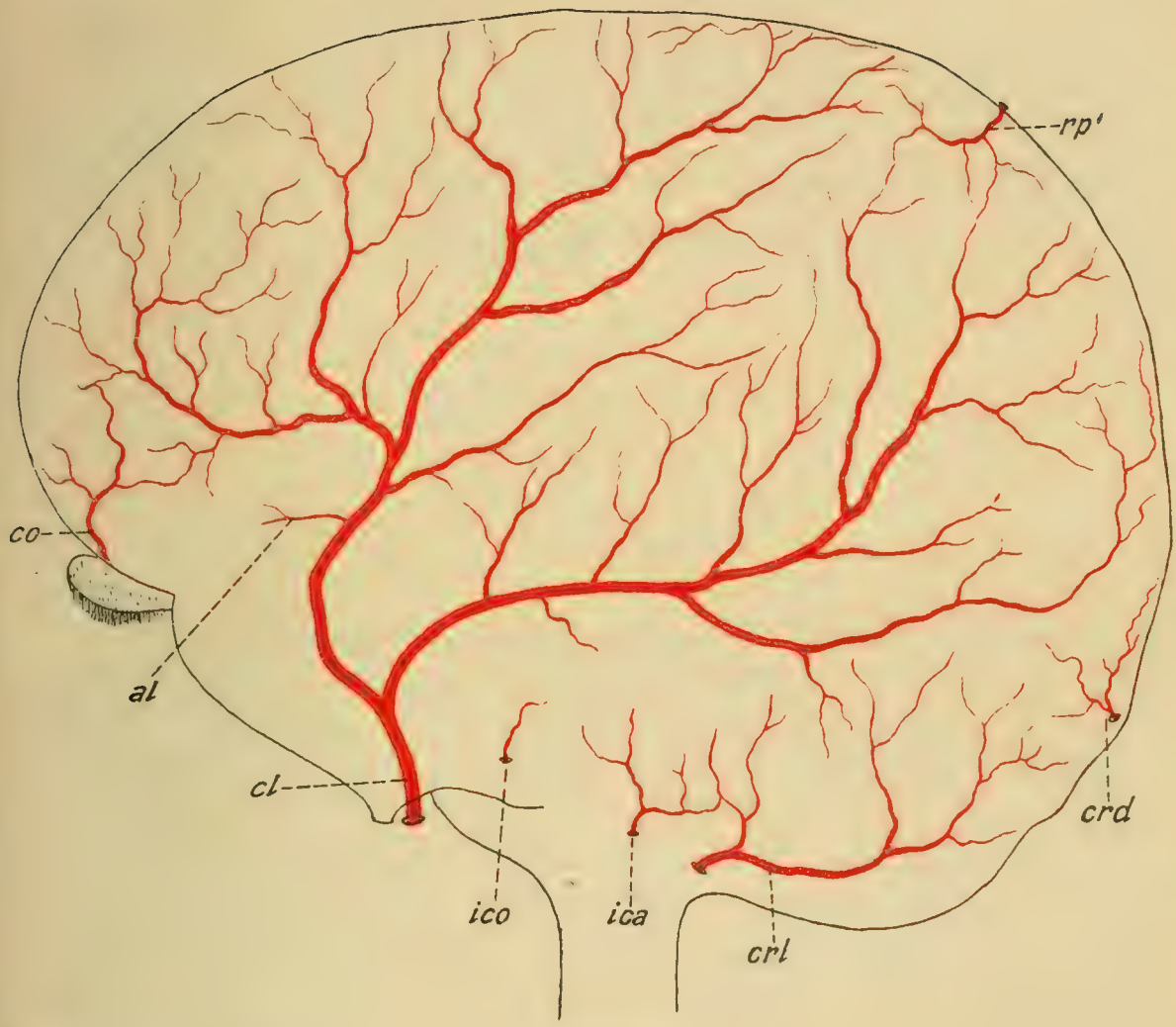

Dr. A. Mensa, dis.

Fig. 32

Verlag von Wilhelm Engelmann, Leipzig.

Das Verhältnis der Gattung Dipus zu den Myomorphen: Mus rattus und Meriones auf Grund vergleichend-anatomischer Untersuchung der Muskeln der hinteren Extremitäten.

Von

B. Schapiro aus Riga (Rußland).

Mit 33 Figuren im Text.

Die vorliegende Arbeit beschäftigt sich mit der vergleichenden Beschreibung der Muskulatur der hinteren Extremität von *Mus rattus*, *Meriones* und *Dipus* zum Zwecke der Feststellung der verwandtschaftlichen Beziehung zwischen der letzteren Art und den Myomorphen.

Da wir im Skelet bei diesen Formen eine allmähliche Reduction der Strahlen der hinteren Extremitäten im Interesse einseitiger Bewegungen verfolgen können, so müßte es von Interesse sein zu untersuchen, wie die Reduction der ursprünglich auf fünf Zehen berechneten Muskulatur bei dieser Gelegenheit sich gestaltete. Wir besitzen bereits Arbeiten über die Muskulatur von *Mus*, *Meriones* und *Dipus*.

So sind besonders hervorzuheben: Duvernoy et Lereboullet: »Notes et renseignements sur les animaux vertébrés de l'Algérie, qui font partie du Musée de Strasbourg.«

Leche: »Muskulatur der Wirbeltiere in Bronns Klassen und Ordnungen des Tierreichs«; H. Alezais: »Contribution à la myologie des rongeurs« und F. G. Parsons: »The Myology of Rodents Partie II. An Account of the Myology of the Myomorpha, together

with a Comparaison of the Muscles of the various Suborders of Rodents[1].

Trotz dieser in vieler Hinsicht jedoch trefflichen Arbeiten konnte eine neue Untersuchung und eine Zusammenstellung der Tatsachen der drei Formen nebeneinander neue Resultate zutage fördern. So konnten wir z. B. einige neue von den genannten Autoren nicht angegebene Modifikationen einiger Muskeln feststellen. Auch haben wir jeden Muskel einzeln bei allen drei Formen der Nagetiere miteinander verglichen, was die oben genannten Forscher nicht getan haben. So hat Duvernoy die Muskeln der hinteren Extremität nur von *Dipus* berücksichtigt, die von *Meriones* aber außer acht gelassen.

Alezais dagegen hat zwar alle drei Formen in Betracht gezogen, aber nicht bei der Beschreibung eines jeden einzelnen Muskels; so, um einige Beispiele herauszugreifen, beschreibt er den Psoas major nur von *Dipus*, Biceps nur von *Mus rattus* und *Dipus* usw.

Parsons beschreibt die inneren Hüftmuskeln gar nicht, die anderen auch nur im allgemeinen.

Außerdem weichen unsere Angaben der Ursprünge und Ansätze mancher Muskeln von denen früherer Forscher auf diesem Gebiete ab.

Wir sehen also, daß unsere Untersuchung keine müßige Arbeit war, sondern daß sie tatsächlich neue Resultate zutage gefördert hat.

Doch bevor wir zu unserer eigentlichen Aufgabe, Beschreibung und Vergleichung der Muskeln der hinteren Extremitäten von *Mus rattus*, *Meriones* und *Dipus* übergehen, wollen wir zuerst in kurzen Zügen noch die Verhältnisse des Skeletes von den genannten Tieren schildern.

I. Skelet.

Im Bau der Wirbelsäule stimmen die drei Typen so ziemlich miteinander überein.

Mus und *Meriones* enthalten 6, *Dipus* 7 Lendenwirbel, dagegen haben *Mus* 4, *Meriones* und *Dipus* nur 3 Kreuzwirbel.

Das Becken zeigt den gleichen Bau, nur ist es bei *Dipus* ein wenig größer und schlanker.

Für uns kommt besonders in Betracht der Oberschenkel, Unterschenkel und der Fuß. Darum haben wir gerade diesen Teilen besondere Aufmerksamkeit zugewendet, wir haben sie genau unter-

[1] Erschienen in Proceed. of the Zoolog. Society of London. London 1896.

sucht und zahlenmäßig ausgedrückt, damit sie miteinander genau verglichen werden können.

Wie es sich weiter unten zeigen wird, führen die Zahlen zu eindeutigen Resultaten, die von der Muskulatur durchaus bestätigt werden.

Was den Oberschenkel betrifft, so ist er bei der Ratte 25 mm lang (nach Alezais 34 mm); bei *Meriones* 28 mm und bei *Dipus* 36 mm (nach Duvernoy für *Meriones* 32 mm; *Dipus* 40 mm; nach Alezais: *Mus decumanus* 33 mm; *Dipus* 48 mm).

Der Oberschenkel vergrößert sich also von einer Art zur anderen.

Für die Tibia haben wir folgende Maße:

Ratte = 28 mm (Alezais 37 mm),
Meriones = 33 mm (Duvernoy 37 mm),
Dipus = 53 mm (Duvernoy 57 mm;
Alezais 56 mm).

Also eine beträchtliche Verlängerung.

Die Fibula verwächst distalwärts mit der Tibia, und zwar beträgt ihr freier Teil bei

Ratte = 16 mm,
Meriones = 17 mm,
Dipus = 19 mm.

Die absoluten Zahlen für den freien Teil der Fibula verleiten uns zu der Ansicht, als erführe dieselbe eine beträchtliche Verlängerung, was sich aber als falsch erweist, sobald wir das Verhältnis des verwachsenen Teiles zur Tibia in Betracht ziehen. Erst der letztere Umstand ist entscheidend für das wirkliche Verhalten der Fibula.

Wir gewinnen dasselbe durch eine gewöhnliche Rechnung:

	Fibula freier Teil	Tibia		
Ratte	16 mm	28 mm		57,1 : 100
Meriones	17 mm	33 mm	also:	51,1 : 100
Dipus	19 mm	53 mm		35,8 : 100

Es zeigt sich also, daß der verwachsene Teil auf Kosten des freien wächst, die Fibula erfährt also in Wirklichkeit eine Verminderung.

Die mittleren Metatarsi geben:

Ratte = 11 mm,
Meriones = 13 mm,
Dipus = 40 mm.

Der Metatarsus der mittleren Zehe ist bei *Mus* und *Meriones* ein wenig länger.

Der Metatarsus der V. Zehe:

Ratte = 10 mm,
Meriones = 6 mm,
Dipus: verwachsen mit den Metatarsen der anderen Zehen, nur als Stumpf vorhanden.

Metatarsus der I. Zehe:

Ratte = 7 mm,
Meriones = 5 mm.
Dipus (s. Metatarsus V).

Vergleichen wir die Metatarsi der V, sowie die Metatarsi der I miteinander, so sehen wir, daß sie von einer Art zur anderen immer kleiner werden, was auf einen allmählichen Schwund der Zehen hinweist.

Dieses wird auch durch die Zahlenangaben für die Phalangen bestätigt; so zeigt die

Phalanx prima der mittleren Zehen:

Mus rattus = 6 mm (Metat. 11),
Meriones = 5 mm (Metat. 13),
Dipus = 11 mm (Metat. 40).

Phalanx prima digiti quinti:

Mus rattus = 5 mm
Meriones = 4 mm.

Phalanx prima digiti primi:

Mus rattus = 4 mm
Meriones = 3 mm.

Das Fußskelet besteht aus folgenden Teilen:

1. Tarsus,
2. Metatarsus,
3. Phalangen.

Der Tarsus setzt sich aus 8 einzelnen Knöchelchen zusammen:

1. Calcaneus,
2. Astragalus (Talus des Menschen),
3. Os naviculare,

4. Os cuneiforme primum s. Entocuneiforme,
5. Os cuneiforme sec. s. Mesocuneiforme,
6. Os cuneif. tertium s. Ectocuneiforme,
7. Os cuboideum,
8. Os tibiale.

Wir wollen uns die eben bezeichneten Knöchelchen des Tarsus ein wenig genauer ansehen und die entsprechenden Stücke von *Mus*, *Meriones* und *Dipus* miteinander vergleichen.

Da wäre zuerst der

1. Calcaneus.

Ratte (Fig. 1 *Aa*): der größte und stärkste Fußwurzelknochen. An seinem hinteren stark verdickten Ende befindet sich ein Vorsprung für die Aufnahme der Tendo Achillei. Er besitzt 4 Flächen: dorsale, plantare, tibiale und fibulare Fläche.

Auf der ersten, Dorsalfläche, ragt eine schraubenförmige Gelenkfläche hervor, auf welcher die Tibia ruht. Außerdem besitzt er noch einen zahnartigen, mit einer Konkavität versehenen Fortsatz zur Aufnahme des Astragalus, das sogenannte Sustentaculum tali.

Die Plantarfläche ist konvex und zeigt keine Besonderheiten. Vorn und unten befindet sich am Calcaneus eine ziemlich große Aushöhlung zur gelenkigen Verbindung mit dem Os naviculare, eine gleiche, jedoch kleinere, für die Anlagerung des Os cuboideum. Er bildet somit Gelenke: die Articulatio talo-calcanea, calcaneo-cuboidea et Articulatio calcaneo-cuboideo-navicularis.

Die fibulare Fläche geht unmittelbar in die plantare über.

Meriones (Fig. 1 *Ba*): wie bei der Ratte, nur entwickelter, größer.

Dipus (Fig. *Ca*): größer als bei *Meriones*; nach A. Schumann[1] beträgt die Länge des Calcaneus 10 mm, aber nur 3 mm Höhe und 2 mm Breite. Das Caput tali ist mit dem Calcaneus straffer verbunden, als es bei *Mus* und *Meriones* der Fall ist. Gelenkverbindungen die gleichen, wie oben.

2. Astragalus (Talus des Menschen).

Ratte (Fig. 1 *Ab*): Das Sprungbein ist ein Knöchelchen von ansehnlicher Größe und unregelmäßiger Form. Es besteht aus drei Teilen: Corpus, Collum et Caput. Der Körper liegt auf der dor-

[1] A. Schumann. Das Skelet der Hinterextremität von *Dipus aegyptius*. Morphol. Jahrb. Bd. 32. 1903—4. S. 239.

salen Fläche des Calcaneus, mehr der tibialen Fläche zugeneigt. Die dorsale Ebene des Körpers des Astragalus hat eine eigentüm-

Fig. 1.

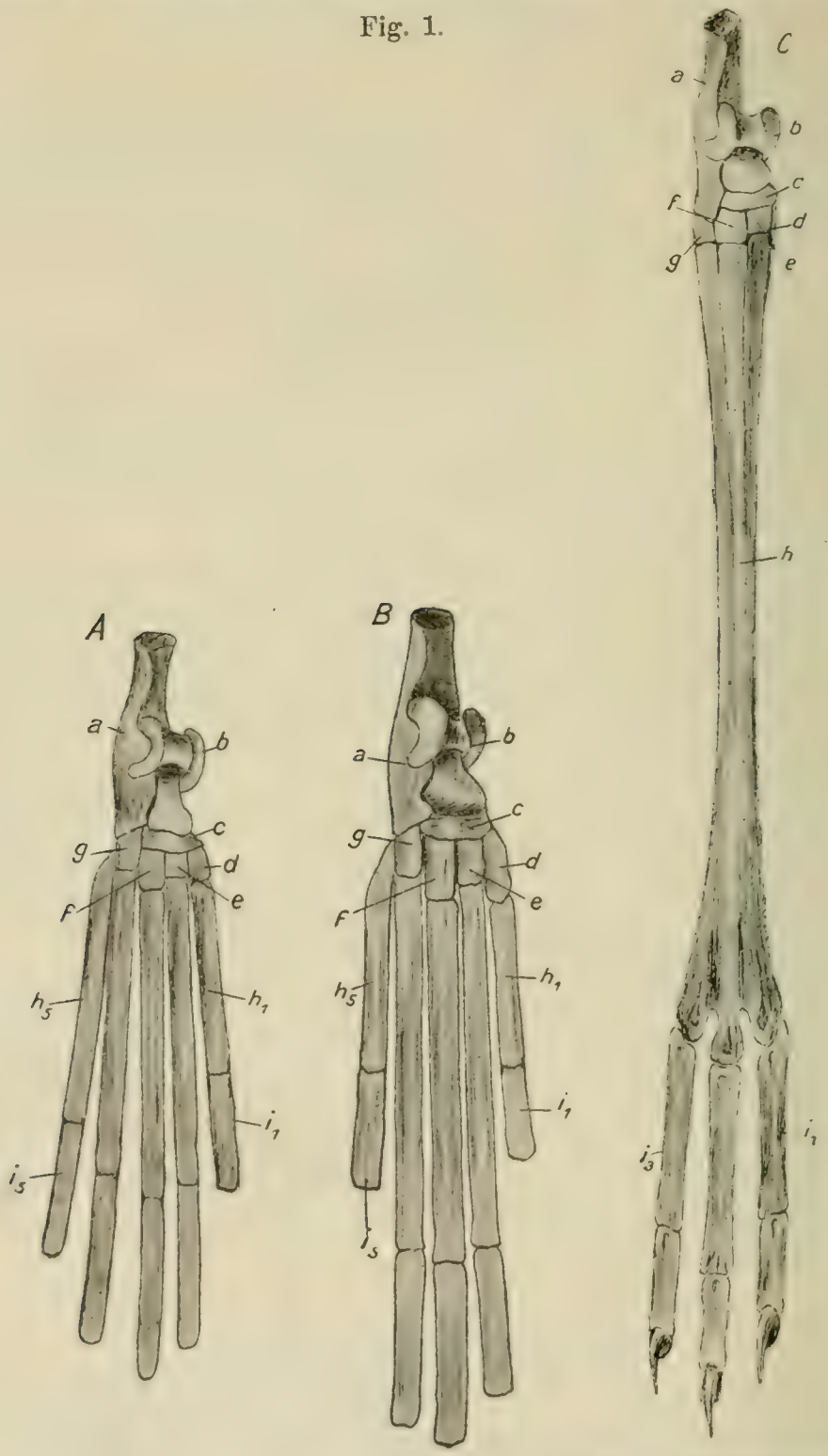

A. Ratte. 1/1. *B. Meriones.* 1/1. *C. Dipus.* 2/3. *a* Calcaneus; *b* Talus; *c* Os naviculare; *d* Os cuneiforme I; *e* Os cuneiforme II; *f* Os cuneiforme III; *g* Os cuboideum; h_1—h_5 Metatarsus I—V; i_1—i_5 Phalanx prima I—V; *h* Os metatarsale (*Dipus*).

liche Form: sie besteht aus zwei seitlichen rollenartig gewundenen Hervorragungen mit einer mittleren Vertiefung; die an der fibularen

Seite gelegene Rolle übertrifft an Höhe die der tibialen. An der Plantarfläche befindet sich der oben erwähnte Ausschnitt zur Anlagerung des Calcaneus. Das Collum astragali ist gut ausgeprägt, dorsal konkav, plantarwärts konvex. Der Hals befindet sich auf dem oben geschilderten zahnartigen Fortsatz des Calcaneus, dem sogenannten Sustentaculum tali.

An das Collum schließt sich der dritte Abschnitt des Astragalus an, das Caput. Es bildet eine ziemlich starke konvexe Fläche, die eine Fortsetzung der plantaren des Collum ausmacht. Das Caput tali bildet mit der starken Aushöhlung des Os naviculare die Articulatio talo-navicularis.

Mit dem Calcaneus bildet der Talus die oben erwähnte Articulatio talo-calcanea.

Meriones (Fig. 1 *Bb*): Rollen etwas größer, als oben. Caput schmäler, aber länger.

Dipus (Fig. 1 *Cb*): der ganze Knochen größer, als bei *Meriones*. Collum schwach ausgeprägt, desto stärker aber das Caput, das fast direkt aus dem Corpus auszutreten scheint. Caput kurz und gedrungen, mit dem Calcaneus fest verbunden. Gelenkverbindungen wie oben.

3. Os naviculare.

Ratte (Fig. 1 *Ac*): ein Knochen von unregelmäßiger Form. Er besitzt eine hintere, vordere und zwei seitliche Flächen. Seine Breite doppelt so groß als seine Länge. Er steht in Verbindung mit allen Fußwurzelknochen. Seine hintere Fläche ist mit einer Konkavität versehen zur Aufnahme des Caput tali und zur Bildung der Articulatio talo-navicularis. Ihre vordere Fläche zeigt drei wohlausgeprägte Vertiefungen für die Anlagerung der drei Ossa cuneiformia, welche mit dem Os naviculare drei Gelenke bilden. Es geht noch mit dem Os cuboideum und Calcaneus das bei der Schilderung des letzteren genannte kombinierte Gelenk ein: die Artic. calcaneo-cuboideo-navicularis.

Meriones (Fig. 1 *Bc*): größer und breiter, sonst wie oben.

Dipus (Fig. 1 *Cc*): etwas größer als bei *Meriones*. Er besitzt eine etwas größere konkave Fläche zur Anheftung an das Caput astragali und eine kleinere etwas nach hinten zu gerichtete zur Anlagerung des Calcaneus. Vorn drei selbständige Gruben für die drei Cuneiformia.

4, 5, 6. Ossa cuneiformia.

Man zählt ihrer drei: primum, secundum et tertium, auch nach Leche[1] Ento, Meso- und Ectocuneiforme genannt.

Ratte (Fig. 1 *A, d, e, f*): Entocuneiforme ist am medialsten von allen Cuneiformia gelegen; es stellt ein stäbchenartiges Knochenstückchen dar, das einerseits an den tibialen Rand des Os naviculare stößt, um mit dem letzteren ein Gelenk, die Articulatio cuneiformenavicularis prima, einzugehen, anderseits grenzt es an das Mesocuneiforme, ohne mit ihm ein selbständiges Gelenk zu bilden. Vorn schließt sich an das Entocuneiforme die Basis des Metatarsus I an, beide bilden für sich ein Gelenk.

Das Mesocuneiforme ist kleiner als beide anderen Cuneiformia; es ist, wie auch das Ectocuneiforme, viereckig. Hinten bilden beide zwei Gelenke mit dem Os naviculare, vorn mit der Basis der Metatarsi II et III. Das Ectocuneiforme grenzt noch seinerseits an das Os cuboideum, mit welchem es ein vollkommenes Gelenk bildet.

Meriones (Fig. 1 *B, d, e, f*): wie bei *Mus*, nur größer und fester aneinander gepreßt, so daß es mehr Mühe macht, die einzelnen Cuneiformia voneinander zu trennen.

Dipus (Fig. 1 *C, d, e, f*): Schumann[2] schildert das Os cuneiforme primum in seiner oben zitierten Arbeit mit folgenden Worten: »Das Os cuneiforme primum (auch Entocuneiforme nach Leche) ist eine messerklingenartige, auffallend lange, nämlich bei kräftigen Exemplaren mehr als 5 mm messende Knochenlamelle. Die auffallende Längserstreckung, durch welche dieses Cuneiforme die beiden anderen Ossa cuneiformia um das Drei- bzw. das Vierfache übertrifft, bewirkt, daß dasselbe dem Tarsus nach innen und hinten mehr an- als eingelagert ist. Es stößt mit seinem proximalen Ende an das Os naviculare und ragt dann distalwärts so weit über das Cuneiforme II et III hinaus, daß es sich mit drei Viertel seiner Länge an das Os metatarsale auflegt, ohne hierbei nach außen hin den hakenförmigen Fortsatz des Os cuboideum zu berühren. Von Flower[3] wurde das Entocuneiforme als Metatarsus I aufgefaßt, ein Irrtum, den Leche[4] berichtigt.«

---

[1] W. Leche. Muskeln der Säugetiere in Bronns Klassen und Ordnungen des Tierreichs VI. Bd. Abt. V. 2. B. Leipzig.

[2] l. c. S. 241.

[3] Flower. Einleitung in die Osteologie der Säugetiere. III. Auflage Leipzig 1888.

[4] l. c. S. 615. Anmerkung. I. Bd. 1. Lieferung.

Die Auffassung von E. Leche, das Entocuneiforme sei nicht, wie Flower es meint, der Metatarsus I, können wir vollauf bestätigen, da es uns an unseren Präparaten gelungen ist, am äußersten Ende des Os cuneiforme I ein kleines, dreiseitiges, durch eine deutliche Linie vom ersteren abgegrenztes, doch mit ihm fest verbundenes Knöchelchen aufzufinden, an welches sich diejenigen Muskeln ansetzen, die bei *Mus* und *Meriones* zu dem Metatarsus I ziehen, nämlich die Mm. tibialis anticus und extenser digiti primi proprius (Fig. 2*g*).

Cuneiforme secundum, wie bei *Mus* und *Meriones*.

»Das Cuneiforme tertium[1] (Ectocuneiforme) ist ein ziemlich kräftiger Knochen, dessen Außenfläche auf dem Fußrücken durch das Os naviculare, Os cuboideum, das Cuneiforme secundum und das Os metatarsale begrenzt wird. Mit einem taillenförmig eingeschnürten Zapfen erstreckt es sich durch den Tarsus hindurch, bis nahezu an die Rückfläche desselben, wird aber hier durch das Cuneiforme primum und den hakenförmigen Fortsatz des Os cuboideum bedeckt.«

7. Os cuboideum.

Ratte (Fig. 1 *Ag*): das Würfelbein liegt vor dem Calcaneus, nahe am Os naviculare, grenzt tibial an das Os cuneiforme tertium, mit demselben ein Gelenk bildend. Es ist viereckig. Mit dem Calcaneus bildet es die oben beschriebene Articulatio calcaneo-cuboideo navicularis. An das Os cuboideum legt sich seitlich und etwas nach hinten zu das Os metatarsi V, mit dem es eine Gelenkverbindung eingeht. Vorn stößt daran die Basis des Metatarsus IV zur Bildung eines Gelenks.

Meriones (Fig. 1 *Bg*): wie bei der Ratte, nur etwas größer.

Dipus (Fig. 1 *Cg*): ein unregelmäßiges, ansehnliches, weit nach hinten vorragendes Knöchelchen, seine vordere Fläche viereckig. Die hintere Fläche besitzt eine tiefe Aushöhlung, die weit unter dem Calcaneus hinzieht zur Bildung des beim Calcaneus besprochenen Gelenkes, der Articulatio calcaneo-cuboidea. Medial grenzt es an das Os naviculare, liegt aber weiter nach vorn. Mit dem Calcaneus und dem Os naviculare bildet es das vielfach genannte kombinierte Gelenk, die Articulatio calcaneo-cuboideo-naviculare. An der hinteren Fläche befindet sich

Fig. 2.

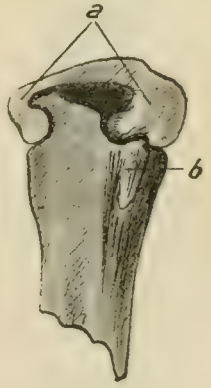

Dipus. 1/1. *a* hinterer Höcker des Os cuboides; *b* Metatarsale V.

[1] A. Schumann l. c. S. 241.

ein dicker, starker weit nach unten hervorragender knorriger Fortsatz (Fig. 2 *a*), der das Os metatarsale umfaßt.

8. Os tibiale. (Fig. 3, *t*).

Ein Knöchelchen, das nur bei *Dipus* vorhanden ist. Es ist das kleinste von allen Fußwurzelknöchelchen, von dreiseitiger Form, liegt seitlich am Caput astragali zwischen Calcaneus und Os naviculare.

Leche[1] gibt an, er habe das Os tibiale »bei allen (24) untersuchten Nagergattungen (außer *Lepus*), bei *Galeopithecus* und *Ornithorhynchus* gefunden«.

Auf Seite 606 seines zitierten Werkes sagt er: »Daß in der Tat das von Baur und Albrecht als Tibiale bezeichnete Stück unter den Tarsalelementen aufzunehmen ist, kann nicht länger beanstandet werden: es ist knorpelig präformiert, ganz in der Reihe der übrigen Tarsalknochen gelegen, articuliert mit mehreren derselben und trägt an seinem Distalende das Entocuneiforme, an seinem Tibialende die 6. Zehe. So verhält es sich in völlig ausgebildetem Zustande. Nach den Befunden bei Nagern zu urteilen, scheint weniger der Wegfall der 6. Zehe, als vielmehr die Ausbildung des Naviculare in tibialer Richtung, wodurch das Tibiale von der Berührung mit Entocuneiforme ausgeschlossen wird, die Reduction des Tibiale zu veranlassen. Bei den Nagern, wo die Reduction des Tibiale Schritt für Schritt sich verfolgen läßt, kann man nachweisen, daß das Tibiale seine Lage nicht verändert: es articuliert fortfahrend mit Astragalus und Naviculare.« Wir müssen also annehmen, daß das Os tibiale von *Mus* und *Meriones*, an unseren Exemplaren, mit einem der Tarsalknöchelchen verschmolzen war, da wir es bei diesen Repräsentanten als selbständiges Knöchelchen nicht gefunden haben.

Fig. 3.

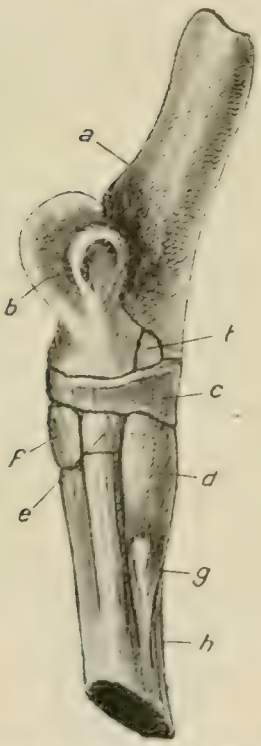

Dipus. *a* Calcaneus; *b* Talus; *c* Os naviculare; *d* Entocuneif.; *e* Mesocuneif.; *f* Ectocuneif.; *g* Metatarsus I; *t* Os tibiale. 1/1.

»Bei *Sciurus*[2], *Xerus*, *Pteromys*, *Arctomys*, *Cricetus*, *Mus*, *Iso-*

[1] Bronns Klassen und Ordnungen. S. 607.
[2] Leche l. c. S. 616.

mys, *Hapalotis*, *Tiber*, *Spalax*, *Rhizomys*, *Cavia*, *Coelgenys*, *Dasyprocta* und *Myopotamus* ist nur das Tibiale[1] vorhanden und zwar mit ähnlichen Beziehungen zu den übrigen Tarsalien, wie in der vorigen Gruppe[2]; auch hier trägt das Tibiale mehr oder weniger vollständig das Entocuneiforme, in dessen proximaler Verlängerung es liegt.«

»Bei den Dipodiden«, sagt er weiter, »und *Hydrochoerus* ist ebenfalls nur das Tibiale erhalten, aber dasselbe ist dadurch reduziert und in seinen Beziehungen zu den anderen Knochen alteriert worden, daß Naviculare tibialwärts sich ausgedehnt und das Tibiale vom Entocuneiforme trennt; Tibiale gelenkt hier also nur mit Astragalus und Naviculare; bei *Hydrochoerus* ist dies im geringeren, bei den Dipodiden im stärkeren Maße der Fall. — *Lepus* ist der einzige der untersuchten Nager, bei dem ich kein Tibiale angetroffen habe; doch erwähnt Baur, daß es mit dem Naviculare zu verschmelzen scheint. Jedenfalls ist Tibiale als ein normaler Bestandteil des Nager-Tarsus zu betrachten.«

Was die Homologie des Tarsus im System der Säugetiere betrifft, äußert sich Weber[3], wie folgt: »Der Tarsus hat in seiner proximalen Reihe den Talus (Astragalus), den Calcaneus und das Scaphoid (Naviculare). In der distalen Reihe finden sich von der tibialen zur fibularen Seite des Fußes das Ento-, Meso- und Ectocuneiforme bzw. Cuneiforme 1, 2 und 3, die dem I., II. und III. Tarsale des Gegenbaurschen Schemas entsprechen, sowie das Cuboid, das dem IV. und V. Tarsale entspricht. Letztere Annahme beruht nicht nur auf theoretischer Erwägung, sondern auch darauf, daß es Metatarsale IV und V trägt und auf dem Nachweis Emerys, daß es bei *Didelphys*, *Aepyprymus* und *Phascolarctus* getrennt sich anlegt.

Über die Deutung der 4 Knochen der distalen Reihe besteht kein Zweifel. Schwieriger ist diese für die 3 Knochen der proximalen Reihe. Meist hält man den Talus für das verschmolzene Tibiale und Intermedium, den Calcaneus für das Fibulare, das Scaphoid für das Centrale. Demgegenüber stehen aber andere Ansichten. Wir wollen nur die wichtigste nennen, [Baur, Lebouq, Emery), welche im Talus nur das Intermedium sieht. Das Tibiale wäre alsdann vertreten durch ein Knochenstückchen, das z. B bei *Or-*

[1] Und nicht die 6. Zehe. Anmerkung d. Autors.

[2] d. h. wie bei *Castor*, *Erethizon*, *Spermophilus* und *Bathyergus*. Anmerkung d. Aut.

[3] Max Weber. Die Säugetiere. Jena 1904. Seite 111.

nithorhynchus, Rodentia, Edentata, *Hyrax* und *Condylarthra* vorkommt, häufig Tibiale tarsi genannt, meist aber als Sesamknochen gedeutet wird. Es kann verloren gehen oder mit dem Centrale = Scaphoid verschmolzen zu einem Tibiocentrale, ebenso wie im Carpus das Centrale verschmelzen kann mit dem Radiale, um das Scaphoid zu bilden, das demgemäß ein Radiocentrale ist.«

Vergleichen wir den Tarsus von den drei Arten: *Mus*, *Meriones* und *Dipus* miteinander, so müssen wir folgendes feststellen:

1. Die einzelnen Knochenstücke nehmen von einer Art zur anderen an Dimension zu.

2. Das Os naviculare und Os cuboideum bleiben bei *Dipus* beweglich und verschmelzen nicht mit den anderen Knochen zu einem Stück.

3. *Meriones* zeigt eine festere Verknüpfung seiner einzelnen Teile, als *Mus rattus*.

4. Die drei Ossa cuneiformia verschmelzen bei *Dipus* nicht miteinander, sie bleiben getrennt, sind jedoch nur künstlich, mittelst scharfer Instrumente voneinander zu entfernen; die Trennung ist also mit viel größerer Mühe zu bewerkstelligen, als es bei *Meriones* der Fall ist; bei der letzteren Art sahen wir die Knochen fester als bei *Mus rattus*. Wir müssen also konstatieren, daß die Knochen die Tendenz haben, zu verschmelzen.

5. Das Os tibiale findet sich nur bei *Dipus*; *Mus* und *Meriones* entbehren dessen gänzlich[1].

Wir wenden uns jetzt dem Metatarsus zu.

II. Metatarsus.

Der Metatarsus besteht aus 5, der Zahl der Zehen gemäß, einzelnen, voneinander vollständig getrennten Stäben.

Ratte (Fig. 1 Ah_1—h_5): ziemlich große, schlanke Röhrenknochen. Jeder Knochen besteht aus drei Teilen: Basis, Corpus und Capitulum. Mit der Basis setzt sich jeder Metatarsus an das ihm entsprechende Knochenstück des Tarsus an, so der Metatarsus I an das Os cuneiforme primum;

Metatarsus II an das Os cuneiforme secundum und teilweise auch an das Os cuneiforme tertium;

der Metatartus III an das Os cuneiforme tertium;

[1] Über die Angaben von Leche betreffs dieses Knochens s. oben.

der Metatarsus IV an das Os cuboideum und seitlich an das Os cuneiforme tertium;

der Metatarsus V an das Os cuboideum.

Gegenseitig berühren sie sich mit mehr oder weniger ausgebildeten Flächen.

Das Capitulum ist sehr gut ausgebildet und konvex, es liegt in der ausgehöhlten Pfanne der ersten Phalanx zur Bildung eines Gelenks.

Die mittleren Metatarsi sind länger, als die der ersten und fünften Zehe (s. oben Zahlenangaben für die Dimensionen der betreffenden Metatarsi).

Meriones (Fig. 1 Bh_1—h_5): Bau, Anheftung und Gelenkverbindungen wie bei der Ratte. Die mittleren Metatarsi sind länger als die der Ratte und fester aneinandergepreßt, während die der ersten und fünften Zehe kleiner sind als bei *Mus*; also eine Reduction.

Dipus (Fig. 1 *C h*): A. Schumann[1] schildert sie folgendermaßen: »Der Mittelfußknochen (Os metatarsale) ist ein schlanker Röhrenknochen, der am proximalen sich an den Tarsus anlegenden Ende nur wenig verdickt ist, am distalen Ende hingegen sich ziemlich stark verbreitert und gabelartig in drei voneinander getrennte Gelenkköpfe ausläuft. Zwei seichte, aber doch stets deutlich erkennbare Rinnen ziehen oben auf der ganzen Länge des Metatarsus hin und endigen da, wo sich die drei Gelenkköpfe voneinander trennen. Auf der Mitte der Unterseite läßt sich von oben ab nur eine derartige Längsrinne erkennen, die sich jedoch im unteren Viertel des Metatarsus gleichfalls in zwei Äste teilt. Diese über den Metatarsus hinziehenden Rinnen sind übrigens nicht bei allen Individuen in gleicher Ausbildung vorhanden.«

Wir haben auf der Oberseite des Os metatarsale die eben von Schumann geschilderten Rinnen an sechs von uns genau untersuchten Exemplaren immer vorgefunden. Schumann sagt: »Die proximale Endfläche weist drei nebeneinander liegende, flach grubenartige Vertiefungen auf. Die kleinste, innen gelegene, articuliert mit dem Cuneiforme secundum, die mittlere stößt an das Cuneiforme tertium, und die äußere und größte legt sich an das Cuboid an und ist infolgedessen, der Gestalt dieses Fußwurzelknochens entsprechend, hinten mit einer abfallenden Fläche für den hakenartigen Fortsatz des Os cuboideum versehen.

---

[1] A. Schumann l. c. S. 242.

Die untere Fläche des Metatarsus zeigt eine längliche Vertiefung, in welche sich das Cuneif.* primum legt. Namentlich der median gerichtete Rand dieser Vertiefung springt cristenartig hervor, so daß auch die Verbindung des Cuneiforme primum mit dem Metatarsus eine ziemlich innige ist. Da die von dem Cuneif. sec. und tert., sowie dem Cuboid gebildete Endfläche des Tarsus größer ist als die Proximalfläche des Metatarsus, so verdickt sich letzterer an diesem oberen Ende sowohl medialwärts, wie namentlich nach außen und hinten.

Fig. 4.

Dipus. *a* Later. Gelenkkopf am distalen Ende des Os metatarsale; a_1 mittlerer, a_2 medialer Gelenkkopf. 1/1.

Von den drei Gelenkköpfchen (Fig. 4*a*, a_1, a_2) am distalen Teil des Metatarsus ist der mediale, d. h. innere, am stärksten entwickelt, der laterale steht diesem wenig nach, dahingegen ist der mittlere erheblich schwächer als seine Nachbarn.

Alle drei Gelenkköpfe besitzen distalwärts eine schön konvex gebogene Gelenkfläche, von welcher auf der Oberseite namentlich bei den beiden seitlichen meist eine grubenartige Vertiefung erkennbar ist. Komplizierter als die distale ist die nach unten gerichtete Fläche der Gelenkköpfe gebaut.

Hier erhebt sich auf der Mitte jedes derselben zahnartig eine senkrecht nach unten gerichtete kleine Crista und außerdem an der Außenseite des ersten und dritten Gelenkfortsatzes noch je ein kleiner, gleichfalls nach unten gerichteter Gelenkknorren.«

Zur Vervollständigung können wir noch zu dieser trefflichen Schilderung des Os metatarsale hinzufügen das oben erwähnte und genau geschilderte dreiseitige, mit dem Entocuneiforme zusammenhängende Plättchen, das nach unserer Meinung einen Rest des verloren gegangenen Os metatarsi I darstellt (s. Fig. 3*g*).

Außerdem fanden wir noch auf der gegenüberliegenden Seite des Os metatarsale, gerade unter der seitlichen Fläche des Os cuboideum, eine dreiseitige rauhe Stelle, die wohl nichts anderes ist, als ein Rudiment des Metatarsus V. (Fig. 2*b*).

Die Vergleichung der Metatarsi von *Mus*, *Meriones* und *Dipus* führt zu folgenden Schlüssen:

1. *Mus* und *Meriones* besitzen fünf Metatarsi, von denen die mittleren größer sind als die äußeren.

2. Die äußeren Metatarsi von *Meriones* sind ihren Dimensionen nach (s. oben die Zahlen für die Größen derselben) kleiner als die von *Mus*.

3. Die drei mittleren Metatarsi von *Meriones* sind größer als die von *Mus* und fester aneinandergepreßt.

4. Die drei Metatarsi sind bei *Dipus* zu einem einzigen festen Knochen geworden, was durch die oben an der oberen Fläche des Os metatarsale verlaufenden Rinnen bestätigt wird.

5. Die Metatarsi der I. und der V. Zehe sind bei *Dipus* in Form von kleinen, kaum bemerkbaren Resten vorhanden, woraus wohl gezogen werden kann

6. Die Metatarsi von *Mus*, *Meriones* und *Dipus* stellen drei Bildungsstufen eines und desselben Organs dar.

Der letzte Punkt bedarf noch eines gewissen Kommentars. Wir sprechen von den Metatarsi der drei Arten: *Mus*, *Meriones* und *Dipus*. Wie bekannt, existiert jedoch eine Art *Alactaga*, die als eine Zwischenstufe zwischen *Meriones* und *Dipus* betrachtet werden kann, da es sich bei dieser Art um fünf Zehen handelt, deren äußere jedoch im Verhältnis zu den mittleren stark reduziert sind. Wir waren leider nicht imstande, *Alactaga* zu untersuchen, da wir das hierfür nötige Material nicht herbeischaffen konnten, was wir jedoch in einer anderen Arbeit noch zu erfüllen gedenken. Über die Reduction der Zehen spricht sich Leche[1] folgendermaßen aus: »Bei *Glires* tritt, wie bei den Huftieren eine weitgreifende Reduction der Zehen auf. Gleich diesen werden die Nager Zehengänger, wenn die Reduction, auch hier mit einer Verlängerung des Mittelfußes verbunden, einen gewissen Grad erreicht hat. Die Reduction zeigt sich, wie gewöhnlich bei ihrem ersten Auftreten in einer Verkleinerung der 1. Zehe. Bei *Lepus* sind die Phalangen derselben verschwunden, und im erwachsenen Zustande der rudimentäre Metat. sowohl mit dem Entocuneiforme als mit Metat. II verschmolzen, während bei ganz jungen Tieren diese Teile noch selbständig sind.

Es lassen sich hauptsächlich zwei Reductionsserien unterscheiden, von denen die eine mit *Hydrochoerus* beginnt, bei dem von der 1. Zehe nichts und von der 5. Zehe nur ein runder der Basis des Metat. IV anliegender Knochenkern, den Metat. V repräsen-

[1] Leche l. c. S. 615.

tierend, erhalten ist. Bei *Dasyprocta* und *Cavia* ist auch dieses Rudiment des Metat. V verschwunden; bei allen dreien ist die 3. Zehe länger als die übrigen. Eine andere Reductionsreihe repräsentieren die Dipodiden, bei denen eine an die Befunde bei den Artiodactyla erinnernde, wenn auch in anderer Art sich vollziehende Verlängerung und dann im weiteren Verlaufe Verwachsung der Mittelfußknochen angetroffen werden. *Jaculus* — unter Voraussetzung, daß derselbe wirklich ein Dipodide ist — hat stark verlängerte, unbeweglich miteinander verbundene Metatarsi; da die einzelnen Metatarsi nicht in derselben Ebene liegen, sondern die seitlichen hinter den mittleren gelagert sind, so erhält das Skelet des Mittelfußes das Aussehen einer Rinne, deren Konkavität plantarwärts schaut; die erste Zehe ist die kürzeste. Bei *Pedetes*, welcher das nächste Stadium repräsentiert, berühren die vier äußeren, gut ausgebildeten Zehen den Boden, während von der ersten Zehe nur ein Rudiment des Metat. vorhanden ist. Bei *Alactaga* sind die Metat. der drei mittleren Zehen zu einem sehr langen Knochen verschmolzen, der am distalen Ende drei getrennte Gelenkköpfe für die entsprechenden Zehen trägt; die drei mittleren Zehen sind die einzigen, welche fungieren, da die beiden äußeren, obgleich vollständig, nicht über den genannten verschmolzenen Metatarsalknochen hinausreichen; als auffallend, verglichen mit dem Verhalten bei *Jaculus*, muß hervorgehoben werden, daß die fünfte, nicht die erste Zehe die kürzeste ist; bei *Alactaga* (*Scirtomys*) tetradactyla sind nur vier Zehen vorhanden. *Dipus* endlich hat die äußeren Zehen bis auf das Rudiment eines Metat. V gänzlich eingebüßt: bei *Dipus hirtipes* finde ich an der Plantarfläche ein Knochenstück, das wohl als Sesambein aufzufassen ist.«

Betreffs der Länge der Zehen schreibt ausführlicher Weber[1]: »Zunächst darf als ursprünglicher Zustand wohl der angenommen werden, daß der dritte Finger und die dritte Zehe die längsten sind, wenigstens nicht kürzer als der vierte. Auch im Fuß erhält sich dieser Zustand, wenn er nur gebraucht wird, um die Körperlast zu tragen. Ausnahmen bilden die Marsupialia und Prosimiae, bei denen die vierte Zehe die längste ist oder wenigstens ebenso lang wie die dritte. Dies scheint weniger ein Erbteil zu sein von entfernten Vorfahren, ähnlich wie z. B. noch bei Krokodilen und Sauriern die vierte Zehe die längste ist und die meisten Phalangen (5) trägt;

[1] Weber. Die Säugetiere. Jena 1904. S. 113.

es deutet vielmehr darauf, daß nicht unwahrscheinlich die heutigen Beuteltiere, auch soweit sie nicht arborikol sind, von kletternden Formen abstammen (Huxley, Winge, Dollo); denn nur unter kletternden Formen ist die vierte Zehe die längste. Hieraus folgt aber nicht, daß dies bei allen Kletterern der Fall ist (Affen, Nager usw.). Ähnlich wirkt der mechanische Einfluß der Schwimmbewegung auf die Verlängerung der vierten Zehe, wie zahlreiche Schwimmer beweisen (*Habrothrix hydrobates*, *Myogale*, *Nectogale*, *Crossopus*) [Winge]. Diesem Überwiegen der vierten Zehe kann Reduction sich zugesellen; zunächst des *Hallux*, darauf der zweiten und dritten Zehe endlich auch der fünften, wie sie die scheinbare Monodactylie von *Choeropus* aufweist. Alle diese Übergänge zeigen die Marsupialia [Dollo].

Gegenüber dieser Reductionsreihe, wobei die vierte Zehe die prävalierende bleibt (Marsupialia, Insectivora, Prosimiae) steht als andere Reihe die, wobei die Prävalenz der dritten Zehe hinzukommt (Ungulata, Rodentia).

Die Reduction an der Extremität der Ungulaten, die auf Vereinfachung abzielt, ohne Beeinträchtigung der Festigkeit, und deren Endzwecke lange Hebelarme sind, die schnellen Lauf und Sprung befördern, beginnt in der Hinterextremität, da von ihr größere Arbeit verrichtet wird. Dementsprechend entsteht das Laufbein (Canon) im Fuße der Wiederkäuer, mit Ausnahme der Traguliden, aus Verschmelzung der vollständigen Metatarsalia III und IV und den obersten Enden der Metatarsalia II und V [Boas], während die den letzteren entsprechenden Metacarpalia in der Hand noch vorhanden sein können.«

Wir wenden uns jetzt zur Besprechung der letzten Gruppe des Fußskeletes, den Phalangen.

III. Phalanges.

Ratte (Fig. 1, Ai_1—i_5): Jede Zehe, die erste ausgenommen, besitzt drei Phalangen: Phalanx prima, secunda, tertia. Sie besitzen alle denselben Bau wie die Metatarsi, sind nur kleiner. Die erste Zehe besitzt deren nur zwei, auch ist ihre Phalanx kleiner, als die der anderen Zehen. Die ersten Phalangen bilden mit den entsprechenden Metatarsi, wie auch unter sich, Gelenke. Die letzte Phalanx ist das sogenannte Krallenglied, da sie einen hornartigen Nagel trägt.

Meriones (Fig. 1, *B* i_1—i_5): Wie bei der Ratte, die erste Phalanx der ersten und der fünften Zehe kleiner als bei *Mus*.

Dipus (Fig. 1, *C* i_1—i_3): Wir geben die Beschreibung derselben nach A. Schumann[1]. Sie lautet: »Die Zahl der Zehen ist bei *Dipus* auf drei reduziert, welche also der zweiten, dritten und vierten anderer Säugetiere entsprechen. Jede dieser drei Zehen besteht aus drei Phalangen. Bezüglich der Längsentwicklung steht die mittlere Zehe obenan; sie maß beispielsweise bei einem Exemplare 16 mm; die zweite Zehe hingegen 14 mm und die vierte 14,5 mm. Dieser Längenunterschied wird namentlich durch die erste Phalanx bewirkt. Dieselbe erreichte nämlich bei dem eben genannten Tiere 9,5 mm, dagegen ist sie bei den beiden Seitenzehen nur etwa 8 mm lang. Umgekehrt wie die Längen- verhält sich die Dickenentwicklung der Zehen.

Die mittlere, längste Zehe ist auffallend schlank gebaut, während die beiden äußeren wesentlich kräftiger, knorriger erschienen, und zwar ist die zweite noch etwas stärker als die vierte.«

Die Mittelzehe: »Das Corpus der ersten Phalanx der Mittelzehe ist ein Rohr mit elliptischem Querschnitt, welches sich distalwärts allmählich verjüngt. Seine ausgehöhlte Basis paßt auf den oberen konvexen Teil der Gelenkfläche des mittleren Metatarsalkopfes. Nach unten erscheint die Basis durch zwei rundliche Vorsprünge verdickt, zwischen denen eine tiefe Rinne nach dem konvexen Teil der Gelenkfläche verläuft. Das distale Ende dieser Phalanx gestaltet sich zu einer quergerichteten Rolle (Trochlea), über welche eine leichte Vertiefung läuft und die seitlich kleine Grübchen als Ansatzpunkte für die nach dem Kopfe der nächsten Phalanx ziehenden Gelenkbänder aufweist.

Die zweite Phalanx der mittleren Zehe wiederholt in wesentlich kleineren Verhältnissen im allgemeinen den Bau der ersten; sie weicht von letzterer nur insofern ab, als die beiden Gelenkknorren am unteren Teile der Basis fehlen und die mit der Trochlea der ersten Phalanx articulierende Fläche auf der Oberseite etwas nach dem Metatarsus hin verlängert ist und so über die Trochlea der ersten Phalanx hinweggreift. Durch dieses leichte Übergreifen der zweiten Phalanx über die erste wird naturgemäß der Zusammenhang beider erheblich inniger, als wenn beide, wie es sonst wohl

[1] A. Schumann l. c. S. 243.

allgemein bei den Säugetieren der Fall ist, ziemlich gerade abgestutzt wären.

Die Endphalanx ist ziemlich schwach entwickelt. Sie besteht in der Hauptsache aus einem dick pfriemenförmigen Knochen mit etwas höckeriger und rauher Außenfläche, über den sich die Kralle wie ein Schuh stülpt und der nach hinten mit der Trochlea der zweiten Phalanx articuliert. Unten an diesem sich zuspitzenden Knochen ist eine nur reichlich die Hälfte seiner Länge erreichende Knochenlamelle angewachsen, und zwar so, daß sie nach hinten zu mit der Gelenkfläche des Krallengliedes abschneidet, nach vorn zu unter dessen Wölbung einen Vorsprung bildet. Die Verwachsungsfläche des eigentlichen Krallengliedes mit dieser basalen Lamelle wird etwa auf der Mitte durch einen quer zur Längsrichtung der Zehen verlaufenden rundlich gestalteten Spalt unterbrochen.«

Fig. 5.

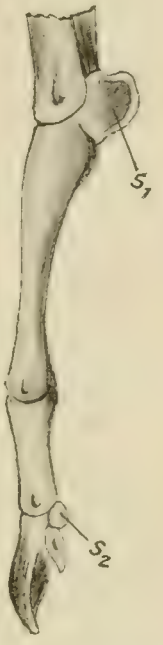

Dipus. Ansicht von der Seite. S_1 Sesambeinchen an der I. Phal.; S_2 Sesamb. an der Endphalanx. $^1/_1$.

Die zwei anderen Zehen gleichen in ihrem Bau mehr oder weniger der eben beschriebenen mittleren Zehe, so daß es überflüssig ist, sie noch näher zu beschreiben.

Nur einen Umstand noch müssen wir besonders erwähnen, das sind die sog. Sesambeine (Ossa sesamoidea), die man an den Phalangen von *Dipus* findet. Bei *Mus* und *Meriones* sind sie nicht vorhanden, wir wenigstens haben sie bei ihnen nicht gefunden. Sie stellen wohl somit Neuerwerbungen dar (Fig. 5, s_1 u. s_2).

A. Schumann[1] sagt in der mehrfach von mir zitierten Arbeit über sie folgendes:

»Die einzigen Notizen über Sesambeine an den Phalangen von *Dipus* finden sich bei Turner[2], doch geht derselbe weder auf deren spezielle Gestaltung, noch auf ihren Einfluß auf die Bewegung der Zehen ein, sondern konstatiert nur, daß an jeder Zehe deren zwei vorhanden sind. Meine Untersuchungen bestätigen die Angaben von Turner hinsichtlich der Zahl, indem ich stets sechs Ossa sesamoidea

[1] A. Schumann l. c. S. 247.

[2] H. N. Turner, Notes on the dissection of the *Paradoxurus*-Typus and of *Dipus aegyptius*. Proceedings Zoolog. Society of London. London 1849, Part XVII p. 27.

auffand, und zwar liegt je eins an der Basis der ersten Phalanx jeder Zehe und wiederum je eins an der Basis des Krallengliedes jeder Zehe. Während bei dem Menschen und den meisten Säugetieren diese Ossa sesamoidea in Bänder und Sehnen eingehüllt lose den Knochen aufliegen, also für deren Verbindung bedeutungslos sind, treten dieselben bei *Dipus* mit den Phalangen innig verbunden auf, gewinnen dadurch für die Abwärtsbewegung der Zehen eine große Bedeutung und haben infolgedessen eine so komplizierte Gestalt erhalten, daß sie als wesentliche Skeletelemente zu betrachten sind.«

Auch wir können die Anzahl und die Lage des von SCHUMANN beschriebenen Sesambeinchen vollkommen bestätigen. Die Osso sesamoidea sind folgendermaßen verteilt: an der Basis einer je ersten Phalanx sitzt je ein Os sesamoideum, die anderen drei Sesambeinchen sitzen an der Basis der Krallenphalangen. Nach SCHUMANN: »Das basale Sesambein der mittleren Zehe unterscheidet sich in bezug auf Gestalt und Stellung von denen der zweiten und vierten Zehe, während diese wieder unter sich spiegelbildlich gleich sind.

Jenes sitzt als 1 mm breiter und 2 mm hoher Knochenzapfen senkrecht so auf der Unterseite der ersten Phalanx der Mittelzehe, daß es noch etwas über die Basis derselben nach hinten reicht. Seine nach der Kralle zu gerichtete Fläche ist tief eingekerbt. Gleiches gilt von der gegenüberliegenden, nach dem Metatarsus zu gerichteten Fläche. Die erstgenannte Einkerbung dient als Leitrinne für die Sehne des entsprechenden Beugemuskels.

Wird durch Kontraktion dieses Muskels die Zehe nach unten gezogen, so gleitet das mit ihr fest verbundene Sesambein mit seiner tarsalwärts gelegenen Einkerbung über die Crista an der Unterseite des mittleren Metatarsalkopfes, so daß die Einwärtsbewegung der Zehe genau in der Richtung des Metatarsus erfolgt.«

Die Ossa sesamoidea der zweiten und vierten Zehe »sind plantarwärts tief eingekerbt, während volarwärts, wo sie an die untere Fläche der Metatarsalköpfe stoßen, eine Einkerbung für die Crista der letzteren vorhanden ist, und ihrem lateralen Teile eine Gelenkrinne durch die seitlich am Metatarsus sitzenden Knorren geboten wird. Die nach der Fußsohle gerichtete tiefe Einbuchtung dient zur sicheren Führung der entsprechenden Beugemuskelsehnen.«

»Die Sesambeine an der Basis der Krallenphalangen sind kleine viereckige Knochenplatten, welche mit der unteren Fläche der Trochlea der zweiten Phalangenreihe articulieren und mit den unten

an die dritte Phalangenreihe angewachsenen Knochenleisten in fester Verbindung stehen; ihre Befestigung und Articulation entspricht also vollständig derjenigen, welche oben für die Osso sesamoidea an der Basis von Zehe 2 und 4 beschrieben wurde.

Die plantarwärts gerichteten Flächen weisen eine furchenartige Vertiefung auf und dienen den die Krallen nach abwärts ziehenden Sehnen als Leitrinne, was beispielsweise das winzige rundliche Sesambein an der Basis der zweiten Phalanx der großen Zehe des Menschen für die Sehne des M. flexor hallucis longus nicht zu tun vermag.

Die Sesambeine von *Dipus* haben nach alledem für die Bewegung des Tieres eine nicht zu unterschätzende Bedeutung gewonnen und können nicht, wie es von TURNER[1] geschieht, als ‚supernumerary bones' bezeichnet werden.«

Wir wollen nun nach dieser Übersicht des Skeletes den Entwicklungsgang der Muskulatur verfolgen und sehen, ob auch sie die gleiche Veränderung wie das Skelet erfahren hat.

Zu diesem Zwecke haben wir die Muskulatur der hinteren Extremität genau untersucht, jeden einzelnen Muskel mit dem entsprechenden der anderen Arten verglichen und die gefundenen Resultate in womöglich genauen Abbildungen wiedergegeben. Wir wenden uns somit zu unserer eigentliche Aufgaben. Wir wollen das gesamte Material gruppieren, die einzelnen Muskeln genau beschreiben und innerhalb jeder Gruppe auf die für uns in Frage kommenden vergleichend-anatomischen Momente genauer eingehen. Auf diesem Wege denken wir am sichersten und klarsten zu unserem Ziele zu gelangen.

Beschreibung und Vergleichung der Muskeln der hinteren Extremität der Nagetiere: Mus rattus, Meriones und Dipus.

Die Muskeln der hinteren Extremität der Nagetiere können in folgende Gruppen zerlegt werden:

I. Muskeln der Hüfte
II. - des Oberschenkels
III. - - Unterschenkels
IV. - - Fußes.

[1] H. N. TURNER l. c. S. 27.

Wir beginnen mit der Beschreibung und Vergleichung der Muskeln der ersten Hauptgruppe: den Muskeln der Hüfte.

Dieselben lassen sich in Muskeln der äußeren und die der inneren Hüfte einteilen.

Innere Hüftmuskeln:

1. M. iliopsoas
2. M. psoas minor
3. M. quadratus lumborum.

Äußere Hüftmuskeln:

1. M. glutaeus maximus
2. M. glutaeus medius
3. M. glutaeus minimus
4. M. tensor fasciae latae
5. M. pyriformis
6. M. obturator externus
7. M. obturator internus
8. M. quadratus femoris.

1. M. iliopsoas.

Der Muskel zerfällt in zwei vollkommen getrennte Muskeln verschiedenen Ursprunges, doch gemeinsamen Ansatzes: M. psoas major und M. iliacus internus.

Ratte (Fig. 6, *a*, *b*): der erste von ihnen beginnt vor sämtlichen

Fig. 6.

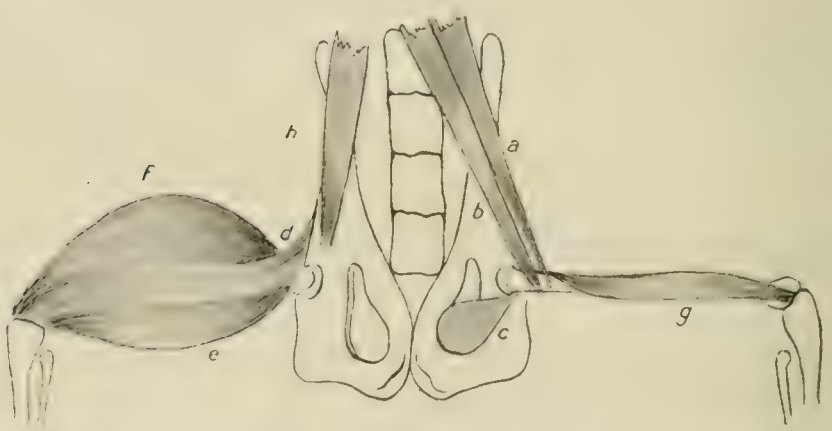

Mus rattus. 2/3. Ansicht von vorn. *a*, *b* M. psoas major; *c* M. obturator externus; *d* M. rectus femoris; *e* M. vastus med.; *f* M. vastus later.; *g* M. cruralis; *h* M. quadr. lumborum (unterer Abschnitt der med. Partie).

(bei *Mus* und *Meriones* 6) Lendenwirbeln, biegt in der Nähe des ersten Kreuzwirbels ab und begibt sich zum Trochanter minor, wo er mit einer dünnen, aber derben länglichen Sehne entweder ge-

meinsam oder auch getrennt vom Ansatze des M. iliacus internus sich ansetzt. Wenn getrennt, so liegt seine Sehne lateral von der des M. iliacus internus und ist dünner.

Der M. iliacus internus beginnt vom 5.—6. Lendenwirbel. Er besitzt eine breite Basis, in seinem Verlaufe spitzt er sich allmählich zu. Er wird auch von dem ersteren Muskel teilweise bedeckt.

Meriones (Fig. 7, *a*, *b*): gleiche Verhältnisse wie bei der Ratte. Ansatz nicht getrennt.

Dipus (Fig. 8, *a*, *b*): bei dieser Art konnten wir keinen M. psoas major nachweisen. Anstatt des ausgesprochenen M. psoas major zieht hier eine Muskelmasse (Fig. 8 *a*) von der vorderen Fläche des Os ilii zum Trochanter minor, wo sie mit einer breiten Sehne, vereint mit der Sehne des M. iliacus internus (s. Fig. 8, *b*), sich ansetzt.

Fig. 7.

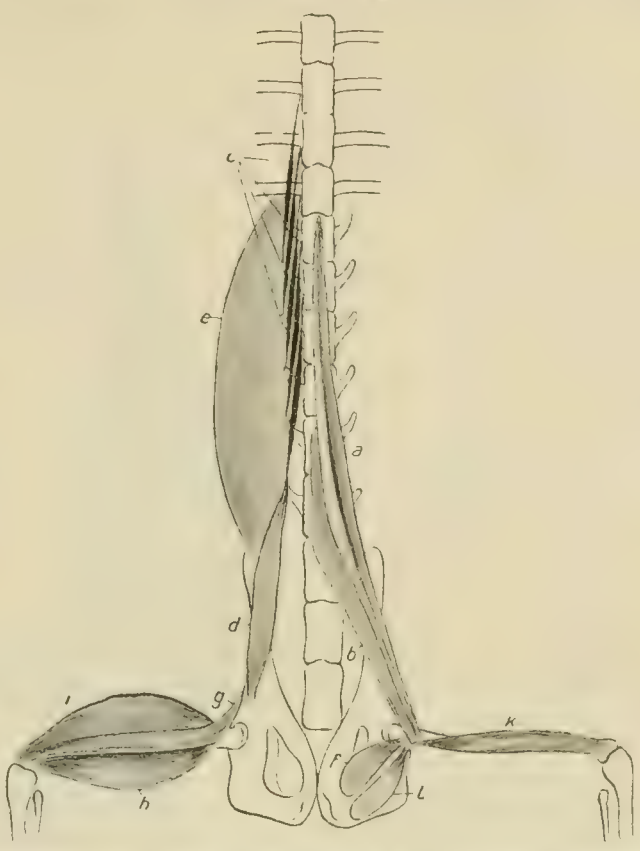

Meriones. 1/2. Ansicht von vorn. *a* M. iliopsoas; *c* der obere Teil der med. Partie des M. quadratus lumborum; *d* der untere Teil desselben; *e* der laterale Abschnitt des M. quadratus lumborum; *f* M. obturator externus; *g* M. rectus femoris; *h* M. vastus med.; *i* M. vastus lat.; *k* M. cruralis; *l* M. obturator intermedius (?).

Duvernoy gibt zwar in seinem Werke: »Notes et renseignements sur les animaux vertébrés de l'Algérie qui font partie du Musée de Strasbourg 1842« einen M. psoas major an, sagt aber nichts Näheres von ihm, so daß man nicht weiß, ob er nicht vielleicht den medialen Abschnitt des M. quadratus lumborum damit meint, welcher in seinem genannten Werke gar nicht figuriert. Wir können diese Ansicht nach genauer Durchmusterung von 6 Exemplaren nicht bestätigen. Vielleicht kommt er hier und da bei *Dipus* vor, konstant ist er jedenfalls nicht. Nach H. Alezais[1] ist der Muskel iliopsoas bei *Dipus*

[1] H. Alezais, Contribution à la myologie des rongeurs. Paris 1900. p. 249.

aegyptius »assez reduit«. Er beschreibt ihn: »psoas et iliaque sont formés chacun d'un seul faisceau. Le premier s'insère sur la partie latérale du corps des quatre ou cinq premières lombaires, le seconde sur le bord inférieur de l'os iliaque en dedans du seansorius et du tenseur du fascia lata. Les deux faisceaux convergent sur un même tendon plat et court, l'iliaque en dehors, le psoas en dedans; il s'insère sur le petit trochanter.«

Fig. 8.

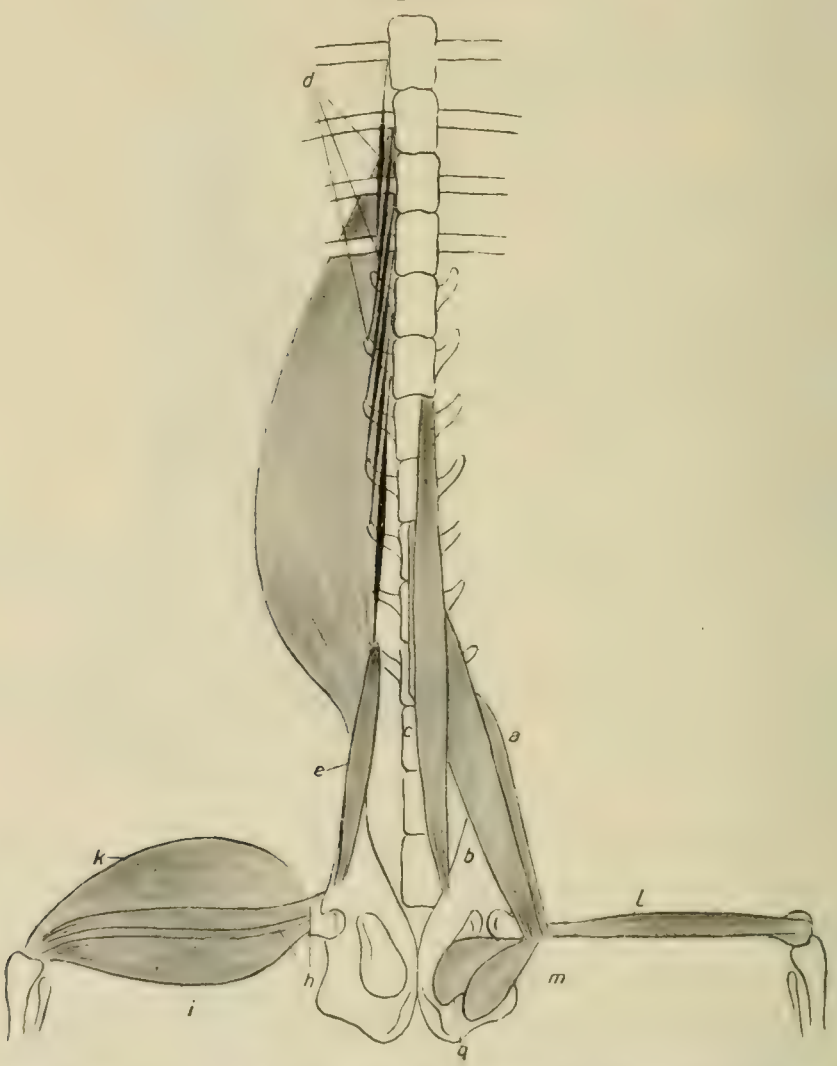

Dipus. 1/2. Ansicht von vorn. *a*, *b* M. iliopsoas; *c* M. psoas minor; *d* oberer Teil der med. Partie des M. quadr. lumborum; *e* unterer Teil desselben; *f* lateraler Abschnitt des M. quadr. lumborum; *g* M. obturator extern.; *h* M. rectus femoris; *i* M. vastus med.; *k* M. vastus later.; *l* M cruralis; *m* M. obturator intermedius (?).

2. M. psoas minor (Fig. 8*c*)

konnten wir nur bei *Dipus* konstatieren.

Er zieht hier medial und teilweise vor dem M. iliacus internus von den fünf unteren Lendenwirbeln zum Pecten pubis. Seine Sehne ist glänzend und kräftig.

3. M. quadratus lumborum.

Wir wollen den Muskel nach dem Vorgange Krauses[1] beim Kaninchen in zwei Abschnitte teilen: einen medialen und lateralen. Der mediale Abschnitt läßt seinerseits einen oberen und einen unteren Teil unterscheiden.

Der obere Teil setzt sich — und das ist *Mus*, *Meriones* und *Dipus* gemeinsam — aus einzelnen Bündeln von spindelförmiger Gestalt zusammen.

Bei der Ratte und *Meriones* (Fig. 7*c*) beträgt die Zahl der Bündel fünf.

Das erste erstreckt sich vom 10. Brustwirbel bis zum Seitenfortsatze des 2. Lendenwirbels;

das zweite vom 11. Brustwirbel zum Seitenfortsatze des 3. Lendenwirbels;

das dritte vom 12. Brustwirbel zum Seitenfortsatze des 4. Lendenwirbels;

das vierte vom 1. Lendenwirbel zum Seitenfortsatze des 5. Lendenwirbels;

das fünfte vom 2. Lendenwirbel zum Seitenfortsatze des 6. Lendenwirbels.

Von diesem letzten Bündel beginnt der untere Teil des medialen Abschnittes des M. quadratus lumborum: er stellt eine einheitliche Masse dar, die zum Becken herabzieht, wo sie oberhalb des Acetabulum sich ansetzt (Fig. 7*d*).

Dipus: Bei dieser Art beträgt die Zahl der Bündel 6, weil die Zahl der Lendenwirbel hier um einen vermehrt ist (nicht 6, sondern 7).

Das	erste	Bündel	vom	9.	Brustwirbel	zum	1. Lendenwirbel
-	zweite	-	-	10.	-	-	2. -
-	dritte	-	-	11.	-	-	3. -
-	vierte	-	-	12.	-	-	5. -
-	fünfte	-	-	1.	Lendenwirb.	-	6. -
-	sechste	-	-	2.	-	-	7. -

Der untere Teil wie oben (Fig. 8*e*).

Der laterale Abschnitt des M. quadratus lumborum stellt den stärksten Muskel dieser Gruppe dar.

Er beginnt bei *Mus rattus* und *Meriones* (Fig. 7*e*) von den zwei untersten Rippen und geht bis zum Rande des Os ilii. Bei *Dipus*

[1] Krause, Anatomie des Kaninchens. 2. Aufl. Leipzig 1884.

(Fig. 8*f*) ist der Muskel den größeren Dimensionen des Skeletes gemäß natürlich auch stärker als bei der Ratte und *Meriones*. Er beginnt von einer Rippe höher als dort.

Vergleichen wir die Muskeln dieser Gruppe bei der Ratte mit den entsprechenden Muskeln bei *Meriones* und *Dipus*, so finden wir keine nennenswerte Unterschiede, als nur die der Größe. Wir sehen, daß *Meriones* im Bau der Muskeln dieser Gruppe der Ratte näher steht als der Art *Dipus*, was auch begreiflich ist, da zwischen *Meriones* und *Dipus* noch das Zwischenglied *Alactaga* fehlt.

Sie hat mit *Mus rattus* gemeinsam:

1. M. psoas major
2. M. iliacus internus
3. M. quadratus lumborum
4. das Fehlen des M. psoas minor.

Nach dieser kurzen Bemerkung gehen wir zur Beschreibung der zweiten Unterabteilung der ersten Hauptgruppe der Muskulatur über: der der äußeren Hüfte.

(Einteilung s. oben.)

1. Mm. glutaei.

Wir unterscheiden drei Mm. glutaei:

a. M. glutaeus maximus
b. M. glutaeus medius
c. M. glutaeus minimus.

a. M. glutaeus maximus.

Ratte (Fig. 9*a, b*): Dieser Muskel ist dem Namen nach der stärkste, in Wirklichkeit aber der kleinste.

Er teilt sich in eine Pars membranacea (a) und Pars muscularis (b). Die Pars membranacea beginnt von sämtlichen Kreuzwirbeln (*Mus* 4, *Meriones* und *Dipus* 3) mit einer breiten Basis, ist mit der Aponeurose des unten noch zu beschreibenden M. tensor fasciae latae so eng verwachsen, daß man sie nur künstlich voneinander trennen kann. Sie heftet sich gemeinsam mit der Sehne der Pars muscularis am Trochanter tertius fem. an. Sie liegt oberhalb des M. glutaeus medius, so daß sie dem letzteren Muskel als Fascie dient.

Die Pars muscularis, sehr klein, aber kräftig und eingekeilt zwischen der Pars membranacea und dem I. Kopfe des M. biceps femoris, nimmt ihren Ursprung vom dritten Kreuzwirbel und wird

in ihren oberen Schichten vom membranösen Teile bedeckt. Ansatz s. oben.

Meriones (Fig. 10*a*, *b*): Hier erstreckt sich die Pars membranacea (a) nur auf zwei Kreuzwirbel.

Fig. 9.

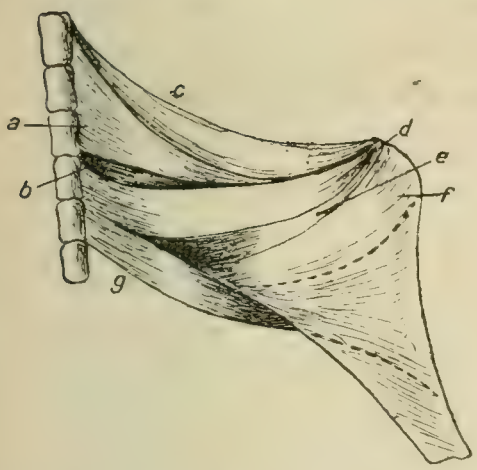

Ansicht von hinten. *Mus rattus*. 4/5. *a*, *b* M. glutaeus maximus; *c* M. tensor fasc. latae; *d*, *e*, *f* drei Köpfe des M. biceps femor.; *g* M. semitendinosus.

Fig. 10.

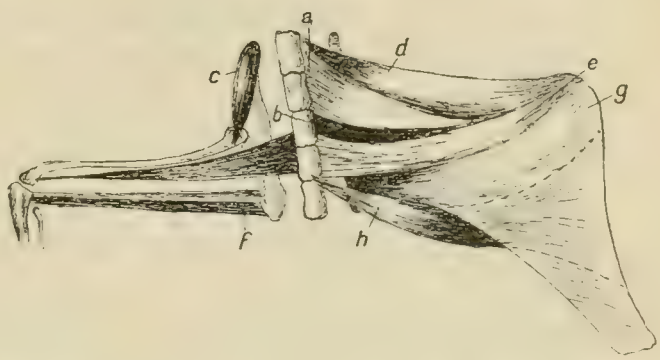

Meriones. 2/3. Ansicht von hinten. *a*, *b* M. glutaeus max.; *c* M. glutaeus minimus; *d* M. tensor fasc. latae; *e* I. Kopf des M. biceps fem.; *f* II. Kopf desselben; *g* III. Kopf desselben; *h* M. semitendinosus.

Fig. 11.

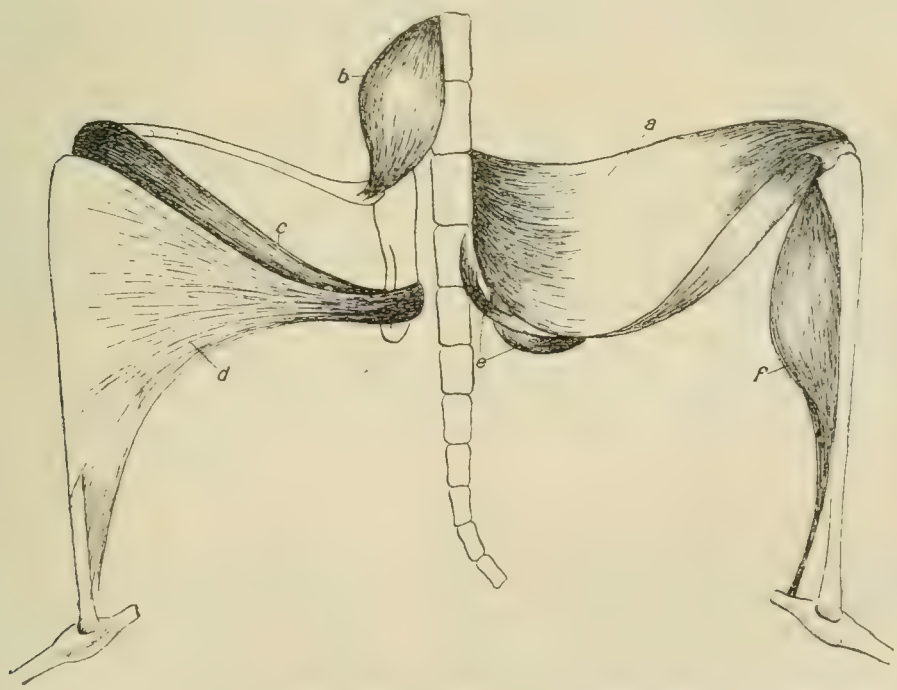

Dipus. 1/2. Ansicht von hinten. *a* M. glutaeus max.; *b* M. glutaeus med.; *c* I. Kopf des M. biceps fem.; *d* II. Kopf desselben; *e* M. semitendinosus; *f* M. gastrocnemius.

Die Pars muscularis (b), kräftiger und länger, liegt teilweise unter dem I. Kopfe des M. biceps femoris. Ansatz s. Ratte.

Dipus (Fig. 11*a*): Bei dieser Art finden wir nur einen Muskel,

eine Pars muscularis, die aber in ihrer Größe alle anderen äußeren Hüftmuskeln übertrifft.

Er beginnt mit einer breiten Sehne vom dritten Kreuzwirbel, zieht eine Strecke weit nach unten zum Tuber ischii, von da ab in rundem Bogen nach oben zum Condylus externus fem., wo er mit einer kräftigen silberglänzenden Sehne seinen Abschluß findet.

Leche[1] schreibt über den sog. Femorcoccygeus von *Glires*: »Bei *Glires* sind Tensor f. latae und Glut. maximus stets vereinigt oder auch ersterer nicht vorhanden (*Capromys*). Cuvier[2] bildet mehrere Nager ab, welche unzweifelhaft eine dem Femorococcygeus entsprechende Partie besitzen; bald wird dieselbe als ein Teil des Glut. maximus (*Sciurus*, *Arctomys*, *Coelogenys* usw.), bald als ein Teil des Biceps (*Hystrix*, *Castor*, *Mus decumanus* usw.) bezeichnet, je nachdem er nähere Beziehungen zum Glut. maximus darbietet und nicht über den Oberschenkel hinausreicht, wie bei *Erinaceus*, oder dem Biceps sich anschließt und am Unterschenkel inseriert, wie bei *Talpinae*.«

Wir haben keinen eigentlichen M. femoro-coccygeus an unseren Exemplaren finden können. Auch wir sprechen, wie Krause, von drei Köpfen des M. biceps femoris. Es ist möglich, daß der erste Kopf dieses Muskels in Beziehung steht zu dem M. femoro-coccygeus.

b. M. glutaeus medius.

Ratte (Fig. 11: Viel dicker und mächtiger als der vorige, nimmt der M. glutaeus medius seinen Anfang von den zwei ersten Kreuzwirbeln und endet an der ganzen Breite des Trochanter major fem. In seinem Verlaufe biegt er nach vorn um, wo über ihn der M. iliacus hinzieht.

Meriones: Kleiner als bei der Ratte.

Dipus: Nur der Größe nach verschieden (Fig. 11*b*).

c. M. glutaeus minimus.

Ratte: Liegt unter dem vorigen, beginnt an der hinteren Fläche des Os ilii und geht wie der vorige Muskel zum Trochanter major, wo er unter dem Ansatze des M. glutaeus medius sich anheftet.

[1] Leche, Bronns Klassen und Ordnungen des Tierreichs. V. Abt. Bd. VI. 2 B. Leipzig 1899.

[2] Cuvier et Laurillard, Anatomie comparée. Recueil de planches de myologie. 1849.

In der Mitte wird er von drei sehnenartig glänzenden Streifen durchzogen.

Nach den Angaben vieler Forscher, wie Alezais[1], Parsons[2] usw., soll mit dem M. glutaeus minimus zusammen noch ein Muskel vorkommen, der sog. M. scansorius, und zwar soll derselbe bei der Ratte, *Cavia cobaya*, *Mus musculus*, *Sciurus vulgaris* selbständig verlaufen. Wir haben ihn weder bei der Ratte, noch bei *Meriones*, noch bei *Dipus* gefunden.

Meriones: Kleiner als bei der Ratte (Fig. 10*c*).

Dipus: Fehlt, wird aber von Duvernoy[3] und anderen angegeben.

2. M. tensor fasciae latae.

Ratte (Fig. 9*c*): Beginnt vom Labium laterale ossis ilii. Sein Ursprung ist fest verbunden mit dem Caput breve des M. rectus femoris und mit dem M. glutaeus medius.

Er ist dreiseitig und geht in eine breite Sehne über, die zur Fascia lata wird, die alle an der vorderen Fläche des Femur liegenden Muskeln bedeckt. Die Fascie erstreckt sich bis zum äußersten Ende des Femur, wo sie die Kapsel des Kniegelenkes vorn verstärken hilft.

Der Muskel ist von außen nicht zugänglich; ihn überzieht der membranöse Teil des M. glutaeus maximus.

Meriones: Wie bei der Ratte (Fig. 10*d*).

Dipus: Der Größe des Femur entsprechend auch stärker im Bau (Duvernoy gibt an für die Größe des Femur bei *Meriones* 0,032 m; die entsprechende Größe bei *Dipus* 0,040 m).

Fig. 12.

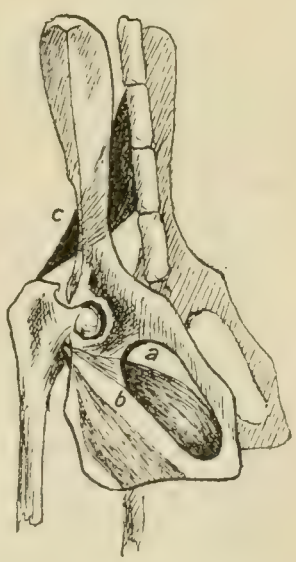

Mus rattus. Ansicht von der rechten Seite. 1/1. *a* M. obturatorius internus; *b* M. quadratus femoris; *c* M. piriformis.

3. M. pyriformis (Fig. 12*c*)

nur bei der Ratte vorhanden.

Ein kräftiger, birnförmiger Muskel, der an der inneren Fläche in der Höhe des dritten und vierten Kreuzbeinloches herabzieht, um das Os ilii herumbiegt und am Trochanter major endet.

---

[1] H. Alezais l. c. S. 233.

[2] Parsons, Myology of Rodents. Proceedings Zoolog. Society of London. London 1896, p. 178.

[3] Duvernoy l. c. S. 37.

Nach Leche[1] fehlt er nur bei *Capromys*. Nach Parsons[2] kommt er fast bei allen Myomorphen vor; die letzteren sollen sich dadurch unterscheiden, daß bei ihnen die Glutaealmasse ungenügend differenziert ist. Der M. pyriformis ist nach ihm eng verschmolzen mit dem Glut. minimus. Wir fanden ihn ganz getrennt vom letzteren.

Nach Alezais[3] findet er sich bei *Mus decumanus*, *Mus musculus* und *Dipus aegyptius*. Er ist verschmolzen mit dem M. glutaeus minimus.

4. M. obturator externus.

Ratte (Fig. 6*c*): Ein ovalförmiger kleiner Muskel, der von außen das Foramen obturatum schließt unter Freilassung einer oberen Lücke. Er zieht mit einer zugespitzten starken Sehne zum Trochanter major.

Meriones (Fig. 7*f*): Unterschied im Ansatz; nicht Trochanter major, sondern Collum humeri.

Dipus (Fig. 8*g*): Ansatz wie bei *Meriones*, auch kräftiger. Nach Alezais[4] ist der Muskel bei *Dipus* sehr reduziert.

5. M. obturator internus.

Ratte (Fig. 12*a*): Wie der vorige, nur an der inneren Fläche des Beckens das Foramen obturatum verschließend. Ansatz: Trochanter major.

Meriones: Gleiche Verhältnisse, aber kleiner.

Dipus: Fehlt.

Die beiden Gemelli, anterior und posterior, konnten wir nicht nachweisen. Nach Leche[5] fehlen sie nur der *Capromys*.

Nach Alezais[6] ist die Insertion des Muskels mit derjenigen des M. obturator externus bei *Dipus*, *Cavia*, *Sciurus* und *Arctomys* nicht verwachsen, sondern unabhängig, während es bei *Lepus cuniculus*, *timidus*, *Mus decumanus* der Fall ist. Auch er gibt keine Gemelli an.

6. M. quadratus femoris (Fig. 12*b*)

nur bei der Ratte vorhanden. Ein trapezförmiger Muskel, entspringt vom inneren unteren Rande des Os ischii. Er zieht von da nach

[1] W. Leche l. c. S. 856.
[2] Parsons l. c. S. 178.
[3] Alezais l. c. S. 239.
[4] Alezais l. c. S. 243.
[5] Leche l. c. S. 857.
[6] Alezais ebenda.

oben zur Incisura ischiadica major und setzt sich mit einer starken Sehne am Trochanter maj. fest.

Zu dieser Gruppe gehört noch ein Muskel, den wir aber nirgends beschrieben gefunden haben. Es handelt sich um einen wohlausgeprägten Muskel, der nur bei *Meriones* (Fig. 7*l*) und *Dipus* (Fig. 8*m*) vorhanden ist. Er liegt niedriger als der M. obturator externus und ihm parallel, ist fast ebenso groß wie er, hat die gleiche Form und zieht vom horizontalen Aste des Os ischii zum Colum femoris. Möglicherweise der gleiche Muskel, den LECHE[1] unter dem Namen M. obturator intermedius beschreibt. Nach ALEZAIS[2] fehlt er bei *Dipus*.

In dieser Gruppe sind für uns besonders interessant die Mm. glutaei maximus und minimus und M. obturator internus, da sie uns verschiedene Stufen ihrer Entwicklung von einer Art zur anderen angeben.

Die Vergleichung zeigt, daß, während der membranöse Abschnitt des M. glutaeus maximus im Abnehmen begriffen ist, die Pars muscularis sich immer mehr herausbildet, so daß sie bei *Dipus* ihre größte Entfaltung erreicht, was auch kein Wunder ist in Anbetracht der stärkeren Ausbildung des Humerus. Je größere Anforderungen an einen Muskel gestellt werden und je mehr seine Funktion in Anspruch genommen wird, desto größer also auch seine Entwicklung.

Bei den anderen Muskeln, M. glutaeus minimus und M. obturator internus, sehen wir einen entgegengesetzten Prozeß eingeleitet: eine zum vollständigen Verschwinden (*Dipus*) hinneigende Abnahme des Muskels. Hier wäre es von großem Interesse, zu verfolgen, wie sich die Sache bei *Alactaga* verhält, bei dem Zwischengliede zwischen *Meriones* und *Dipus*. Leider war es uns nicht möglich, *Alactaga* zu untersuchen, da wir uns das nötige Material nicht verschaffen konnten.

Was uns noch auffällt, ist das Vorkommen von Muskeln nur bei einer Art, so bei der Ratte das Auftreten der Mm. pyriformis und M. quadratus femoris, bei *Dipus* das Vorkommen vom M. psoas minor.

Auch hier sehen wir *Meriones* näher der Ratte als *Dipus* stehen.

Gemeinsam mit *Mus rattus* hat *Meriones*:

1. M. glutaeus maximus
2. M. glutaeus medius

---

[1] W. LECHE l. c. S. 858.

[2] ALEZAIS l. c. p. 243.

3. M. glutaeus minimus
4. M. obturator internus.

Mit *Dipus*:

1. M. obturator externus
2. den unbekannten Muskel (M. obturator intermedius?).

Sonst ist hier nichts weiter zu bemerken.

Wir wenden uns darum der zweiten Hauptgruppe zu: den Muskeln des Oberschenkels.

Hier haben wir auseinanderzuhalten:

a. mediale Muskeln
b. vordere Muskeln
c. hintere Muskeln.

A. Mediale:

1. M. gracilis
2. M. sartorius
3. M. pectineus
4. M. adductor brevis
5. M. adductor longus
6. M. adductor magnus.

b. Vordere:

1. M. rectus femoris
2. M. vastus medialis
3. M. vastus lateralis
4. M. cruralis.

c. Hintere:

1. M. biceps femoris
2. M. semimembranosus
3. M. semitendinosus.

In dieser Reihenfolge wollen wir sie auch besprechen unter Berücksichtigung der vergleichenden Momente, wie wir es bei der Besprechung der ersten Gruppe getan haben.

1. M. gracilis.

Ratte (Fig. 13*a*): Ein schlanker, viereckiger, von der ganzen Breite der Symphysis ossis pubis beginnender Muskel, der in seinem Verlaufe allmählich sich verbreitend am ersten Drittel der Tibia mit einer aponeurotischen Ausbreitung endet. Er kreuzt die unter ihm gelegenen Adductores.

Meriones: Wie bei *Mus rattus*, aber größer und breiter.

Dipus (Fig. 14*a*): Am allergrößten. Hier strahlt er auch fächerförmig in eine breite Aponeurose aus, die sich bis nach unten zu erstreckt, wo sie am distalen Ende der Tibia sich ansetzt.

Parsons[1] gibt ihn doppelt an. Der anteriore Teil überragt ziemlich den hinteren.

Fig. 13.

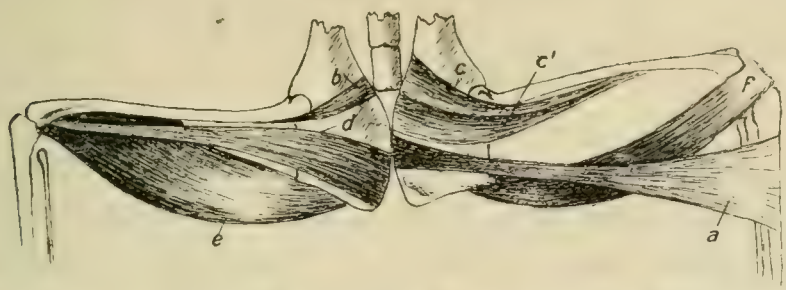

Mus rattus. 2/3. Ansicht von vorn. *a* M. gracilis; *b* M. pectineus; *c*, *c'* M. adductor brevis; *d* M. adductor longus; *e* M. adductor magnus; *f* M. semimembranosus.

Fig. 14.

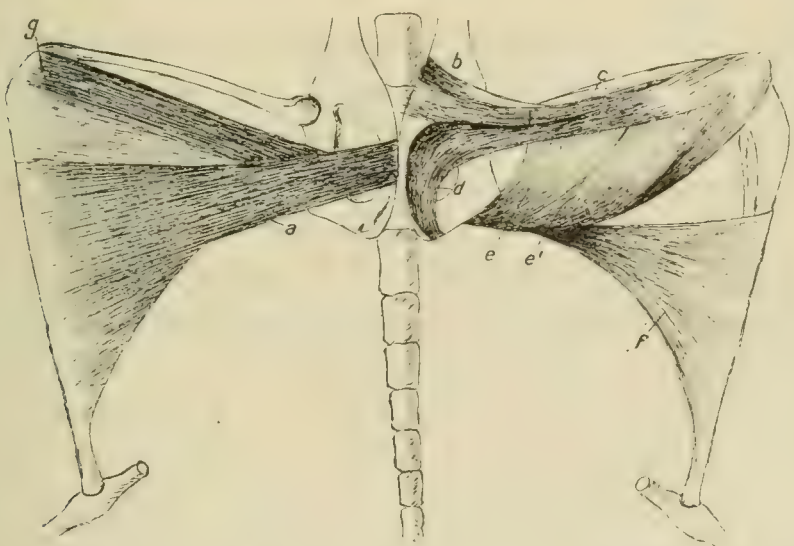

Dipus. 1/2. Ansicht von vorn. *a* M. gracilis; *b* M. pectineus; *c* M. adductor brevis; *d* M. adductor longus; *e*, *e'* M. adductor magnus; *f* M. semitendinosus; *g* M. semimembranosus.

2. M. sartorius.

Einen Muskel dieses Namens konnten wir weder an der Ratte, noch an *Meriones* finden.

Bei *Dipus* gelang es nur an einem von sechs Exemplaren ihn festzustellen und in diesem Falle auch nur an einer Seite. Ich erwähne diesen Fall seines interessanten, ungewöhnlichen Ursprungs wegen.

Er begann nicht, wie es gewöhnlich in den Beschreibungen heißt,

[1] Parsons l. c. S. 179.

vom Ligamentum Pouparti oder von der Aponeurose des M. obliquus abdominis externus, sondern von der Gefäßscheide der großen Schenkelgefäße. Es handelte sich um einen rudimentären riemenförmigen, schmalen Muskel, dessen Sehne mit der Sehne des M. gracilis eng verwachsen war. Beim Anziehen des Muskels spannte sich die Gefäßscheide.

Auch Leche, Duvernoy, Alezais, Parsons geben keinen Sartorius an.

3. M. pectineus.

Ratte (Fig. 13*b*): Ein kleiner, doch ansehnlicher Muskel vom Pecten pubis mit einer sehr dünnen, doch widerstandsfähigen Sehne am unteren Rande des Femur in der Nähe des Trochanter minor, unterhalb des Ansatzes des M. iliopsoas. Wird vom M. adductor brevis teilweise bedeckt.

Meriones: Wie bei der Ratte, neben und teilweise unter dem M. adductor brevis.

Dipus: Größer, länger und kräftiger (Fig. 14*b*). Nach Parsons[1] kann der Muskel bei *Gerbillus*, *Cricetus*, *Myoxus* und *Rhizomys* auch doppelt sein.

4. M. adductor brevis.

Ratte (Fig. 14*c*, *c'*): Größer und dicker als der vorige, den letzteren teilweise bedeckend, entspringt der M. adductor brevis oberhalb der Symphysis ossis pubis und erstreckt sich längs dem unteren Rande des Femur bis zum Ende des zweiten Drittels des Knochens.

Bei der Ratte findet man noch eine interessante Abweichung: doppeltes Auftreten des Muskels: ein oberer (*c*) und ein unterer (c^1). Wir wollen den ersteren: M. adductor brevis primus, den zweiten M. adductor brevis secundus nennen.

Der erste ist kleiner als der zweite und zieht bis zur Mitte des Oberschenkels, wo er mit einer feinen Sehne endet.

Der M. adductor brevis secundus von dreiseitiger Form mit der Basis oberhalb der Symphyse läuft zugespitzt mit einer längeren Sehne zur zweiten Hälfte des Femur, wo sie in der Nachbarschaft der vorigen sich ansetzt. Wie es scheint, der eigentliche M. adductor brevis.

Meriones: Wie bei der Ratte, aber einfach.

[1] Parsons l. c. S. 179.

Dipus (Fig. 14*c*): Den Verhältnissen entsprechend größer und länger. Sein Ansatz erstreckt sich fast bis zum Cond. med. fem.

5. M. adductor longus.

Ratte (Fig. 13*d*): Ursprung: Absteigender Ast des Os pubis mit breiter fächerförmiger Basis. Ansatz: Condylus med. fem. Der Muskel zieht längs dem hinteren Rande des Femur, wo er den unten zu besprechenden M. adductor magnus bedeckt. Auf ihm ruht am Cond. med. fem. der Ansatz des M. vastus medialis.

Meriones: Wie bei der Ratte.

Dipus (Fig. 14*d*): Größer. Der Muskel entspringt am absteigenden Aste des Os pubis und den angrenzenden Teilen des Os ischii, zieht bogenförmig zur Symphyse, biegt da um und erstreckt sich bis zum Condylus med. fem., wo er mit der angrenzenden Sehne des unter dem M. adductor magnus gelegenen M. semimembranosus sich verbindet.

6. M. adductor magnus.

Ratte (Fig. 13*c*): Stellt eine einheitliche Masse dar, die vom Tuber ischii und anliegenden Partien des Os ischii beginnt und zum hinteren Rande des Femur seiner ganzen Länge nach bis zum Condyl. med. fem. hinzieht.

Bei der Ratte kommt es zuweilen vor, daß der Muskel nicht so weit verläuft, sondern irgendwo am hinteren Rande des Femur sich verliert.

Unter ihm zieht der M. semimembranosus, über ihn hinweg der M. gracilis.

Meriones: Wie bei der Ratte.

Dipus (Fig. 14*e*, *e*[1]): Regelmäßig zweibäuchig: er teilt sich in eine oberflächliche und eine tiefe Partie.

Die erste bedeckt die zweite, zieht vom Tuber ischii und endet am zweiten Drittel des Femur.

Vielleicht ein Analogon des zuletzt bei der Ratte besprochenen Muskels.

Die tiefe Partie ist doppelt so stark, breit und tief, wie die oberflächliche. Ursprung gleich, erstreckt sich aber viel weiter als die erste Masse, bis zum Cond. med. fem. Über die Mm. adductores fem. sagt Leche[1]: »Die drei beim Menschen bekannten Muskeln

[1] W. Leche l. c. S. 868.

(M. add. long., brevis und magnus) gehen miteinander bei den Säugetieren so verschiedenartige Kombinationen ein, daß, zumal da sichere Anhaltspunkte für die spezielle Homologisierung fehlen, hier nur einige kurze Angaben über das Verhalten der fraglichen Muskeln am Platze sein dürften. Es ist besonders zu bemerken, daß der Adductor magnus des Menschen nicht vollständig dem gleichnamigen Muskel der Mehrzahl der übrigen Säugetiere homolog ist, was schon daraus hervorgeht, daß ersterer sowohl vom N. obturatorius, wie auch meist vom N. ischiadicus innerviert wird, während bei den meisten in dieser Beziehung untersuchten Säugern Add. magnus ebenso wie die beiden anderen Adductoren nur vom N. obturatorius versorgt wird.«

Die Anzahl der Adductoren ist bei verschiedenen Vertretern der Ordnung *Glires* eine verschiedene, so sind nach Leche[1] bei *Erethizon*, *Capromys* vier vorhanden, beim Kaninchen drei, bei *Dasyprocta* nur zwei. Nach Parsons[2] besitzen *Mus barbarus* und *Mus rattus* vier Adductoren. Wir fanden bei der letzteren nur drei.

Bei *Dipus* soll nach Alezais[3] die Adductorenmasse eine viel stärker ausgeprägte sein als bei *Sciurus*. Die Mm. pectineus und adductor brevis seien nach ihm verhältnismäßig sehr reduziert und kleiner als z. B. bei *M. decumanus*.

Den M. adductor magnus zerlegt er in vier Abschnitte: La couche superficielle, la portion profonde antérieure, la portion profonde postérieure et l'ischio-condylien. Wir fanden bloß zwei in ihren Ursprüngen miteinander verwachsene Teile.

Die Vergleichung der an der medialen Fläche des Oberschenkels gelegenen Muskeln ergibt nichts Nennenswertes, so daß wir ohne weiteres zu der nächsten Unterabteilung übergehen können, d. h. zur Besprechung der Muskeln der vorderen Fläche.

(Einteilung s. oben.)

7. M. rectus femoris.

Ratte (Fig. 6*d*): Er wird gewöhnlich als zweiköpfig beschrieben: Caput longum und Caput breve. Auch wir fanden zuweilen, jedoch nicht immer, bei der Ratte das Caput longum. Sein Ursprung war verwachsen mit den Ursprüngen des Caput breve desselben Muskels

[1] Leche l. c. S. 869.
[2] Parsons l. c. p. 180.
[3] Alezais l. c. p. 268 ff.

und des M. tensor faciae latae. Er breitet sich mantelförmig über alle vorderen und medialen Muskeln des Oberschenkels aus und zieht zur Symphysis ossis pubis.

Das Caput breve, das konstant ist, ist fast ebensogroß, wie der nächst unten zu schildernde M. vastus medialis, entspringt mit einer dreiseitigen, kräftigen, glänzenden Sehne etwas oberhalb des Acetabulum, zieht längs der vorderen Fläche des Femur in einer zwischen den beiden Mm. vasti gelegenen muldenförmigen Vertiefung zum Kniegelenke, wo die Sehne an der Facies intercondylica fem. die Kapsel des Kniegelenks verstärken hilft. Mit den Mm. vasti bildet es einen gemeinsamen Ansatz.

Meriones (Fig. 7*g*): Schlanker, enger, sonst wie bei der Ratte.

Dipus (Fig. 8*h*): Hier teilt sich der Muskel in zwei Abschnitte: einen medialen und einen lateralen.

Der mediale ist kleiner als der laterale, riemenförmig, entspringt ungefähr am Collum humeri, verwachsen mit der Substanz des lateralen Abschnittes und setzt sich zuweilen auch mit einer selbständigen Sehne am Kniegelenke fest. Der laterale wie oben anscheinend der eigentliche M. rectus femoris.

8. u. 9. Mm. vasti.

Man unterscheidet M. vastus medialis und M. vastus lateralis. Die Vasti samt dem M. rectus nennt man noch M. extensor cruris.

Ratte (Fig. 6*e*): Der M. vastus med. ist kleiner als der M. vastus lat., entspringt vom Collum fem. und geht zum Cond. med. fem. An seiner inneren Fläche befindet sich eine breite Rinne zur Aufnahme des M. rectus femoris. Der M. vastus lat. (Fig. 6*f*) ist doppelt so stark wie der mediale. Ursprung: Trochanter major, unterhalb des Ansatzes des M. glut. med. Ansatz: Condyl. lat. fem.

Die Sehnen der Mm. vasti verbinden sich, wie oben bemerkt worden ist, mit der Sehne des M. rectus fem. zu einer gemeinsamen Sehne.

Meriones (Fig. 7*h*, *i*): Ursprung, Ansatz wie oben. Der Größe nach sind sie sich fast gleich, im Verhältnis zu der Ratte aber kleiner.

Dipus (Fig. 8*i*, *k*): Viel größer als bei den vorigen. Der laterale doppelt so stark.

10. M. cruralis.

Ratte (Fig. 6*g*): Ein kleiner, doch ansehnlicher, unter dem M. rectus fem. gelegener Muskel. Ursprung: lateral vom Caput fem.

an der vorderen Fläche des Oberschenkels, fast die ganze Breite desselben einnehmend.

Ansatz: Gemeinsam mit der Sehne des M. rectus fem., aber auch selbständig an der Facies intercondylica fem.

Meriones (Fig. 7*k*): Stärker als bei der Ratte, fast so stark wie der M. rectus fem. (Caput breve).

Zieht vom Collum fem. zur gemeinsamen Sehne der vorderen Muskeln.

Dipus (Fig. 8*e*): Ursprung: am oberen Drittel des Femur, stärker als bei *Meriones*.

Die in der Literatur angegebenen Mm. subcrurales sind bei unseren Exemplaren nicht vorhanden. Krause gibt den Muskel beim Kaninchen an.

Die eben beschriebenen Muskeln zeigen nichts Charakteristisches, nur einen Muskel wollen wir hervorheben, den M. cruralis. Verfolgen wir denselben bei den drei Arten, so können wir eine Besonderheit an ihm konstatieren, nämlich das allmähliche Zurücktreten seines Ursprungs vom Caput fem.

Bei der Ratte entspringt er lateral vom Caput fem., sogar etwas hinter ihm, bei *Meriones* finden wir ihn schon am Collum fem., also etwas weiter von ihm, bei *Dipus* nimmt er seinen Anfang viel niedriger, erst am oberen Drittel des Femur.

Der Muskel verkürzt sich also, was noch merkwürdiger ist, wenn wir in Betracht ziehen, daß seine Masse in der entgegengesetzten Richtung sich verändert: wir finden den Muskel von einer Art zur anderen an Masse zunehmend und zugleich verkürzt. Diese Erscheinung kann nicht auf Zufall beruhen. Sie läßt sich unseres Erachtens leicht erklären.

Die Funktion des Muskels besteht in Streckung des Knies. Der Unterschenkel des *Dipus* ist im Verhältnis zu dem der *Mus* und *Meriones* stärker entwickelt, also damit eine größere Masse in Bewegung gesetzt werden kann, muß sich auch natürlich der Muskel entsprechend ändern, und zwar seine Kraft vergrößern. Das kann aber der Muskel sehr gut, wenn er gleichzeitig strebt, seine Kraft auf eine kleinere Strecke zu übertragen, d. h. indem er kürzer wird, und seine Masse zu verstärken, d. h. indem er dicker wird. Was auch hier der Fall ist. Die Zunahme an Masse ist also gewissermaßen eine Kompensation für die Abnahme an Länge.

Es folgt nun die dritte Unterabteilung der Muskeln des Oberschenkels: die hinteren Muskeln.

1. M. biceps femoris.

Ratte (Fig. 9, *d*, *e*, *f*): Er besteht aus drei Köpfen.

Der erste entspringt vom vierten Kreuzwirbel, bedeckt die unteren Schichten des fleischigen Abschnittes des M. glutaeus maxim., erstreckt sich bis zum Cond. ext. fem. Seine Ursprungssehne verschmilzt mit der Sehne des M. semitendinosus.

Der zweite Kopf befindet sich unter dem ersten. Sein Ursprung liegt dicht unter dem des ersten Kopfes. Er befestigt sich mit einer langen, zugespitzten Sehne am Cond. ext. fem. An dieser Stelle sei noch eine bemerkenswerte Abweichung des M. biceps femoris erwähnt: in einem Falle zog der zweite Kopf nicht, wie gewöhnlich, zum Cond. ext. fem., sondern nach vorn zum Cond. med. fem.

Der dritte Kopf beginnt zusammen mit dem Ursprunge des M. semimembranosus, an der hinteren Fläche des Tuber ischii. Von da ab breitet er sich in der Richtung nach oben und unten zu fächerförmig aus.

Oben zieht er zu den Ansätzen der zwei ersten Köpfe, unten hilft er die Tendo Achillei bilden und verstärken.

Meriones (Fig. 10, *e*, *f*, *g*): I. Kopf: (*e*) Ursprung: dritter Kreuz- und erster Schwanzwirbel. Ansatz wie oben.

II. Kopf: Ursprung und Ansatz wie bei der Ratte. Sehne sehr dünn und lang.

III. Kopf wie bei der Ratte.

Dipus (Fig. 11, *c*, *d*): Hier findet man bloß zwei Köpfe: der erste vom dritten Kreuz- und ersten Schwanzwirbel.

Ansatz: Cond. ext. fem.

Der zweite Kopf entspringt am Tuber ischii und entspricht dem dritten Kopf von *Mus rattus* und *Meriones*, breitet sich auch fächerförmig aus und zieht herab zur Tendo Achillei. Die Muskeln sind stärker als bei *Mus rattus* und *Meriones*, entsprechend der stärkeren Ausbildung des Skelets (nach den Angaben von Duvernoy mißt die Tibia von *Meriones* 0,037 m, von *Dipus* 0,057 m. Die Zahlen für Femur s. oben).

Der Ursprung des I. Kopfes kann bei *Dipus* auch variieren, so kann er auch (Fig. 11*c*) vom Tuber ischii entspringen, dann wird er vom zweiten Kopfe bedeckt. In unserem Falle setzte sich der Muskel teilweise am Cond. ext. fem., teilweise am Cond. lat. tibiae fest.

Von manchen Forschern wird der I. Kopf des M. biceps fem.

zu dem sogenannten Femorococcygeus gezählt. Dann hätten *Mus* und *Meriones* auch nur zwei Köpfe, wie *Dipus*. Wir sind aber eher geneigt, mit KRAUSE anzunehmen, er gehöre nicht zum Femorococcygeus, sondern zum Biceps, weil man bei der Ratte den Muskel auch verwachsen mit dem Ursprunge des II. Kopfes findet, und so derselbe in sehr enge Beziehungen zu dem letzteren tritt. Auch die Lage des II. Kopfes spricht mehr dafür: er liegt bei der Ratte und *Meriones* genau unter dem I. Kopfe.

Nach LECHE[1] soll *Mus decumanus* einen M. caudofemoralis besitzen, der nach CUVIER auch M. crurococcygeus heißt.

Nach PARSONS[2] besteht der biceps femor. nur aus zwei Teilen. Bei *Mus barbarus* und *rattus* sind dieselben eng miteinander verbunden und besitzen einen gemeinschaftlichen Ursprung. Der äußere Teil entspringt von den vorderen Caudalwirbeln und setzt sich an die äußere Seite der Patella und das Lig. patellae, während der untere Teil vom Tuber ischii entspringt und an der Fascie auf der Außenseite des Knies endet.

Nach ALEZAIS[3] soll sich bei den Nagetieren der M. biceps fem. an den Femur ansetzen, was wir nicht bestätigen können. Bei allen von uns untersuchten Tieren inserierten die beiden Köpfe des Muskels von *Mus* und *Meriones* am Cond. ext. fem. Der dritte Kopf breitete sich an der Tibia aus. Bei *Dipus* bestehe nach ihm[4] der Muskel aus drei Teilen, einem sacralen und zwei vom Tuber ischii.

2. M. semitendinosus.

Ratte (Fig. 9*g*): Mit dem Ursprunge des I. Kopfes des M. biceps fem. fest verwachsen, zieht der M. semitendinosus vom ersten Schwanzwirbel. Unter der fächerförmigen Ausbreitung des dritten Kopfes des M. biceps fem. begibt er sich nach vorn, wo er an der Tibia aponeurotisch sich ansetzt.

(Auf der Figur durch unterbrochene Linien angedeutet.)

Meriones (Fig. 10*h*): Wie bei der Ratte, nur ist sein Ursprung hier nicht mit dem des I. Kopfes des M. biceps fem. verschmolzen. Er entspringt selbständig mit einer kurzen, aber derben Sehne. Ansatz s. *Mus rattus*.

Dipus Fig. 11*e*): Ein zweigeteilter Ursprung. Mit dem Ur-

[1] W. LECHE l. c. S. 871.
[2] PARSONS l. c. S. 178.
[3] ALEZAIS l. c. S. 287.
[4] idem S. 291.

sprunge des M. glutaeus max. teilweise verwachsen, entspringt der obere Teil vom ersten Schwanzwirbel, von hier aus wendet er sich zum Tuber ischii, am letzteren verschmilzt er mit dem unteren Teile. Nun ziehen sie gemeinsam unter dem unteren Rande des M. adductor magnus nach vorn, wo der Muskel längs dem medialen Rande der Tibia sich ausbreitet.

Nach Parsons[1] gibt es im allgemeinen zwei Köpfe des M. semitendinosus. Der eine entspringt vom hinteren Sacral- und vorderen Caudalvertebrae, der andere vom Tuber ischii. Einer von diesen Köpfen fehlt oft. Bei *Mus barbarus* wurde nur derjenige Kopf gefunden, der vom Tuber ischii zieht. *Mus rattus* besitzt nach Parsons beide Köpfe. Wir fanden bei *Mus* nur einen.

3. M. semimembranosus.

Ratte (Fig. 13*f*): Unter dem M. adductor magnus gelegen, entspringt der M. semimembranosus von der hinteren Fläche des Tuber ischii. Er ist lang, breit, viereckig. Ansatz: Cond. med. tibiae.

Meriones: Wie bei der Ratte, Ursprung ausgenommen: Cond. med. fem.

Dipus (Fig. 14*g*): Ursprung: Tuber ischii. Ansatz: Cond. med. fem. Der M. semimembranosus kann bei *Dipus* auch eine aponeurotische Ausbreitung erhalten, die zuweilen mit der Aponeurose des M. gracilis verschmilzt.

Leche[2] gibt bei den Insectivoren noch einen M. praesemimembranosus an.

Nach Parsons[3] besteht der Semimembranosus gewöhnlich aus zwei Teilen. Der konstante Teil entspringt am Tuber ischii und endet hinten auf der Tuberositas interna tibiae. Bei *Gerbillus*, *Mus barbarus* und *Mus rattus* befindet sich die supracondyläre Portion an den vorderen Caudalwirbeln.

Aus dieser Gruppe hätten wir nur hervorzuheben den M. biceps fem. und M. semitendinosus.

Während er bei *Mus* und *Meriones* aus drei Köpfen besteht, setzt er sich bei *Dipus* nur aus zwei zusammen.

Der Semitendinosus des *Dipus* unterscheidet sich wieder von den gleichnamigen Muskeln von *Mus* und *Meriones* dadurch, daß,

---

[1] Parsons l. c. S. 179.
[2] Leche l. c. S. 574.
[3] Parsos l. c. S. 179.

während er bei den letzteren einfach, er bei *Dipus* aus zwei Teilen aufgebaut ist. Also auch hier sehen wir *Meriones* der Ratte näher stehen als der Art *Dipus*, was auch ganz natürlich ist, da zwischen *Meriones* und *Dipus*, wie schon erwähnt, die Art *Alactaga* steht.

Wir gehen jetzt zur dritten und wichtigsten Gruppe der Muskeln über, zu den Muskeln des Unterschenkels.

Dieselben lassen sich in laterale, vordere und hintere einteilen.

a) vordere:
1. M. tibialis anticus
2. M. extensor digiti primi proprius
3. M. extensor digitorum pedis communis.

b) laterale:
Mm. peroneis. Sie zerfallen in:
1. M. peroneus primus
2. M. peroneus secundus
3. M. peroneus tertius
4. M. peroneus quartus.

c) hintere:
1. M. triceps surae:
   α) M. gastrocnemius
   β) M. soleus.
2. M. plantaris
3. M. popliteus
4. M. flexor digitorum pedis communis
5. M. tibialis posticus.

Wir beginnen mit der Beschreibung der an der vorderen Fläche des Unterschenkels hinziehenden Muskeln.

1. M. tibialis anticus.

Ratte (Fig. 15, *C* 1/1): Der M. tibialis anticus ist der oberflächlichste von allen oben genannten Muskeln derselben Gruppe. Er füllt die muldenförmige Vertiefung zwischen der Fibula und dem vorderen Rande der Tibia aus, entspringt von der ganzen Breite des seitlichen oberen Randes der Tibia, verschmälert sich in seinem Verlaufe und spitzt sich in der Höhe der zweiten Hälfte der Tibia zu einer langen Sehne zu, die zum Köpfchen des Metatarsus I herabzieht, medial von der Sehne des M. extensor digiti primi proprius.

Meriones: Kleiner als bei der Ratte, sonst gleich.

Dipus (Fig. 16*a*): Im Verhältnis zum Unterschenkel kleiner als bei beiden vorigen Arten, doch kräftig gebaut.

Die Sehne setzt sich an einen wohlgebildeten Vorsprung an, der wohl einen Rest des Metatarsus der ersten Zehe darstellt. (Näheres s. Skelet.) Die Ursprungssehne ist mit der Kapsel des Kniegelenks verbunden.

Nach Parsons[1] entspringt der betreffende Muskel nie vom

Fig. 15.

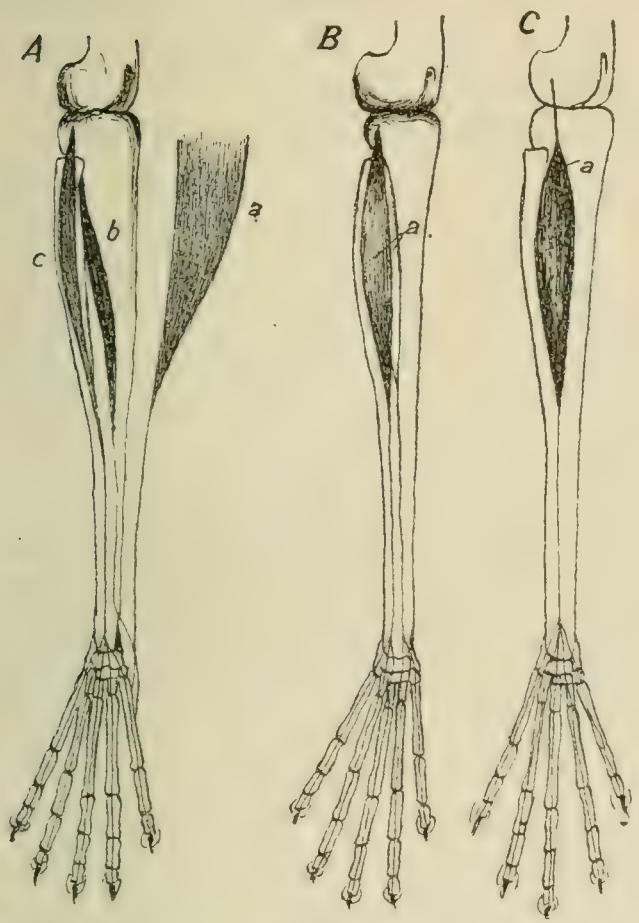

A und *B Mus rattus*; *C Meriones*; *Aa* M. tibialis anticus; *Ab* M. extensor digiti primi pedis proprius; *Ac* und *Ba* M. extensor digitorum communis pedis; *Ca* M. extensor digitorum communis pedis (*Meriones*).

Fig. 16.

Dipus. Ansicht von der Seite. *a* M. tibialis anticus; *b* M. extensor digiti primi pedis proprius.

Femur. Bei *Mus barbarus* und *rattus* ist die Sehne ungeteilt und setzt sich an das Os cuneiforme primum an (Entocuneiforme).

Den Ansatz dieses Muskels bei *Dipus* schildert Alezais[2] wie folgt: »Il se fixe au bord interne de la base du métatarsien unique que l'on peut considérer comme l'analogue du canon des solipèdes, résultant de la fusion de trois métatarsiens.«

[1] Parsons l. c. S. 180.
[2] Alezais l. c. S. 349.

2. M. extensor digiti primi pedis proprius.

Ratte (Fig. 15, *Ab*): Er liegt unter dem vorigen, M. tibialis anticus. Er entspringt am Condylus lat. tibiae und denjenigen Partien der Tibia, die an das Köpfchen der Fibula anstoßen, sowie von der Fibula selbst, und von da schlägt er sich auf die vordere Fläche der Tibia um. Er liegt medial vom M. extensor digitorum und geht in der Höhe des letzten Drittels der Tibia in seine Sehne über, die, durch die Rinne des Malleolus medialis laufend, zum Köpfchen des Metatarsus I unterhalb des Ansatzes des M. tibialis anticus herabzieht. Bei der Ratte ziemlich ansehnlich.

Meriones: Kleiner als bei der Ratte. Die geringste Ausdehnung jedoch erfährt der Muskel bei

Dipus (Fig. 16*b*), wo er nur in Form einer haarfeinen Sehne wahrzunehmen ist.

Auch hier müssen wir unser Bedauern aussprechen, daß es nicht gelungen ist, *Alactaga* zu untersuchen. An dieser Stelle fühlen wir besonders die klaffende Lücke, da die allmähliche Reduction des Muskels uns zu sehr interessanten Resultaten führt.

Leche[1] sagt von ihm: »er entspringt überall da, wo er selbständig vorhanden ist, von der medialen Kante der Fibula. Beim Kaninchen fehlt er.« Die Annahme Krauses, er sei beim Kaninchen vorhanden, hält er für irrtümlich. Nach Leche also ist der Muskel nicht immer selbständig vorhanden, dagegen sagt Parsons[2] ausdrücklich, er sei immer vorhanden. Der Ursprung ist nach ihm variabel und nicht wichtig für die Klassifikation. Bei *Mus barbarus* und *Gerbillus* entspringt er vom zweiten Viertel der Fibula, bei *Mus rattus* vom dritten Viertel der Fibula. Die Vergleichung des eben beschriebenen Muskels von *Mus* mit den gleichnamigen Muskeln von *Meriones* und *Dipus* bietet ein höchst interessantes Bild. Wir sehen ihn von einer Art zur anderen immer geringere Dimensionen annehmen, bei *Dipus* ist er sogar fast ganz geschwunden. Wir haben also hier einen Muskel vor uns, der in auffälliger Weise die Neigung zeigt, der Atrophie anheimzufallen.

Diese Atrophie steht wohl, wie wir annehmen können, im Zusammenhange mit dem oben in der Einleitung hervorgehobenen Rückbildungsprozeß der Fußknöchelchen, in unserem Falle des Me-

[1] Leche l. c. S. 892.
[2] Parsons l. c. S. 181.

tatarsus I. Bei *Dipus* finden wir keinen Metatarsus der ersten Zehe mehr, also wäre auch unter solchen Umständen ein Muskel, dem die Funktion zufällt, dieselbe zu bewegen, beim Fehlen der letzteren ganz unnütz. Darin liegt auch, glauben wir, der Grund der allmählichen Atrophie des M. extensor digiti primi proprius.

Weiter unten werden wir noch Gelegenheit haben, auf entsprechende Verhältnisse hinzuweisen.

Nun gehen wir zu dem M. extensor digitorum communis pedis über.

3. M. extensor digitorum communis pedis.

Ratte (Fig. 15, *Ac*): Der Muskel liegt lateral vom vorigen mit seinem Ursprunge von der Tibia oberhalb des Köpfchens der Fibula. Er ist spindelförmig, zieht der Fibula entlang mit einer Sehne, die in der Höhe der kleinen Fußknöchelchen in fünf selbständige sekundäre Sehnchen sich spaltet, die letzteren befestigen sich am Nagelgliede der fünf Zehen.

Es sei hier noch auf eine interessante Abweichung des Muskels hingewiesen. Es handelt sich um eine zweiköpfige Spaltung des M. extensor digitorum longus (Fig. 15, *Ba*), einen lateralen größeren und einen medialen kleinen. Der erste beginnt mit einer langen Sehne vom Cond. lat. tibiae etwas oberhalb des Köpfchens der Fibula, zieht zwischen Fibula und Tibia. Seine Sehne spaltet sich in drei sekundäre Sehnchen für das Nagelglied der dritten, vierten und fünften Zehe. Der kleinere mediale Kopf zieht unter ihm an der Tibia, seine Sehne parallel der Sehne des lateralen Bauches zur ersten und zweiten Zehe.

Meriones (Fig. 15, *Ca*): Einfacher Ursprung; mit einer langen, dünnen, die Kapsel des Kniegelenks seitlich durchbohrenden Sehne am Cond. ext. fem. Ansatzsehne zum Nagelgliede der fünf Zehen.

Dipus (Fig. 17*A*): Hier zeigt der betreffende Muskel ein sehr mannigfaltiges Bild.

Uns gelang es an nur sechs Exemplaren, den Muskel in drei verschiedenen Modifikationen zu finden.

Erste Modifikation (Fig. 17, *Aa, b*): Zweiköpfig. Beide Bäuche oben und unten verwachsen, in der Mitte getrennt. Ursprung: Cond. ext. fem., also wie bei *Meriones*. Eine einzige, in der Nähe des distalen Metatarsus-Endes dreigeteilte Sehne zum Nagelgliede der drei Zehen.

Zweite Modifikation (Fig. 17, *Ba, b, c, d*): Vierköpfig, der

erste (*a*) am oberflächlichsten und medialsten, bedeckt den zweiten (*b*), entspringt von dem seitlichen oberen Rande der Tibia in der Nähe des Kniegelenks. Weiter unten, in der Höhe der zweiten Hälfte der Fibula, geht er über in eine lange Sehne, die zum Nagelgliede der ersten Zehe sich begibt.

Unter ihm liegt der zweite Kopf (*b*). Seine Sehne zieht zum Nagelgliede der II. Zehe. Die zwei letzteren Bäuche (*c*, *d*) sind durch eine gemeinsame Sehne verbunden, sie geht zum Nagelgliede der III. Zehe.

Fig. 17.

Dipus. 2/3. Ansicht von der Seite. Drei Modifikationen d. M. extensor digitorum communis pedis. *A* Zweibäuchig; *a* und *b* I. Modifikation; *B* II. Modifikation, vierköpfig; *a* I. Kopf; *b* II. Kopf (helle Partie); *c* III. Kopf; *d* IV. Kopf; *C* III. Modifikation, dreiköpfig; *a* I. Kopf; *b* II. Kopf; *c* III. Kopf.

Dritte Modifikation (Fig. 17, *Ca*, *b*, *c*): Dreiköpfig. Die drei Köpfe sind sehr klein, doch gut entwickelt. Sie besitzen einen gemeinsamen Ursprung am seitlichen oberen Rande der Tibia in der Nähe des Kniegelenks. Ihre Ursprungssehne mit der Kapsel innig verwachsen. Weiter unten verlaufen sie getrennt.

Der laterale Kopf (*c*) am längsten. Seine Sehne spaltet sich in drei sekundäre Sehnen für sämtliche Zehen. Ein Analogon, wie es scheint, des gleichnamigen Muskels bei *Mus* und *Meriones*. Die Sehne des mittleren (*b*) Bauches zieht zur zweiten Zehe, während die des medialsten *a* und kleinsten zur ersten Zehe sich begibt. Nach Parsons[1] beginnt der M. extensor digitorum longus am Cond. ext. fem. Bei *Mus barbarus* und *Dipus* sollen nach ihm noch accessorische Fasern vorhanden sein, sie sollen vom Cond. ext. fem.

[1] Parsons l. c. S. 181.

zur Tibia herabziehen. Bei *Mus barbarus* fehlt die Endsehne der kleinen Zehe, so verhält es sich auch noch bei *Gerbillus*.

Alezais[1] sagt über den Ursprung des Muskels folgendes: »Chez tous les Rongeurs ce muscle naît par un tendon sur la face superficielle du condyle externe du fémur, près de la surface articulaire, au-devant du tendon du poplité, au-dessous et au-devant du ligament latéral externe«. Er kann die von Parsons angegebenen accessorischen Fasern nicht bestätigen, wir stimmen damit überein.

Leche[2], Parsons[3] geben einen Musculus extensor digitorum pedis communis an. Nach dem ersteren soll sich der Muskel in einen Unterschenkelteil (Ext. brev. digitorum IV und V) und einen Fußteil für die drei medialen Zehen gespalten haben. Parsons beschreibt in der Regel zwei Sehnen: eine für die zweite, eine andere für die dritte. So verhält es sich bei *Gerbillus*, *Mus barbarus* und *Mus rattus*.

Auch wir konnten an unseren Tieren den Muskel konstatieren, nur bei *Mus* und *Meriones*. Sie waren jedoch so schlecht entwickelt, daß es sich nicht der Mühe verlohnt, sie näher zu beschreiben.

Die Beschreibung und Vergleichung dieser Muskeln gibt uns sehr viel Belehrendes.

Zuerst der M. tibialis anticus. Er bestätigt vollauf das Gesagte beim M. extensor digiti primi proprius. Auch hier sehen wir, wie ein Muskel im Sinne der Abnahme seiner Masse sich verändert auf Grund des Rückbildungsprozesses des Metatarsus I. Da es sich hier um ganz analoge Verhältnisse handelt wie oben, brauchen wir uns hier nicht besonders aufzuhalten und gehen somit zum zweiten Muskel über, zum M. extensor digitorum communis. Das erste, was wir an ihm wahrnehmen, ist die außerordentliche Wandelbarkeit des Muskels. Bei *Mus rattas* sehen wir ihn in zweifacher Modifikation, bei *Dipus* in dreifacher. Wir müssen uns bloß mit der einfachen Konstatierung der Tatsache begnügen, da wir die Ursache der so vielfältigen Abweichungen des Muskels nicht angeben können. Sehen wir jedoch die einzelnen Modifikationen des M. extensor digit. com. von *Dipus* im einzelnen etwas näher an. Die erste Modifikation

---

[1] Alezais l. c. S. 349 u. 50.
[2] Leche l. c. S. 886.
[3] Parsons l. c. S. 181.

bietet nichts Besonderes. Sie entspricht der oben beschriebenen Modifikation von der Ratte, da sie auch zweiköpfig ist, in der Verbreitung der Sehnen jedoch ist sie dem lateralen, größeren Kopf dieses Muskels von der Ratte gleich, da bei der letzteren Art nur dieser Kopf eine gemeinsame Lehre für alle fünf Zehen aufweist.

Die zweite Modifikation enthält schon vier Köpfe. Hier ist bemerkenswert das Verhalten des dritten und vierten Kopfes. Sie sind miteinander verwachsen und besitzen eine gemeinsame Sehne für je eine Zehe.

Vielleicht ist einer von diesen Köpfen ein Rudiment, das ursprünglich für die vierte Zehe (bei *Mus* die fünfte) bestimmt war, aber beim Eingehen derselben sich mit dem entsprechenden Muskel für die dritte Zehe (*Mus rattus* der vierten) vereinigt hat. Vielleicht ein analoger Prozeß wie der, den wir bei der Besprechung der Mm. tibialis anticus und extensor digitorum com. kennen gelernt haben.

Die dritte Modifikation führt auf andere Gedanken. Wir sehen hier drei Bäuche, die einen gemeinsamen Ursprung besitzen, weiter unten trennen sie sich in drei verschiedene Bäuche. Es scheint, als hätten wir es hier mit einem ursprünglich einheitlichen Muskel zu tun, der im Laufe der Entwicklung in drei Teile sich gespalten hat. Zu dieser Vermutung führt uns der gemeinsame Ursprung.

Weiter sehen wir, daß, obgleich der längste lateralste Kopf mit einer Sehne ausgerüstet ist, die zu sämtlichen Zehen hinzieht, die beiden anderen auch vollständig getrennte Sehnen haben.

Wir denken, es ließe sich dieser Umstand folgendermaßen erklären: Bei *Dipus*, wie wir wissen, ist die Anzahl der Zehen im Verhältnis zu der Zahl bei *Mus* und *Meriones* auf drei reduziert. In einer Hinsicht also ist *Dipus* den genannten Tieren gegenüber im Nachteil. Zur Kompensation dieses Übels denken wir uns, hat *Dipus* auch die getrennten Muskeln erhalten. Sie dienen ihm zur stärkeren Entfaltung der Kraft der einzelnen Zehen beim Sitzen. Für die Bewegung des Tieres wären sie bloß hinderlich, denn da erfüllt ein einzelner kräftiger Muskel eher seine Funktion, als ein dreigeteilter, bei dem die Impulse zur Bewegung auf einzelne Muskeln verteilt sind. Je konzentrierter der Impuls zur Bewegung ist, desto schneller und einheitlicher wird die letztere auch erfolgen. Außerdem sind auch bei *Dipus* die Zehen viel gewaltiger und länger als bei *Mus* und *Meriones*.

Hier sehen wir also einen Fall, wo mit Verstärkung einzelner

Knochenstrecken des Skelets und zum Behuf des stärkeren Aufstützens auf den Boden ein Muskel einen Prozeß der Vervielfältigung durchgemacht hat, was unsere Ansicht — Skelet und Muskel beeinflußten sich in ihrer gegenseitigen Abänderung — vollauf bestätigt.

Wir wenden uns jetzt der sogenannten Peroneusgruppe zu. Sie besteht, wie die Einteilung der lateralen Muskeln des Unterschenkels besagt, aus vier Muskeln.

Dieselben sind:

1. Peroneus primus
2. Peroneus secundus
3. Peroneus tertius
4. Peroneus quartus.

Fig. 18.



Mus rattus. 1/1. *a* M. peronaeus prim.; *b* M. peron. secundus; *c.* M. peron. tertius; *d* M. peron. quartus.

Fig. 19.

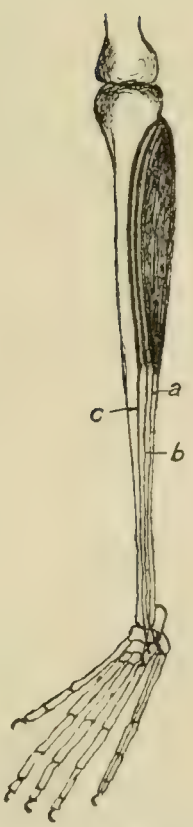

Meriones. *a* M. peron. prim.; *b* M. peron. secundus; *c* M. peron. quartus.

Fig. 20.

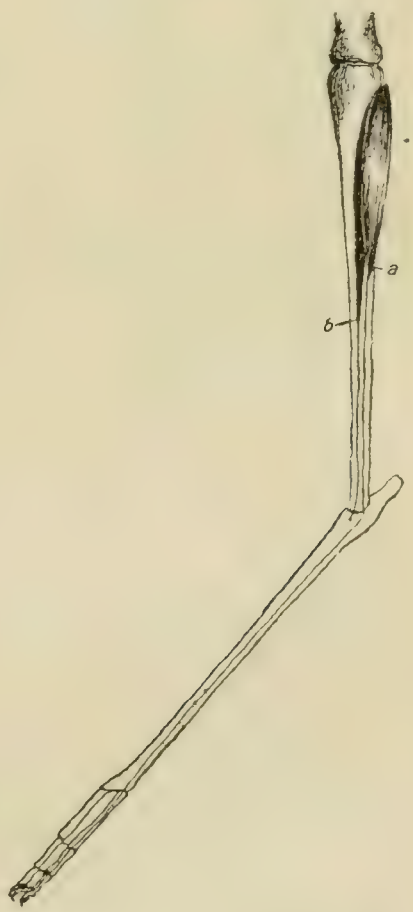

Dipus. 4/5. *a* M. peron. longus; *b* M. peron. quartus.

1. M. peroneus primus.

Ratte (Fig. 18*a*): Äußerster Muskel und der stärkste von allen Peronei. Entspringt vom Capitulum fibulae, verwachsen mit dem Ursprunge des nächst unter ihm liegenden Peroneus secundus. Seine Größe entspricht ungefähr der Größe der Fibula. Seine Sehne zieht zum Köpfchen des Metatarsus IV. Kurz vor ihrem Ansatze zieht sie in einer Rinne zwischen der Tibia und dem Calcaneus.

Meriones (Fig. 19*a*): Wie oben.

Dipus (Fig. 20*a*): Unterscheidet sich durch seinen Ansatz: Nagelglied der dritten Zehe (gewöhnlich also der vierten Zehe). Seine Sehne kann auch mit der sekundären Sehne des M. extensor digit. longus verschmelzen.

2. M. peroneus secundus.

Ratte (Fig. 18*b*): Teilweise neben und teilweise unter dem vorigen. Seine Dicke ist ungefähr $^1/_3$ der Dicke des vorigen. Ursprung, wie oben. Ansatz: Köpfchen der I. Phalange der fünften Zehe.

Meriones (Fig. 19*b*): Nagelglied der fünften Zehe.

Dipus: Fehlt.

3. M. peroneus tertius.

Ratte (Fig. 18*c*): Unmittelbar von der Fibula, Ligamentum interosseum, stärker und größer als der M. peroneus secundus. Ansatz: Köpfchen des Metatarsus V.

Meriones: Fehlt.

Dipus: Fehlt.

4. M. peroneus quartus.

Ratte (Fig. 18*d*): Ursprung: Köpfchen der Fibula. Ansatz: Os cuboideum.

Meriones (Fig. 19*c*): S. Ratte.

Dipus (Fig. 20*b*): Ursprung: unmittelbar von der Fibula. Ansatz: Os cuboideum.

Was ergibt die Vergleichung der Peroneusgruppe?

Fürs erste eine auffallende Verminderung der Gruppe der Zahl nach. *Mus rattus* besitzt deren vier; *Meriones* drei; *Dipus* nur zwei. Ein Ausfall also ganzer Muskeln. Es ist natürlich nicht gleichgültig, welche Peronei bei einer oder der anderen Art ausgefallen sind. Solch ein Zugrundegehen ganzer Muskeln kann kein bloßer Zufall sein. Es muß ein triftiger Grund vorhanden gewesen sein, der zu diesem Prozeß geführt hat. Nach unserer Ansicht müssen diejenigen

Peronei fehlen, deren zugehörige Skeletstücke ihre Selbständigkeit eingebüßt haben.

Das trifft jedenfalls zu. Bei *Dipus* sehen wir einen Ausfall gerade derjenigen Peronei von *Mus rattus*, die zu der fünften Zehe hinziehen, es fehlen also Peroneus secundus et tertius. Auch in diesem Falle ist mit Verlust eines Knochenstückes ein Verlust des Muskels verbunden.

Bei *Meriones* müssen wir einen anderen Grund angeben, da bei dieser Art die fünfte Zehe vorhanden ist. Vielleicht könnte man hier den Verlust des Peroneus tertius erklären durch die starke Verkleinerung der fünften Zehe. Bei *Mus rattus* finden wir für die fünfte Zehe zwei Muskeln: M. peroneus secundus et tertius. Bei *Meriones* nur einen: M. peroneus secundus. Durch die starke Verkleinerung der betreffenden Zehe ist ein Muskel wahrscheinlich zuviel geworden und darum auch verschwunden. Es muß jedoch noch angeführt werden, daß verschiedene Forscher auch für *Meriones* einen vierten Peroneus angeben. Leche spricht nur von einem Peroneus longus und brevis. Über den Peroneus brevis bei *Glires* heißt es bei ihm[1]: »Liegt nach vorn und medial vom Extensor brevis dig. IV—V. Beim Kaninchen entspringt er von dem Cond. lat. tibiae, dem Lig. inteross. und der Fibula, bei *Myoxus* vom Capit. fibulae und weiter distalwärts; auch bei der Ratte enthält der Muskel noch weit proximal entspringende Fasern, welche ähnlich wie bei den Beuteltieren mittels einer längeren Sehne vom Capit. fibulae entspringen und zwischen dem Ext. dig. longus und dem Per. long. gelagert sind. Bei *Cavia* entspringt er von dem proximalen zweiten Drittel der medialen Fibularfläche und inseriert am rudimentären Metat. V und Os cuboideum.

Parsons[2] teilt die Peroneusgruppe in vier: longus, brevis, quarti digiti et quinti digiti. Der Longus ist nach ihm konstant, beginnt am äußeren Viertel der Fibula; seine Sehne zieht zu den anderen peronealen Sehnen. Der Peroneus longus hätte nach ihm also keine selbständige Sehne, was wir nicht bestätigen können. Der Peroneus brevis entspringt vom mittleren Teile der $^2/_4$ der Fibula, zwischen den Sehnen des Peron. quarti et quinti digiti zum Calcaneus und zu der Base des Metatarsus V.

Peroneus quarti digiti immer vorhanden: zwischen Fibula und Tibia. Peroneus quinti digiti konstant.

---

[1] Leche l. c. p. 883 u. ff.
[2] Parsons l. c. S. 181.

Alezais[1] sagt über die Peronei: »Les muscles péroniers proprement dits sont au nombre de deux, le long et le court. On décrit à côté d'eux, sous le nom de péroniers du quatrième et du cinquième doigts, un ou quelquefois deux muscles qui sont des portions du court extenseur des orteils.« Bei *Dipus* findet er nur zwei Peronei: »le long et le péronier du quatrième doigt«. Ein Peroneus brevis, meint er, sei bei *Dipus* ebenso nicht vorhanden wie bei *Dasyprocta*, *Dolichotis*. Sein Peroneus longus setzt sich an die Basis des Metatarsus an. Die Stelle ist nicht genau bezeichnet. Derjenige Peroneus also, den wir als P. quartus bezeichnet haben und der am Cuboid sich ansetzt, wird von Alezais geleugnet.

Fig. 21.

Meriones et *Dipus*. 1/1. *a* M. gastrocnemius (abgetrennt, lat. Kopf); *b* M. soleus.

Nach Duvernoy[2] setzt sich der Peroneus longus an eins der Ossa cuneiformia an, an welches ist nicht gesagt.

Von der Peroneusgruppe gehen wir zur letzten Abteilung der Muskeln des Unterschenkels über: den hinteren. (Einteilung s. oben.)

1. M. triceps surae.

Unter diesem Namen versteht man drei Muskeln: den zweiköpfigen M. gastrocnemius und M. soleus.

Wir beginnen mit dem ersteren.

α) M. gastrocnemius.

Ratte: Der M. gastrocnemius besteht aus zwei Köpfen, M. gastrocnemius medialis und lateralis. Der erste entspringt vom Cond. med. fem., der zweite am Cond. lat. fem. Beide Körper verschmelzen

[1] Alezais l. c. S. 353.

[2] Duvernoy, Notes et renseignements sur les animaux de l'Algérie etc. Strasbourg 1842.

weiter unten zu einem Bauche unter Freilassung einer oberen dreiseitigen Lücke, die zur Bildung der Kniekehle beiträgt. Von beiden Bäuchen ist der laterale etwas größer als der mediale. Die Muskeln nehmen ungefähr ein Drittel des Knochens ein.

Von hier ab gehen sie in eine breite gemeinsame Sehne über, die den Hauptbestandteil der sog. Tendo Achillei ausmacht.

Meriones (Fig. 21*a*): Wie bei der Ratte. Beide Bäuche fast gleich groß. Ihre Größe entspricht der Hälfte der Tibia.

Dipus: Wie bei *Meriones*.

Fig. 22.

Mus rattus. 1/1. Ansicht von hinten. *a* M. soleus.

β) M. soleus.

Ratte (Fig. 22*a*): Ein kleiner spindelförmiger Muskel, entspringt mit einer langen, dünnen Sehne vom Cond. lat. tibiae unter dem lateralen Kopfe des M. gastrocnemius. Unweit vom Capitulum fibulae beginnt der Muskel selbst, der ungefähr am Anfange des zweiten Drittels des Knochens in eine lange Sehne übergeht, die gemeinsam oder auch selbständig zum Calcaneus hinzieht und somit einen Bestandteil des Tendo Achillei ausmacht. Er kann auch fehlen.

Meriones (Fig. 21*b*): Kleiner als bei der Ratte. Sehne verwachsen mit der Sehne des M. gastrocnemius lateralis. Ursprung: Cond. lat. fem.

Dipus: Vom lateralen Rande der Tibia. Sehne verwachsen oder selbständig.

Nach Leche[1] entspringt der M. soleus »vom Capitulum fibulae und vom proximalen Teile dieses Knochens, ferner von einem von der Fibula zur Tibia verlaufenden Sehnenstreifen, sowie vom proximalen Teile der Tibia«.

2. M. plantaris.

Ratte (Fig. 23): Ein schlanker, kräftiger Muskel. Größe: 3/4 des Knochens. Ursprung: zweigeteilt: eine fleischige mediale Portion und eine sehnige laterale, von einem Sesambeinchen oberhalb des Cond. ext. fem. Am Os calcaneum geht die Sehne eine Spaltung in fünf sekundäre Sehnchen ein, die zum Nagelgliede der fünf Zehen hin-

[1] Leche l. c. S. 895.

ziehen. Die sekundären Sehnchen zerklüften sich ihrerseits und umfassen die sekundären Sehnchen des M. flexor digitorum comm. Der M. plantaris heißt darum auch M. perforatus, der M. flexor. digit. comm. M. perforans.

Meriones (Fig. 23): Größer und dicker als bei der Ratte. Ursprung: Cond. ext. fem. Einfach.

Fig. 23.

Mus rattus et *Meriones*. 1/1. M. plantaris.

Fig. 24.

Dipus. 2/3. M. plantaris.

Fig. 25.



Meriones. Ansicht von hinten. 1/1. *a* M. popliteus; *b* M. flexor digitorum tibialis; *c* M. flexor digitorum fibularis.

Dipus (Fig. 24): Wie bei den vorigen, doch auch eine Abweichung. Gliederung desselben in drei selbständige Bäuche für je eine Zehe. Das gleiche wie bei Extensor digitorum comm.

Nach Leche[1] ist sein Vorkommen inkonstant. Nach Parsons[2] ist er verbunden mit dem M. flexor digitorum communis.

[1] Leche l. c. S. 897.

[2] Parsons l. c. S. 182.

3. M. popliteus.

Ratte: Ein kleiner, in der Kniekehle gelegener Muskel; entspringt vom Cond. lat. fem. Die breite, lange Sehne durchbohrt lateral die Kapsel des Kniegelenks. Der Muskel setzt sich mit breiter Basis an die hintere Fläche der Tibia an.

Meriones (Fig. 25*a*): Wie bei der Ratte.

Dipus: Etwas stärker.

»Wahrscheinlich«, schreibt LECHE[1], »ist M. popliteus als ein Differenzierungsprodukt eines Muskels anzusehen, welcher bei den Aplacentaliern, denen ein Popliteus in der oben beschriebenen Gestalt fehlt, auftritt und welcher als Pronator tibiae r. Peroneo-tibialis bezeichnet worden ist. Bei den Placentaliern kommt entweder ein Popliteus allein vor oder es findet sich außerdem ein Pronator tibiae.

Nach ALEZAIS[2] ist der Popliteus bei *Dipus* klein.

Fig. 26.

Mus rattus. Ansicht von hinten. 1/1 M. flexor digitorum communis.

Fig. 27.

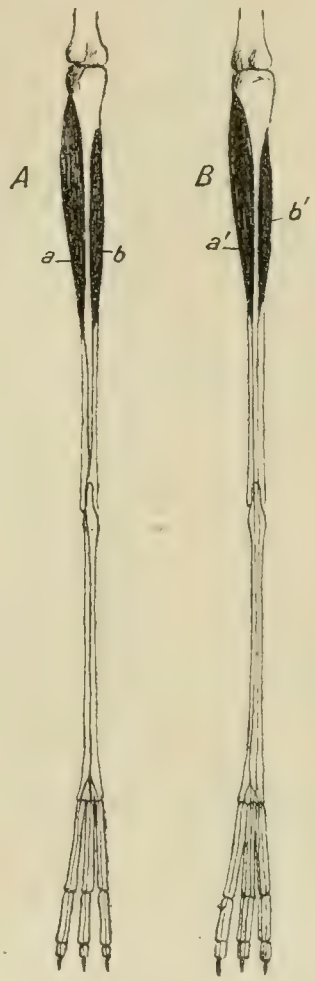

Dipus. 4/5. Ansicht von hinten. *Aa* M. flexor digitorum tibialis; *Ab* M. flexor digitorum fibularis; *Ba'*, *Bb'* die gleichen Muskeln wie oben (Modifikation).

4. M. flexor digitorum communis.

Ratte (Fig. 26): Liegt zwischen Tibia, Fibula und auf dem Lig. interosseum. Größe: 3/4 des Knochens. Sehne breit, zwischen Calcaneus und Tibia zu den fünf Zehen.

---

[1] LECHE l. c. S. 898

[2] ALEZAIS l. c. S. 333.

Er ist groß, kräftig und spindelförmig, entspringt mit einer langen Sehne vom oberen Rande der Tibia.

Meriones (Fig. 25*b*, *c*): Zweibäuchig: ein Flexor digitorum tibialis (*a*) und ein fibularis (*b*) von fast gleicher Größe. Die Sehne des ersteren zieht zur ersten und fünften Zehe, der M. flexor digitorum fibularis zur zweiten, dritten und vierten Zehe. Von der Sehne des ersteren zweigt sich noch ein schwacher Ast ab zur zweiten Zehe.

Dipus (Fig. 27*Aa*, *b*): Wie bei *Meriones* zweibäuchig.

M. flex. dig. tibialis (*a*) unter dem M. popliteus von der Tibia, sehr klein, geht in eine lange, auf eine sehr weite Strecke selbständig verlaufende Sehne über, die die erste und zweite Zehe bis zum Nagelgliede derselben versorgt. Häufiger verbindet sich aber die Sehne mit der Sehne des M. flexor fibularis (*b*) schon irgendwo an den unteren Teilen der Tibia. Die Sehnen durchbohren nicht am Fuße die Sehnen des M. plantaris.

Der M. flexor digit. fibularis (*b*) ist viel größer als der ebengenannte. Ursprung: Fibula und obere Teile der Tibia. Größe $= {}^1/_2$ der Tibia. Geht in eine Sehne über, die weiter unten in drei Sehnchen zerfällt, die die Sehnen des M. plantaris durchbohren, analog also wie bei der Ratte und *Meriones*.

Nach Dobson[1] zeigen von den Glires *Lepus*, *Hystrix*, *Erethizon*, *Synetheres*, *Octodon*, *Cavia*, *Dasyprocta*, *Chinchilla*, *Dipus*, *Alactaga*, *Jaculus* und *Dipodomys* eine Vereinigung der Endsehnen der M. flex. dig. tib. et fibul., unabhängiger sind sie bei *Bathyergus*, *Gerbillus*, *Fiber*, *Arvicola*, *Myoxus*, *Sciurus* und *Sciuropterus*. Was *Dipus* betrifft, so folgt aus unserer Beschreibung, daß die Endsehnen gar nicht zu verwachsen brauchen, sie können auch getrennt bleiben. Ein prinzipieller Unterschied also ist hier nicht vorhanden. Parsons[2] gibt zwei Ausnahmen an von der allgemeinen Ansicht Dobsons. Die Myomorphen charakterisierten sich durch ihren getrennten Verlauf der Sehnen der Mm. flex. tibialis und fibularis. So sollen nach ihm *Rhizomys* und *Heteromys* keine Trennung der Sehnen zeigen. Nach Alezais[3] sind die Sehnen beider Muskeln bei *Dipus* stets verbunden.

---

[1] Z. D. Dobson, On the Homologies of the long Flexor Muscles of the Feet of Mammalia. Journ. Anat. Physiol. London. Vol. 17 (1883) p. 142—179.

[2] Parsons l. c. S. 182.

[3] Alezais l. c. S. 338.

5. M. tibialis posticus.

Ratte (Fig. 28): Ein ziemlich großer Muskel, unter dem M. popliteus gelegen, entspringt vom Cond. ext. tibiae zur medialen Kante der hinteren Fläche der Tibia. Von da ab geht er längs der hinteren Fläche in eine feine Sehne über, die am Os naviculare sich ansetzt. Größe = $^2/_3$ der Tibia.

Meriones (Fig. 29): Kleiner als bei der Ratte, von der hinteren Fläche der Tibia unmittelbar unter dem Ansatze des M. popliteus.

Dipus (Fig. 30): Der medialste und kleinste von allen anderen an der hinteren Fläche der Tibia hinziehenden Muskeln. Ursprung: wie bei *Meriones*, aber kleiner. Lange, dünne Sehne setzt sich an der hinteren Fläche des Os naviculare an.

Nach Parsons[1] zieht der Muskel bei *Mus rattus* zur plantaren Fascie. Nach Alezais[2] ist er bei *Dipus* »rudimentaire«.

Mit der Besprechung dieses letzten Muskels sind wir auch mit der vergleichenden Beschreibung der Muskeln des Unterschenkels zu Ende.

Wir wollen auch hier, wie wir es bei der Besprechung der anderen Gruppen getan haben, auf die Eigentümlichkeiten, die die einzelnen Muskeln aufweisen, aufmerksam machen.

Fig. 28, 29, 30.

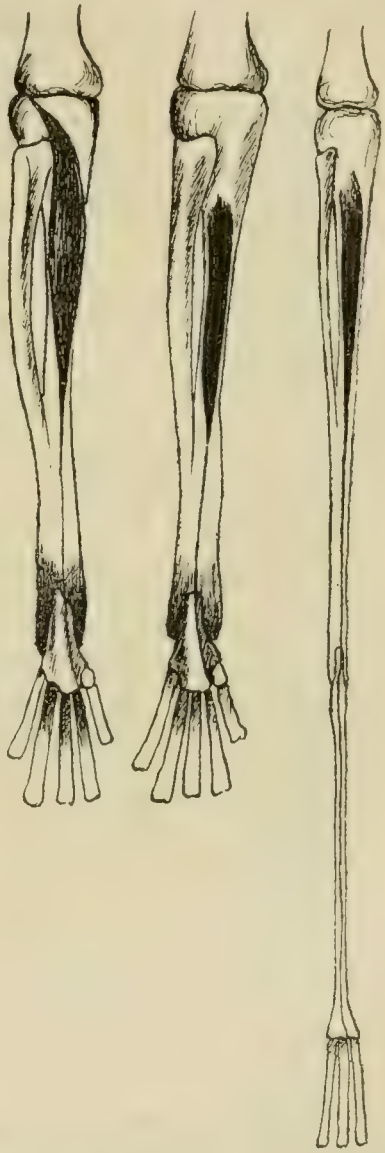

Musc. tibialis posticus. Fig. 28. Ratte. $^1/_1$. Fig. 29. *Meriones*. $^1/_1$. Fig. 30. *Dipus*. $^1/_1$.

Da ist fürs erste der M. plantaris. An ihm wäre besonders bemerkenswert die Spaltung des Muskels bei *Dipus* in drei selbständige Muskeln für je eine Zehe. Die Ursache, die das bewirkt hat, wird wohl die gleiche sein, die

[1] Parsons l. c. S. 182.
[2] Alezais l. c. S. 341.

wir bei der Berücksichtigung des M. extensor digitorum comm. angegeben haben, nämlich die starke Entwicklung der Zehen und die Verminderung der Zahl derselben.

Besonders interessante Verhältnisse bietet uns der M. flexor digit. communis.

Bei der Ratte sehen wir ihn in der Form einer einfachen Masse auftreten und zeigt er somit nichts außergewöhnliches.

Dagegen liegt bei *Meriones* die Sache schon anders. Hier haben wir es mit einem Muskel zu tun, der aus zwei Köpfen besteht, die aber vollkommen getrennt, jeder für sich, herabziehen. Was aber besonders merkwürdig ist, ist das Verhalten der Sehnen der beiden Köpfe.

Die erste nämlich zieht zur ersten und fünften Zehe, sie gibt zwar noch ein ganz winziges Ästchen ab, das zur zweiten Zehe geht, das kann aber seiner Kleinheit wegen nicht in Betracht kommen. Die Sehne des zweiten Kopfes des M. flexor digit. fibul. versorgt die zweite, dritte und vierte Zehe, also die drei mittleren Zehen. Dieser Umstand ist von enormer Wichtigkeit, das zeigt sich besonders in der Vergleichung des Muskels mit dem gleichnamigen Muskel der Art *Dipus*. Bei der letzteren besteht der Muskel auch aus zwei getrennten Massen. Die Sehnen verhalten sich hier aber nicht analog. In den meisten Fällen verschmilzt nämlich die Sehne des M. flexor digit. tib. mit der entsprechenden Sehne des M. flexor digit. fibul., die hier die ganze Funktion fast übernimmt. Derselbe Muskel also, der den Zweck hatte, die erste und fünfte Zehe in Bewegung zu setzen, wird mit dem Verschwinden derselben bei *Dipus* atrophisch. Das scheint uns der stärkste Beweis für unsere Ansicht zu sein, der Muskel mache denselben Wandlungsprozeß durch wie das Skelet. Den oben beschriebenen Prozeß finden wir schon eingeleitet bei *Meriones*: vergleichen wir nämlich beide Muskeln, den tibialis und fibul. miteinander, so finden wir hier einen beträchtlichen Unterschied in der Größe der in Frage kommenden Zehen im Verhältnis zu den mittleren Zehen.

Der M. tibialis posticus ist eine Bestätigung dessen, was wir schon oben bei der Besprechung der Mm. extensor digiti primi proprius und M. tibialis anticus gesagt haben, und darum genügt es, nur darauf hinzuweisen.

Von dieser für unsere Aufgabe wichtigsten Gruppe wenden wir uns zur letzten Hauptabteilung der Muskeln der hinteren Extremität: zu den Fußmuskeln.

Hier kommen zwei Arten in Betracht:

1. Mm. lumbricales
2. Mm. interossei.

1. Mm. lumbricales.

Ratte (Fig. 31): Ursprung: an der Teilungsstelle der Sehne des M. flexor digitorum longus. Vier an der Zahl.

Es sind sehr kleine, aber doch bemerkenswerte Muskeln. Der erste von ihnen liegt zwischen der zweiten und dritten sekundären Sehne der Sehne des M. flexor digit. longus und endet am Capitulum metatarsi II, lateral von der Sehne. Der zweite liegt höher oben, direkt an der Teilungsstelle, und endet auch daselbst mit einem fadenförmigen Sehnchen.

Der dritte hat seine Lage zwischen dem dritten und vierten sekundären Sehnchen, medial von der dritten Zehe, und endet am Metatarsus digiti quarti.

Der vierte endlich medial gelegen zum Metatarsus der fünften Zehe. Die Mm. lumbricales sind überhaupt in ihrem Verlaufe sehr leicht Varietäten zugänglich: man findet die mannigfachsten Bilder.

Meriones: Nur drei vorhanden, für die zweite, dritte und vierte Zehe, alle der ersten Zehe zugekehrt. Entspringen von der Sehne des M. plantaris.

Dipus: Eigentliche Mm. lumbricales sind hier nicht vorhanden. Wir finden hier aber eine Art Analogon dieses Muskels. Es ziehen nämlich vom Calcaneus und von den an den letzteren angrenzenden Teilen drei starke Sehnen an der Planta zu den Köpfchen der ersten Phalanx der drei Zehen, von der lateralsten Sehne zweigt sich eine kleinere ab, die an der ersten Phalanx der dritten Zehe sich ansetzt. Vielleicht stellt der Muskel einen Rest des M. flexor digitorum ped. brevis dar.

Fig. 31.

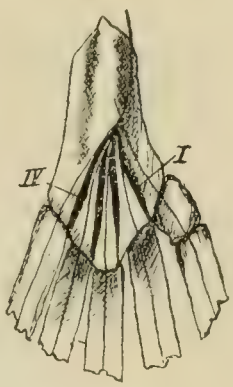

Mus rattus. 1/1. Mm. lumbricales.

Fig. 32.

Dipus. 4/5. Planta pedis. Mm. lumbricales, M. flexor digitorum pedis brevis.

Parsons[1] spricht bei *Heteromys* von drei Lumbricales, bei allen anderen Glires sollen vier vorhanden sein.

Erwähnenswert wäre noch die allmähliche Reduction der von uns oben beschriebenen Mm. lumbricales: *Mus rattus* vier, *Meriones* drei, *Dipus* bloß drei Sehnen. Recht schade, daß wir nicht wissen, wie es sich damit bei *Alactaga* verhält. Die Reduction ist wohl eine Folge der Reduction der Zehen.

2. Mm. interossei.

Ratte (Fig. 33): Es gibt fünf solcher Muskeln:

Der erste zieht zur ersten Zehe, ist einfach und liegt medial.

Fig. 33.

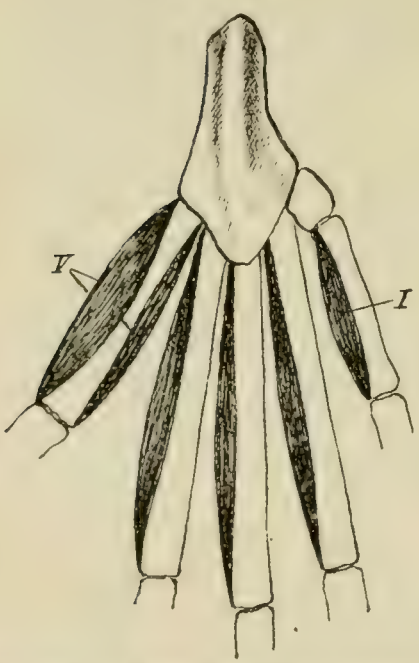

Mus rattus, *Meriones*. Musculi interossei pedis.

Der zweite zieht zur zweiten Zehe bis zum Capitulum phalangis primae.

Der dritte und vierte auch einfach und zu den entsprechenden Zehen. Der fünfte geteilt: ein kleiner, medialer und ein größerer, lateraler.

Meriones: Wie bei der Ratte.

Dipus: Fehlt.

Nach Parsons[2] gibt es nur zwei Mm. interossei. Er identifiziert sie mit dem M. flexor brevis. Von Parsons wird noch eine ganze Reihe anderer Muskeln am Fuße beschrieben, die wir nicht gefunden haben. So beschreibt er einen Accessorius, derselbe sei bei Myomorphen schlecht entwickelt. *Mus rattus* soll nur Spuren dieses Muskels aufweisen. »Der Muskel ist von Parsons bei *Aulacodus*, *Capromys*, *Myopotamus*, *Octodon*, *Hystrix*, *Sphingurus*, *Lagostomus*, *Chinchilla*, *Dasyprocta*, *Coelogenys* und *Sciuromorpha* nachgewiesen worden. Er entspringt von der äußeren Fläche des Calcaneus und inseriert an der Plantarfläche der Flexorensehne, unmittelbar proximal von der Teilung derselben[3].

Dann wird ein Abductor hallucis beschrieben. Bei *Mus bar-*

[1] Parsons l. c. S. 182.
[2] Parsons l. c. S. 182.
[3] Leche l. c. S. 905.

barus und *rattus* entspringt er vom Os naviculare; bei *Gerbillus* vom Os cuneiforme I (Entocuneiforme). Auch ein Abductor Indicis soll bei allen Nagetieren nachzuweisen sein.

Mit der Besprechung dieser letzten Hauptgruppe sind wir am Ende unserer Untersuchung.

Wir wollen am Schlusse zum Zweck klarerer Übersicht die gewonnenen Resultate in einige Sätze kurz zusammenfassen. Dann ließe sich folgendes sagen:

1. Das Skelet von *Mus rattus*, *Meriones* und *Dipus* zeigt eine Reduction der Strahlen von fünf auf drei, gibt also eine Entwicklung in einer bestimmten Richtung an.
2. In derselben Richtung verändert sich auch die Muskulatur.
3. Diejenigen Muskeln, die zur fünften und ersten Zehe ziehen, erfahren eine beträchtliche Verkleinerung ihrer Massen, manche atrophieren ganz (M. extensor digit. proprius, M. flexor digitorum brevis).
4. *Mus rattus, Meriones* und *Dipus* stehen zueinander in einer sehr engen Beziehung.
5. *Meriones* zeigt charakteristische Merkmale einerseits von *Mus* (Muskulatur der zwei ersten Hauptgruppen) und anderseits, obgleich nicht so ausgeprägt, weil die Zwischenstufe *Alactaga* fehlt, von *Dipus* (s. Muskulatur beider letzten Hauptgruppen).
6. *Meriones* verbindet sozusagen die beiden Arten *Mus* und *Dipus*, woraus mit Wahrscheinlichkeit geschlossen werden kann:
7. Die drei Typen der Nagetiere stellen Glieder einer und derselben Kette dar.

Wir können, unseres Erachtens, auf Grund unserer vergleichend-anatomischen Untersuchung des Skelets und der Muskulatur sagen, sie seien drei Gattungen einer und derselben Familie.

Alle die Beweise, die die Bestätigung unseres letzten Punktes in sich enthalten, wieder aufzuführen, halten wir für überflüssig, denn es hieße nichts anderes als die ganze Arbeit, die doch eigentlich auf diesen Punkt allein gerichtet ist, nochmals zu referieren, was unseres Erachtens zwecklos wäre.

Die von uns gegebenen Tatsachen müssen für sich selbst sprechen.

Um jedoch zu zeigen, daß wir mit unserer Ansicht nicht allein stehen, wollen wir, an diesen letzten Punkt anknüpfend, versuchen, einen kurzen historischen Abriß zu geben, worin die Meinungen verschiedener Forscher über die Stellung der in Frage kommenden

Gruppen im System der Nagetiere bis auf unsere Tage zur Geltung kommen.

Es kann natürlich nicht verlangt werden, daß wir in unserer kurzen Arbeit die gesamte Literatur über *Mus*, *Meriones* und *Dipus* wiedergeben, dieselbe ist so kolossal und umfangreich, daß wir uns nur auf die allerwichtigsten, für uns besonderes Interesse bietenden Werke stützen können.

Nach Tycho Tullberg[1] soll Linné[2] der erste gewesen sein, der im Jahre 1735 in seinem Werke: »Systema naturae« für die Bezeichnung der Ordnung Nagetiere den Namen »Glires« eingeführt hat. Unter diesem Namen faßte er die Gattungen: *Hystrix*, *Sciurus*, *Mus*, *Lepus* und *Sorex* zusammen. Die Gattung »*Mus*« umfaßte nicht nur mäuseartige Tiere, sondern auch solche wie *Lemures* und *Mormota*. Was die Art *Dipus* betrifft, so gibt Lichtenstein[3] an, Linné habe nur eine einzige und wahre Species unter dem Namen *Mus jaculus* in das Natursystem eingeführt. Daraus entnehmen wir also, daß schon Linné die Art *Dipus* unter die Gattung *Mus* gestellt hat.

Der zweite große Naturforscher, der sich über die Nagetiere geäußert hat, war Pallas.[4] In seinem Werke: »Novae species quadrupedum e Glirium Ordine«[5] spricht Pallas von drei Gattungen: *Lepus*, *Mus* und *Sciurus*. Die Gattung *Mus* zerfällt in sechs Abteilungen. In die fünfte, *Mures lethargici* überschrieben, fallen unsere bekannten Typen: *Dipus* und *Meriones*. *Mus* stellt eine eigne Abteilung dar unter dem Namen *Mures myosuri*. Wir sehen also im System Pallas eine enge Verwandtschaft zwischen *Dipus* und *Meriones*. Lichtenstein[6] gibt eine interessante Charakteristik der Arbeiten von Pallas, die wir nicht unterlassen können anzuführen. Sie lautet: »Es kann wohl kaum einen irgend erheblichen Gegenstand der Zoologie geben, bei dessen Abhandlung die Verdienste des unsterblichen Pallas sich nicht gleichsam von selbst vergegenwärtigen oder bei welchen sein Name irgend füglich mit Stillschweigen übergangen werden dürfte.

---

[1] Tycho Tullberg, Über das System der Nagetiere. Nova Acta regiae societatis scientiarum Upsaliensis. Series tertiae Vol. XVIII. Upsala 1900. p. 17.

[2] Linné, Systema naturae. Ed. 12. Holmiae 1766.

[3] Lichtenstein, Über die Springmäuse oder die Arten der Gattung *Dipus*. Abh. d. K. Akad. d. Wiss. zu Berlin. 1828.

[4] P. S. Pallas, Novae Species Quadrupedum e Glirium Ordine. Erlangae 1778.

[5] S. Tycho Tullberg l. c. S. 17 u. 18.

[6] Lichtenstein l. c. S. 133 ff.

Obgleich nicht Schöpfer eines Systems[1] und überhaupt um den Streit der Systematiker wenig besorgt, hat Pallas dennoch auf alle Teile der Zoologie eingreifend gewirkt und durch seine ebenso zahlreichen und eleganten, als gehaltvollen und gründlichen Werke in jedem derselben ein Licht verbreitet, das noch lange auch solchen leuchten wird, denen es gerade um Erfindung geschickter und konsequenter Einteilungen und Zusammenstellungen, wie sie jede Zeit anders fordert, am mehrsten zu tun sein möchte. In viel höherem Sinne aber sind seine Werke Muster für die Arbeiten von der beschreibenden Art, denn indem er nicht bloß beschreibt, sondern alle Beziehungen seines Gegenstandes aufzufinden, zu untersuchen und aufzuklären versteht, gibt er seinen Abhandlungen einen über das momentane Interesse seiner Zeit weit hinaus gültigen Wert. Alle sind reich an Stoff für weitere vergleichende Betrachtung, reich an Materialien für literarische und kritische Untersuchung, ebenso unentbehrliche Vorarbeiten für jede Folgezeit, als leuchtende Vorbilder einer geschmackvollen Behandlung und Anordnung.«

Die Geschichte der Gattung *Dipus* bis zum Jahre 1825 schildert Lichtenstein[2] wie folgt: »Die Stellen bei arabischen Schriftstellern, die diese Tiere[3] unter dem Namen Aljarbuo (wovon der nachher in Gebrauch gekommene Namen *Jerboa*) erwähnen und viel Interessantes von ihrer Lebensart berichten, hat Bochart gesammelt, und auch davon findet sich das Wichtigste bei Pallas. Die erste Spur einer Kenntnis von diesen Tieren in neuerer Zeit findet sich bei bei Aldrovandi[4], der eine ganz erträgliche Abbildung einer fünfzehigen Art unter dem Namen *Cunicucus* seu *Lepus indicus*, *Utias dictas* liefert. Leider geschieht im Text dieser und einer anderen ihr gegenüberstehenden Abbildung keine weitere Erwähnung, als daß (S. 390) gesagt wird, nach Oviedos Bericht gebe es in Westindien große kaninchenartige Mäuse, die Utias genannt würden, indessen die eigentlichen Kaninchen Cories hießen.«

Weiter wird berichtet, die Reisenden Olearius[5], de Bruyn und Lucas hätten diese Tiere nur erwähnt, aber nicht genauer be-

---

[1] S. auch Tycho Tullberg l. c. S. 17.

[2] Lichtenstein l. c. S. 135ff.

[3] D. h. die Springmäuse. Anm. d. Verf.

[4] Ulyss. Aldrovandi, De quadrupedibus digitatis Lib. II. p. 393.

[5] Olearius, Persianische Reisebeschrbg. VI. Bd. Kap. 19 (nach Lichtenst. S. 161).

schrieben, der einzige, der das getan habe, sei Shaw[1], »aber sichtlich ungenau, denn er gibt der Art, die er *Jerboa* nennt, nicht weniger als sechs Zehen an den Hinterfüßen und an den Vorderfüßen nur drei[2]«.

»Bald[3] erscheinen auch mehr Abbildungen von Jerboas. Dergleichen liefert Haym[4] in Thesaurus britannicus von einer asiatischen Art, die er zur Erklärung der cyrenischen Münzen anwendet; später Joh. Georg Gmelin[5] in den Verhandlungen der Petersburger Akademie und sein Neffe Samuel Georg Gmelin[6] in der Beschreibung seiner Reise; ferner Edwards[7] in seinem bekannten Kupferwerke und Hasselquist[8] in den Akten der Stockholmer Akademie.«

Buffon[9] war der erste, der die Gattung *Jerboa* in zwei Arten zerlegte; die eine, dreizehige, nannte er *Gerboa*, die fünfzehige belegte er mit einem »von Messerschmid zuerst angegebenen mongolischen Namen *Alak-daagha* (buntes Füllen).« »Die von Buffon gegebene Unterscheidung der beiden Hauptarten wurde aber erst bedeutend, als Pallas im Anhang zu seiner Reisebeschreibung (II S. 706) die Merkmale beider genau und vollständig nach eigner Beobachtung bekannt machte, und erhielt erst vollen Wert durch die erschöpfende Untersuchung dieses Gegenstandes in der oben erwähnten Abhandlung, die ich als die einzige genügende Vorarbeit zu rühmen habe. In dieser Abhandlung wird nach einer sich mehr auf das Literarische beziehenden Einleitung ein vollständiger Bericht vom Aufenthalt, der Nahrung und Lebensart dieser Tiere gegeben, sodann folgt die genaue, mit Abbildungen begleitete Beschreibung, und den Beschluß macht die Angabe der anatomischen Befunde. In der Beschreibung der fünfzehigen Art, welcher Pallas den Linnéschen Namen *Jaculus* läßt, ergeben sich drei Varietäten: eine sehr große, eine mittlere und eine kleine[10].«

[1] Shaw, Voyage dans plusieurs provinces de la Barbarie et du Levant. II. p. 321.

[2] Lichtenstein l. c. S. 136. [3] Lichtenstein l. c. S. 136.

[4] Haym, Thesaurus Britannic. II p. 149 tabl. 17.

[5] Joh. Georg Gmelin, Über eine Art *Dipus* in Nov. Comment. Acad. Petropolit. 1745—55. S. 351.

[6] S. Gottl. Gmelin, Reise durch Rußland. Petersburg 1770. I. Bd. S. 26ff.

[7] Edwards, Gleanings of natural history I tab. 219.

[8] Hasselquist, Über eine Art der Gattung *Dipus*. Schwed. Abhandl. 1752. XIV. Bd. d. deutschen Übersetzung, S. 129.)

[9] Buffon, Histoire naturelle. Éd. de 1758. LVII. S. 321.

[10] Lichtenstein l. c. S. 137 u. 138.

»Der dreizehigen Art[1] gibt Pallas den Namen *Mus sagitta* und schreibt ihr eine weite Verbreitung durch das südliche Asien und das ganze nördliche Afrika zu, ohne weitere Verschiedenheit der Arten zu ahnen oder auch nur Varietäten zuzulassen. Seine Namenbestimmung geht in die damals zahlreich erscheinenden Handbücher über, doch erheben Pennant[2], Zimmermann, Gatterer, Erxleben und Storr[3] die Jerboas bald unter diesem, bald unter jenem Namen zu einer eigenen Gattung, bis Schreiber[6] den Namen *Dipus* dafür anwendet, der denn bald allgemeine Annahme findet. Jedoch wird nun alles mit dieser Gattung vereinigt, was sich durch Länge der Hinterfüße nur irgend auszeichnet, also nicht allein der caprische Springhase, die Känguruhs und andere springende neuholländische Tiere, sondern auch die von Pallas zuerst unter dem Namen *Mus longipes* und *Mus tamariscus* genauer beschriebenen Mittelformen zwischen Jerboas und Ratten, die nicht mehr auf den Hinterbeinen allein sich fortbewegen und die Pallas (S. 276) eben als Ursache angibt, warum er aus den Jerboas nicht eine eigne Gattung machen könne, da sie durch jene zu genau mit den Mäusen verwandt wären«. Wie wir also sehen, zählte man zu den Springmäusen auch die Känguruhs. Lexepede und Geoffroy waren die ersten, die die letzteren Tiere von den Springmäusen trennten und ihnen unter den Beuteltieren einen besonderen Platz einräumten. Illiger[4] erhob den caprischen Springhasen[5] (*Dipus cafer* Gm. 2) zu einer eignen Gattung unter dem Namen Pedetes. Er war auch derjenige, der den sog. Halb-Jerboa (*Dipus meridianus tamaricinus*) von dem eigentlichen *Dipus* trennte und ihm den auch in unserer Zeit gebräuchlichen Namen *Meriones* gab. Später ersetzte Demarest im Jahre 1815[6] den Namen *Meriones* durch die Bezeichnung *Gerbillus*. Illiger zerlegt in seinem Werke: »Prodromus systematis Mammalium et Avium, Berolini 1811« die Gattung *Dipus* in drei Arten. Lichtenstein[7] jedoch gibt auf Grund eines mündlichen Vortrages, den Illiger seinerzeit in der Naturwissenschaftlichen Gesellschaft zu Berlin gehalten haben soll, sieben Arten der Gattung *Dipus* an:

---

[1] Lichtenstein l. c. S. 137 u. 138.
[2] Pennant, History of Quadrupeds Vol. II p. 427.
[3] Von ihnen bei Lichtenstein nichts Näheres angegeben.
[4] Illiger, Prodromus systematis Mammalium et Avium Berolini 1811.
[5] Lichtenstein l. c. S. 139.
[6] Lichtenstein l. c. S. 140.
[7] Lichtenstein l. c. S. 141.

1. *Dipus Jaculus* . *M. Jaculus* var. *maj.* Pallas
2. - *balticus* . - - - *med.* -
3. - *pygmaeus* . - - - *min.* -
4. - *sagitta* . . - *sagitta* Pallas
5. - *biceps* . . *Aegyptian Jerboa*, Penn
6. - *locusta* . . *Gerbo* Allam
7. - *abyssinicus* *Jerboa* Bruce.

Diese sieben Arten wurden von DESMAREST auf fünf reduziert. Nach LICHTENSTEIN:

1. *D. maximus* Blainville, aus Neuholland, nach einem verstümmelten Exemplar sehr flüchtig beschrieben, wahrscheinlich kein *Dipus.*
2. *Dipus gerboa* . . *M. sagitta* Pallas.
3. - *jaculus* . - *jaculus* var. *maj.* Pallas.
4. - *brachymus* - - - *med.* -
5. - *minutus* . - - - *min.* -

LICHTENSTEIN selbst teilt die Gattung *Dipus* in zehn Arten:

1. *D. aegyptius* N. Aus den Wüsten längs der Nordküste Afrikas, zwischen den Nilmündungen und Cyrene.
2. *Dipus tetradactylus* N. Aus dem Innern der lybischen Wüste.
3. - *hirtipes* N. Aus der Wüste westlich der Sahara, desgleichen aus der Wüste bei Dongola und aus Syrien.
4. *Dipus spiculum* N. Aus der Gegend des Altai, am Ob.
5. - *pygmaeus* Ill. *M. jaculus* var. *min.* Pall. Aus der kirgisischen Steppe.
6. *Dipus lagopus* N. Ebendaher.
7. - *elater* N. Von den Küsten des Aralsees.
8. - *platyurus* N. Ebendaher, am Kuwan-Daya.
9. - *telum* N. Aus der Gegend des Aralsees.
10. - *decumanus* N. Vom Ural beim Slatoust.

Nach dieser historischen Übersicht über die Gattung *Dipus* wollen wir noch die Gattungsmerkmale derselben kurz schildern. Wir überlassen das Wort dem schon von uns so oft zitierten LICHTENSTEIN[1]: »Die Gattungskennzeichen bestehen in folgendem: Der Backenzähne sind an jeder Seite oben und unten 3 (zusammen 12), seltener im Oberkiefer jederseits 4 (zusammen 14). Dieselben sind nur äußerlich mit Schmelz überzogen und haben fein-höckerige Kronen, deren Vertiefungen aus der Seitenansicht am meisten zum Vorschein kommen.

[1] LICHTENSTEIN l. c. S. 149.

Die Vorderzähne sind lang und schmal, mit gewölbter Vorderfläche und bogigen Schneiden.

Der Kopf ist von mäßiger Größe, mit flacher Stirn, weit auseinander stehenden, großen, lebhaften Augen, stumpfer, nackter Schnauze, sehr langen Bartborsten und länglich zugerundeten, sehr dünn behaarten, fast durchscheinenden Ohren. Die Vorderfüße erscheinen im Verhältnis zur Leibesgröße ebenso auffallend klein, als die Hinterfüße in allen ihren Gliedern unverhältnismäßig groß sind. Eine besondere Dicke des Hinterleibes und die Stärke der Keulen vermehren das Mißverhältnis zwischen dem Hinten und Vorn.

An das stark heraustretende Bürzel fügt sich ein ungemein langer, anfangs dünnbehaarter, gegen die Spitze mit längerem, zweizeilig gestelltem Haar bewachsener Schwanz.

Der Zehen (!) sind vorn fünf, deren innere sehr kurz, aber meist mit einem Nagel versehen ist; der Hinterzehen, die den Boden berühren, sind immer nur drei, an einem einfachen, hohlen Mittelfußknochen befestigt; ihre Unterseite mit starken Borsten, die der Nagelglieder mit mehreren Schwielenlagen bewachsen; außer ihnen finden sich bei gewissen Arten eine, häufiger zwei kleine, den Boden nicht berührende Afterzehen, jede an einem eignen Mittelfußknöchelchen befestigt.

Das Haar ist fein, weich, dicht, glatt anliegend, mit seidigem Glanz. Die Farbe der Rückenseite ist bei allen Arten aus Rostgelb und Grau zusammengesetzt, in denselben vielfachen Mischungen und feinen Übergängen, wie bei der Gattung der Hasen, vom reinen Isabell bis zum dunkeln Mäusefahl, auch wechselnd an Intensität nach Alter und Jahreszeit.

Die Bauchseite ist immer rein weiß, und diese Farbe herrscht auch an der Vorderseite der Fersen und an der Außenseite der Keulen, wo sich meist ein von der Farbe des Rückenhaars scharf und geradlinig begrenzter weißer Streifen nach der Schwanzwurzel hinzieht. Weiß ist auch die Spitze des Schwanzes, gleich hinter derselben aber das Haar dunkel, gewöhnlich schwarz, in größerer oder geringerer räumlicher Ausdehnung. Wo die schwarze Farbe sehr tief und der Haarwuchs entschieden zweizeilig ist, bildet sich deutliche Pfeilzeichnung.« So liegen also die Verhältnisse bis zum Anfange des XIX. Jahrhunderts. Wir sehen, daß fast alle großen Forscher jener Zeit: Linné, Pallas, Illigen, Buffon, Shaw, Laçepede, Geoffroy, Cuvier usw., sich für die Verwandtschaft der Art *Dipus* mit den mäuseartigen Nagetieren ausgesprochen haben.

Wir setzen unsere historische Übersicht fort.

Im Jahre 1839 erscheint das System von Waterhouse[1], das das nach den Worten Tycho Tullbergs[2] »bis auf den heutigen Tag geltende System« der Nagetiere aufbaute.

Waterhouse teilt die Rodentia in drei Sektionen ein: Murina, Hystricina und Leporina. In die Murina ist die Familie Muridae eingeschlossen mit den Gattungen: *Myoxus*, *Dipus*, *Mus*, *Dendiomys*, *Gerbillus* usw. Nach diesem System also sind *Mus*, *Meriones* und *Dipus* drei Gattungen einer und derselben Familie.

Auch Brandt[3] teilt im Jahre 1851 in seinem System die Nagetiere in Sciuromorphi, Myomorphi, Leystricomorphi und Lagomorphia. Die Myomorphi teilen sich ihrerseits in Familien, von denen eine, Myoides, die Unterfamilie Murini umfaßt. Der Typus *Dipus* stellt eine besondere Familie dar, die Dipodides, mit den Unterfamilien: Jaculini, Dipodini, Pedetiri und Macrocolini.

Nach diesem System also ist *Dipus* entfernter als im vorigen. Die mäuseartigen Tiere bilden mit *Dipus* nicht eine Familie, sondern zwei verschiedene. Jedoch bilden sie zusammen eine Unterabteilung. Giebel[4], der im Jahre 1855 sein Werk: »Die Säugetiere erscheinen ließ, hält *Mus*, *Meriones* und *Dipus* für drei verschiedene Familien. Lilljeborg[5] faßt die Familien: Muridae, Dipodidae unter denselben Namen Myomorphi. Auch nach Gill[6] schließt die Superfamilie Myoidae die Familien: Pedetidae, Dipodidae, Jaculidae und Muridae ein.

Im Jahre 1876 erschien das zweite große System nach Waterhouse, das von Alston[7]. Auch nach ihm findet in der Gruppe der Myomorphia die Familie Dipodidae neben den Muridae Platz.

---

[1] G. R. Waterhouse. Observations on the Rodentia, with a view to point on the groups, asindicated by the structure of the Crania, in this order of Mammals. Magaz. Nat. Hist. (E. Charlesworth) (2.), Vol. III. 1839. p. 90—96.

[2] Tycho Tullberg. Über das System der Nagetiere. Novae Acta reg. sec. Upsal.

[3] Brandt. Die Säugetiere Rußlands. Mém. Ac. Sc. Pétersbourg. Sc. math. Vol. XVIII. 1899. p. 19, phys. nat. (6), T. IX, 1855: P. 2. p. 1—365.

[4] Giebel. Die Säugetiere in zool.-anat. and pal. Bez. umfassend dargestellt. Ausg. II, Leipzig 1855.

[5] Lilljeborg. Systematisk. ovfersigt af de gnagande daggdjuren. Glires. Upsala 1866.

[6] Gill. Arrangement of the Families of Mammals. Washington 1872. Smiths Miscell. Collect. Vol. XI. 1874. Art. I.

[7] E. R. Alston. On the Classification of the order Glires. Proceed. Zoolog. Society of London. London 1876. p. 61—98.

Im Jahre 1880 erscheint eine Arbeit von Dobson[1], in welcher er auf Grund der vergleichend-anatomischen Untersuchung des Muskels Flexor digitorum longus bei den verschiedenen Nagetieren zu dem Resultat kommt, die Dipodidae gehörten nicht, wie bis jetzt alle Forscher angenommen hatten, zu den Myomorpha, sondern zu den Hystricomorpha, welche Auffassung er noch im Jahre 1882 festhält in einer in diesem Jahre erschienenen kleinen Schrift: »On the Natural Position of the Dipodidae«[2].

Jedoch schließt er sich im Jahre 1884 in dem Artikel »Mammalia«, der in Encyclopedia Britannica erschienen war, ganz dem System von Alston an[3], d. h. er gibt also zu, die Dipodidae seien nicht den Hystricomorpha, sondern den Myomorpha zuzuzählen. Im Jahre 1883 tritt Cope mit seiner Schrift: »The Extinct Rodentia of North America«[4] auf, in welcher er alle bis zu seiner Zeit entdeckten fossilen nordamerikanischen Arten zusammenfaßt. Nach ihm gehören zu den Myomorpha die Muridae und die Geomyidae.

Im Jahre 1884 hat Schlosser[5] in seinem Werke: »Die Nager des europäischen Tertiärs nebst Betrachtungen über die Organisation und die geschichtliche Entwicklung der Nager überhaupt« auf Grund einer sorgfältigen und eingehenden Untersuchung des Zahnbaues eine Modifikation des Brandtschen Systems[6] gegeben.

Nach ihm gibt es zwei Unterordnungen: Pliodonta (die sogenannten Duplicidentati nach Illiger) und die Miodonta (die sogenannten Simplicidentati nach Lilljeborg). Die Miodonta teilt er in die schon von Brandt gegebenen Gruppen ein: Hystricomorpha Sciuromorpha und Myomorpha. In die letztere Gruppe fallen unsere Tiere: *Mus, Meriones* und *Dipus.*

Im Jahre 1887 erschien die wichtige Schrift von Winge[7]: »Jordfundne agnulevende Gnavere«. Die Schrift besteht aus zwei Abteilungen[8]. In der ersten werden besprochen »die im Kopen-

---

[1] Dobson. On the Homologies of the long Flexor Muscles of the Feet of Mammalia. Journ. Anat. Phys. London. Vol. XVII. 1883. p. 142—179.

[2] Proceed. Zool. Soc. of London. London 1882. p. 640.

[3] Tycho Tullberg l. c. S. 28.

[4] Amer. Nat. Vol. XVII. 1833. S. 43—57; S. 165—174; S. 370—381.

[5] Palaeontographica XXXI. 1881.

[6] Tycho Tullberg l. c. S. 31 ff.

[7] Winge. Med. Udsigt over Gnavernes irdbyrdes Slægtokab. Kjöbenhavn. 1887. E. Mureo Lundii 3. (Tullberg).

[8] Tycho Tullberg l. c. S. 31 ff.

hagener Museum befindlichen Sammlungen fossiler und rezenter Nagetiere aus der brasilianischen Provinz Minas Geraes«; die zweite Abhandlung behandelt die Frage der verwandtschaftlichen Beziehungen der Nager zueinander. Er stellt folgende Familien auf: Leporidae, Ischyromyidae, Haplodontidae, Anomaluridae, Dipodidae, Myoxidae, Muridae, Hystricidae, Sciuridae und Saccomyidae. Die Dipodidae umfassen die Formen Eomyiris, Dipodini, die die Gattungen: *Sminthus*, *Jaculus*, *Scirtetes* und *Dipus* einschließen. Die Unterfamilie Murini umfaßt *Mus*, *Meriones* usw.

In den Jahren 1891—93 erschien der 4. Band des Zittelschen Werkes: »Handbuch der Paläontologie, I. Abt. Paläozoologie«[1]. In diesem Bande bespricht Zittel die Säugetiere und stellt in vieler Hinsicht ein ganz neues System der Nagetiere auf. Auch er teilt die Rodentia, wie Brandt, in die vier Hauptgruppen ein: Sciuromorpha, Myomorpha, Hystricomorpha und Lagomorpha; zu diesen Abteilungen fügt er noch eine fünfte hinzu, die sogenannten Protogomorpha. Zu den letzteren gehören u. a. die Familie Dipodidae; zu den Myomorphen die Muridae. Zittel ist also in unserer Übersicht bis jetzt der einzige, der die Familie Dipodidae von den Myomorpha vollständig trennt und sie als eine ganz besondere Gruppe von Tieren behandelt.

Haeckel[2] teilt in seiner Arbeit vom Jahre 1895: »Systematische Phylogenie der Wirbeltiere« die Rodentia in zwei Hauptabteilungen ein, die Palarodentia und Neorodentia. Zu den letzteren gehören drei Unterordnungen: Protrogomorpha, Myomorpha und Hystricomorpha. Die Myomorpha sollen nach Haeckel von den älteren Sciuromorphae ausgehen. Die Dipodidae gehören nach Haeckel, wie es auch Zittel angibt, zu den Protrogomorpha. Die Myomorpha umfassen die Gruppen: Cricetida, Arvicolida und Murida. Nach dieser Auffassung von Haeckel also müßten wir glauben, die Dipodidae hätten mit den Myomorphen gar nichts gemein. Jedoch fügt Tycho Tullberg hinzu: »Nach dem von Haeckel zur Beleuchtung der Stammesbeziehungen der Nagetiere gelieferten Stammbaume sollte allerdings *Dipus* von demselben Zweig wie Myomorpha, herzuleiten sein«[3].

Ein weiterer Forscher, der mit dem Problem der Einreihung der Gattung *Dipus* in das allgemeine System der Nagetiere sich be-

[1] K. A. Zittel. Handbuch der Paläontologie Band IV. Mammalia. München 1891—1893.

[2] Haeckel. System. Phylogenie der Wirbeltiere. Dritter Teil. Berlin 1895.

[3] Tycho Tullberg l. c. S. 37.

schäftigt hat, ist PARSONS. Im Jahre 1896 erschien seine Schrift[1], in welcher er folgende Punkte aufstellt: 1) die Verwandtschaft der Dipodidae mit den Hystricomorphen; 2) die Verwandtschaft mit den Myomorphen.

Mit den Hystricomorphen sollen die Dipodidae folgendes gemeinsam haben:

1. Die breite Masse des vorderen tiefen Abschnittes des M. masseter geht durch das Foramen infraorbitale.
2. Der M. scalenus anticus entspringt am Basioccipitale.
3. Das Vorhandensein nur eines einzigen Kopfes des M. biceps cubiti.
4. Das Nichtzusammenstoßen des M. rectus abdominis und seines Ursprungs der einen Seite mit dem der anderen.
5. Die Vereinigung der Sehnen des M. flexor tibialis und fibularis.

Der letzte Punkt, also die Vereinigung der Sehne des M. flexor tibialis und derjenigen der M. fibularis soll nach PARSONS einer von denjenigen Faktoren sein, der die Dipodidae in die Reihe der Hystricomorphen stellt. Wir können dieser Ansicht nicht beistimmen, da wir bei zwei von sechs untersuchten Exemplaren der Gattung *Dipus* die Sehne des M. flexor tibialis vollkommen getrennt gefunden haben von der entsprechenden Sehne des M. flexor fibularis, was nach PARSONS ein charakteristisches Merkmal der Myomorphen sein soll. Dieser Punkt kann somit ebensogut für die Verwandtschaft der Dipodidae mit den Myomorphen sprechen.

Den Myomorphen sollen die Dipodidae nach PARSONS in folgendem ähneln:

1. Die sciuromorphine Anordnung des M. digastricus[2];
2. Anwesenheit eines transversen Mandibularmuskels;
3. Abwesenheit des M. scapulo-clavicularis;
4. Anwesenheit des M. omo-hyoideus;
5. Abwesenheit des M. splenius colli;
6. Ursprung der M. levator claviculae vom Atlas.

Fügen wir noch den fünften Punkt der ersten Tabelle hinzu,

---

[1] F. G. PARSONS. The Myology of Rodents II. On Account of the Myology of the Myomorpha, together with a Compar. of the Muscles of the various Suborders of Rodents. Proceed. Zool. Soc. of London. London 1896. p. 159.

[2] Näheres darüber nicht gesagt.

so haben wir sieben Punkte, die für die Verwandtschaft der Dipodidae mit den Myomorphen sprechen. Und wir müssen Parsons vollkommen beistimmen, wenn er in seinem Ergebnis sagt: Die Dipodidae stehen den Myomorphen näher als den Hystricomorphen. Da wir schon so oft von Myomorphen und Hystricomorphen sprachen, wird es wohl von Interesse sein, diejenigen Momente anzuführen, worin sich die eine Gruppe von Tieren von der anderen im allgemeinen unterscheidet. Parsons hat in seiner Arbeit auch dieses berücksichtigt.

Die Myomorpha unterscheiden sich nach ihm von den Hystricomorphen in folgendem:

1. Derjenige Teil des Masseter, der durch das For. infraorbitale hindurch geht, ist gewöhnlich klein bei den Myomorphen, groß bei den Hystrocomorphen.

2. Die Myomorphen haben eine sciuromorphine Anordnung des M. digastricus[1].

3. Der transverse Mandibularmuskel ist vorhanden bei den Myomorphen; abwesend bei den Histricomorphen.

4. Der M. omo-hyoideus ist immer vorhanden bei den Myomorphen, schwankend bei Hystricomorphen.

5. Der M. levator claviculae (Aero-trachelian) entspringt immer vom Bogen des Atlas bei Myomorphen; bei Hystricomorphen entspringt er zuweilen vom Basioccipitale.

6. Der M. scalenus anticus in der Regel abwesend bei Myomorphen; vorhanden bei Hystricomorphen.

7. Der M. claviculo-scapularis abwesend bei Myomorphen, vorhanden bei Hystricomorphen.

8. Bei Myomorphen sind die drei Teile des M. deltoideus dicht nebeneinander; bei Hystricomorphen sind sie durch große Zwischenräume getrennt.

9. Bei Myomorphen finden sich zwei Köpfe des M. biceps cubiti; bei Hystricomorphen bald nur einer, bald zwei.

10. Myomorphen haben selten den ersten Teil des M. coracobrachialis; die Hystricomorphen oft.

11. Der M. plenius colli niemals vorhanden bei Myomorphen, manchmal bei Hystricomorphen.

---

[1] Worin die Anordnung besteht, nicht gesagt.

12. Die zwei Abschnitte des M. biceps fem. gewöhnlich merkbar bei Hystricomorphen; selten getrennt bei Myomorphen[1].

13. Bei Myomorphen ist der M. flex. tibialis und M. fibul. in der Regel nicht zusammen, bei Hystricom. immer vereinigt.

14. Bei Myomorphen ist der M. accessorius abwesend oder schlecht entwickelt; bei Hystricomorphen vorhanden und gut markiert.

Wir haben die Arbeit von Parsons etwas ausführlicher analysiert, da es, wie das Vorhergehende zeigt, sehr mit unseren Interessen verknüpft ist. Also auch in der Person Parsons haben wir einen Verteidiger der Ansicht, die Gattung sei den Myomorphen zuzuzählen.

Einer ähnlichen Ansicht huldigt auch Tycho Tullberg in seinem umfangreichen Werke: »Über das System der Nagetiere«, dem wir den größten Teil unserer historischen Skizze zu verdanken haben. In diesem im Jahre 1899 in der Acta Nova Upsal. erschienenen Werke zählt Tullbere die Dipodidae zu den Myomorphen. Über den phylogenetischen Ursprung der letzteren äußert sich Tullberg wie folgt: »Von der Urform der Sciurognathi trennten sich wahrscheinlich sehr früh die Myomorphi. Ob dieses mit einem Male geschehen und demnach alle die von mir den Myomorphi zugeführten Formen tatsächlich einem gemeinsamen Stamme entspringen, oder ob zu verschiedenen Zeiten verschiedene Gruppen sich von dem Urstamm der Sciurognathen abgetrennt haben, kann ich nicht entscheiden. Da jedoch kein bestimmter Grund vorliegt, das Gegenteil anzunehmen, und da sich alle Myomorphi durch den gemeinschaftlichen Charakter auszeichnen, daß das For. infraorbitale erweitert ist, nehme ich vorläufig an, daß sie insgesamt von einem Stamm herzuleiten sind. Diese dürfte seinerseits zu einer härteren vegetabilischen Nahrung übergegangen sein, welche behufs des Zerkleinerns einer stärkeren Verschiebung bedurfte, und die stärkere Verschiebung zog das Bedürfnis eines stärkeren vertikalen Druckes nach sich. Da dieser wohl infolge der Größe des Auges wenigstens anfangs nicht durch die stärkere Entwicklung des Temporalis zu erreichen war, auch dadurch nicht, daß die vorderste Portion des Masseter medialis sich auf der inneren Seite der Orbita verbreitete, hat der letztere Muskel, wie bei den Hystricomorphi, das For. infraorbit. durchzogen und

[1] Parsons spricht immer von nur zwei Köpfen d. M. bic. fem. Wir fanden bei *Mus rattus* und *Meriones* drei Köpfe und nur bei *Dipus* zwei.

sich auf der Seite der Schnauze verbreitet. Anfangs dürfte die in dieser Weise entstandene Öffnung eine schmale vertikale Spalte, etwa wie bei *Georychus coecutiens* gebildet haben; später entwickelte sie sich aber bei den einzelnen Formen verschiedenartig.« [1]

Was die Dipodides und Muriformes betrifft, so haben sie nach Tullberg [2] einen gemeinsamen Ursprung, der einen von den Myoides ausgehenden Zweig darstellt. Die Dipodiformes werden von ihm mit folgenden Worten charakterisiert: »Sie haben von den ersten Prämolaren des Oberkiefers bewahrt, obschon sehr reduziert. Masseter lateralis ist weder an der Vorderseite des Jochbogens aufgestiegen, weshalb seine beiden Portionen fortwährend wenig getrennt geblieben, noch hat er auf der Innenseite des Angularfortsatzes eine Pars reflexa gebildet. Fortwährend sind drei Papillae circumvallatae vorhanden. Die Schleimhaut des Magens ist unverändert geblieben, und das Zungenbein mit zweigliedrigen vorderen Hörnern ebenfalls. Clitoris ist in der vorderen Wand der Vulva zurückgeblieben, und Urethra mündet fortwährend beim Weibchen einwärts von ihr in einem Sinus urogenitalis. Dagegen ist bei ihnen For. infraorbitale früh noch mehr von der wachsenden vorderen Portion des Masseter med. erweitert worden, so daß er die heutige Form bei *Sminthus* und *Zapus* erhielt.« [3] Und weiter: »Die Stammform [4] der *Alactaga* und *Dipus* hat sich auch zum Hüpfer entwickelt, und zwar in noch höherem Grade als *Zapus*. In dieser Beziehung sind nämlich beide Gattungen sehr weit gegangen, ja weiter, als irgendein anderes Säugetier, da die drei mittleren Metacarpalknochen verschmolzen sind. *Dipus*, welcher die Innen- und die Außenzehe der Hinterfüße verloren hat, und bei dem die Halswirbel verschmolzen sind, ist indes hierin noch weiter gegangen als *Alactaga*. Bei beiden sind die Vorderfüße, wie bei *Pedetes* sehr klein und fürs Graben angepaßt worden, mit langen Krallen und großen hinteren Fußballen, und die Hinterfüße sind auf der Unterseite behaart. Bei beiden hat auch wohl zufolge der Umbildung der Extremitäten für das Hüpfen, Symphysis pubis eine für einen myomorphen Nager ungewöhnliche Länge erhalten, und Tubera ischii sind gut entwickelt. Zusammenhängend mit der Entwicklung einer geschwinderen Bewegung entwickelten sich die Gesichts- und Gehörorgane in beträchtlichem

[1] Tycho Tullberg l. c. S. 386.
[2] Tycho Tullberg l. c. S. 407.
[3] Tycho Tullberg l. c. S. 407.
[4] D. h. *Sminthus*. Anm. d. Verf.

Maße, und infolgedessen wurde die Schädelform, besonders bei *Dipus*, großen Veränderungen unterzogen. Dagegen haben sich anfänglich an den Backenzähnen keine neuen Falten, wie bei *Zapus*, entwickelt. Die Backzahnreihen des Oberkiefers wurden weit voneinander abgetrennt, viel weiter, als die des Unterkiefers, um dem hinteren Teile der Portio anterior, dem Masseter medialis eine solche Richtung zu verschaffen, daß er zum Lateralwärtsführen der Unterkieferhälften bei dem Einstellen der Backzähne für das Kauen beitragen kann. Infolge der Entstehung einer stärkeren Verschiebung und der Reduktion des Temporalis ist auch bei beiden die vordere Portion des Masseter medial ungemein stark entwickelt worden. Da am Angularprozesse die Insertionsfläche des Pterygoideus internus bedeutend reduziert worden war, wurden Fossae pterygoideae vergrößert und sehr vertieft. Die Unterkieferhälften sind äußerst beweglich gegeneinander, wohl teils, um seitwärts geführt werden zu können, teils und wohl hauptsächlich, um die Vorderzähne behufs des Greifens gewisser Nahrungsmittel auseinander zu halten, vielleicht auch, um sie zum Graben besser verwenden zu können. Transversus mandibulae ist auch ungewöhnlich stark entwickelt worden. Vermutlich wurden die Alveolen der unteren Vorderzähne denn auch gerade der letzterwähnten Ursache halber so lang, da die hierbei entstehende starke Abnutzung dieses erheischte. Dagegen dürfte das Nagevermögen hier nicht so besonders stark entwickelt worden sein[1].

Wir können also dieser Schilderung entnehmen, daß *Dipus* nicht nur zu den Myomorphen gehört, sondern, daß sie sogar einem Stamme entspringt, der zu den Myoides, d. h. mäuseähnlichen Tieren gehört.

Diese Ansicht bestätigt vollständig unser Muskelbefund der hinteren Extremitäten, da wir solche Muskeln nachweisen konnten, die von *Mus* durch *Meriones* zu *Dipus* in allmählichem Ab- und Zunehmen begriffen sind. Auch der allmähliche Übergang der fünfzehigen *Mus* und *Meriones* zur dreizehigen *Dipus* und die allmähliche Zunahme des Tarsus bei *Meriones*, wie auch die festere Verbindung der einzelnen Teile desselben und des Metatarsus weisen darauf hin.

Wir sind uns vollkommen bewußt, daß die Arbeit noch nicht vollständig zu ihrem Abschluß gelangt ist, da sie noch eine fühl-

---

[1] Tycho Tullberg l. c. S. 409ff.

bare Lücke aufzuweisen hat, die notwendig noch auszufüllen ist. Wir haben schon mehrere Male unser Bedauern betreffs der Unmöglichkeit der Untersuchung der Zwischenstufe zwischen *Meriones* und *Dipus*, der Art *Alactaga* ausgesprochen. Die Untersuchung würde zweifellos für uns günstige Resultate zutage fördern. Wir hoffen, dieses noch in einer anderen Arbeit nachzuholen.

An dieser Stelle sei mir erlaubt, meinen verbindlichsten Dank meinem hochverehrten Herrn Lehrer Prof. Dr. Th. Studer für seine freundliche Anregung zu dieser Arbeit und meinem verehrten Kollegen Dr. phil. A. Borgghard für seine freundliche Unterstützung beim Zeichnen auszusprechen.

Literatur.

Albrecht, P., Das Os interm. tarsi der Säugetiere. Zoolog. Anz. 6. Jahrg. Nr. 145. 1883.

—— Über den Stammbaum der Nagetiere. Schrift. physik.-ökon. Gesellschaft Königsberg. 21. Jahrg. 1880. Sitzungsber. S. 31—33.

Aldrich, How far does the Jerboa jump? The Americ. Natural. Philadelphia 1885. Vol. XIX.

Aldrovandi, De quadrupedibus digitatis viviparis. 1637. Bonon.

Alezais, H., Contribution à myologie des rongeurs. Paris 1900.

—— Le quadriceps fémoral des Sauteurs. C. R. Soc. Biol. p. 510. 1900.

Alston, Edw. R., On the classification of the order Glires. Proceedings Zool. Soc. London 1876.

Ameghino, F., Contribucion al conocimiento de los mamiferos-fósiles de la Republica Argentina. Act. Acad. Nacion. Cienc. Córdoba. T. VI. 1889.

—— South America as the Source of Tertiary Mammalia. Translated by Mrs. Smith-Woodward. Nat. Science Vol. XI. 1897. p. 256—64.

Anderson, J., Anatomical and Zoological Researches: Comprising an Account of the Zoological Result of the two Expeditions to Western Junnan in 1868 and 1875. London 1878.

Baird, S. F., Mammals of North-America. Philad. 1859.

Bardeleben, K. v., Hand und Fuß. Verhandlg. d. Anat. Ges. 8. Jahrg. 1894.

—— Das Os interm. tarsi der Säugetiere. Zoolog. Anz. 6. Jahrg. 1883. Nr. 139.

—— Beiträge zur Morphologie des Hand- und Fußskelets. Sitzungsber. d. Jen. Ges. f. Med. u. Naturw. 1885.

—— Über neue Bestandteile der Hand- und Fußwurzel der Säugetiere, sowie das Vorkommen von Rudimenten »überzähliger« Finger und Zehen beim Menschen. Jenaische Zeitschr. f. Naturw. Bd. XIX. N. F. XII. Suppl.-Heft III. 1886.

—— Über die Hand- und Fußmuskeln der Säugetiere, besonders die des Präpollex (Präpallux) und Postminimus. Anat. Anz. 5. Jahrg. 1890.

Baur, G., Zur Morphologie des Tarsus der Säugetiere. Morphol. Jahrb. Bd. X.

Baur, G., Über den Astragalus und das Intermedium tarsi der Säugetiere. Morphol. Jahrb. Bd. XI. 1885. S. 468.

—— Der älteste Tarsus (Archegosaurus). Zoolog. Anz. 9. Jahrg. 1886.

Beddard, F. E., Mammalia. The Cambridge Natural History. Vol. X. London. 1902.

Bennett, The Zool.-Journ. Vol. IV 1829 and pl. XVII.

Blumenbach, Handbuch der vergleich. Anatomie. 1824.

Brandt, Beiträge zur näheren Kenntnis der Säugetiere Rußlands. Mém. Ac. Sc. Pétersbourg. Sc. mathem., phys. nat. (6). T. IX. 1855. P. 2. p. 1—365.

—— Untersuchung über die kraniolog. Entwicklungsstufen und Klassifikation der Nager der Jetztwelt. Mém. Ac. Pétersbourg. 1855.

Brehm, Tierleben. Leipzig u. Wien. 1890. Bd. II u. III.

Brooks, H., On the Morphology of the Extensor Muscles Studies from the Museum of Zoology in University College Dundee. Dundee 1890.

Bruce, Travels to discover the sources of the Nile. Vol. V. Appendix (Select specimens of natural history). 1790. p. 121.

Buffon, Histoire naturelle, édition de 1758. T. VII. p. 321.

Carlsson, A., Untersuchungen über die weichen Teile der sog. überzähligen Strahlen an Hand und Fuß. Bihang till K. Svenska Vet. Acad. Handl. Bd. XVI. IV. No. 8. Stockholm 1891.

Carus, C. G., Lehrbuch der vergleich. Zootomie. II. Leipzig 1834.

—— und Otto, Erläuterungstafeln zur vergleich. Anatomie. 8 Hefte. Leipzig 1826—52.

Carus, J. V., und Gerstaecker, C. E. A., Handbuch der Zoologie. Bd. I. Hälfte 1. Leipzig 1868.

Claus, C., Grundzüge der Zoologie. Marburg und Leipzig. 1879.

Cope, E. D., The Vertebrata of the tertiary formations of the West Book I (Report of the United States geolog. Survey of the Territories. Vol. III). Washington 1884.

—— The Extinct Rodentia of North-America. Amer. Nat. Vol. XVII. 1883 p. 43—57; p. 165—174; p. 370—381.

—— Synopsis of the Families of Vertebrata. Amer. Nat. Vol. XXIII. 1889. p. 849—877.

Coues, E., and Allen, J. A., Monograph. of North-Americ Rodentia U. S. Geolog. Survey XI. Washington 1877.

Cuvier, G., Leçons d'Anatomie comparée, deuxième édition. 1835. T. I.

—— Le règne animal distribué d'après son organisation. Fortin, Masson & Cie. Paris. Atlas et texte.

—— et Laurillard, Anatomie comparée. Recueil de planches de Myologie. 1849.

—— Mémoire sur les gerboises et les gerbilles, parmi les Transactions de la Société zoologique. T. II. p. 131. London 137.

Desmarest, Mammologie. 1820. p. 304 (über Mus barb.).

Dobson, G. E., On the natural position of the family Dipodidae. Proceed. Zoolog. Soc. London 1882. p. 640.

—— On the Homologies of the long Flexor Muscles of the Feet of Mammalia. Journ. Anat. Phys. London. Vol. XVII. 1883. p. 142—179.

—— Rodentia. Encyclopedia Britannica. Vol. XV. 1883. p. 415—21. Art. Mammalia. Physiol. London. Vol. XVII. 1883. p. 142—179.

Duvernoy et Lerebouillet, Les animaux vertébrés de l'Algérie. Ière partie. Mammifères. Mém. Soc. d'Hist. Nat. Strasbourg. T. III. Livre 2.
—— Leçons d'anatomie comparée. 1835. T. II. p. 217, 264, 341, 411 et 412.
Earle, Ch., On the Affinities of Tarsius: a Contribution to the Phylogeny of the Primates. Amer. Nat. Vol. XXXI. 1897. p. 569—75; 680—89.
Edwards, Gleanings of natural history. I. Tabl. 219.
Edwards, Milne, Recherches pour servir à l'histoire naturelle des Mammifères. 1868—1874.
—— Handbuch der Zoologie oder Naturgeschichte der Tiere. Bd. I. Leipzig 1851.
Eimer, Vergleichend-anat.-physiolog. Untersuchungen über das Skelet der Wirbeltiere. Leipzig 1901.
Emery, C., Zur Morphologie des Hand- und Fußskelets. Anat. Anz. 5. Jahrg. 1890.
—— Studi sulla morfologia dei membri dei mammiferi. Mem. R. Accad. d. Scienze dell'Istituto di Bologna. I. II. 1892.
—— Sulla morfologia del Tarso dei Mammiferi. Ac. dei Lincei. Vol. IV. 2 Sem. Serie 5 fasc. III. 1895.
Fischer, Mammalogie. 1829. (Über M. barbarus.)
Fitzinger, Wissensch.-pop. Naturgesch. der Säugetiere. Bd. II. Wien 1861.
—— Versuch einer natürl. Anordnung der Nagetiere (Rodentia). Sitzungsber. k. Acad. Wiss. Mathem.-Nat. Cl. Wien. Bd. LV. Abt. 1. 1867. S. 453—515. Bd. LVI. Abt. 1. 1867. S. 57—168.
Fleischmann, A., Die Stammesgeschichte der Nagetiere aus embryol. Untersuchg. Wiesbaden. 1891.
—— Die Stammesverwandtschaft der Nager mit den Beuteltieren (Marsupialia) Sitzungsber. K. Preuß. Akad. Wiss. Berlin. Jahrg. 1890. S. 299—305.
—— Lehrbuch der Zoologie. Spez. Teil: 2. S. 362—389. (Die Stammesgesch. der Tierwelt.) Wiesbaden. 1898.
Flower, Einleitung in die Osteologie der Säugetiere. 3. Ausgabe. Leipzig. 1888.
—— and Lydekker, An Introduction to the Study of Mammals living and extinct. London 1891.
Gadow, H., The origin of the Mammalia. Zeitschr. f. Morphologie u. Anthropol. IV. 1902.
Gaudy, A., Les enchainements du monde animal dans les temps géologiques. 1878.
Gegenbaur, C., Vergleichende Anatomie der Wirbeltiere. Bd. I u. II. 1901.
—— Untersuchungen zur vergleich. Anatomie der Wirbeltiere. Leipzig: 1864—65. I. Heft: Carpus et Tarsus.
—— Zur Morphologie der Gliedmaßen der Wirbeltiere. Morphol. Jahrb. Bd. II. 1876.
Gervais, P., Histoire naturelle des Mammifères. I et II. 1854—55.
—— Zool. et Paléont. générales. Nouv. rech. s. l. animaux vertébrés viv. et foss. avec atlas. Paris 1867—69.
—— Zool. et Paléont. françaises. Nouv. rech. s. l. animaux vertébrés. 2ième édition. 1859. Avec atlas.
—— Rongeurs. Glires. Dictionn. Univ. d'Hist. Nat. dirigé par Ch. d'Orbigny T. II. Paris 1849.
Giebel, C. G., Die Säugetiere. Leipzig 1855.

Gill, Th., Arrangement of the Families of Mammals. Washington 1872. Smiths Misc. Collect. Vol. XI. 1874: Art. 1.

—— The Former Northward Extension of the Antarctic Continent. Natur. Vol. LIII. 1895/96. p. 366.

Gmelin, Joh. G., Nov. Comment. Acad. Petropolitanae. 1854/55. p. 351. (Nach Lichtenstein.)

Gmelin, Sam. G., Reise durch Rußland. Petersburg. 1770. I. Bd. S. 26, sub. III.

Grandidier, A. Description de quelques animaux nouveaux découverts, pendant l'année 1869 sur la côte ouest de Madagascar. Rev. Mag. zool. (2). T. XXI. 1869. p. 337—42.

Haacke, W., Über die Entstehung der Säugetiere. Biol. Centralbl. VIII 1888. XIII 1893.

Haeckel, E., Generelle Morphologie der Organismen. Berlin 1866.

—— Systematische Phylogenie der Mammalien. 3. Teil. Berlin 1895.

—— Natürliche Schöpfungsgeschichte. Berlin 1898.

Hasselquist, Über eine Art der Gattung Dipus. Schwed. Abhandlg. 1752. (14. B. S. 129 der deutschen Übersetzung nach Lichtenstein.)

Hay, O. P., Bibliography and Catalogue of the fossil Vertebrata of North-America U. S. Geolog. Surv. Washington 1902.

Haym, Thesaurus britannicus. II. p. 149, tab. 17. (Nach Lichtenstein.)

Hensel, R., Beiträge zur Kenntnis fossiler Säugetiere. Zeitschr. Deutschl. geolog. Ges. Bd. VIII. 1856. S. 279—290.

—— Beiträge zur Kenntnis der Tierwelt Brasiliens. Zoolog. Garten. 13. Jahrg. 1872. S. 79—87.

Hubrecht, A. W., The descent of the Primates. New York 1897.

Humphrey, G. M., Observations in Myology. Cambridge and London 1872.

Hunter, J., Essays and Observations. London 1861. Vol. II. p. 197—248. (Order Rodentia.)

Hutley, T. H., Handbuch der Anatomie der Wirbeltiere. Deutsch v. Ratzel. Breslau 1873.

—— Lectures on the elements of comparat. Anat. London 1864.

—— On the characters of the pelvis in the Mammalia, and the conclusion respecting the origin of Mammals which may be based on them. Proc. Roy. Soc. of London. No. 194. 1879.

Hutton, F. W., Theoretical Explanations of the Distribution of the southern Faunas. Proceed. Linn. Soc. New South Wales. Sydney 1896. p. 36—47.

Jentink, Th. A., On a New Genus and Species of Mus from Madagascar. Notes Leyden Mus. Vol. I. 1879. p. 107—109.

—— Catalogue ostéologique des Mammifères. Revue méth. et crit. Mus. Hist. Nat. Leyden. T. IX. 1887.

Jolyet et Chaker, De l'acte de ronger, étudié chez les rats. Compt. Rend. et Mém. Soc. Biol. Paris Ann. 1875. p. 73—74.

Illiger, C., Prodromus systematis Mammalium et Avium. Berolini 1811.

Kehrer, G., Beiträge zur Kenntnis des Carpus und des Tarsus der Amphibien, Reptilien und Säuger. Berichte der naturforsch. Gesellsch. zu Freiburg i. Br. Bd. I. 1886.

Kingsley, The origin of the Mammalia. Science N. S. XIV. 1901.

Köllner, K., Die geolog. Entwicklungsgesch. der Säugetiere. Wien 1882.

Krause, W., Die Anatomie des Kaninchens. 2. Aufl. Leipzig 1884.

Kükenthal, W., Über die Entstehung und Entwicklung des Säugetierstammes. Biolog. Centralbl. XII. 1892.

Lannegrace, Myologie comparée des membres, thèse pour le doctorat en médecine. Montpellier 1878.

Lataste, F., Étude de la Faune des Vertébrés de Barbarie. Act. Soc. Linn. Bordeaux. 4. T. IX. 1885. p. 129—299.

Leboucq, H., Sur la morphologie du carpe et du tarse. Anat. Anz. I. 1886. p. 17.

Leche, W., Muskeln der Säugetiere in Bronns Klassen und Ordnungen des Tierreichs. Bd. VI. Abt. 5. 2. B. Leipzig 1899.

Lichtenstein, Über die Springmäuse oder die Arten der Gattung Dipus. Abhandlungen der Königl. Akad. der Wissensch. zu Berlin. 1828. (Das Werk selbst 1825).

Lilljeborg, W., Systematisk övfersigt of de gnagande däggdjuren, Glires. Upsala 1866.

—— Sveriges och Norges-Ryggradsdjur I. Däggdjuren. Upsala 1874.

Linnaeus C., Systema Naturae. Lugduni Batavorum. 1735.

Lydekker R., Indian tert. and posttert. Vertebrata in Palaeontologia indica. 1880—86.

Macalister, A., Introduction to Animal Morphology. II. B. (Vertebrates.) London 1878.

Major, C. J. F., Nagerüberreste aus Bohnerzen Süddeutschlands und der Schweiz. Palaeontographica. XXII. 1873.

—— On the General Results of a Zoological Expedition to Madagascar in 1894—96.

—— On the Malagasy Rodent Genus Brachyuromys; and on the Mutual Relations of some Groups of the Muridae (Hesperomyinae, Microtinae, Murinae, and »Spalacidae«) with each other and with the Malagasy Nesomyinae. Proceed. Zoolog. Society. London 1897. p. 695—720.

Marsh O. C., Principal character of the Tillodontia. Amer. Journ. Sc. (3). XI. 1876.

—— The origin of Mammals. Proceed. Int. Congress Zoolog. Cambridge 1898. Sc. (2). VIII. 1898.

Matthew, W. D., A Revision of the Puerco Fauna. Bull. Amer. Mus. Nat. Hist. New York. Vol. IX. 1897. p. 259—323.

Meckel, J. F., System der vergleichenden Anatomie. Halle. 3. Teil. 1828.

Mehnert, E., Untersuchung über die Entwicklung des Beckengürtels bei einigen Säugetieren. Morphol. Jahrb. Bd. XV.

Meyer, N., Prodromus anatomiae Murium. Inaug.-Dissert. Lipsiae 1800.

Nagel, W., Die Entwicklung der Extremitäten der Säugetiere. Dissertation. Marburg 1878.

Nehring, A., Über Dipus Schlueteri und einige andere Nager aus Palästina. Sitzungsber. Ges. Nat. Fr. Berlin 1901. Nr. 8. S. 163—76.

—— Meriones myosurus Wagn. (rectius Neosokia myosura) aus Syrien. Sitzgsber. Ges. Nat. Fr. Berlin 1901. Nr. 9. S. 216—19.

—— Beiträge zur Kenntnis der Diluvialfauna. Zeitschr. f. d. gesamte Naturw. Halle. 1876. Bd. XLVII. S. 47—61.

Neumayr, M., Erdgeschichte. Bd. II. Leipzig 1887.

Noack, Th., Neue Beiträge zur Kenntnis der Säugetier-Fauna von Ostafrika Zoolog. Jahrb.: Abt. System. Bd. VII. 1894. S. 523—94.

Nuhn, A., Lehrbuch der vergleich. Anatomie.
Olearius, Persianische Reisebeschreibung. VI. B. Kap. 190.
Osborne, H. F., The origin of Mammalia. Amer. Natur. XXXII. 1898. Idem Amer. Journ. Sc. VII. 1899.
—— The rise of the Mammalia in North-America. Stud. from the Biol. Labor. of Columbia College. I. 1893.
Owen R., On the Anatomy of Vertebrates. Vol. III. Mammals. London 1868.
—— On the classific. and geograph. distribut. of the Mammalia. London 1859.
Pallas P. S., Novae Species Quadrupedum et Glirium Ordine. Erlangae 1778.
Pander und d'Alton, Die Skelete der Nagetiere. Bonn 1820.
Parker, T. J. Q., Course of Instructions in Zootomy (Vertebrates). London 1884.
Parker, W., Kitchen, On Mammalian Descent. London 1885.
Parsons, F. G., The Myology of Rodents. Part II. An Account of the Myology of the Myomorpha, together with a Comparison of the Muscles of the various Suborders of Rodents. Proceed. of the Zoolog. Society of London. London 1896.
Pennant, Aegyptian Jerboa. History of Quadrupeds. Vol. II. p. 427.
Perrault, C., Mémoires pour servir à l'Histoire Naturelle des Animaux. Mém. Acad. Roy. Sc. Paris. T. III. 1733.
Peters, W., Zusammenstellung der zu den Murini gehörigen Nagergattungen. Monatsber. K. Preuß. Akad. Wissensch. Berlin 1866. S. 13—14.
—— Reise nach Mosambique. I. Mammalia. 1852.
Pfitzner, W., Die kleine Zehe. Eine anatomische Studie. Arch. f. Anatomie und Physiologie. 1890.
Pouchet et Beauregard, H., Traité d'Ostéologie comparée. Paris 1889.
Ranzani, C., Elementi della storia naturale. Bologna. 1829. Vol. II. p. 368.
Richardson, J., Fauna Boreali-Americana. Vol. I. The Quadrupeds. London 1829.
Roger, O., Verzeichnis der bisher bekannten fossilen Säugetiere. 1896.
Rozet, Voyage en Algérie. Paris 1833.
Ruge, G., Zur vergleich. Anatomie der tieferen Muskeln in der Fußsohle. Morpholog. Jahrb. Bd. IV. Supplem.-Heft. 1878.
—— Untersuchungen über die Extensorengruppe am Unterschenkel und Fuß des Menschen und der Säugetiere. Morpholog. Jahrb. Bd. IV. 1878.
Sabatier, Comparaison des ceintures des membres antérieurs et postérieurs dans la série de Vertébrés. Paris 1880.
Sclater, W. L., On a new Genus and Species of Rodents of the Family Dipodidae from Central-Asia. Proceed. Zoolog. Soc. of London. London 1890. p. 610—613.
Scott, W. B., The Mammalia of the Uinta Formation: Partie II: The Creodonta, Rodentia and Artiodactyla. Trans. Amer. Philosoph. Society. Philadelphia. 2. Vol. XVI. 1890. p. 475—504.
Schlosser, M., Die Nager des europäischen Tertiärs. Palaeontographica. XXXI. 1881.
—— Nachträge und Berichtigung zu: Die Nager des europäischen Tertiärs. Zool. Anz. 7. Jahrg. 1884. S. 639—647.
—— Über die Beziehungen der ausgestorbenen Säugetierfaunen und ihr Verhältnis zur Säugetierfauna der Gegenwart. Biolog. Centralbl. Bd. VIII. 1888/89. S. 582—600, S. 609—631.

Schlosser, M., Über die Modifikationen des Extremitätenskelets bei den einzelnen Säugetierstämmen. Biolog. Centralbl. Bd. IX.

—— Die Affen, Lemuren, Chiropteren usw. des europäischen Tertiärs. Beiträge zur Paläontologie Österreich-Ungarns. Bd. VI u. VII. 1887/88.

Schmidtlein, Beobachtungen an Wirbeltieren. Zoolog. Garten. Frankfurt a. M. 1895. 36. Jahrg.

Schneider, A., Beiträge zur vergleich. Anatomie und Entwicklungsgesch. der Wirbeltiere. Anhang: Grundzüge einer Morphologie der Wirbeltiere.) Berlin 1879.

Semon, R.. Zoolog. Forschungsreise in Australien und dem Malayischen Archipel. Denkschriften der Med.-naturwiss. Gesellsch. zu Jena. Jena 1894. Bd. V.

Shaw, Voyage dans plusieurs provinces de la Barbarie et du Levant. II. 1743. p. 321.

Smith, A., Illustrations of the Zoology of South-America. Mammalia. London 1849.

Stannius, H., Handbuch der Anatomie der Wirbeltiere. Berlin 1856.

Temminck, C. J., Monographies de Mammalogie. T. I. Paris 1827.

Thomas, Oldfield, On a small Collection of Rodents from South-Western Africa. Proceed. Zoolog. Soc. of London. London 1882. p. 265—67.

—— On a new and interesting Annectant Genus of Muridae, with Remarks on the Relations of the Old and New World Members of the Family. Proceed. Zool. Soc. of London. London 1888. p. 130—35.

—— On the Mammals of Nyasaland: fourth Notice. Proceed. Zoolog. Soc. of London. London 1896.

—— On a Collection of Rodents from North-Peru. Proceed. Zoolog. Soc. of London. London 1896. p. 98.

—— Description of a new Genus and Species of Rat from New Guinea. Proceed. Zoolog. Soc. of London. London 1888. p. 237—40.

—— Description of a new Genus of Muridae allied to Hydromys. Proceed. Zoolog. Soc. of London. London 1889. p. 247—50.

—— Description of Three new Gerbillus in the British Museum Collection. Anat. Mag. Nat. Hist. 6. Vol. IX. 1892. p. 76—79.

—— On some Mammals from Central-Peru. Proceed. Zoolog. Soc. of London. London 1893. p. 333—41.

—— Notes on South-American Rodents. Ann. Mag. Nat. Hist. 7. Vol. XVIII. p. 442—48.

Trouessart, E. L., Catalogue des Mammifères vivants et fossiles. Ordre des Rongeurs. Bull. Soc. Étud. scientif. Anger 1880. p. 58—104. 1881. p. 105—212.

—— Catalogus Mammalium, tam viventum quam fossilium. Nova Editio. (Prima Completa.) Fasc. 2. 3. Rodentia. Berolini 1897. p. 389—664.

Tullberg, Tycho, Über einige Muriden aus Kamerun. Upsala 1893. Nova Acta Regiae Societ. Upsaliensis 3. Vol. XVI: 12.

—— Über das System der Nagetiere. Nova Acta Regiae Societ. Upsaliensis. Seriae Tertiae. Vol. XVIII. Fasc. 1 et 2. 1900.

Turner, Notes on the dissection of the Paradoxurus typus and of Dipus aegyptius. Proceed. Zoolog. Soc. of London. London 1849. p. 24—27.

Vogt, Über die Verknöcherung des Hohlbandes und andere Sesambeine der Säuger. Inaug.-Diss. Tübingen. 1894.

Vogt, Carl, und Yung, Emil, Lehrbuch der vergleich. Anatomie. Braunschweig 1885.

Wagner, A., Gruppierung der Gattungen der Nager in natürl. Familien, nebst Beschreibung einiger neuen Gattungen und Arten. Arch. Naturgesch. 7. Jahrg. 1841. Bd. I. S. 111—138.

Wagner, R., Icones zootomicae. Handatlas zur vergleich. Anatomie. Leipzig 1841.

—— Lehrbuch der Zootomie. Bd. II. Leipzig 1843—48.

Waterhouse, G. R., Observations of the Rodentia, with a view to point of the groups, as indicated by the structure of the Crania in this order of Mammals. Magaz. Nat. Hist. (E. Charlesworth) 2. Vol. III. 1839. p. 90—96, 184—88, 274—279.

—— Nat. Histor. of Mammalia. II. Rodentia. 1848.

—— The distribution of the Rodentia. Proceed. Zoolog. Soc. of London. London 1839. p. 172—74, 593—600.

—— Observations on the Rodentia. Ann. Mag. Nat. Hist. Vol. VIII. 1842. p. 81—84. Vol. X. p. 197—203, 344—347.

—— Rodentia (Gnawing Animali). Keit Johnston's Physical Atlas: Phytolog. Zool. Diversion. Map 5. Edinburgh 1849.

Weber, Max, Die Säugetiere. Einführung in die Anatomie und Systematik, der recenten und fossilen Mammalia. Jena 1904.

—— Der indo-austr. Archipel und die Geschichte seiner Tierwelt. Jena 1902.

Wiedersheim, Grundriß der vergleich. Anatomie der Wirbeltiere. Jena 1893.

—— Zur Urgeschichte des Beckens. Berichte der Naturf. Gesellschaft zu Freiburg i. B. VI. 1888.

—— Über die Entwicklung des Schulter- und Beckengürtels. Anat. Anz. IV. Jahrg. 1889. Nr. 14.

—— Weitere Mitteilungen über die Entwicklungsgeschichte des Schulter- und Beckengürtels. Anat. Anz. 5. Jahrg. 1890. Nr. 1.

Windle, C. A., et Parsons, F. G., On some points in comparative myological nomenclature. Journal of Anatomy and Physiol. Vol. XXXI, n. s. 11. p. 522—29.

Winge, H., On graeske Pattedyr, samlede af L. Münter, Med. Bemaerkninger om Familierne Soricidae, Mustelidae, Muridae og Myoxidae. Vidensk. Meddel. Naturh. Foren. Kjöbenhavn 1881. p. 7—59.

Zittel, K. A., Handbuch der Paläontologie. Bd. IV. Mammalia. München 1891—93.

Leber mit abgespaltenem, rechten Seitenlappen.

Von

Georg Ruge.

Mit 2 Figuren im Text.

Das Organ stammt von einem totgeborenen Knaben her. Die Sektion an ihm hat nirgends pathologische Veränderungen ergeben. Der Tod war durch Geburtshindernisse erfolgt. Die Leber wurde mir durch Herrn H. Waelle unzerlegt aus dem pathologischen Institute des Herrn Prof. Dr. Busse zugestellt. Die Abweichung an ihr ist eine angeborene und eine früh angelegte Hemmungsbildung.

Die Abspaltung eines rechten Seitenlappens tritt in einem so ausgesprochenen Maße auf, wie sie meines Wissens beim Menschen bisher nicht bekannt geworden ist. Gleichzeitig stellen sich Eigenartigkeiten ein, welche die Mannigfaltigkeit der wechselweise erfolgenden Ausbildung der einzelnen Abschnitte des Organes neu belegen.

Ursächliche Momente für die regelwidrige Ausbildung des primitiv angelegten, rechten Seitenlappens haben nicht festgestellt werden können, so daß es sich nur um die Darstellung des lehrreichen Tatbestandes handelt.

Incisura umbilicalis. Sie schneidet vom Vorderrande tief in die Leber ein und hinterläßt an der gewölbten Zwerchfellfläche eine sagittale Spalte von 3,5 cm Ausdehnung. Diese Strecke beträgt mehr als die Hälfte des ganzen sagittalen Durchmessers, bis zum hinteren Rande der Leber an deren Impressio vertebralis gemessen. Der Spalteneingang ist nach links gekrümmt und wendet sich nach hinten und rechts.

Das an die Spalte dorsalwärts sich anschließende Sichelband

ist kurz. Seine Anheftungsstelle an der Leber ist dorso-lateralwärts gerichtet.

Fossa venae umbilicalis. Sie ist vorn 1,5 cm offen, vor der Pforte in der Ausdehnung von 2,5 cm durch eine caudalwärts vorspringende Brücke geschlossen.

Linker Lappen. Er übertrifft hinten an Breite den rechten (6,5 und 5,5 cm), indessen er vorn um 2 cm schmäler ist als dieser (5 und 7 cm). Er ist massig, nimmt aber gegen den linken Seitenrand erheblich an Höhe ab.

Rechter Lappen. Er ist durch eine Spalte in einen rechten Stamm- und einen rechten Seitenlappen zerlegt. Die Spalte geht

Fig. 1.

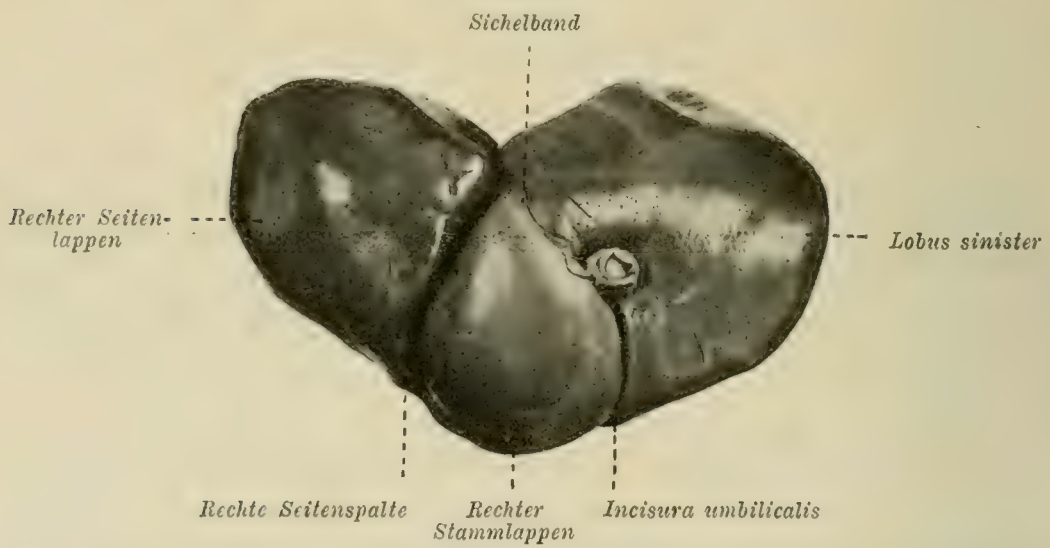

Leber eines neugeborenen Knaben. Ansicht der gewölbten Fläche. 1/2. Der rechte Lappen ist durch eine Spalte in einen Stamm- und in einen Seitenlappen zerlegt. Die Incisura umbilicalis schneidet bis über die Mitte in die Zwerchfellfläche ein.

von der Zwerchfellfläche aus; sie schneidet vom vorderen bis zum hinteren Rande in nahezu sagittaler Richtung gleichmäßig tief ein, so daß nur an der Intestinalfläche eine schmale Brücke zwischen den sonst völlig getrennten Stamm- und Seitenlappen die Verbindung zwischen ihnen herstellt. Diese Brücke ist in der Nähe des Vorderrandes 1 cm hoch; sie nimmt dorsal an Höhe ab und schwindet am hinteren Leberrande, wo die Lappen auf eine kurze Strecke getrennt sind. Die Spalte ist vorn 2,3, hinten 2,8 cm tief.

Rechter Stammlappen. Er ist, von oben betrachtet, dreieckig gestaltet, hat vorn eine Breite von 3,8 cm und endigt hinten spitz in der Nähe des Sichelbandes. Die untere Hohlvene lagert der Verbindungsfläche mit dem linken Lappen an. Die Abspaltung

vom rechten Seitenlappen ist bis auf die Brücke an der Intestinalfläche eine scharfe.

Rechter Seitenlappen. Seine größte Breite beträgt 5 cm. Die Vena hepatica verläßt ihn am Dorsalende der Substanzbrücke; sie liegt frei zutage. Der Lappen ist lateral und dorsal am besten entfaltet.

Die Gallenblase ist quer in die Intestinalfläche eingelassen. Ihr Grund bleibt vom rechten Leberrande 0,6 cm entfernt. Der präportale »Lobus quadratus« empfängt durch die Querstellung der Gallenblase eine ganz regelwidrige Gestalt.

Die selbständige Anlage des Lappens ermöglichte dessen unge-

Fig. 2.

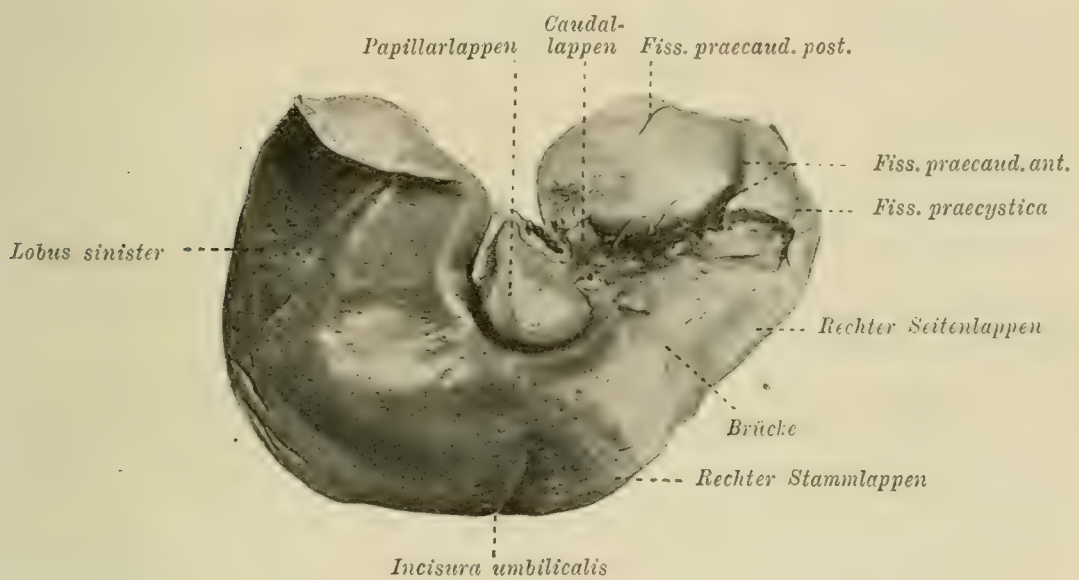

Intestinalfläche der Leber der Fig. 1. 1/2. Rechter Stamm- und rechter Seitenlappen sind durch eine Substanzbrücke verbunden. Die Gallenblase ist in den rechten Seitenlappen eingelassen und nimmt eine Querlage ein. Von der Grube gehen eine Fissura praecystica und eine Fiss. praecaudata anterior aus. Eine Fiss. praecaudata posterior schneidet in den Hinterrand der Leber ein.

hinderte Entfaltung nach der rechten Körperseite, welchem Verhalten die dem rechten Seitenlappen einverleibte Gallenblase folgte.

Gallenblasengrube. Sie ist von der Pforte aus bis zum rechten Grunde der Grube einheitlich. Von ihr gehen zwei Spalten aus, welche in die Intestinalfläche einschneiden.

Vom rechten Ende gelangt eine quergestellte Spalte bis zum rechten Leberrande und setzt sich auf die Zwerchfellfläche fort, an ihr ein Läppchen abgrenzend. Diese Spalte entspricht einer Fissura praecystica anderer Objekte.

Eine zweite Spalte schneidet in den nach hinten gewendeten, rechten Wall der Grube ein und dringt dorsalwärts von der Intestinal-

fläche in das Parenchym ein. Die größte Tiefe beträgt 0,9 cm. Am Boden der tiefsten Stelle wird ein nur von der Serosa bedecktes, größeres Gefäß sichtbar. Es ist schräg nach hinten- links gerichtet. Die Spalte entspricht nach Ausgang und Lage einer bei anderen Organen angetroffenen, welche eine Fissura praecaudata anterior genannt worden ist.

Eine hinter der Gallenblasengrube befindliche, untiefe Spalte ist dorsalwärts gewendet und schneidet in den Hinterrand des rechten Seitenlappens ein. Sie ist wohl einer Fissura praecaudata posterior gleichwertig und hat die mehr quere Stellung mit einer sagittalen vertauscht, nachdem der ganze Lappen sich lateralwärts stark entfaltete.

Der Lobus papillaris ist gut entwickelt, nimmt eine gewisse Selbständigkeit für sich in Anspruch. Ihm fügt sich rechts ein schmaler Kamm an, welchem ventral das Ligam. hepato-duodenale angelagert ist. Der Kamm entspricht dem Isthmus des Lobus caudatus. Dieser ist als rundlicher Höcker dem Kamme rechts angefügt und in jeder Beziehung rückgebildet. Die starke Anschwellung des rechten Seitenlappens kann die Ursache für das Zurückbleiben des Schwanzlappens gewesen sein. Hinter ihm findet sich die Impressio suprarenalis.

Bezüglich der Deutung der einzelnen Abschnitte ist nichts hinzuzufügen. Sie wird gesichert durch den Vergleich mit den verschiedenen, bekannt gewordenen Befunden einer bestehen gebliebenen, rechten Seitenspalte an den Organen Erwachsener.

Eigenartig ist die ventro-dorsale Ausdehnung der rechten Seitenspalte über die gewölbte, obere Leberfläche. Die Verwachsung des rechten Seitenlappens mit dem rechten Stammlappen an der Intestinalfläche muß auffallen, da an ihr am häufigsten Spaltreste angetroffen werden.

Eine Besonderheit tritt in der ansehnlichen Ausbildung des Ventralteiles des rechten Stammlappens uns entgegen. Die feste Verbindung der Gallenblase mit dem rechten Seitenlappen ist insofern eigenartig, als der rechte Stammlappen in Fällen mit deutlichen Resten einer Seitenspalte die Gallenblase aufzunehmen pflegt. Diese kann aber nach eingeleiteter Verwachsung der benachbarten Lappen die Anlagerung an beide zeigen. Solches wird bei den Anthropomorphen sowie beim Menschen gefunden.

Da die Gallenblase an den Organen mit ausgesprochener Lappung stets dem rechten Stammlappen einverleibt ist, was wir bei niederen

Primaten antreffen, so besteht hier offenkundig eine Regelwidrigkeit. Sie ist unaufgeklärt und muß als Abweichung von einer allgemein gültigen Anordnung hervorgehoben werden. Es darf dabei aber nicht übersehen werden, daß eine feste Verbindung zwischen Stamm- und Seitenlappen gerade an der Intestinalfläche besteht und jedenfalls auch früh angelegt worden ist. Dadurch war die Möglichkeit gegeben, daß die Gallenblase frühzeitig vom Stamm- auf den rechten Seitenlappen über die Substanzbrücke hinaus sich nach rechts verlagerte.

Eine Zergliederung des Präparates ist wegen dessen Seltenheit zunächst nicht vorgenommen worden. Sie könnte vielleicht manche fragliche Punkte noch sicherer stellen und nachgeholt werden, wenn es erforderlich würde.

(*Aus dem Anatomischen Institut der medizinischen Hochschule zu Osaka, Japan.*)

Anatomische Studien an der japanischen dreikralligen Lippenschildkröte (Trionyx japonicus).

Von

K. Ogushi, Osaka.

II. Mitteilung.

Muskel- und peripheres Nervensystem.

Mit Textfigur 5—42 und Tafel VI—XIII, Figur 50—77[1].

Wie ich bereits in meiner ersten Mitteilung über das Skeletsystem gesagt habe, beabsichtige ich in einzelnen aufeinanderfolgenden Abhandlungen die gesamte Anatomie der japanischen dreikralligen Lippenschildkröte zur Darstellung zu bringen. In der vorliegenden zweiten Mitteilung sind die Resultate meiner Untersuchungen des Muskelsystems sowie des peripheren Nervensystems niedergelegt. Bei der Veröffentlichung der ersten Abteilung, des Knochensystems, waren auch die übrigen Organsysteme zum größten Teil fertiggestellt, die Publikation wurde jedoch durch verschiedene Momente verzögert. Beim Studium der einschlägigen Literatur habe ich über die Organisation der Trionichiden, ja sogar der gewöhnlichen, kosmopolitischen Schildkröten, so wenige Angaben gefunden, mit denen ich meine Resultate hätte vergleichen können, daß ich mich entschloß, meine gesamten Untersuchungen nochmals nachzuprüfen, um nur ganz sichergestellte Resultate zur Publikation zu bringen. In der Tat habe ich in der ersten Mitteilung nach deren Veröffentlichung nur kleinere, unwesentliche Fehler gefunden[2]. Die

[1] Die Numerierung der Figuren setzt die der ersten Mitteilung fort.

[2] Die Berichtigung meiner Auffassung des Foramen coraco-claviculare ist bereits im 1. Hefte des XLIV. Bandes dieser Zeitschrift erschienen. Die übrigen Richtigstellungen bringe ich am Schlusse dieser Abhandlung.

nochmalige Prüfung der gewonnenen Resultate erforderte natürlich viel Zeit und die so entstandene Verzögerung wurde noch durch meine Reise nach Europa vergrößert.

Bei der Untersuchung habe ich mich verschiedener Hilfsmittel bedient, so der Metallkorrosion[1], der vitalen Methylenblaufärbung nach Ehrlich[2], eines besonderen, weiter unten genau beschriebenen Injektionsverfahrens usw. Jedenfalls habe ich nichts unterlassen, um alle Befunde so gut als möglich sicherzustellen, und so glaube ich, heute meine Untersuchungen über das Muskelsystem und das periphere Nervensystem, als den zweiten Teil meiner Forschungen am *Trionyx japonicus* veröffentlichen zu können.

Untersuchungsmethoden.

Bevor ich nun zu dem eigentlichen Texte übergehe, möchte ich zunächst einige Worte über eine Untersuchungsmethode vorausschicken, die mit großem Erfolg zur Anwendung gelangte.

Nach der Chloroformierung des Tieres[3] muß man vor allem von der Vena mediana nuchae (Textfig. 25, 28, Tafelfig. 54, 56, 57,

---

[1] Die Ergebnisse der Untersuchungen an den Gefäßen der Urogenitalorgane wurden als vorläufige Mitteilung in dem »Anat. Anzeiger« Bd. XXXIX, 1911, veröffentlicht.

[2] Über die durch diese Methode gewonnenen Resultate habe ich in der anat. Gesellschaft zu Tokio, im Jahre 1909, einen Vortrag gehalten.

[3] Der *Trionyx* ist im allgemeinen gegen alle Betäubungsmittel sehr widerstandsfähig. Selbst im Sommer, wo die Reagentien bei weitem rascher auf das Tier wirken, als zu irgendeiner Jahreszeit, muß man ihn mehr als eine halbe Stunde lang dem Chloroformdampf aussetzen. Im Winterschlaf, während dessen der Stoffwechsel bedeutend herabgesetzt ist und dementsprechend auch die Einwirkung des Chloroforms beträchtlich verzögert, braucht es selbstverständlich einer noch längeren Zeitdauer, um das Tier zu töten (etwa $1^1/_2$—2 Stunden); in solchen Fällen habe ich deshalb vorgezogen, das Tier durch Erwärmen im Sommerzustand zu halten. — Als Zeichen des Todes wurden beobachtet: 1. eine lebhafte Rötung des Plastrons, die offenbar den stark erweiterten Kapillaren ihre Entstehung verdankt. Sie beginnt gewöhnlich schon im Stadium der tiefen Narkose und erreicht mit dem Tode das Maximum; 2. eine Erschlaffung der Halsmuskeln. Im Beginn der Narkose zieht das Tier den Kopf sehr tief unter den Schildpanzer zurück und atmet bloß mit dem Rüssel, der nur mit seiner Spitze herausragt. In dieser Lage den Kopf herauszuziehen, ist vor dem Tode eine gewisse Gewalt notwendig. Aber nach dem Tode tritt eine Erschlaffung der Halsmuskeln ein, so daß der Kopf ohne Mühe herausgezogen werden kann; 3. ödematöse Anschwellung der Augenlider, die von einer Stauung der Lymphe in den Sinus lymphaticus orbitalis herrührt. Ich mache auf dieses Todeszeichen deshalb aufmerksam, weil es sonst kaum beobachtet wird.

V. med. nuch.)[1] aus möglichst viel Blut entleeren, am besten indem man das Tier am Schwanze herabhängen läßt. Daraufhin zieht man das Herz durch eine künstliche Öffnung an der Lacuna anterior des Plastrons (vgl. I. Mittg. S. 17) heraus und unterbindet dasselbe an der Atrio-ventrikulargrenze mit einem ziemlich dicken Faden, damit das unangenehme Zurückfließen der einmal in die Venen gelangten Injektionsmasse in den Ventrikel verhindert werde. Dann wird eine bestimmte Menge Tuschlösung[2] und nachher dicker Zinnoberbrei[3]

[1] Die genaue Beschreibung dieser Vene ist in dem Kapitel »Venensystem« enthalten. Da sie jedoch dem *Trionyx* sehr eigentümlich zu sein scheint und, soweit mir bekannt, bis jetzt von niemandem beobachtet worden ist, möchte ich über ihre topographische Lage eine kurze Bemerkung vorausgehen lassen. Im Gegensatz zu den bekannten großen Halsvenen, wie z. B. den Vv. jugulares, verläuft sie gerade durch die ganze Strecke des Halses, in der Medianlinie des Nackens, und zwar tief eingebettet in einer besonderen Rinne, die dorsal von den Halswirbeln verläuft und seitlich von den Ursprüngen der beiderseitigen Mm. cervico-hyo-capitis (Nr. 35), zweier kräftigen dorsalen Halsmuskeln, begrenzt wird. Dorsal ist diese Vene, die wegen ihrer außerordentlichen Dicke sich gut für operative Eingriffe eignet, nur von einer oberflächlichen starken Faszie bedeckt.

[2] Zur Herstellung dieser Tuschlösung ist es vorzuziehen, als Medium eine 3%ige Bichromatlösung oder die Müllersche Flüssigkeit (mit einem Zusatz von einigen Tropfen Karbolsäure) zu verwenden. — Die für eine einmalige Injektion erforderliche Menge ist selbstverständlich von der Größe des Exemplares abhängig. Da ein Übermaß der Tuschlösung bei dem nachfolgenden Injizieren des Zinnoberbreies große Schwierigkeiten bereitet und außerdem durch Ausfließen der Lösung das Arbeitsfeld nicht wenig verdorben wird, so empfiehlt es sich, weniger Lösung zu nehmen als die Venen in der Tat fassen würden. Ohnehin ist ja zum Schwärzen der Venen, wegen des starken Deckvermögens und der feinen Verteilbarkeit der Tusche, nur eine geringe Menge notwendig. — Was die Müllersche Flüssigkeit bzw. die einfache Bichromatlösung betrifft, so bietet sie den Vorteil, daß sich das Chromsalz mit den Geweben, namentlich mit dem leicht zugrundegehenden Nervengewebe verbindet und dadurch konservierend wirkt. — Statt Tuschlösung kann man sich eventuell der gesättigten Lösung von Berlinerblau bedienen, doch mit viel weniger Vorteil.

[3] Der reine, d. h. mit keinem antiseptischen Mittel vermischte Zinnoberbrei unterliegt besonders im Sommer der Fäulnis und verursacht dann eine sehr unangenehme Verwesung der Organe, bevor noch die eigentliche Konservierungsflüssigkeit tief genug in das Gewebe eindringen konnte. Um dies zu vermeiden, habe ich mit großem Vorteile dem Zinnoberbrei Formol im Verhältnis 1 : 10 hinzugesetzt. — Es wurde ferner die Frage aufgeworfen, ob sich der Zinnoberbrei beim Einspritzen mit der Tuschlösung vermische oder durch dieselbe verdorben werde. Mehrere Experimente zeigten indes, daß dies nicht der Fall ist. Der dickflüssige Zinnoberbrei wirkt auf die dünnflüssige Tuschlösung wie ein Kolben und treibt sie distalwärts, d. h. nach dem Venengebiet, fort, ohne sich dabei auffallend zu vermengen. — Im übrigen habe ich diesen Zinnoberbrei nach der alten Vorschrift mit Weizen- und Stärkemehl hergestellt, welch letzteres aus

in die A. Carotis[1] herzwärts eingespritzt. Nachdem diese Manipulation fertig ist und alle künstlichen Öffnungen der Blutgefäße sorgfältig unterbunden worden sind, wird das Exemplar in der üblichen Art und Weise in Müllersche Flüssigkeit gebracht, in der nun die Fixierung sehr langsam vor sich geht. Nach etwa 2—3 Monaten folgt ein gründliches Auswaschen im fließenden Wasser und hierauf Härtung in aufsteigendem Alkohol bis 60%. Alsdann kommt das Exemplar in eine 3—5%ige Salpetersäurelösung zum Zwecke der Entkalkung. Nach der Erweichung der Knochen wird es noch einmal gründlich ausgewaschen und in 50%igem Alkohol aufgehoben.

Die eben beschriebene, kombinierte Methode ist allerdings umständlicher und zeitraubender als die einfache Anwendung der 20%igen Salpetersäure, die zuerst von Langerhans vorgeschlagen worden ist. Doch sind die Vorzüge dieser Methode nicht zu unterschätzen. 1. So werden oft die feinen, kollabierten, nicht injizierten Blutgefäßzweige leicht mit den sie begleitenden Nervenzweigen verwechselt, was bei der Anwendung unserer Methode fast völlig ausgeschlossen ist. 2. Die Nerven des auf diese Weise behandelten Exemplares unterscheiden sich von den anliegenden, ihnen sehr ähnlichen Bindegewebszügen durch eine große Differenz in Farbe und in Konsistenz. Sie sind nämlich infolge Einwirkung des Chromsalzes stets bläulich bzw. grünlich gefärbt. Das Bindegewebe ist hingegen fast farblos oder von schwach grauem Ton, der offenbar von den

groben Körnern besteht, die die Kapillaren nicht passieren können. Um allzu grobe Körner, die eventuell die verhältnismäßig dicken Arterienzweige verstopfen könnten, zu beseitigen, habe ich jedesmal den Brei durch einige Tuchschichten hindurchgepreßt. Der auf diese Weise angefertigte Brei gelangt gewöhnlich bis in die feinsten Arterien und fließt nicht mehr weiter, so daß sich hier die schwarzen Venen- und die roten Arteriengebiete voneinander scharf abheben. — Die Teichmannsche Masse leistet für diese Zwecke nichts Gutes.

[1] Da die rechte A. carotis die anderseitige an Dicke erheblich übertrifft, wie bereits in der ersten Mitteilung (S. 29) kurz angeführt worden ist, habe ich gewöhnlich die erstere zu diesem Zwecke gewählt. Da die Arterie nach der Blutentleerung sofort stark kollabiert, so empfiehlt es sich, die Kanüle der Spritze vor dem Anschneiden der V. mediana nuchae einzuführen. — Außerdem ist noch zu bemerken, daß die craniale Schnittöffnung der Carotis vor der Injektion unterbunden werden muß, weil die beiderseitigen Carotiden vor der Sattellehne des Basisphenoid vermittelst einer queren dicken Anastomose miteinander kommunizieren (vgl. I. Mittg. S. 28), so daß die injizierte Masse nachher zurückfließen könnte. — Die Injektion wird zentripetal, d. h. herzwärts, gerichtet, weil die Arterienbahnen an manchen dem Herzen nahen Stellen Anastomosen bilden, so daß die Injektionsmasse auf alle Körperteile gleichmäßig verteilt werden kann, ohne das Herz zu passieren. Nur die A. pulmonalis ist tatsächlich von dem Körperkreislauf ganz unabhängig. (Mehrere Autoren geben an, daß der Ductus Botalli bei

durchscheinenden, mit Tusche injizierten Kapillaren herrührt. Dazu kommt noch der Vorteil, daß die Nerven, in der Mehrzahl der Fälle, mit Hilfe der Pinzette ohne besondere Schwierigkeiten von dem umliegenden Bindegewebe losgelöst werden können, denn die Salpetersäure und das Chromsalz wirken auf das Bindegewebe sehr stark ein, wogegen die Nerven gar nicht angegriffen werden, so daß sie — im Gegensatz zum Bindegewebe — ihre volle Festigkeit bewahren. Ich glaube, daß die Anwendung der einfachen Fixierungsflüssigkeit solche großen Vorteile nicht erzielen kann. 3. An den derartig behandelten Exemplaren können wir neben dem Nachweis des Nervenverlaufes auch gleichzeitig die topographische Lagebeziehung der gesamten begleitenden Blutgefäße genau beobachten, da die Arterien infolge der tiefroten Färbung durch das Zinnoberrot bis zu den feinsten Endzweigen gut bemerkbar bleiben und sich auch von den schwarz gefärbten Venen scharf abheben. Dank dieser Methode war ich imstande, einige sehr feine, sonst makroskopisch nicht darstellbare Nerven — wie z. B. die Chora tympani, den Nervulus tympani usw. in ihrem ganzen Verlauf auszupräparieren.

Um die Lagebeziehungen der Organteile noch genauer feststellen zu können, habe ich außerdem sieben Schnittserien des Kopfes halb erwachsener Tiere und eine Serie des ganzen Körpers eines beinahe ausgebildeten Embryos zum Vergleich herangezogen. Die meisten Serien des Kopfes bestehen aus Celloidinschnitten, die nach dem Vorschlag von Prof. B. Suzuki[1] mit Tusche numeriert sind und hauptsächlich mit Hämatoxylin-Eosin-Doppelfärbung, wobei vorsichtshalber jeder zehnte Schnitt nach der Palschen Methode, behandelt wurden, was besonders für die Verfolgung der Nerven von Wert ist. Noch bessere Resultate haben indessen diejenigen Präparate geliefert, die nach Fixierung in Flemmingscher Flüssigkeit mit Eisenhämatoxylin (nach Benda) und Eosin doppelt gefärbt wurden, denn die Details der einzelnen Gewebe treten dabei schärfer hervor und die markhaltigen

---

den Cheloniern auch zeitlebens gut erhalten bleibt. Beim *Trionyx* und den japanischen Sumpfschildkröten konnte ich ihn nie, auch nicht rudimentär, feststellen. Unter etwa 300 Exemplaren gelang es mir nur einmal, eine solche Abnormität zu beobachten, wobei ein dicker durchgängiger Botallischer Gang einseitig vorhanden war, so daß die linke A. pulmonalis mit dem gleichseitigen Aortenbogen verbunden war.) Sie ist dennoch zumeist gut injiziert, denn die Injektionsmasse drängt infolge der auf sie ausgeübten, leichten Gewalt die verhältnismäßig zart gebauten Klappen an der Mündung der Aorta zur Seite und gelangt so in den Ventrikel bzw. in die A. pulmonalis.

[1] Anat. Anzeiger Bd. XXXIX.

Nervenfasern sind völlig geschwärzt, wie dies auch bei Anwendung des Weigertschen Hämatoxylinlackes der Fall ist.

Über die technischen Ausdrücke.

Da die älteren Autoren bei der Schilderung der topographischen Lageverhältnisse der Organteile der niederen kriechenden Wirbeltiere die der Anatomie des Menschen entnommenen Bezeichnungen ohne weiteres angewendet haben, was in Anbetracht der natürlichen Körperhaltung zu nicht wenigen Widersprüchen führt (wie z. B. hinten statt dorsal, vorn statt ventral usw.), so wird es manchmal sehr schwierig, sich nach der gegebenen Orientierung die geschilderten Lagebeziehungen richtig vorzustellen. Um solchen Unklarheiten vorzubeugen, will ich noch folgendes bemerken.

Bei der Angabe der Orientierung der einzelnen Organe habe ich mich stets an eine Lage gehalten, d. h. das Tier am Bauche liegend gedacht, wobei der Schwanz dem Beschauer zugewandt ist, so daß die beiden Körperhälften des Tieres den homonymen Seiten des Beobachters entsprechen. Die beiden Extremitäten sind hierbei so situiert, daß ihre Streckseiten nach vorn, also kopfwärts, und die Beugeseiten nach hinten, d. h. schwanzwärts, gerichtet sind. Die Lage der Hand und des Fußes verhält sich jedoch, streng genommen, etwas anders, denn die Beugeseite, d. h. die volare bzw. plantare Fläche, ruht in ihrer ganzen Ausdehnung direkt auf dem Boden. Daher kann man hier bloß von einer dorso-ventralen Lage sprechen. Daraus ergeben sich folgende Synonymenreihen der die Lage bezeichnenden Wörter:

a) Am Kopf, Hals, Rumpf und Schwanz allgemein gültig:
   1. oben, dorsal, aboral bzw. aufwärts, rückwärts usw.
   2. unten, ventral, oral bzw. abwärts, bauchwärts usw.
   3. (von der Körperachse ausgehend) seitlich, lateral, außen bzw. seitwärts usw.
   4. (gegen die Medianachse fortschreitend) innen, medial bzw. einwärts, medianwärts usw.
   5. vorn, kephal, cranial, rostral, proximal usw.
   6. hinten, caudal, distal bzw. caudalwärts usw.

b) An den freien Gliedmaßen:
   1. radial bzw. tibial, medial, innen, daumenwärts usw.
   2. ulnar bzw. fibular, lateral, außen usw.
   3. Streckseite, Extensorenseite, dorsal, vordere Fläche usw.

4. Beugeseite, ventral, volar bzw. plantar, Flexorenseite usw.
5. proximal = in der Nähe des Rumpfes, gegen die Schulter bzw. das Becken usw.
6. distal, zur Finger- bzw. Zehenspitze gerichtet.

II. Teil: Muskelsystem.

Über die Muskeln der Chelonier sind bis heute nicht wenige Abhandlungen veröffentlicht worden. Vor allem sind die Werke von Wiedemann, Cuvier, Bojanus, Meckel, Stannius, Hoffmann u. a. zu nennen, die sich mit den Muskeln einer oder mehrerer Cheloniden-spezies teils ganz allgemein, teils etwas eingehender beschäftigen. Als spezielle Schriften kommen diejenigen von Alessandrini, Rathke, Fürbringer, Rüdinger, Gadow, Göppert, Ruge, van Bemmelen, Burkhard u. a. in Betracht. Über die Muskeln der Trionychiden selbst liegen nur ganz wenige Beobachtungen vor. Stannius und Hoffmann müssen freilich dieselben kennen gelernt haben, ihre Beschreibungen jedoch sind recht lückenhaft und zum Teil sogar fehlerhaft. Rathke hat zum erstenmal an dem *Trionyx aegypticus*, *Tr. gangeticus* und *Tr. ocellatus* die Ontogenie einiger Hals- und Rumpfmuskeln studiert. In den ausgezeichneten und umfangreichen Arbeiten über die vergleichende Anatomie der Schultermuskeln hat Fürbringer auch die Befunde an einem Exemplar von *Trionyx japonicus* angeführt. Einige der dort beschriebenen Tatsachen decken sich nicht ganz genau mit meinen Befunden, wie ich noch später dartun werde. Ferner hat Sieglbauer die Extremitätenmuskeln der Trionychiden untersucht, um zu den Arbeiten von Fürbringer etwas beitragen zu können. Leider stand mir nur ein kurzes Referat seines Vortrages zur Verfügung. Das ist so ziemlich alles, was ich in der Literatur über die Muskeln der Trionychiden gefunden habe.

Aus dem Vorhergesagten ist also zu ersehen, daß mit Ausnahme einzelner kleiner Gebiete das gesamte Muskelsystem der Trionychiden bisher noch gar nicht eingehend studiert worden ist. Die Tatsache möchte ich schon jetzt hervorheben, daß bei den Trionychiden ganz neue Muskeln auftreten, von denen einige anscheinend fast allen Sauropsiden, mit Einschluß der Cheloniden, fehlen, ein Befund, der ohne weiteres darauf hindeutet, daß diese Cheloniden-Arten in der Stammesentwicklung eine ganz gesonderte Richtung eingenommen haben.

I. Die Muskeln am Kopf.

A. Augenmuskeln.

(Hierzu Textfigur 5—11 und Tafelfigur 51)[1].

Es ist seit altersher gut bekannt, daß bei den Cheloniden zwei Obliqui, vier Recti und ein Retractor oculi vorkommen. Die Existenz der Levatores palpebrae und des M. palpebrae orbicularis Bojani ist indes bisher noch nicht hinreichend festgestellt gewesen.

Bei meiner Untersuchung des *Trionyx* kamen außer den oben erwähnten, gewöhnlichen Obliqui, Recti und Retractor noch vier eigentümliche Augenmuskeln zur Beobachtung und zwar der M. obliquus superior accessorius, Levator palpeprae superior, Levator membranae nictitantis sowie ein Depressor palpeprae inferioris, welch letzterer, im Gegensatz zu den anderen, aus glatten Muskelfasern besteht. Der M. obliquus superior accessorius ist eine, von dem M. obliquus superior proprius abgetrennte, ziemlich kräftig entwickelte Portion, die gemeinsam mit dem Hauptmuskel von dem N. trochlearis versorgt wird. Die Mm. levator palpebrae superior und levator membranae nictitantis entspringen vor dem Eintrittsloch des N. opticus, direkt von der medialen Wölbung des Augapfels selbst, sie werden von dem N. abducens innerviert, was offenbar für die Annahme spricht, daß sie genetisch mit dem Retractor oculi in engster Beziehung stehen. Der Depressor palpebrae inferioris strahlt von dem Seitenrande des, von dem Septum interorbitale cartilagineum entspringenden, breiten Ligamentum flavum gegen die Submucosa der Bindehaut des unteren Augenlides aus; er erhält Zweige aus dem zweiten Trigeminusaste. Den sogenannten M. orbicularis palpebrae Bojani, den M. depressor palpebrae interior et superior Hoffmanni, M. depressor palpebrae inferior Weberi sowie den M. adductor maxillae superioris Fischeri habe ich nicht in einem einzigen Falle feststellen können.

Nach dem Vorhergesagten kann man folgende Übersichtstabelle zusammenstellen:

---

[1] Die Numerierung der in dieser Abhandlung enthaltenen, sämtlichen Figuren ist die Fortsetzung der Figurennummern der ersten Mitteilung.

M. rectus superior M. rectus inferior M. rectus medialis M. obliquus inferior	N. oculomotorius	Quergestreifte Muskeln
M. obliquus superior proprius M. obliquus superior accessorius	N. trochlearis	Quergestreifte Muskeln
M. rectus lateralis M. retractor oculi M. levator palpebrae superior M. levator membranae nictitantis	N. abducens	Quergestreifte Muskeln
M. depressor palpebrae inferioris	N. trigeminus	Glatter Muskel

1. M. rectus superior[1].

Musc. rectus oculi superior Nr. 5, Bojanus.

Ein schwach abgeplatteter Muskel, der dicht unter dem Dache der Augenhöhle in schräger Richtung von hinten-medial nach vornseitwärts verläuft. Unmittelbar oberhalb des Foramen opticum beginnt er fleischig von dem dorsalen Teil der Seitenfläche des Praesphenoids (I. Mitt. Tafelfig. 46—47, *Prsph.*) und zieht schief nach vorn und seitwärts, zugleich ein wenig nach oben emporsteigend, um endlich jenseits des Äquators des Augapfels an dem hinteren, oberen Umfang der Sklera, im Anschluß an den Ansatz des M. obliquus superior, sehnig zu inserieren.

Über diesem Muskel lagern der N. trochlearis und der dorsale Teil des Sinus venosus orbitalis. Unter ihm findet man, von innen nach außen beginnend, den N. oculomotorius, N. ophthalmicus, M. retractor oculi, M. levator palpebrae superior und M. obliquus superior accessorius.

2. M. rectus inferior.

M. rectus oculi inferior Nr. 6, Bojanus.

Er liegt genau ventral vom Bulbus oculi, entspringt am ventralen, rostralen Umfang des Foramen opticum vom Praesphenoid und nimmt zugleich von dem Septum interorbitale cartilagineum einige Faserzüge auf. Nachdem er von da ab in horizontaler Richtung seitwärts seinen Weg genommen hat, inseriert er sehnig an der ventralen Circumferenz des Äquators des Augapfels, dem Ansatz des M. obliquus inferior sich anschließend. Er bedeckt von oben den ven-

[1] Die jeden Muskel bezeichnende Nummer ist für alle Figuren gültig.

tralen Teil der Tränendrüse und lagert sich, nur mit seinem äußeren Teil, an die äußere schmale Zone der Bulbusoberfläche an, während er medial durch den Retractor oculi von der letzteren geschieden wird. An der ventralen Seite seines Ursprungs zieht der ventrale Hauptast des N. oculomotorius vorbei.

Textfig. 5.

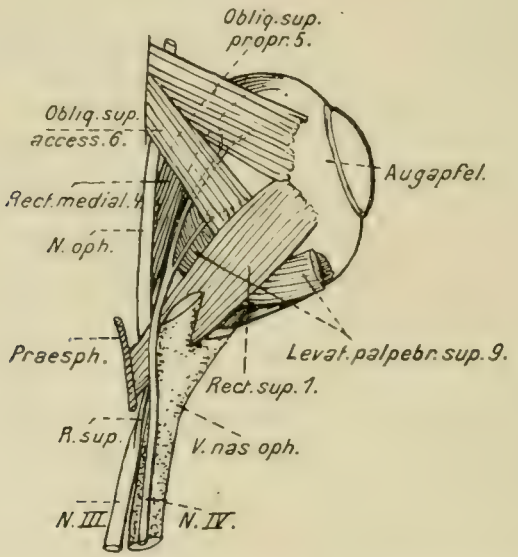

Rechtes Auge, dorsale Ansicht. *Praesph.*, Praesphenoid des Chondrocraniums. Der caudale Teil des N. ophthalmicus nicht gezeichnet.

3. M. rectus lateralis.

M. rectus oculi externus Nr. 8, Bojanus.

Wie mehrere Autoren berichten, findet er sich nicht genau lateral, sondern hinter dem Augapfel, so daß er topographisch korrekt als M. rectus posterior bezeichnet werden dürfte; aus vergleichend-anatomischen Gründen habe ich jedoch die Bezeichnung »lateralis« behalten. Dieselben Gründe waren auch für die Weiterführung der Benennung des M. rectus medialis maßgebend.

Der M. rectus lateralis entspringt mit einem dorso-ventral abgeplatteten Kopf von dem vorderen Abschnitt der Trabecula baseos cranii, dicht unterhalb des M. retractor oculi und hinter dem Foramen opticum. Dann steigt er, sich um den Seitenrand des Retractor oculi herumschlingend, schräg vor- und seitwärts empor und setzt sich, ein wenig außen von dem Äquator des Bulbus, an die hintere Oberfläche der Sklera an.

Unter seinem Ursprung befinden sich die von sympathischen Nervenästen begleitete A. maxillo-nasoophthalmica und V. nasoophthalmica (Textfig. 11). Neben seinem Ansatz liegt die obere, or-

bitale Portion des M. pterygoideus, der M. levator palpebrae superior, M. obliquus superior accessorius, Sinus venosus orbitalis (Textfig. 5, *V. nasophth.*), N. palpebralis superior (s. S. 447) sowie einige zarte Zweige des N. trigeminus.

Hoffmann gibt an, daß dieser Muskel bei Schildkröten mit einer »oberen, dicken, längeren, aber schmäleren« sowie einer vorderen kürzeren aber breiteren Portion« entspringe; dies ist bei unserem *Trionyx* nicht der Fall.

4. M. rectus medialis.

M. internus oculi Nr. 7, Bojanus.

Er befindet sich dicht vor der vorderen bzw. rostralen Wölbung des Augapfels. Sein platter Bauch beginnt direkt am vorderen, ventralen Umfange des Foramen opticum, von der Seitenfläche der Cartilago hypochiasmatica, zieht anfangs gerade nach vorn, biegt

Textfig. 6.

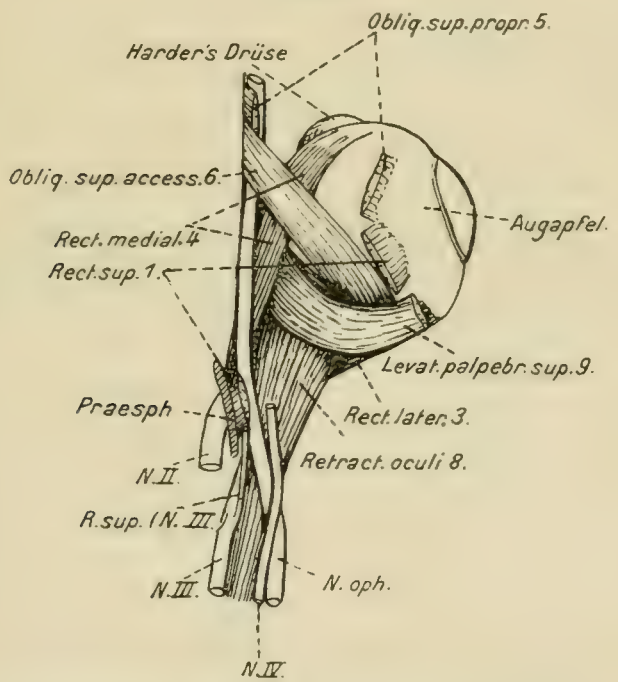

Rechtes Auge, vom Rücken gesehen. Obliq. sup. proprius und Rectus sup. abgeschnitten. Vergl. vorige Textfig. V. nasoophthalmica abgetragen.

dann in einem großen Bogen nach außen gegen den vorderen Umfang der Sklera hin und setzt sich hier sehnig in der Nähe des Cornealringes an. Sein medialer Abschnitt verläuft dicht unter dem N. ophthalmicus und deckt von innen den vorderen Teil des N. retractor oculi sowie den Ursprung des Levator palpebrae superior. An der Stelle, wo er nach außen biegt, verläuft er zwischen dem

M. obliquus inferior und den beiden Mm. obliqui superiores. Nahe dem Ansatz liegt er mit seinem ventralen Saum der Harderschen Drüse auf.

5. M. obliquus superior proprius.

M. obliquus superior oculi Nr. 9, Bojanus.

Er stellt eine dünne, aber breite, ungefähr viereckige Platte dar, die in der rostralen Hälfte der Orbitalhöhle, dicht unter dem Dach derselben, beinahe horizontal ausgebreitet ist. Er entspringt im Anschluß an den Ursprung des M. obliquus inferior von dem ventralen Rande des Septum interorbitale membranaceum, d. h. von dem dorsalen, lateralen Umfang des Perichondrium des Septum interorbitale cartilagineum, in einer langen Linie, die etwas tiefer als die Ursprungsstelle des M. rectus superior wagerecht verläuft und vorn bis zu der Rima olfactoria des Riechnervenkanals reicht; die caudalwärts geneigten, parallelen Fasern ziehen zuerst, an die äußere Fläche des Septum interorbitale membranaceum angeschmiegt, dorsalwärts, dann biegen sie nach außen gegen den oberen Umfang der Sklera, um sich hier, im Anschluß an den Ansatz des M. rectus superior, sehnig zu befestigen. Der N. ophthalmicus sowie M. rectus medialis verlaufen dicht an ihm.

6. M. obliquus superior accessorius.

In der mir zugänglichen Literatur konnte ich über diesen oder einen ähnlichen Muskel keine Angabe finden. Deshalb glaube ich, daß ich ihn als einen für den *Trionyx* ganz charakteristischen Augenmuskel betrachten kann.

Er entspringt neben dem Ursprung des eigentlichen oberen schiefen Muskels, dicht oberhalb von diesem, von dem ventralen Rande des Septum interorbitale membranaceum. Nach einem kurzen Verlaufe nach seitwärts trennt er sich von dem letztgenannten Muskel, um in schräg-caudaler Richtung, unter dem Insertionsende des M. rectus superior, weiter zu verlaufen. Sein muskulöser Ansatz befindet sich am hinteren Umfange des Äquators des Augapfels und wird zumeist von dem hinteren runden Bündel des M. retractor oculi (Textfig. 7 u. 8, access. Bündel) bedeckt.

7. M. obliquus inferior.

M. obliquus inferior Nr. 10, Bojanus.

Wenn man sich so vorstellt, daß der M. obliquus superior, in derselben Orientierung, auf dem Boden der Orbita liegen würde, dann erhält man ein ungefähres Bild von der Lage dieses Muskels.

Dicht an den Ursprung des M. obliquus superior proprius angeschlossen, entspringt er unmittelbar von dem oberen Rande des knorpeligen Septum interorbitale[1], läuft schräg nach hinten und seitwärts und befestigt sich, vor dem Ansatz des M. rectus inferior, an die untere, laterale Fläche des Augapfels. Er berührt, streng genommen, nicht direkt den Orbitalboden, sondern wird von diesem durch das dünne Lig. flavum[2] bzw. den M. depressor membranae nictitantis getrennt. Zwischen seinem Ursprungskopf und dem oberen schiefen Muskel verläuft sagittal der N. ophthalmicus.

8. M. retractor oculi.

M. suspensor oculi Nr. 11, Bojanus; M suspensorius, Fischer;
M. retractor oculi, Weber, Hoffmann u. a.

Der M. retractor oculi ist ein am stärksten entwickelter, langer Augenmuskel, der sich von der Orbita bis tief in die Schädelhöhle

Textfig. 7.

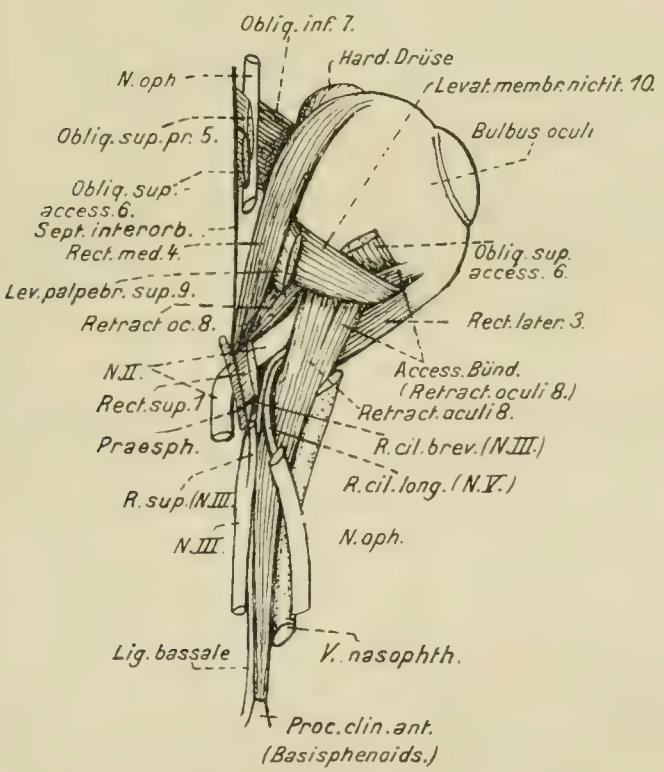

Rechtes Auge. Vergl. vorige Textfiguren.

erstreckt. Er entspringt von der Seitenfläche des Proc. clinoideus anterior des Basisphenoids (I. Mittg. Fig. 16 u. 29, *Pr. cl. a.* sowie

[1] Seine Ursprungslinie beginnt vorn gemeinsam mit der des M. obliquus superior proprius und endet caudal früher als diese.

[2] Vgl. die Bemerkung auf S. 316.

Textfig. 7 dieser Mittg.), des Lig. basale[1] sowie der Trabecula baseos cranii teils direkt, teils mit einem schlanken Sehnenstreifen, der sagittal im ventralen Randteile des intracranialen Abschnittes dieses Muskels verläuft. Von dieser ausgedehnten Ursprungsstelle gehen die vorderen, kürzeren und mehr schrägen sowie die hinteren längeren und mehr steilen Fasern hervor, die rostralwärts konvergierend gemeinsam den eigentümlich gestalteten Bauch bilden, der caudal sehr schlank und im Sulcus cavernosus eingebettet ist. Nasalwärts nimmt er jedoch allmählich an Dicke zu, tritt durch die Fissura orbitalis (I. Mittg. S. 63 und Textfig. 11) in die Augenhöhle und erreicht hier die größte Mächtigkeit. Der orbitale Teil des Muskels ist in schräger Richtung nach vorn und seitwärts gerichtet und läßt sich wohl mit einem nicht ganz geschlossenen Rohr vergleichen, welches an seiner dorso-rostralen Seite mit einer Längsspalte versehen ist. Er befestigt sich an der medialen Fläche der Sklera in einer unregelmäßigen Kreislinie, die in einiger Entfernung von der Eintrittsstelle des N. opticus latitudinal verläuft. Nicht selten trennt sich ein mäßig dickes, aberrierendes Bündel (Textfig. 7 u. 8, access. Bündel) von dem hinteren, verdickten Rande des Orbitalteiles des Muskels ab und inseriert selbständig jenseits des M. obliquus superior accessorius an der Sklera.

Um diesen Muskel findet man mehrere Hirnnerven und Blutgefäße. In der Schädelhöhle faßt er dorsal mit der ihn überdeckenden Dura mater den N. ophthalmicus sowie N. trochlearis zwischen sich. An seiner medialen Seite verläuft, ebenfalls dorsal, N. oculomotorius. Der N. abducens, der anfangs medial von ihm liegt und weiter nasalwärts allmählich unter seinen Bauch gelangt, tritt unterhalb des Solum supraseptale des knorpeligen Schädelbalkens am lateralen Rande desselben zum Vorschein. Medial von dem Retractor oculi befinden sich der Plexus venosus cavernosus, die A. maxillonasoophthalmica[2], zwei an den beiden letzteren Blutgefäßen verlaufende sympathische Fäden sowie das Lig. basale. An der äußeren Seite des Muskels ziehen in sagittaler Richtung der N. palpebralis superior sowie eine teilweise von diesem überlagerte, starke V. nasoophthalmica. Sowohl der N. palatinus communicans[3] als auch ein

[1] Dieses Band (Textfig. 7) stellt eine Verdickung der Dura mater dar; es ist sagittal, zwischen dem Proc. clinoideus posterior und dem hinteren Rande des Solum supraseptale ausgespannt, heftet sich ventral an den Seitenrand der Trabecula baseos cranii und steht dorsal mit der Dura mater in direktem Zusammenhang.

[2] Vgl. das Kapitel »die A. Carotis« der bevorstehenden dritten Mitteilung.

[3] Siehe das Kapitel »N. facialis«.

selten vorkommender lateraler sympathischer Faden verlaufen ebenfalls außen von ihm, von der letztangeführten Vene geschieden.

In der Fissura orbitalis (Textfig. 11) wird er dorsal vom Solum supraseptale, ferner von dem die Radix longa des Ganglion ciliare begleitenden N. ophthalmicus und von dem N. trochlearis sowie dem hinteren Teil des Sinus venosus überlagert. Im übrigen sind die Lageverhältnisse ähnlich, wie wir sie in der Schädelhöhle angetroffen haben.

Textfig. 8.

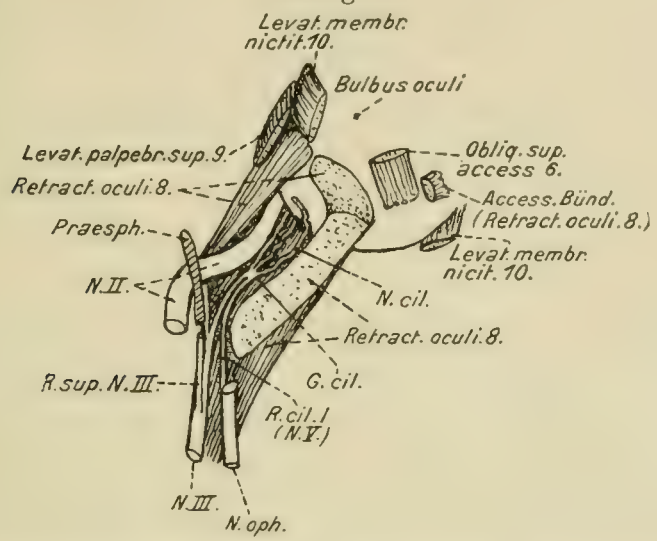

Tiefste Teile des Orbitalinhaltes, dorsale Ansicht. Retractor oculi ist teilweise abgeschnitten. Vergl. vorige Textfiguren.

Textfig. 9.

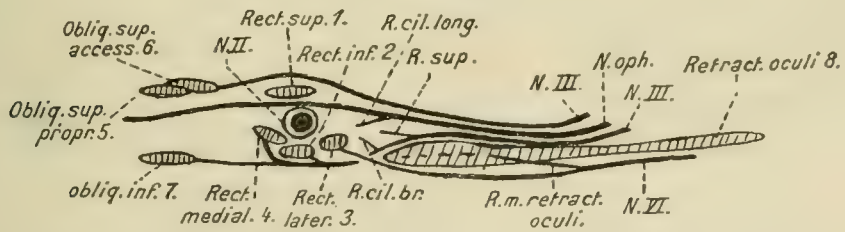

Schematische Abbildung der Beziehungen der Augenmuskeln und Nerven.

Kurz nach dem Eintritt in die Orbita tritt er zunächst auf den medialen Teil des M. rectus lateralis und dann auf den M. rectus inferior. An seiner Rückenseite kreuzt ihn der M. rectus superior schräg seitwärts, wodurch dorsal der N. trochlearis von ihm abgeschieden wird. Der N. ophthalmicus hat hier den M. retractor oculi an seiner lateralen Seite. Der N. oculomotorius tritt nach Abgabe des R. superior sowie der Radix brevis des Ganglion ciliare über den M. retractor oculi, zwischen den letztgenannten Muskel und den Sehnerven. Der dorsale Teil des Ansatzes des M. retractor oculi

wird von dem M. levator palpebrae superior sowie von dem M. levator membranae nictitantis völlig überdeckt.

In dem, vom orbitalen Teil des Retractor oculi zum Teil umschlossenen Raum finden wir vorerst den dicken, S-förmig gekrümmten Sehnerven. Vor bzw. unter dem letzteren Nerven zieht die A. ciliaris, begleitet von einer sehr schwachen, makroskopisch kaum sichtbaren, sympathischen Wurzel des Ganglion ciliare, über den vorderen Rand des M. retractor oculi gegen den medialen Pol des Augapfels. Hinter dem N. opticus findet sich ferner ein einheitliches, makroskopisch wahrnehmbares Ganglion ciliare und dessen Radices longa et brevis sowie drei Nervi ciliares.

Nach Osawa soll der beschriebene Muskel bei *Hatteria punctata* außer dem Ast des N. abducens noch »mehrere kleine Zweige vom Ganglion ciliare« empfangen; dies ist beim *Trionyx* nicht der Fall.

9. M. levator palpebrae superior[1].

Ein mäßig stark entwickelter Muskel, der als Schließer der Augenspalte die Hauptrolle spielt. Er entspringt direkt von der Sklera im Anschluß an den vorderen Umfang des Ansatzes des M. retractor oculi, zieht dann, gemeinsam mit dem M. levator membranae nictitantis dem Augapfel dicht aufliegend und zugleich den dorsalen Umfang des Ansatzes des M. retractor oculi deckend, im Bogen schräg nach hinten und seitwärts und verbindet sich schließlich sehnig mit den beiden Augenlidern an dem hinteren Augenwinkel. Somit zieht er bei der Kontraktion den letzteren nach hinten und oben, wodurch auch indirekt die Ränder der beiden Augenlider zueinander genähert werden.

Er wird zum größten Teil von oben durch den M. obliquus superior accessorius, den M. rectus superior sowie den M. rectus lateralis gedeckt und liegt nur zum kleinen Teil zwischen diesen Muskeln zutage.

Anhang:

An zwei fast erwachsenen, großen Exemplaren konnte ich einen abnormen Muskel auspräparieren, der bald mit einem Kopf von der vorderen Fläche des Sehnerven, bald mit zwei ungleich starken Köpfen von der letztgenannten Ursprungsstelle sowie der Sklera (dicht vor dem gewöhnlichen Ursprung des M. levator membranae nictitantis) entspringt und zwischen den M. obliquus superior und

[1] Nicht »Levator palpebrae superioris«!

M. rectus superior hindurch, gegen die Basis des oberen Augenlides hinweggeht, um daselbst sehnig zu inserieren. In einem Falle mit zwei Köpfen fand die Verschmelzung derselben zwischen dem M. obliquus superior und M. rectus superior statt. Ich möchte ihn allgemein als einen M. levator palpebrae superioris[1] (Fig. 51, Levat. palpepr. superioris) bezeichnen. Die Innervation dieses Muskels sowie die des M. levator palpebrae superior konnte in diesem Falle nicht nachgewiesen werden. So viel konnte jedoch festgestellt werden, daß weder der N. trochlearis noch der N. oculomotorius zu ihm einen Zweig entsenden. Es ist jedenfalls sehr wahrscheinlich, daß er von dem N. abducens versorgt wird, ebenso wie die Mm. retractor oculi, levator membranae nictitantis und levator palpebrae superior.

10. M. levator membranae nictitantis[2].

Nach Bojanus hat Cuvier zuerst einen M. palpebrae pyramidalis beschrieben. Darauf hat noch Albers den M. pyramidalis sowie M. bursalis, »eidem membranae nictanti tribuentes«, und Tiedemann auch den M. membranae nictitantis sowie den M. palpebrae inferioris, welche alle in »commune« verlaufen, beobachtet. Aber Bojanus selbst schreibt nur »de musculis, membranam nictitantem regentibus, e nostra testudine, quantumlibet examinata, nihil certi, ad auctorem dissesionem componendam, eruere potui«. Leydig und Weber haben jedoch nachher bei verschiedenen Reptilien ein eigenartiges Bändchen sowie den M. bursalis aufgefunden und denselben die die Nickhaut bewegende Funktion zugeschrieben. Ein ähnlicher Sehnenfaden ist auch neuerdings von Gaupp in der Anatomie des Frosches als Nickhautsehne und von Watkinson bei *Varanus* als »Tendon of nictitating membrane« erwähnt worden. Bei *Trionyx japonicus*

[1] Nicht zu verwechseln mit dem eben beschriebenen »M. levator palpebrae superior«!

[2] Bojanus hat auf seiner Tafelfigur 129 die Membrana nictitans derartig gezeichnet, daß dieselbe von dem medialen Augenwinkel in den Konjunktivalsack als eine halbmondförmige Falte hineinragt. Beim *Trionyx* jedoch zeigt sie sich als eine Duplikatur der die innere Fläche des unteren Augenlides bekleidenden Bindehaut, die sich von unten in die Augenspalte ausbreitet, ähnlich wie dies beim grünen Frosch der Fall ist (vgl. Froschanatomie Gaupps). Deshalb bewegt sie sich beim Schließen nicht »bulbi anteriora ita abducens, ut iridis partem tegat«, sondern vermag ganz unabhängig von dem undurchsichtigen Teil des eigentlichen unteren Augenlides, von unten her sich erhebend, die ganze äußere Fläche des Bulbus zu überziehen. Infolge der starken Durchsichtigkeit dieser Falte ist das Tier imstande, unter Wasser bei geschlossener Membrana nictitans zu sehen.

konnte ich indessen ausnahmslos zwei besondere, mehr oder minder gut entwickelte Muskeln auspräparieren, von denen einer die Nickhaut hebt und der andere dieselbe sowie das untere Augenlid senkt. Der letztere ist der weiter unten beschriebene M. depressor palpebrae inferioris, der erstere dagegen der M. levator membranae nictitantis.

Dieser Muskel wird nicht nur von dem M. levator palpebrae superior fast vollkommen überlagert, sondern hat auch beinahe denselben Verlauf, so daß er bei nicht genauer Präparation leicht übersehen werden kann. Wenn man jedoch mit einiger Sorgfalt den M. levator palpebrae superior von seinem Ansatzende her abhebt, so trifft man unter ihm einen zwar schwachen, aber deutlichen Bauch, der ein wenig dorsal von der Ursprungsstelle des M. levator palpebrae superior liegt und von der medialen Fläche des Augapfels direkt entspringt. Er zieht in schräger Richtung nach hinten und seitwärts und tritt in den Raum zwischen dem aberrierenden, hinteren Bündel des M. retractor oculi (vgl. S. 312) und dem M. rectus lateralis, um mit einer zarten Sehne an dem hinteren Ende der Nickhaut zu inserieren.

11. M. depressor palpebrae inferioris.

Er ist unter den Augenmuskeln der einzige, der aus glatten Muskelfasern besteht. Makroskopisch ist er nicht als Muskel wahrnehmbar, denn er stellt nur eine halbdurchsichtige, sehr dünne Lamelle dar, die sich an den Orbitalboden dicht anschmiegt und seitwärts in das Gewebe des unteren Augenlides kontinuierlich übergeht. Unter dem Mikroskop jedoch erweist er sich ohne weiteres als ein glatter Muskel, dessen Fasern vorzugsweise in frontaler Richtung, d. h. senkrecht zur Sagittalebene des Körpers, verlaufen. Diese Muskelplatte ist nicht ganz eben, sondern an ihrer dorsalen Fläche erheblich konkav; sie umhüllt von unten den ventralen Teil des Orbitalinhaltes und hängt nach innen, ein wenig medial von der Mitte des Orbitalbodens, mit dem Seitenrande des Lig. flavum[1] und lateral, an der Basis des ventralen Augenlides nach rückwärts leicht umbiegend, mit dem oralen Rand der medialen, submucösen Binde-

[1] Dieses Band erweist sich bei der Anwendung der Weigertschen Färbung der elastischen Fasern deutlich als eine Membran, die ausschließlich aus elastischen Elementen besteht. Es entspringt medial, von dem ventralen Rande des Septum cartilagineum interorbitale. Das bezügliche Band wurde bereits von Burkard bei der Schilderung der Periorbita der Sumpfschildkröte kurz erwähnt, ohne jedoch eine besondere Benennung zu bekommen.

gewebsschicht der Nickhaut und des unteren Augenlides zusammen. Nasalwärts zieht der Muskel über die vordere Fläche der HARDERschen Drüse und dehnt sich caudalwärts beinahe bis zum hinteren Augenwinkel aus. Ventral wird er von dem knöchernen Orbitalboden durch den sinuös erweiterten Lymphraum geschieden, dorsal dagegen von der ausgedehnten Tränendrüse überdeckt.

Die Entdeckung eines glatten Muskels in den Lidern ist ziemlich jung. Nach MAX WEBER scheint LEYDIG der erste zu sein, der

Textfig. 10.

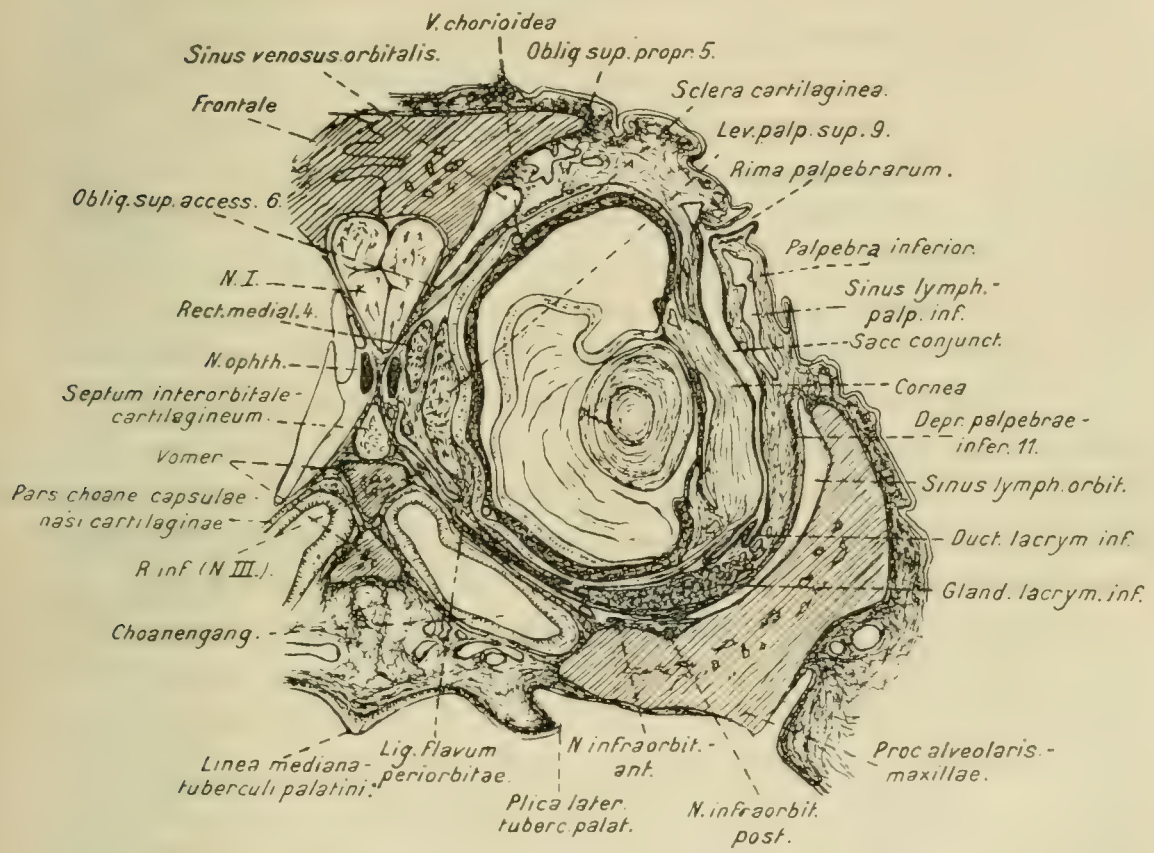

Querschnitt des Kopfes. 5 mal vergrößert.

ihn beobachtet und einfach als »die glatte Muskulatur« in den Lidern bezeichnet hat. Im Anschluß an den letzteren Autor hat WEBER bei dem Genus *Lacerta* eine eingehende Nachprüfung angestellt und diese Befunde bestätigt und ihn als den »glatten Lidmuskel« benannt. Die Ergebnisse der beiden Forscher stimmen darin überein, daß der betreffende glatte Muskel in den beiden Augenlidern in Gestalt einer kontinuierlich zusammenhängenden »hautartigen Ausbreitung« auffällt und funktionell mit der Schlußbewegung des Augenlides gar nichts zu tun hat, sondern »hauptsächlich auf die Entleerung der Drüsensekrete berechnet zu sein« scheint. Allem Anscheine nach ist diese

Annahme, wenigstens beim *Trionyx*, nicht zulässig. Um darauf näher einzugehen, muß man vorerst das physiologische Verhalten der Augenlider beim *Trionyx* ins Auge fassen. Das betreffende Reptil lebt nämlich in der Hauptsache amphibiotisch und kommt sehr selten aufs Land, wie dies bei den gewöhnlichen Urodelen der Fall ist. Auf dem Lande schlägt es natürlich die Augenlider völlig auf; die äußere Fläche des Auges ist dann selbstverständlich der Luft unmittelbar ausgesetzt. Im Wasser hingegen hält das Tier das Auge niemals offen, sondern pflegt es fortwährend mit der Nickhaut zu bedecken, die ein Eindringen von Wasser in den Konjunktivalsack unmöglich macht, ohne das Tier am Sehen zu hindern. Wenn in diesem Falle die Sekretion der Tränendrüse auch weiter andauern sollte, so müßte der Konjunktivalsack bald gänzlich mit Tränensekret gefüllt sein. Bei den übrigen amphibiotisch lebenden Tieren kann dieser glatte Lidmuskel bei Anwesenheit eines Tränennasenganges den Abfluß der Tränenflüssigkeit regulieren; beim *Trionyx* fehlt jedoch dieser, für die Taxonomie sehr wichtige Tränennasengang, wie ich dies sowohl makroskopisch als auch mikroskopisch an mehreren Schnittserien des Kopfes mit aller Bestimmtheit nachweisen konnte. Es unterliegt daher keinem Zweifel, daß in diesem Falle von einer Einwirkung auf die Entleerung der Tränendrüse nicht die Rede sein kann[1]. Ebensowenig kann man auch aus der innigen Beziehung seiner Faserstrahlung zu den Tränendrüsen auf eine Beteiligung bei der Tätigkeit der Tränendrüse schließen, denn die Absonderung der Tränendrüsen steht, von dem heutigen physiologischen Standpunkte betrachtet, nicht im Zusammenhang mit irgendeinem direkten, äußeren, mechanischen Reiz, wie z. B. dem Druck der Muskeln, sondern ist überhaupt nur auf nervöse Einflüsse zurückzuführen. Aus diesen Gründen ist die oben angeführte Leydig-Weber'sche Anschauung beim *Trionyx* nicht zulässig. Vielmehr scheint es mir berechtigt zu sein, anzunehmen, daß der betreffende glatte Muskel lediglich dazu bestimmt ist, das untere Augenlid reflektorisch herabzusenken. Für diese Annahme spricht offenbar auch das allgemeine

[1] Nach meiner eigenen Anschauung scheint es mir sehr möglich zu sein, daß die amphibiotischen und demgemäß mit der Nickhaut versehenen Reptilien die durch die Berührung der Cornea mit dem Wasser verursachte Verminderung der Wölbung bzw. der Brechungskoeffizienz des Augapfels dadurch zu kompensieren in der Lage sind, daß die Nickhaut und die in dem Konjunktivalsack angesammelte indifferente Flüssigkeit, d. h. Träne, die notwendige Konvexität herstellen. Um dies genau zu erklären, ist es am besten, die Sehwerkzeuge der Fische, namentlich deren Linsen, mit denen der Amphibien und Reptilien zu

Verhalten seines Faserverlaufes sowie seines Ansatzes. Dieses ist der Grund für die von mir gegebene Benennung »Depressor palpebrae inferioris«. Dieser Name darf jedoch nicht mit dem des M. depressor palpeprae inferioris verwechselt werden, den Weber bei Lacertilien aufgefunden hat. Der letztere Muskel ist in jeder Beziehung, d. h. nach dem Verlaufe, Ursprunge usw., dem von mir bezeichneten überraschend ähnlich und unterscheidet sich von ihm eigentlich durch seinen mikroskopischen Aufbau; denn der Webersche Muskel besteht, im Gegensatz zu unserem Muskel, aus quergestreiften Elementen. Ähnlich verhält sich der beim Frosch vorkommende M. depressor membranae nictitantis, der ebenfalls von animaler Natur ist (vgl. Gaupps Froschanatomie).

Hoffmann sagt: »die Beschreibung, welche Bojanus von seinem M. palpebralis gibt, ist nicht recht deutlich, so daß es mir fraglich erscheint, ob wirklich Bojanus' M. palpebralis mit dem, welchen ich als M. depressor palpebrae inferioris et superioris bezeichnet habe, identisch ist«. Ebensowenig konnte ich die Beschreibung von Hoffmann akzeptieren, nicht nur deshalb, weil er von der histologischen Eigenschaft der betreffenden Muskeln nichts sagt, sondern auch aus dem Grunde, weil seine Angabe, daß die erwähnten Muskeln »überall dem Bulbus dicht aufliegen«, nicht richtig sein kann; denn diese Muskeln können dem bereits von mehreren anderen Augenmuskeln überall umschlossenen Bulbus nicht »dicht« aufliegen.

Im übrigen hat Burkard neuerdings in seiner Arbeit über die Periorbita der Chelonier eine Art glatter Muskeln erwähnt, die »rings

---

vergleichen. Die Notwendigkeit der stärkeren Brechungskoeffizenz der optischen Medien im Wasser ist schon in der kugligen Gestalt der Linse der Fische deutlich ausgedrückt. Da jedoch das Quellungsvermögen der Linse begrenzt ist und allem Anscheine nach bei den terrestrischen Tieren nicht einen solchen Grad, wie bei den im Wasser lebenden Tieren, erreichen kann, so wäre es unrichtig, bei den terrestrischen Tieren neben der Akkommodationskraft der Linse noch außerdem zu erwarten, daß ihre Linse auf Kugelform — wie bei den Fischen — gebracht werden könne. Deswegen ist es mit Entschiedenheit anzunehmen, daß die Nickhaut gemeinsam mit einer bestimmten Menge von Träne — ich betone »einer bestimmten Menge«, weil der Sekretionsvorgang der Tränendrüse anscheinend mit der Spannung der Träne im Konjunktivalsack parallel geht und nach dem Erreichen des Maximums endlich aufhören muß — bei der Herstellung des, durch das Eintauchen im Wasser verminderten Brechungsvermögens der optischen Werkzeuge eine bestimmte Rolle spielt, so daß die Linse unbeschadet der Verminderung des Brechungsvermögens ihre eigene Akkommodationsfähigkeit genügend aufrecht erhalten kann. Ich werde später wieder darauf zurückkommen.

den Orbitalinhalt in äquatorialen Zügen einhüllen« und »sich besonders ins untere Lid . . . . . sehr weit und sehr deutlich verfolgen lassen«. Dieser Forscher hält diese Muskelfasern mit dem M. palpebralis von Bojanus sowie den von Stannius beschriebenen »großen flächenartigen Muskeln der Schildkröte, die sich über einen großen Teil der Orbita ausbreiten«, für »identisch«. Diese glatten Muskelfasern weichen ebenfalls von unserem M. depressor palpebrae inferioris dadurch ab, daß sie statt »senkrecht zur Sagittalebene des Körpers«, d. h. in meridionaler Richtung zu dem Bulbus, wie dies bei unserem Depressor der Fall ist, vielmehr »in äquatorialen Zügen« rings um den Orbitalinhalt verlaufen. Außerdem geht es schon nach seinem Zitat selbst ganz verschieden, da er sie mit dem M. palpebralis Bojani vergleicht, der nach Bojanus selbst: »ab inscriptione tendinea utrumque oculi canthum tenente oriudum« und »juxta palpebralum longitudinem porrectum« ist.

Cords schreibt in seiner Abhandlung über die Hirnnerven der Vögel: »nach Manz ist der M. depressor palpebrae inferioris bei Anuren eine Abspaltung vom M. levator bulbi, was auch für die Vögel zutreffen dürfte«, weil diese beiden Muskeln von einem und demselben Hirnnerven, d. h. dem Trigeminus, versorgt werden. Diese Annahme ist auch bei *Trionyx* nur erst dann annehmbar, wenn es klar bewiesen wäre, daß diese Muskeln gleichfalls aus glatten Elementen bestehen, was aber nach Gaupp sicher nicht der Fall ist.

B. Nasenmuskeln.

(Textfigur 11.)

12. M. arrector rostri.

Außer dem M. depressor palpebrae inferioris gibt es am Kopf des *Trionyx* noch einen vergleichend-anatomisch sehr interessanten Muskel, der ebenfalls aus glatten Elementen besteht. Dieselben laufen in ungleich dicken Bündeln, von dem dorsalen Umfang der Apertura narium externa des Knochenschädels (durch Vermittlung eines aponeurotischen Blattes) und dem hinteren Rand der Fenestra superior der knorpeligen Nasenkapsel (direkt) teils nach dem vorderen Rand des letzteren Fensters, teils gegen den Rücken des Rüsselabschnittes der knorpeligen Nasenkapsel (vgl. I. Mittg. S. 45 u. 61) und schließen gleichzeitig das letztgenannte Loch der Nasenkapsel ab. Einige tiefste Bündel strahlen auch in die Submucosa der benachbarten Nasenschleimhaut ein. Es handelt sich hierbei offenbar um dasselbe Gebilde, das dem bei Amphibien, Krokodilen und

manchen Lacertilien sehr verbreiteten, animalischen Muskel am äußeren Nasenloch analog ist. Seine topographische Lage und

Textfig. 11.

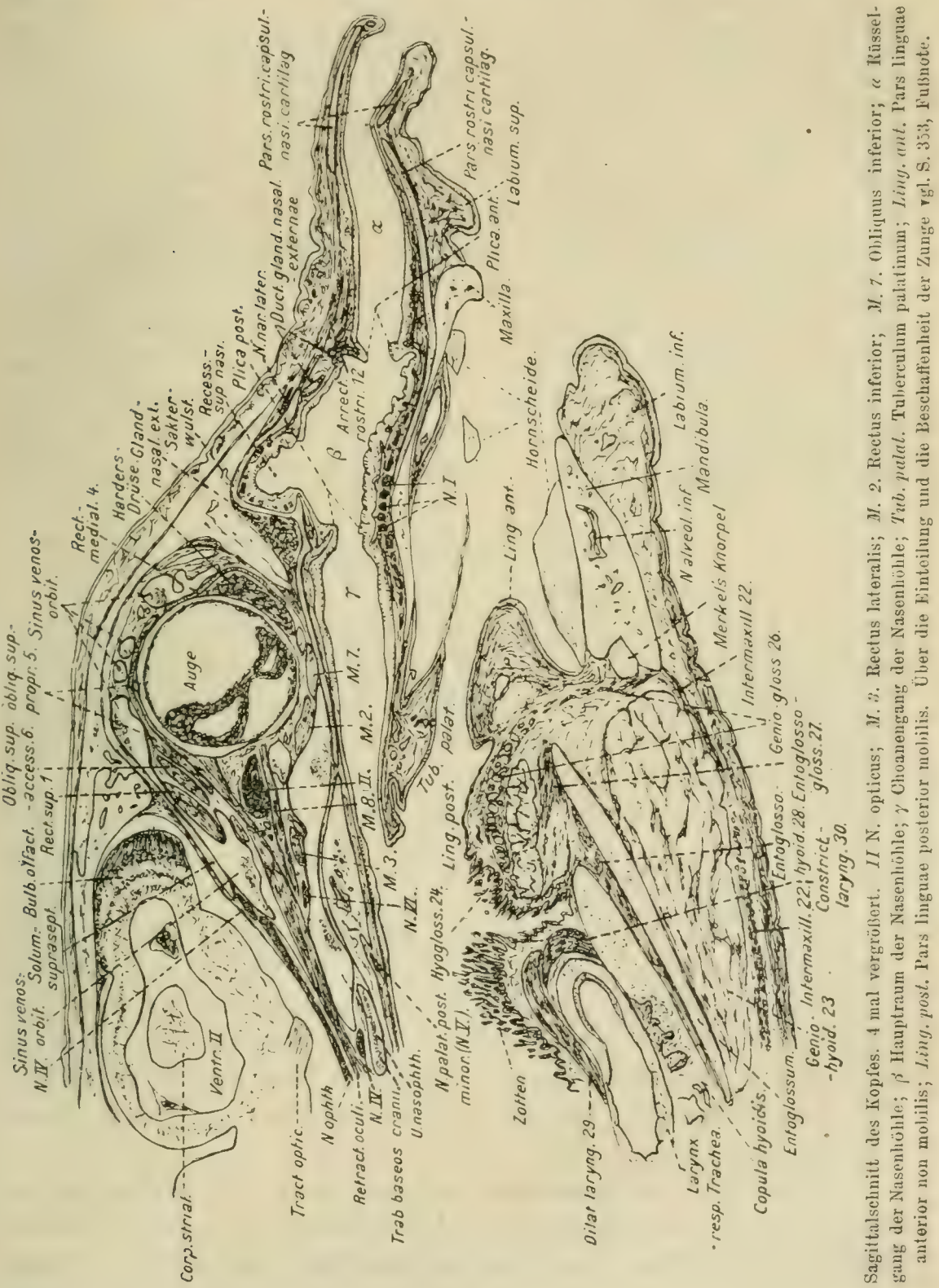

Sagittalschnitt des Kopfes. 4 mal vergrößert. *II* N. opticus; *M. 3.* Rectus lateralis; *M. 2.* Rectus inferior; *M. 7.* Obliquus inferior; *α* Rüsselgang der Nasenhöhle; *β* Hauptraum der Nasenhöhle; *γ* Choanengang der Nasenhöhle; *Tab. palat.* Tuberculum palatinum; *Ling. ant.* Pars linguae anterior non mobilis; *Ling. post.* Pars linguae posterior mobilis. Über die Einteilung und die Beschaffenheit der Zunge vgl. S. 353, Fußnote.

Wirkung weicht jedoch beträchtlich ab, denn er kann beim *Trionyx* auf das Nasenloch gar keinen direkten Einfluß ausüben, weil er viel

zu entfernt liegt; vielmehr zieht er, seinem Faserverlauf gemäß, hauptsächlich den dorsalen Teil der Rüsselbasis nach hinten und oben. Deshalb möchte ich diesen Muskel als Arrector rostri bezeichnen. Die Frage, welche funktionelle Bedeutung man ihm eigentlich zuzuschreiben hat, ist vor der Hand noch nicht genau zu entscheiden. Aber es ist immerhin sehr naheliegend anzunehmen, daß seine Wirkung erst dann in Frage kommen kann, wenn der *Trionyx* nur mit dem Rüssel atmen will. Denn das Tier ist überhaupt sehr scheu und ist stets bestrebt, seinen Körper soviel als möglich dem Gesichtskreis seiner Feinde zu entziehen. Infolgedessen hält es beim Atmen bloß den Rüssel oder höchstens den Kopf bis zur Höhe des Auges über dem Wasserniveau. Aber es unterliegt keinem Zweifel, daß der besprochene Muskel mit dem bei übrigen Schlangen vorkommenden M. subnasalis sowie den glatten Muskelfasern in dem »Layer of cavernous tissue« von Sauriern, die besonders sorgfältig von Bruner untersucht worden sind, gar nichts zu tun hat.

C. Kaumuskeln.

(Hierzu Tafelfigur 51, 55—59 und Textfigur 12.)

Ich fasse als Kaumuskeln zwei Muskelgruppen auf, die sich zwischen dem Schädel bzw. dem zweiten Zungenbeinhorn und der Mandibel erstrecken. Die eine davon befindet sich nasal von der Ohrkapsel, nimmt die Schläfengrube im weiteren Sinne ein und hebt bei Kontraktion die Mandibel gegen den Gesichtsschädel; dazu gehören die Mm. masseter, temporalis, quadrato-mandibularis, pterygoideus und pterygomandibularis. Die andere Gruppe umfaßt die Mm. hyomandibularis, depressor mandibulae externus et internus, die sich um die hintere Seite der Ohrkapsel gruppieren und die Mandibel herabziehen. Was die Art der Innervation anbelangt, so bekommt die vordere Gruppe Nervenäste ausschließlich von dem N. trigeminus. Die hintere Gruppe erhält dagegen aus zweierlei Quellen ihre Nerven, und zwar: die beiden Depressores mandibulae von dem N. facialis, den M. hyomandibularis von dem N. glossopharyngeus.

Es ist noch zu bemerken, daß die vordere Muskelgruppe im Verhältnis zu den übrigen Reptilien durch eine größere Anzahl kräftig entwickelter Individuen ausgezeichnet ist. Daraus können wir den Schluß ziehen, daß die Organisation des betreffenden Tieres, soweit die Kaumuskeln in Betracht kommen, in wesentlichen Punkten weiter vorgerückt ist, als die irgendeines anderen Reptils.

13. M. masseter.

M. temporalis Nr. 1, Bojanus (partim).

Ein starker, dreieckiger Muskel, der knapp unterhalb der Wangenhaut den Schläfenbogen mit dem Planum massetericum des Dentale (I. Mittg. Fig. 14, Pl. mass.) verbindet. An ihm kann man zweierlei Fasern unterscheiden. Die tieferen Fasern vorzugsweise senkrecht zwischen den genannten Knochenteilen. Die oberflächlichen dagegen entspringen von einem dünnen Sehnenstreifen, der von einer Erhabenheit an der ventralen Kante des Proc. zygomaticus des Jochbeins (I. Mittg. Tafelfig. 14*) bis zur Mitte des Muskelbauches ausgespannt ist; von diesem Sehnenstreifen strahlen diese oberflächlichen Muskelfasern zum Teil aufwärts nach der ventralen Kante des Jochbogens, zum Teil gegen den ventralen Rand des Planum massetericum des Unterkiefers. Die letztbeschriebene Fasergruppe ist besser ausgebildet als die dorsale; sie wird außen stets von dem Lig. angulare oris (Fig. 57—58, Lig. angul. oris) durchquert. Das allgemeine Verhalten des Muskels erinnert überraschend an den M. masseter des Menschen.

In den Schriften von Bojanus, Hoffmann u. a. ist über einen analogen Muskel kaum eine Angabe zu finden. Bojanus schreibt nur, daß der M. temporalis sich außer dem Proc. coronoideus noch »ad . . . . . cristam asperam maxillae inferioris« ansetzt. Es ist daher nicht unwahrscheinlich, daß unser M. masseter bei *Testudo* mit dem M. temporalis verwachsen ist, wie dies bei mehreren Reptilien, namentlich auch bei der *Hatteria punctata* (nach Osawa), der Fall ist. Trotzdem konnte ich den oben angeführten Muskel mit großer Leichtigkeit darstellen und habe daher auch kein Zeichen der Verwachsung mit den anliegenden Muskeln wahrnehmen können. Daher kann man mit einigem Vorbehalt behaupten, daß der M. masseter unter den Cheloniden erst beim *Trionyx* zu einer kompletten Differenzierung gelange.

14. M. temporalis[1].

M. temporalis Nr. 1. Bojanus; M. occipito-squamoso-maxillaris, Hoffmann; M. temporalis, Stannius.

Er ist der maßivste Muskel unter den Kopfmuskeln, der den Raum der gleichnamigen Grube des Schädels vollauf ausfüllt und

[1] Ein Vergleich dieses Muskels mit dem des Menschen wird später gegeben werden. S. Kap. »N. temporo-massetericus« S. 455 u. 456.

von oben durch die derbe Fascia temporalis[1] bedeckt wird. Er entspringt von der ganzen Innenfläche der letztgenannten knöchernen Grube mit Ausnahme des Schläfenbogens, sowie von der die Incisura occipitis ergänzenden, sehnigen Membran (Textfig. 12, Membr. tendin. occ.) und setzt sich, das Foramen intertemporale durchsetzend, an den Proc. coronoideus des Unterkiefers an.

An seiner Rückenfläche sind drei bis vier sagittale seichte Furchen erkennbar, in denen stets Blutgefäßzweige von verschiedener Dicke verlaufen. Sie entsprechen den Lagen der starken Sehnensepten (Textfig. 12), die in sagittaler Richtung den eigentlichen Muskelbauch in vier bis fünf längliche Fächer unvollständig zerlegen und sich, nasalwärts an Dicke zunehmend und allmählich konvergierend, zu einer sehr dicken Endsehne zusammenschließen. In dem hinteren Abschnitte des Muskels sind die Muskelfasern sehr kurz und in schräger Richtung entweder zwischen den Septen untereinander oder der knöchernen Wand der Schläfenmuskelgrube und den Septen ausgespannt, wobei sie einem und demselben Fach parallel verlaufen, zu den Fasern der benachbarten Fächer jedoch im spitzen Winkel gelegen sind. So entsteht hier eine deutliche, charakteristische Federfigur. Im vorderen Teil des Muskels sind die Muskelfasern, besonders die oberflächlichen, verhältnismäßig sehr lang. Sie entspringen vorzugsweise von den oben erwähnten Sehnensepten und verlaufen nasalwärts steil oder etwas sagittal, um teils an der Endsehne, teils direkt an dem Proc. coronoideus zu inserieren. Diejenigen Fasern, die an dem Proc coronoideus direkten Ansatz finden, sind oberflächlicher gelagert als die anderen; sie überdecken fast vollständig die Endsehne, so daß dieselbe nur an ihrer hinteren Fläche als ein ovales Feld bloßliegt (Fig. 51, Tendo temporalis). Dieselbe Fläche der Endsehne ist außerdem elliptisch gewölbt und von der Synovialmembran bekleidet; sie paßt an die überknorpelte Trochlea prootica (vgl. I. Mittg. S. 23 u. 57).

Der enormen Entfaltung dieses Muskels verdankt der *Trionyx* seine furchtbare Bißkraft[2].

---

[1] Der Muskel ist überall durch einen schmalen lymphatischen Raum von dieser Faszie getrennt.

[2] Kunkel vermutete neuerdings, daß die Verkürzung der Ethmoidalregion der *Emys lutaria* mit der intensiven Bißkraft des Tieres zusammenhänge. Aber der *Trionyx* übertrifft an Bißkraft die Emyden beträchtlich. So hat man dem *Trionyx* den Namen »bissige Schildkröte« gegeben. Man vergleiche hierüber Brehms Tierleben. Deshalb glaube ich, daß der Grund für die Verkürzung der Ethmoidalregion der Emyden in einem anderen Faktor zu suchen sei.

15. M. quadrato-mandibularis.

M. pterygo-maxillaris, HOFFMANN (partim).

Wenn man den M. masseter abträgt, so kommt der M. quadrato-mandibularis zwischen dem M. temporalis, dem Quadratum und der Mandibula als ein sehr reduzierter Muskel zum Vorschein. Er entspringt breit und unmittelbar von der nasalen Fläche des Quadratums, läuft mit nach vorn konvergierenden Fasern gegen den Gelenkteil der Mandibel und inseriert teils sehnig, teils muskulös zwischen dem Ostium superius canalis inframaxillaris und den Cavitates glenoidales an der Mandibula, ein wenig auf deren mediale Fläche übergreifend. Der Muskel wird gewöhnlich von einem Arterienast, dem R. m. massetericus (Fig. 56, R. mass. med.), in zwei ungleich starke Portionen gespalten; von diesen ist die hintere stets stärker entwickelt als die andere, liegt fast horizontal und ist mit einer schwachen Ansatzsehne versehen.

Durch den Raum zwischen dem in Rede stehenden Muskel und dem M. temporalis tritt der N. massetericus (Fig. 56, R. mass.) heraus.

Der M. quadrato-mandibularis blieb auch von älteren Autoren unerwähnt, oder er wurde höchstens als eine Portion des M. pterygo-maxillaris (HOFFMANN) betrachtet. Aber seine Individualität ist in der Selbständigkeit des ihn innervierenden Nervenzweiges deutlich ausgesprochen (vgl. S. 499). Mit welchem Muskel der höheren Wirbeltiere kann man ihn vergleichen? Zurzeit bin ich noch nicht in der Lage, darüber etwas Entschiedenes zu sagen. Doch ist es nicht unmöglich, zwischen ihm und dem M. pterygoideus externus der höheren Wirbeltiere eine, wenn auch inkomplette Homologie anzunehmen. Denn wenn man sich vorstellt, daß die Insertion des M. quadrato-mandibularis infolge der Einverleibung des Quadratums in die Reihe der Gehörknöchelchen sekundär auf das Pterygoid oder dessen homologes Gebilde umgelagert würde, so ergibt sich ein ungefährer Übergangszustand, von dem man ohne grosse Schwierigkeiten die beiden angeführten Befunde miteinander verbinden kann.

16. M. pterygoideus.

M. pterygo-maxillaris, HOFFMANN (partim); M. pterygoideus, BOJANUS (partim).

Ein in der Fossa temporalis propria am tiefsten gelegener, gefiederter Muskel mit zwei Ursprungsköpfen. Sein dorsaler, ansehnlicher Kopf (Fig. 51 u. 56, Port. dors.) entspringt von der lateralen Fläche des Parietale, und zwar von dessen Proc. inferior bis auf

die Fossa pterygoidea interna (vgl. I. Mittg. S. 31), und steigt mit parallelen, nach hinten und oralwärts geneigten Fasern gegen die Ansatzsehne herab. Der ventrale, schwächere Kopf (Fig. 51, Port. ventr.) nimmt direkt von der, nach der Fossa temporalis propria zugewandten Fläche des Pterygoids sowie des Palatinums ausgedehnten Ursprung, geht, ein wenig aufwärts emporsteigend, nach hinten und befestigt sich von unten her an die Ansatzsehne. Dieselbe verläuft fast horizontal und inseriert mit ihrem caudalen Teile, durch muskulös endigende Fasern der beiden Köpfe verstärkt, an der medialen Fläche der Wurzel des Proc. coronoideus, im Anschluß an den Ansatz des M. temporalis.

Hart an der lateralen Seite des dorsalen Kopfes zieht der zweite Trigeminusstamm mit seinen Zweigen und Blutgefäßen nach vorn vorbei.

Da der Muskel offenbar mit dem M. pterygoideus internus der höheren Wirbeltiere vergleichbar ist, und der M. quadrato-mandibularis nach dem Vorhergesagten mit dem M. pterygoideus externus der höheren Wirbeltiere homologisiert werden kann, so kann man wohl behaupten, daß beim *Trionyx* zwei Mm. pterygoidei vorkommen. Stannius sagt jedoch in seinem Lehrbuch: »die Chelonia besitzen, statt zweier Mm. pterygoidei, nur einen M. pterygoideus internus«, welche Behauptung nach meiner Meinung in der oben angegebenen Weise erweitert werden kann.

Übrigens ist sehr beachtenswert, daß Gaupps Befund an *Rana* mit dem von mir beobachteten Sachverhalt fast vollkommen in Einklang steht.

17. M. pterygo-mandibularis.

M. pterygoideus, Bojanus (partim).

Ein dreieckiger, ziemlich reduzierter Muskel, der dicht unterhalb der Mundschleimhaut, von innen das Quadrato-mandibular-Gelenk bedeckt. Er entspringt unmittelbar mit breiter Ansatzfläche von dem seitlichen, schmalen Saum der oralen Fläche des Pterygoids und setzt sich mit konvergierenden Fasern an der medialen Fläche des Operculare an, dicht an die Cavitas glenoidalis medialis angeschlossen.

Er begrenzt hinten mit dem M. depressor mandibulae internus einen schmalen Spaltraum, durch welchen die Tuba Eustachii (Fig. 55 u. 59, *Tub. Eustach.*) nach außen gegen die Tympanalhöhle passiert. Die Chorda tympani wird medial auch von ihm überdeckt und kommt erst an seinem vorderen Rande zum Vorschein, um dicht unter der Mundschleimhaut nasalwärts hinwegzuziehen.

Bojanus hat diesen rudimentären Muskel als eine Portion des M. pterygoideus betrachtet. Ich bin auch derselben Meinung, weil er gemeinsam mit dem M. pterygoideus von einem und demselben Zweige des R. m. pterygoideus posterior des dritten Trigeminusstammes innerviert wird. Aber beim *Trionyx* ist die Grenze zwischen den beiden Muskeln zu selten verwischt, als daß sie zusammen besprochen werden könnten. Deswegen möchte ich ihn als ein schon individualisiertes Gebilde ansehen.

18. M. hyomandibularis.

M. hyomaxillaris Nr. 16, Bojanus; M. stilomaxillaris, Alessandrini[1]; M. ceratomaxillaris, Hoffmann.

Ein langer, hinter der Ohrgegend im Bogen verlaufender Muskel, der auf dem Querschnitt dreieckig erscheint und mit seinem hinteren Drittel unter dem M. sphincter colli sowie der Cauda squamosa des M. cervico-hyo-capitis versteckt ist. Er entspringt muskulös von dem dorsalen Endabschnitt des zweiten Zungenbeinbogens, läuft in einem nach hinten schwach geschweiften Bogen in naso-ventraler Richtung herab und setzt sich nach dem Durchtritt durch die zwischen der vorderen Portion des M. sphincter colli und dem M. intermaxillaris befindliche Lücke an das hintere Drittel des ventralen Randes der Mandibel an, ohne eine Sehne zu erzeugen.

Dieser Muskel wurde früher als ein Homologon des M. biventer maxillae der Säuger bzw. dessen Portion vielfach angenommen. Aber diese Ansicht ist nach dem heutigen Standpunkte der vergleichend-anatomischen Forschung ganz unhaltbar. Hingegen hat die Ansicht, daß der

19. M. depressor maxillae externus

M. digastricus maxillae Nr. 3, Bojanus; Mm. apertores oris, Rathke (partim); M. squamoso-maxillaris, Hoffmann; oberflächliche Portion des C_2md, Ruge

mit dem M. digastricus maxillae der Säuger zu vergleichen sei, neuerdings mehr und mehr an Bedeutung gewonnen. Dieser gefiederte Muskel, in der Form einer umgekehrten Pyramide gleich, entspringt mit breiter Basis direkt von der ventralen Fazette der äußeren Fläche des Proc. mastoideus des Squamosum (vgl. I. Mittg. S. 27) bis auf dessen vorderen, aufgeblähten Teil. Sämtliche Muskelfasern, die von der eben genannten Ursprungsfläche hervorgehen, konvergieren von allen Seiten spitzwinklig gegen die, in der Mitte

[1] Derselbe Autor sieht das zweite Bogenpaar des Zungenbeins als Proc. styloideus der Säugetiere an.

des Muskels tief versteckte, unansehnliche Sehne, deren Lage schon äußerlich durch eine, an den ventralen Zweidrittel des Muskels deutlich ausgeprägte, beinahe lotrecht verlaufende, seichte Furche angedeutet ist. Diese Sehne setzt sich gemeinsam mit einer Anzahl von randständigen Muskelfasern, die zu der Endsehne nicht übergehen können, an die Cavitas muscularis des Suprangulare an.

Der Muskel wird außen an seiner oberen Hälfte von der Cauda squamosi des M. cervico-hyo-capitis bedeckt und liegt nur an der unteren Hälfte subkutan zutage. Medial bzw. hinten grenzt er an die breite sehnige Insertio squamosi des M. sphincter colli, welche ihn gemeinschaftlich mit dem N. facialis von dem medialen, gleichnamigen Muskel sowie dem M. hyomandibularis scharf abtrennt. Das Ansatzende des M. depressor mandibulae externus steht etwas von dem Gelenkteil des Quadratums ab und faßt mit diesem das äußere Ende der Tuba Eustachii zwischen sich ein.

20. M. depressor mandibulae internus.

M. dilatator tubae Eustachii, Bojanus und Hoffmann (?).

Er liegt tiefer als der vorige Muskel und wird von diesem durch die Ansatzsehne des M. sphincter colli sowie den Facialisstamm geschieden. Er ist ebenfalls von umgekehrt-pyramidaler Form und spannt sich zwischen der medialen bzw. ventralen Fazette der äußeren Fläche des Squamosum und der Cavitas muscularis des Articulare des Unterkiefers aus. Sein Ansatzende ist außerdem durch Sehnenstreifen beträchtlich verstärkt.

Nach vorn grenzt er teils an den oben erwähnten M. pterygomandibularis, teils an das Quadratum an und faßt mit ihnen das Anfangsstück der Tuba Eustachii sowie die Chorda tympani ein, welch letztere aber zuweilen den in Rede stehenden Muskel durchsetzt. Seine mediale Fläche dient zum größten Teil der seitlichen Partie der Mundschleimhaut zur Unterlage und schützt zugleich das aus dem Schädel hervortretende Stück des N. glosso-pharyngeus, accessorio-vagus, hypoglossus sowie die A. carotis.

Bojanus hat zum erstenmal in seiner Arbeit über die Anatomie der *Testudo europea* unter dem Namen »M. dilatator tubae« einen besonderen Muskel erwähnt, der nach ihm »a processu mastoides ad tubam« ausgespannt und »leviter expanso extremo« wirken soll. Mancher Autor, wie z. B. Hoffmann, glaubt ebenfalls einen solchen Muskel gesehen zu haben. Aber beim *Trionyx* konnte ich einen analogen Muskel niemals beobachten. Ich möchte vielmehr glauben,

daß Bojanus wahrscheinlich den M. dilatator tubae entweder mit unserem M. depressor mandibulae internus oder dem zunächst zu besprechenden M. tensor vaginae venae nasoophthalmicae verwechselt habe. Für die erste Annahme sprechen besonders deutlich sowohl die Zeichnungen von Bojanus als auch die Art und Weise der Innervation. Der M. dilatator tubae wird nämlich nach Bojanus von dem N. facialis versorgt, ebenso wie der M. depressor mandibulae internus; unser M. tensor vaginae venae nasoophthalmicae erhält hingegen Nervenäste vom N. glossopharyngeus. Ohnehin scheint mir der M. dilatator tubae in bezug auf seine Funktion bei der Regulierung der Luftspannung der Tympanalhöhle theoretisch entbehrlich zu sein. Nähreres darüber folgt im Kapitel »Gehörorgan«.

Die beiden Mm. depressores mandibulae stimmen im großen ganzen mit den Mm. apertiores oris von Rathke überein. Nach diesem Autor scheinen sie zusammen »dem häufig nur einbäuchigen M. digastrici der Säugetiere zu entsprechen«, während Bojanus schon längst bloß den M. depressor mandibulae externus für den M. digastricus hielt. In bezug auf diese Anschauungen hat neuerdings Ruge eine eingehende vergleichend-anatomische Untersuchung angestellt, die nach ihm zu dem Schlusse führt, daß der C_2 m d (prof.), welcher zweifelsohne mit dem M. depressor mandibulae internus des *Trionyx* identisch ist, im Laufe der Phylogenie bis zum hinteren Bauch des M. biventer maxillae der Säugetiere gelangen könne. Die letzten Autoren, wie Bijovet, Toldt u. a., sind ebenfalls derselben Meinung.

Der mediale Umfang des Ursprunges des M. depressor mandibulae internus wird von einem rudimentären, zarten, aber ziemlich langen Muskel bedeckt (Textfig. 12). Dieser Muskel entspringt fleischig von dem vorderen, größeren Teile des ventralen Randes des Proc. mastoides. Die kurzen Muskelfasern steigen in schräger Richtung nach hinten und medianwärts und befestigen sich mit der hinteren kleinen Portion am dorsolateralen Umfang der derben, sehnig glänzenden Gefäßscheide der A. carotis, mit dem vorderen größten Teile jedoch an der ganzen Circumferenz der Gefäßwand der V. nasoophthalmica. Sein Ansatz an der letzteren ist unter dem Mikroskop tief bis in die Fossa jugularis verfolgbar. Da der Muskel auf diese Weise zu der genannten Vene eine sehr innige Beziehung aufweist, so möchte ich ihn als

21. M. tensor s. dilatator vaginae venae nasoophthalmicae bezeichnen.

Da er in dem schmalen Raum zwischen dem M. depressor mandibulae internus und M. episterno-squamosus ventralis versteckt liegt, so habe ich ihn selbst anfangs lange übersehen, bis ich ihn eines Tages gelegentlich der Durchmusterung von Serienschnitten

Textfig. 12.

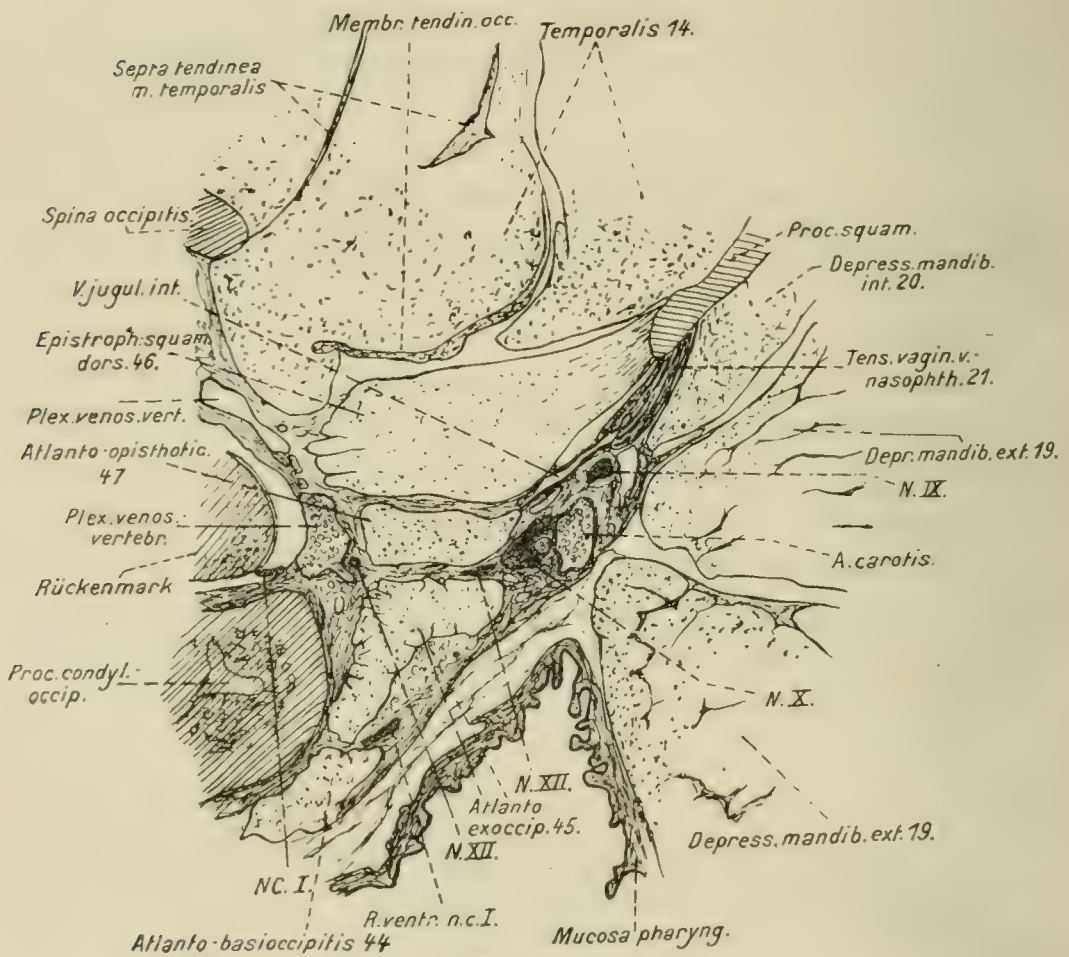

Querschnitt des Kopfes in Occipitalgegend.

des Kopfes zufällig gefunden habe; dabei stellte es sich heraus, daß er als ein selbständiger Muskel aufzufassen ist und auch von einem besonderen Zweig des N. glossopharyngeus versorgt wird. Seitdem habe ich ihm sowohl makroskopisch als auch mikroskopisch sorgfältig nachgeforscht und konnte endlich mit aller Sicherheit feststellen, daß meine erste zufällige Entdeckung nicht auf irgendeiner Täuschung beruht, sondern daß es sich dabei um eine konstante und sichere Erscheinung handelt.

Es drängt sich nun die Frage auf: was ist dann seine wesent-

liche Bedeutung? Das, was als Wegweiser für die Lösung dieser Frage ins Gewicht fällt, ist vor allem das Verhalten seiner Innervation sowie seines Ursprunges. Die Muskeln, welche vom N. glossopharyngeus unmittelbar Äste erhalten, kommen in der ganzen Reihe der Wirbeltiere in sehr beschränkter Anzahl vor. Sie stehen ausschließlich mit dem ersten Kiemenbogen mehr oder minder in enger Beziehung. Es wäre daher kaum allzu sehr gewagt, diesen Muskel nur nach dem Verhalten des ihn versorgenden Nerven als einen Überrest der Muskelgruppe des ersten Kiemenbogens anzusprechen. Faßt man dabei noch seinen Ursprung am hinteren Bereiche der Ohrkapsel ins Auge, so ergibt sich in letzter Instanz die Folgerung, daß er dem M. levator arcus cerato-branchialis I. der kiementragenden Amphibien am nächsten stehe (vgl. hierbei Drüners Aufsätze). Gegen diese Auffassung gibt es jedoch zwei Einwände: 1. der Ausfall der direkten Beziehung seiner Endsehne zu den Zungenbeinbögen; 2. der Widerspruch zwischen dem Fortbestehen dieses Muskels und der Rückbildung des Kiemenapparates. Der erste Umstand ist jedenfalls aus der Rückbildung seines Ansatzteiles leicht erklärbar, die wahrscheinlich eng mit der Befreiung des Zungenbeins von der primären Atmungsvorrichtung zusammenhängt. Dabei bleibt mir jedoch die Bedeutung seines Ansatzes an den Gefäßwänden nicht ganz klar. Ebensowenig ist auch der zweite Punkt zu verstehen, weil man kaum den Grund für das Fortbestehen dieses Muskels finden kann, denn allgemein ist man ja der Ansicht, daß die Kiemenmuskeln, namentlich die Levatores arcuum branchialium, mit dem Eintreten der Luftatmung rasch zugrunde gehen.

Um für diese interessanten Fragen begründete Erklärungen zu finden, ist es natürlich unerläßlich, eine eingehende, embryologische und vergleichend-anatomische Nachprüfung anzustellen. Da ich mir diese als meine nächste Aufgabe gestellt habe, so will ich vorderhand diese Fragen offen lassen. Jedenfalls ist es nicht schwer zu vermuten, daß der betreffende Muskel zeitlebens, vornehmlich beim Zurückziehen des Kopfes ins Schildgehäuse, als ein Regulator des Blutstromes im Kopfe eine wesentliche Rolle spielen muß. Denn sein Ansatz erfolgt an den Wänden der Blutgefäße, welche für den Blutkreislauf im Kopfe bestimmt sind, gerade da, wo diese Blutgefäße beim Zurückziehen des Kopfes stets mehr oder minder scharf geknickt sind, und es sind die konkaven Seiten dieser geknickten Gefäße, wo sich der Muskel inseriert. Wenn sich nun der Muskel kontrahiert, so zieht er die letzteren nach deren konkaver Seite und

bringt sie zu mehr oder minder geradem Verlauf. Dies ist für den Kreislauf von großer Bedeutung; denn die Knickung eines Rohres bedingt zugleich eine Lumenverengerung, die selbstverständlich dem Blutstrom, besonders dem mit stark abgeschwächtem Druck zurückkehrenden Venenblut, einen großen Widerstand leistet.

D. Muskeln im Mundboden.

(Fig. 52 u. 55—59, Textfig. 11 u. 12.)

Im Boden des Mundes kommen außer dem M. intermaxillaris, M. geniohyoideus, M. hyoglossus, M. intercornuatus (superior et inferior) und M. genioglossus noch zwei bis jetzt noch nicht angegebene Muskeln vor, nämlich der M. entoglosso-glossus sowie entoglosso-hyoideus. Diese beiden sind tief gelagert und nehmen gemeinsam vom Os entoglossum ihren direkten Ursprung. Mit Ausnahme des von dem dritten Stamm des Trigeminus versorgten M. intermaxillaris stehen sie sämtlich unter der Herrschaft des N. hypoglossus.

22. M. intermaxillaris.

M. mylohyoideus Nr. 13, Bojanus; M. mylo-hyoideus, Alessandrini; M. intermaxillaris, Hoffmann.

Er stellt sich als ein dünnes, dreieckiges Muskelblatt dar, welches die oberflächlichste Lage des hinter dem Unterkiefer befindlichen dreieckigen Raumes einnimmt und sich nach hinten in die Portio anterior des M. sphincter colli unmittelbar fortsetzt. Er entspringt kurzsehnig von der medialen Fläche des zusammengesetzten Unterkiefers in einer langen Linie, die dicht entlang dem ventralen Rande des Sulcus inframaxillaris von hinten nach vorn zieht und in der Nähe des vorderen Winkels des letzteren aufhört. Seine Muskelfasern laufen quer parallel gegen die mediane Raphe, anfangs dicht an die mediale Fläche des Unterkiefers angeschmiegt, dann aber am ventralen Rande des letzteren nach einwärts gebogen. Die vordere Winkelstelle des Unterkiefers ist frei von seinen Fasern, die dort durch eine bindegewebige Membran, welche nach hinten in die mediane Raphe des Muskels übergeht, vertreten werden.

23. M. genio-hyoideus.

M. geniohyoideus, Bojanus, Alessandrini, Hoffmann u. a.

Ein platter, rechtwinklig-dreieckiger Muskel, der von dem vorigen Muskel bedeckt ist und stets aus zwei Portionen besteht.

a) Portio posterior, (Port. post.). Sie entspringt fleischig dicht

neben dem Ursprung des M. levator pharyngei von dem Tuber hyoidis des Cornu hyale I des Zungenbeins und begibt sich mit stark medio-nasalwärts divergierenden Fasern zur Mediannaht, wo sie mit der gegenseitigen gemeinsam endigt. Ihr vorderes Ende erreicht gewöhnlich nicht den Unterkiefer, sondern hört ein wenig hinter dem Winkel des letzteren auf.

b) Portio anterior (Port. ant.). Sie bildet den lateralen Teil des Muskels und beginnt ebenfalls vom Tuber hyoidis mit einem zarten Sehnenfaszikel. Dieses geht bald in den mäßig dicken, beinahe zylindrischen Bauch über, der dem äußeren Rande der vorigen Portion entlang gerade vor- und etwas einwärts läuft und sich an den ventralen Umfang der Fovea angularis des Dentale muskulös befestigt.

Die Mediannaht hängt außerdem mit derjenigen des M. intermaxillaris ziemlich innig zusammen. Das Os entoglossum wird vollkommen von dem in Rede stehenden Muskel von unten her überdeckt.

24. M. hyo-glossus.

M. hyoglossus Nr. 18, Bojanus; M. stilo-glossus, Alessandrini[1]; M. cerato-s. hyo-glossus, Hoffmann.

Ein schlanker Muskel, der tiefer als der M. genio-hyoideus liegt und zum Teil, namentlich an seinem medialen Teile, auch von diesem bedeckt wird. Er beginnt ebenfalls von dem Sehnenfaszikel, von dem auch die Portio posterior des M. genio-hyoideus entspringt, und geht, dem Seitenrande des Os entoglossum folgend, gerade vorwärts nach der Submucosa des Mundbodens und inseriert zwischen den Ansätzen des M. genio-glossus sowie M. entoglosso-glossus an dem lateralen Umfange des hinteren, beweglichen Teiles der Zunge[2].

Am vorderen Teile des Zungenbeinkörpers passiert er an dem seitlichen, vorderen, großen Ausschnitte des knorpeligen Abschnittes der Copula vorbei, etwas schief vor- und aufwärts umbiegend. Er wird nicht selten von dem Stamm des N. hypoglossus durchsetzt. An seiner Oberfläche ist ferner eine verhältnismäßig dicke Faszie erkennbar, die mit dem Seitenrande des Os entoglossum, mit Ausnahme des hinteren Teiles, zusammenhängt.

[1] Alessandrini glaubt, daß das Cornu branchiale I des Zungenbeins dem Proc. styloideus der höheren Wirbeltiere entspreche.

[2] Ich möchte vorläufig darauf aufmerksam machen, daß an der Zunge des *Trionyx* deutlich zwei Abschnitte unterschieden werden können (Textfig. 11). Der vordere Teil der Zunge (Ling. ant.) ist nach hinten sichelförmig gestaltet,

25. M. intercornuatus.

M. stilo-hyoideus, Alessandrini; M. hyoideus, Fischer.

An ihm sind zwei deutlich getrennte Portionen zu unterscheiden:

a) M. intercornuatus dorsalis. Er ist ein schlanker, dünner Muskel, der den dorsalen Rand der zweiten Portion bedeckt, und entspringt von dem dorsalen Endabschnitte des Cornu branchiale I, dicht anschließend an die Ursprungsstelle des M. hyomandibularis, steigt gerade vor- und einwärts herab, um sich sehnig an der lateralen Fläche des Cornu hyale anzusetzen.

b) M. intercornuatus ventralis. Er entspringt direkt mit breiter Basis von dem größten Teile des Umfanges des Cornu branchiale I, mit Ausnahme des dorsalen Endabschnittes und der ventralen, schmalen Circumferenz der ventralen Fläche, welch letztere proximal d. h. copulawärts von dem Tuber hyoidis liegt. Seine einzelnen, relativ kurzen Fasern konvergieren nach vorn, unten und einwärts gegen die äußere Fläche des Cornu hyale sowie den hinteren freien Rand des lateralen Vorsprunges des ersten Copulapaares und inserieren hier ebenfalls muskulös. Die Fasern, die von der lateralen Fläche des Cornu branchiale I ihren Ursprung nehmen, beschreiben dabei um den vorderen Rand des letzteren Bogens eine deutliche Spiraltour. Die von der vorderen Fläche des eben genannten Zungenbeinbogens entspringenden Fasern weichen von den übrigen dadurch ab, daß sie nicht in den oben beschriebenen Ansatz übergehen, sondern sich an die starke, sehnig glänzende Faszie[1] ansetzen, die sich von dem hinteren, oberen Rande des Cornu hyale auf die Oberfläche des in Rede stehenden Muskels sowie die vorige Portion ausbreitet.

Wie man leicht aus der topographischen Lage des Cornu hyale

bindegewebig dick gepolstert, mit Geschmacksknospen versehen und entbehrt gänzlich der Muskelfasern (also nicht mobil). Die hintere Zunge (Ling. post.) findet sich zwischen dem Kehlkopf und der vorderen Zunge; sie stellt eine unansehnliche, runde Erhabenheit dar, die durch große Papillen sowie große Beweglichkeit ausgezeichnet ist. Die Geschmacksknospen fehlen jedoch in diesem Teile gänzlich.

[1] Über dieser Faszie befindet sich noch eine derbe Faszie, das Lig. intercornuatum (Lig. int. corn., Fig. 56), welches von dem vorderen Rande des Cornu branchiale II entspringt, die äußere Fläche dieses Muskels überzieht und sich am vorderen Rande der Portio dorsalis ein- und caudalwärts herumschlägt. Wenn der M. intercornuatus das Cornu hyale bzw. das vordere Copulapaar als Stützpunkt kontrahiert, so neigt sich das Cornu branchiale I nicht allein nach vorn, sondern er zieht auch das Cornu branchiale II in Mitleidenschaft und bewegt es in gleicher Richtung.

ersehen kann[1], ist dieser Muskel fraglos ein Dilatator des Schlund- bzw. Kehlkopfes, indem er bei Kontraktion die ansehnliche Schleimhautfalte, die zum Teil auch von außen den Aditus laryngis überwölbt, zur Seite zieht.

Der N. hypoglossus durchsetzt ihn gewöhnlich in sagittaler Richtung.

26. M. genio-glossus.

M. genioglossus, Bojanus und Alessandrini; M. maxillo-glossus, Hoffmann.

Er ist im vorderen Winkel des Mundbodens tief verborgen und stützt von unten-hinten die vordere, unbewegliche Zunge. Die Gesamtform der beiderseitigen, in der Medianlinie miteinander verbundenen Muskeln stellt eine, dem Winkel des Unterkiefers entlang von rechts nach links gebogene, V-förmige Platte dar, deren dorsale, konvexe Fläche nach vorn und oben schaut. Der vordere Rand dieser Platte entspricht der Ursprungslinie des Muskels, die unmittelbar oberhalb des Ansatzes des M. genio-hyoideus verläuft, und bildet gleichsam die vordere direkte Fortsetzung des Ursprunges des M. intermaxillaris. Ihr hinterer Rand verbindet sich hingegen mit dem Unterschleimhautgewebe der hinteren, mobilen Zunge und umgibt von außen die Insertionsstelle des M. hyoglossus. Die diesen Muskel bildenden Fasern verlaufen vorzugsweise gerade von vorn nach hinten. Aber eine größere Anzahl der seitlichen Fasern schlägt sich am lateralen freien Rande des Muskels auf dessen ventrale Fläche herum. Deshalb zeigt der Muskel daselbst eine doppelte Faserlage.

Bojanus wollte am gleichnamigen Muskel der *Testudo europea* »ad ossiculum triquetrum et hyoidis corpus propinquum« sich inserierend gesehen haben. Hoffmann lehnt sich an Bojanus an. Dies aber scheint mir auf einem Irrtum zu beruhen.

27. M. entoglosso-glossus.

Ein dünner Muskel, der mit fleischiger Basis von der vorderen Hälfte des Seitenrandes des Os entoglossum entspringt, dicht medial vom M. hyoglossus am Seitenrande des Proc. lingualis des Zungenbeinkörpers vorbeizieht und über das dicke, bindegewebige Polster der mobilen, hinteren Zunge nach innen umbiegt. In der Medianlinie trifft er endlich dicht unterhalb der Schleimhaut mit dem gegenseitigen zusammen und bildet hier eine deutliche Raphe. Daher zieht er nicht bloß die hintere Zunge, sondern auch gleichzeitig indirekt den Proc. lingualis des Zungenbeinkörpers herab.

[1] Vgl. Anm. 1. S. 334.

In den Schriften von Bojanus, Hoffmann u. a. findet sich keine Angabe über diesen Muskel. Nur Alessandrini hat bei *Chelonia caonana* sowie *Ch. coriacea* unter dem Namen »M. hyoglossus« einen ähnlichen Muskel erwähnt.

28. M. entoglosso-glossus.

Ein stark reduzierter, zwischen dem Os entoglossum und dem Proc. lingualis des Zungenbeinkörpers eingeschalteter Muskel, der dicht medial vom vorigen Muskelursprunge, von der dorsalen Fläche des mittleren Drittels des Os entoglossum breit entspringt und sich mit seinen nach vorn konvergierenden Faserzügen direkt an die ventrale Fläche des Seitenrandes des Proc. lingualis des Zungenbeinkörpers ansetzt. Das Os entoglossum weist an seinem Seitenteile eine länglich ovale, seichte Vertiefung auf, die dem in Frage stehenden Muskel ihre Entstehung verdankt.

Soweit mir bekannt, ist er bis jetzt völlig übersehen worden.

E. Muskeln des Kehlkopfes.

Fig. 53 und Textfig. 12.

Die bei makroskopischer Präparation dieser kleinen Muskeln gewonnenen Ergebnisse wurden nachträglich mit Hilfe der plastischen Rekonstruktion noch einmal genau geprüft.

29. M. dilatator laryngis.

M. glottidis s. crico-arytaenoideus Nr. 19, Bojanus; M. dilatator laryngis, Henle, Hoffmann, Göppert u. a.

Ein zarter, abgeplatteter, spindelförmiger Muskel, der der Länge nach auf der Seitenfläche des Kehlkopfes liegt. Er entspringt von der Seitenfläche des hinteren Teiles des Schildknorpels in einiger Entfernung von dessen caudalem Rande und zieht gerade nach vorn, wobei er den M. constrictor laryngis überspringt. Er setzt sich endlich an der Spitze des Proc. muscularis s. arythaenoideus des Gießbeckenknorpels unmittelbar an.

Ungefähr in der Mitte des ventralen Randes wird er durch den R. anastomoticus transversus des Truncus pharyngo-laryngeus des N. vagus gekreuzt.

30. M. constrictor laryngis.

M. constrictor glottidis Nr. 20, Bojanus; M. constrictor laryngis, Henle, Hoffmann, Göppert u. a.

Ein verhältnismäßig breiter Muskel, der gemeinsam mit dem anderseitigen einen, den vorderen Teil des Schildknorpels umfassenden Ring bildet. Er entspringt von der ventralen medianen

Sehnenraphe, die sich über dem Proc. lingualis des Zungenbeinkörpers bildet und die an ihrer caudalen Hälfte von dem Proc. epiglottidis des Schildknorpels überlagert wird. Er steigt schräg nach hinten und rückwärts empor und endet an der dorsalen, medianen Sehnenraphe, die hinter der Stimmritze, über der Cartilago ary-epiglottidis gelegen ist. Dabei verläuft er unterhalb des Ansatzendes des vorigen Muskels hinter dem Proc. muscularis des Gießbeckenknorpels und ferner dorsal über der Wurzel desselben Knorpels. Seine Muskelfasern beteiligen sich nicht ausschließlich an der Bildung der dorsalen Raphe, denn einige Fasern des vorderen Randes endigen schon früher an der ventralen Fläche des Proc. muscularis des Gießbeckenknorpels. Außerdem bedeckt er von außen den Spaltraum, der vom Aryknorpel und von dem vorderen Rande des Schildknorpels umgrenzt wird.

II. Halsmuskeln.

(Fig. 51—59, 71 und Textfig. 13, 14, 26—28.)

Ich habe in der vorigen Mitteilung darauf besonders hingewiesen, daß die den Cheloniden sehr charakteristische Halsbewegung, namentlich das Vorstrecken und Rückziehen des Kopfes aus dem bzw. in das Schildgehäuse, sowie die Bewegungsarten, die infolge des Zusammenrückens der Hartgebilde des Rumpfes zum einheitlichen Schildpanzer sekundär auf den Halsabschnitt übertragen worden sind, die zwei Faktoren für die komplizierte Umgestaltung der Halswirbel sowie deren Verbindungen bilden. Dies ist auch hier noch deutlicher erkennbar. Fast alle Halsmuskeln erleiden nämlich eine hochgradige Differenzierung bzw. Umbildung. Einige derselben haben sogar ihren primären Charakter verloren und sind mehr oder minder weit von ihrem ursprünglichen Mutterboden in den Raum des Schildgehäuses hineingewandert. Das sind die vorderen Schließmuskeln des Schildgehäuses sowie der M. carapaco-basioccipitis, welch letzterer[1] sich ohne Unterbrechung durch die Zwischensehne von der ventralen Fläche des Basioccipitale bis zum vorderen Teile des Schwanzwirbels erstreckt. Die tiefen, kurzen, axialen Muskeln der Halswirbel sind ebenfalls stark differenziert und verleihen der Halswirbelsäule ein großes Beweglichkeitsvermögen. Dieser Sachverhalt ist im großen ganzen für alle Chelonidenarten gültig. Aber das, was als eine besondere Eigentümlichkeit des *Trionyx* angesehen werden darf, ist:

[1] Es gibt in dem ganzen Wirbeltierreich keinen Muskel, der eine solche relative Größe und Ausdehnung hätte, wie dieser M. carapaco-basioccipitis, der beim *Trionyx* nicht weniger als vier Fünftel der ganzen Körperlänge einnimmt!

1. das Fehlen der, bei den Reptilien, einschließlich der übrigen Cheloniden, vorkommenden, vom N. accessorius versorgten Portion der Sterno-mastoideus-Gruppe; 2. das Auftreten eines, bei den übrigen Cheloniden noch nicht beobachteten, neuen Muskels (M. collo-plastralis); 3. die Beteiligung des, dem epaxonischen System angehörenden M. cervico-hyo-capitis an der Bewegung des Zungenbeins. Dazu kommt noch, daß nicht wenige, bei anderen Cheloniden beschriebene Muskeln, wie z. B. M. testo-occipitis, M. testo-capitis, M. transversalis cervicis, M. scalenus posticus usw., beim *Trionyx* nicht vorhanden sind. Bei mehreren, von mir untersuchten Schildkröten entspringt der Sphincter colli eigentümlicherweise mit breiter Aponeurose von den Seitenflächen der Halswirbel. Beim *Trionyx* dagegen erfolgt sein Ursprung an einer oberflächlichen, dicht unter der Haut ausgebreiteten Nackenaponeurose, wie dies bei den meisten Reptilien die Regel ist. Daraus folgt, daß der Sphincter colli bei *Trionyx* noch einen primitiveren Charakter beibehält, weshalb er von dem gleichnamigen Muskel der übrigen Schildkröten scharf abgesondert werden muß.

Die Halsmuskeln werden fast ausschließlich von den Halsnerven versorgt. Ja selbst auch der im Schildgehäuse liegende, sehr ausgedehnte Abschnitt des M. carapaco-basioccipitis erhält trotz der sehr nahen topographischen Lage der vorbeipassierenden Dorsolumbal- bzw. Sacral- und Schwanznerven nie von denselben, sondern lediglich von den Halsnerven seine Äste. Nur der M. sphincter colli und einige kurze Muskeln der occipito-vertebralen Verbindung machen hiervon eine Ausnahme, indem der erstere von dem N. facialis, die anderen außerdem noch von der hinteren Wurzel des N. hypoglossus innerviert werden.

A. Oberflächliche Schichten.

(Fig. 52, 53, 57, 58 und Textfig. 12, 13, 26—28.)

31. M. sphincter colli.

Pars anterior m. latissimi colli Nr. 21 b, Bojanus; M. latissimus colli, Rathke und Stannius; M. sphincter colli, Hoffmann.

Es gibt am Halse des *Trionyx* zwei oberflächliche Sphincteres: M. sphincter colli et corticis. Ersterer umfaßt quer den vorderen Teil des Halses, letzterer dagegen spannt sich zwischen dem vorderen Teile des Carapax und des Plastrons aus und wirkt auf den vorderen Eingang des Schildgehäuses verengend. Sie sind voneinander durch eine große Lücke getrennt, durch welche ein in cranio-caudaler Richtung verlaufender, langer, ventraler Halsmuskel, der M. collo-plastralis, aus der Tiefe hervortritt und über dem M. sphincter colli

subkutan endet. Den Befunden mehrerer Autoren (Bojanus, Rathke, Hoffmann u. a.) zufolge werden die beiden Sphinctoren bei anderen Schildkröten durch einen einheitlichen M. sphincter colli repräsentiert[1]. Daraus ergibt sich die Folgerung, daß die beiden Sphinctoren des *Trionyx* phylogenetisch eine kontinuierliche, oberflächliche Muskelschicht des Halses bildeten, aber nachher durch eine Reihe bestimmter Ursachen in zwei Portionen abgespaltet worden sind. Den einen letzteren Faktoren bildet fraglos die große Entfaltung des M. collo-plastralis.

Trotz der phylogenetischen Zusammengehörigkeit der beiden Sphinctoren möchte ich sie jedoch getrennt besprechen, weil der Sphincter corticis zu stark spezialisiert ist, als daß man ihn einfach als einen Teil des M. sphincter colli betrachten dürfte. Hierbei kommt der letztere zuerst an die Reihe, während der Sphincter corticis erst im Kapitel »Muskeln des Schildes« besprochen wird.

Der M. sphincter colli ist ein dünner, aber breiter Muskel, der von der lateralen und ventralen Seite die craniale Hälfte des Halses überzieht. Je nach dem Ursprunge kann er in zwei Portionen gesondert werden, in eine vordere, schmälere und eine hintere, breitere.

a) Die Portio anterior (Port. ant.), beginnt mit einem dünnen Sehnenblatt zwischen den Ursprüngen der beiden Depressores mandibulae von dem Proc. mastoides des Squamosum. Die Muskelfasern, die diese Portion bilden, laufen parallel gegen die ventrale Medianlinie gerade herab und endigen dort mittels kurzer Sehnenfasern, die sich mit den gegenseitigen verflechten und eine gut wahrnehmbare Raphe erzeugen.

b) Die Portio posterior (Port. post.), entspringt von dem Nackenteil der Fascia temporo-nuchae[2] in einer Bogenlinie, die ein wenig seitlich von der Medianlinie des Nackens, ungefähr von der Höhe des dorsalen Endes des Cornu branchiale II bis zur hinteren Grenze des M. cervico-hyo-capitis verläuft. Dabei liegen die vorderen Muskelfasern in dorso-ventraler Richtung, die hinteren dagegen nach vorn-abwärts. Sie sammeln sich, ventralwärts stark konvergierend, zur ventralen, medianen Raphe.

Diese beiden Portionen stehen nicht nur miteinander, sondern

---

[1] Diese Befunde sind nur mit einigem Vorbehalte zu akzeptieren, weil ich bei einigen Schildkröten, besonders bei *Chelonia mydas*, auch drei deutlich abgegrenzte Portionen beobachtet habe, von denen die hinterste zum Sphincter corticis des *Trionyx* ein sehr ähnliches Verhalten aufweist.

[2] Vgl. I. Mittg. S. 57.

auch nach vorn mit dem M. intermaxillaris im direkten Zusammenhang. Aber zwischen einem jeden Ursprunge bleibt je ein Schlitz übrig, durch welchen ein bestimmter Muskel aus der Tiefe heraustritt. So liegt zwischen dem M. intermaxillaris und der vorderen Portion des M. sphincter colli der Bauch des M. hyomandibularis. Zwischen den Ursprüngen der beiden Portionen des M. sphincter colli befindet sich auch die Cauda squamosi des M. cervico-hyo-capitis. Die hintere Portion ist außerdem mit dem darunter liegenden M. cervico-hyo-capitis sowie dem M. coraco-hyoideus sehr innig verwachsen; sie wird auch regelmäßig in ihrem Seitenteile durch die Hautäste der A. carotis sowie der Halsnerven durchbrochen. Die V. jugularis externa, Textfig. 28, V. jugul. ext., zieht über diese Portion nach hinten vorbei.

Innervation. Der M. sphincter colli wird vorwiegend von dem R. hyomandibularis des N. facialis versorgt. Aber es ist auch nicht ausgeschlossen, daß eine gewisse Anzahl seiner vordersten Fasern gemeinsam mit dem M. intermaxillaris von dem N. mylo-hyoideus, einem Ast des dritten Quintusstammes, die hinterste Fasergruppe dagegen auch noch von Halsnerven versorgt werden.

32. M. collo-plastralis.

Er gehört zu den bis jetzt noch nicht beschriebenen Muskeln. Gemeinsam mit dem M. plastro-squamosus entspringt er mit einem muskulösen, nahezu zylindrischen Kopf neben der Medianlinie, dicht vor der ursprünglichen Anheftungsstelle der Nabelschnur, von der Dorsalfläche des Bauchschildes, namentlich von dem medialen Vorsprung des Hypoplastrons und dessen Umgebung. Anfangs geht sein nach vorn immer mehr sich abplattender Bauch neben der Medianlinie beinahe gerade kopfwärts fort, wobei er außerhalb des Pleuroperitoneums die medialen Enden der beiden ventralen Fortsätze des Schultergürtels überspringt. Aber in der Höhe des Entoplastrons beginnt er sich von der Medianlinie gegen die Seitenfläche des Halses hin zu entfernen. Vor dem M. sphincter corticis liegt er bereits genau an der Seitenfläche des Halses. Schließlich erscheint er auf der Portio posterior des M. sphincter colli und verbindet sich hier durch Vermittelung einer Sehnenausstrahlung mit dem subkutanen Bindegewebe des Halses.

Kurz vor dem Austritt aus der vorderen Öffnung des Schildgehäuses passiert er medial von dem M. collo-scapulo-plastralis und dem M. carapaco-plastralis und kreuzt gleichzeitig von unten bzw.

von außen her zuerst den M. coraco-hyoideus, dann links den Ösophagus und rechts die Trachea[1].

An seiner medialen Fläche wird er stets von einer mäßig dicken A. cervicalis superficialis, Textfig. 28, A. cervic. superf., begleitet. Der M. plastro-squamosus verläuft anfangs an seinem medialen Rande, aber am Eingang des Schildgehäuses trennt er sich von diesem und läuft selbständig gerade nach vorn.

Dem Ansatz gemäß zieht er direkt die Halshaut und indirekt auch den Kopf in das Schildgehäuse hinein. Die Einwirkung auf die Halshaut ist deshalb von Wichtigkeit, weil dadurch einer Faltenbildung vorgebeugt wird, die wegen der lockeren Verbindung der Haut mit der Unterlage sehr leicht entstehen könnte, was beim Zurückziehen des Kopfes ein großes Hindernis bilden würde.

Innervation: von einem starken Ast des R. ventralis des N. cervicalis IV versorgt.

33. M. plastro-squamosus.

M. sterno-mastoideus Nr. 22, Bojanus, Meckel und Rüdinger; M. capiti-plastralis, Hoffmann; M. capiti-plastralis (sterno-cleido-mastoideus), Fürbringer.

Ein stark reduzierter, aber außerordentlich langer Muskel, der an der Bauchseite der Brust und des Halses, von der Nabelgegend bis zur Ohrgegend des Kopfes sagittal verläuft. Er entspringt gemeinschaftlich mit dem M. collo-plastralis von der Rückenfläche des Plastrons und geht neben der medianen Körperachse beinahe gerade cranialwärts fort. Anfangs hält er sich streng an den medialen Rand des M. collo-plastralis. Aber am Eingang des Schildgehäuses trennt er sich von dem letzteren und dringt — über den M. coraco-hyoideus — unter die Cauda hyoidea des M. cervico-hyo-capitis. Von da ab zieht er weiter cranial, einerseits zwischen der A. carotis sowie dem Truncus intestinalis des N. vagus und andererseits dem Cornu branchiale II gegen den Proc. mastoides und geht von dem letztgenannten Zungenbeinbogen in eine äußerst zarte Endsehne über, die ihre Fasern teils nach der derben Vagina vasorum carotidis, teils nach dem, zwischen dem dorsalen Ende des Cornu branchiale I und dem Proc. mastoides ossis squamosi ausgespannten Lig. hyo-squamosum ausstrahlt.

[1] Beim *Trionyx* befinden sich der Ösophagus und die Trachea nicht genau in der Medianlinie; sie entfernen sich in caudaler Richtung mehr und mehr von der Medianlinie und zwar so, daß der Ösophagus links und die Trachea rechts zu liegen kommt, so daß der Hals hier ohne Beeinträchtigung durch diese zwei Gebilde leicht gebogen werden kann. Näheres hierüber findet sich im Abschnitt »Splachnologie«. Vgl. auch Textfig. 28 und Tafelfig. 55.

Innerviert von einem sehr feinen Zweig des R. ventralis n. cervicalis III.

Die Ansichten der Autoren stimmen darin überein, daß dieser Muskel den Vorläufer des M. sterno-cleido-mastoideus der Säugetiere darstelle. Bei den anderen Cheloniden zeigt er eine bei weitem mächtigere Ausbildung und erhält außer dem Halsnerven noch den R. accessorius n. vagi, wie dies bei den meisten Amphibien und Reptilien der Fall ist (FÜRBRINGER). Beim *Trionyx* dagegen ist der R. accessorius n. Vagi verloren gegangen, wie dies FÜRBRINGER beim *Trionyx japonicus* richtig beobachtet hat. Dies ist wohl durch die Rückbildung des betreffenden Muskels bedingt, die sicher mit der riesigen Ausbildung des M. carapaco-basioccipitis in Zusammenhang steht. Für die genetische Zusammengehörigkeit des M. plastro-squamosus und des M. collo-plastralis haben wir jedoch keinen direkten Beweis, doch ist diese Möglichkeit nicht ausgeschlossen.

Im übrigen ist es von hohem Interesse, daß der betreffende Muskel bei den anderen Cheloniden, wo er nicht bloß stark entwickelt ist, sondern auch die Innervation des R. accessorius des N. vagus erhält, am vordersten Teile des Plastrons, in einiger Entfernung hinter dem vorderen Rande desselben, seinen Ursprung hat. Beim *Trionyx* dagegen nimmt er hinter der Mitte des Plastrons seinen Ursprung. In diesem Punkt ist auch die Besonderheit der Muskeldifferenzierung des *Trionyx* deutlich ausgedrückt.

34. M. coraco-hyoideus.

M. omohyoideus Nr. 14, BOJANUS; M. coraco-hyo-stiloideus, ALESSANDRINI; M. coraco-hyoideus, RÜDINGER, HOFFMANN, STANNIUS u. a.; der Schulterzungenmuskel, MECKEL.

Er gehört auch dem ventralen Muskelsystem an. Mit zwei starken Zacken entspringt er unmittelbar von dem hinteren Rande des medialen Endes des Coracoids, wobei er eine schwache, hintere Ursprungszacke des M. carapaco-scapulo-coracoideus zwischen sich faßt, und zieht über die Rückenseiten der an den beiden ventralen Fortsätzen des Schultergürtels sich anheftenden Muskeln schräg medio-cranialwärts hinweg. Nahe am Eingang des Schildgehäuses, medial von den Mm. carapaco-plastralis, collo-scapulo-plastralis sowie sphincter corticis, kreuzt er von oben her den M. collo-plastralis und den M. plastro-squamosus und deckt zugleich von unten, links die Speiseröhre, rechts die Trachea. Nahe am Zungenbein rücken die beiderseitigen Bäuche immer näher aneinander, um endlich unterhalb der Trachea mit ihren medialen Rändern in scharfem Winkel zu

einer einheitlichen Muskelplatte zusammenzutreten. Darauf wenden sie sich gerade cranialwärts und setzen sich direkt an dem am

Textfig. 13.

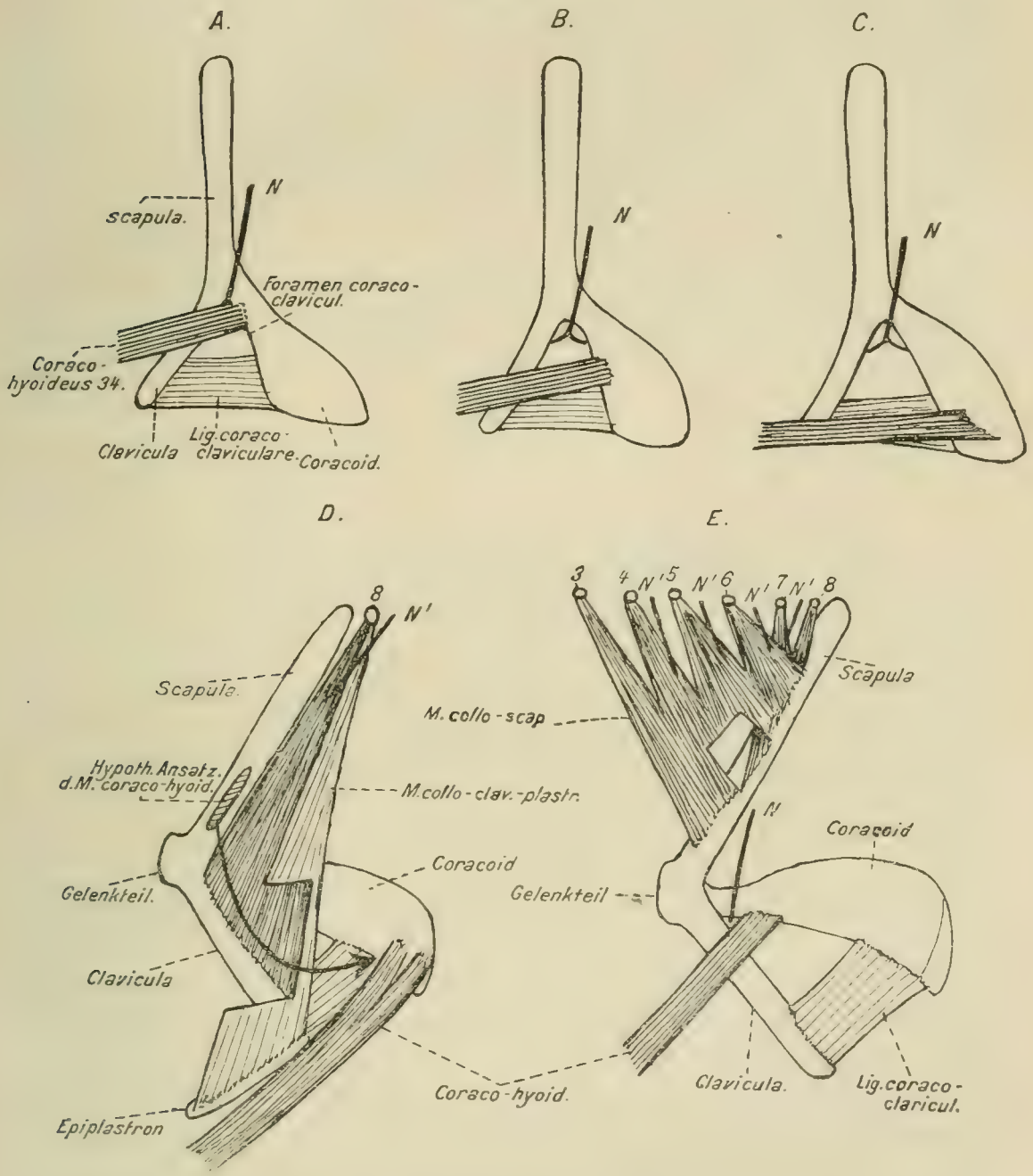

A—C verschiedene Ansätze des M. coraco-hyoideus am Schultergürtel bei Schildkröten; *D* halbschematische Abbildung der Beziehungen der Mm. coraco-hyoideus und collo-claviculo-plastralis bei *Trionyx*; *N'* Ast des 7. Halsnerven; *E* Schultergürtel der *Chelone*; *3—8* Querfortsätze der Halswirbel. In den beiden letzten Figuren sind der M. collo-scapularis resp. Collo-claviculo-plastralis teilweise geschnitten. Sämtlich von innen gesehen. *N*, N. supracoracoideus.

meisten medial liegenden Abschnitte des Cornu branchiale II sowie an dem daran anstoßenden Teil des Zungenbeinkörpers an. Hinter dem Zungenbein, in einiger Entfernung von dem hinteren Rande

desselben, werden seine oberflächlichen Fasern konstant von einer zarten Inscriptio tendinea, Fig. 55 u. 56, *Zw. s.*, quer unterbrochen.

Aber eine nicht geringe Anzahl von Fasern, die etwas tiefer verlaufen und den lateralen Teil des Bauches bilden, setzen sich ohne Unterbrechung nach vorn fort, dringen, der Seitenfläche des Muskels entlang verlaufend, in die Tiefe und befestigen sich unmittelbar an den Hinterrand und an die dorsale Fläche des Cornu branchiale II. Diesem besonderen Verhalten zufolge darf man die letztbeschriebene Fasergruppe als einen M. constrictor tracheae auffassen.

Innervation. Der hinter der Sehneninskription gelegene Hauptabschnitt, sowie die letztbeschriebene Fasergruppe werden von starken

Textfig. 14.

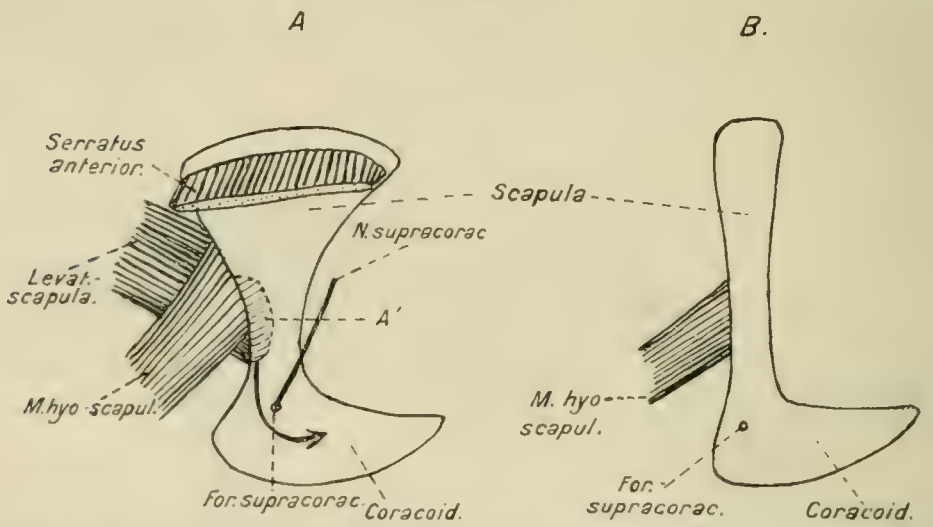

A Schultergürtel der Lacertilien; *B* Schultergürtel der Crocodilien. Von innen gesehen.

Zweigen aus dem R. ventralis des vierten und fünften Halsnerven versorgt. Unabhängig davon erhält das vor der Inskription befindliche Segment, der Venter anterior (Vent. ant. 34), von dem ventralen Ast des dritten, eventuell auch zweiten Halsnerven seinen Zweig; dieses Segment steht seitlich mit dem entsprechenden Teil des M. cervico-hyo-capitis im kontinuierlichen Zusammenhang.

Rüdinger allein hat die Inscriptio tendinea beschrieben; er wollte dieselbe ohne weiteres mit der Zwischensehne des M. omohyoideus des Menschen vergleichen. Ob diese Ansicht richtig ist, will ich vorläufig dahingestellt bleiben lassen. Aber es scheint nicht ohne Bedeutung zu sein, daß die Ursprungsstelle dieses Muskels bei den anderen Schildkröten mehr seitlich gelegen ist, als beim *Trionyx*. So gab Rüdinger an, daß der Muskel bei der *Chelonia caretta* und

Testudo graeca von der Mitte des vorderen Randes des Coracoids entspringt. Nach Abbildungen von Bojanus nimmt er seinen Ursprung am lateralen Abschnitt des Coracoids (nach seiner Benennung: »Scapula«). Gelegentlich der Untersuchung der Schultermuskeln anderer Schildkröten konnte ich auch feststellen, daß der Ursprung des M. coraco-hyoideus bei einzelnen Arten sehr wechselnd ist; bei *Testudo iberica*, *Test. geometrica*, *Chelonia mydas* und *Damonia subtrijuga* erfolgt er nämlich am lateralen Abschnitte des Coracoids (Textfig. 13 *A*), wie dies Bojanus für *Testudo europaea* erwähnt; bei *Nicoria punctularia* dagegen findet der Ursprung am mittleren Teile dieses Knochens statt (Textfig. 13, *B*), wie Rüdinger beschreibt. Faßt man nun die obigen Befunde zusammen, so wird der betreffende Muskel nach der Lage des Ursprunges in folgende drei Kategorien gruppiert:

a) erste Gruppe mit lateralem Ursprunge, wozu die meisten Schildkröten gehören;

b) zweite Gruppe mit mittlerem Ursprunge und endlich:

c) dritte Gruppe mit medialem Ursprunge.

Die beiden letzten Gruppen umfassen im Vergleich zu der ersten sehr wenige Repräsentanten, und zwar die zweite die *Nicoria* sowie die von Rüdinger benutzten Exemplare und die dritte nur den *Trionyx* (Textfig. 13, *C*). Es wird nun die Frage aufgeworfen, welche Gruppe als die primitivste betrachtet werden kann. Nach der vorherrschenden Ansicht ist der M. coraco-hyoideus der Schildkröten nichts anderes, als ein modifizierter M. scapulo-hyoideus (omohyoideus) der Amphibien und Reptilien, der seinen Ursprung von der Scapula auf das Coracoid verlagert hat. Mithin ist die erste Gruppe am primitivsten, weil der zugehörige Ursprung zu dem des M. scapulo-hyoideus am nächsten steht. So ist die zweite Gruppe sicher eine von der ersten abgeleitete Form und wird endlich unter Weiterdifferenzierung in die dritte Gruppe übergehen. Daraus geht hervor, daß die phylogenetische Entwicklung des *Trionyx*, bloß von dem obigen Standpunkt aus betrachtet, unter den sämtlichen Schildkröten am spätesten stattgefunden hat.

Über die Ursache für diese Insertionswanderung besitzen wir keine befriedigende Erklärung. Jedenfalls ist die Vermutung sehr naheliegend, daß das Bestreben, den Kopf unter den Schildpanzer zurückzuziehen, dazu einen wichtigen Anstoß gegeben haben muß. Bei Reptilien, die überhaupt nicht den Kopf nach hinten zu ziehen vermögen, befestigt sich der M. scapulo-hyoideus (Omo-hyoideus

einiger Autoren) genau am vorderen Rande der Scapula bzw. des dorsalen Abschnittes der Clavicula. Nur bei *Hatteria punctata*[1] macht er eine Ausnahme; hier erfolgt seine Insertion an der medialen Fläche des unteren Abschnittes der Scapula, wie ich auf Textfig. 14, *A* durch ein schraffiertes Feld *A'* angebe. Da das letztgenannte Tier unter den jetzt lebenden Reptilien als das primitivste angesehen werden kann, so kann man auch annehmen, daß die betreffende Anheftungsweise wahrscheinlich der ursprünglichen Form sehr nahe steht. Von diesem Standpunkte aus will ich den Insertionszustand des M. scapulo-hyoideus der *Hatteria punctata* als eine Ausgangsform ansehen, die sich in divergenter Richtung einerseits zu den bei Schildkröten vorherrschenden Zuständen und andererseits zu den der übrigen Reptilien überleiten läßt. Der Ansatz erfolgt bei diesen Tieren am vorderen Rande der Scapula, weil der bezügliche Muskel nur die Aufgabe hat, das Zungenbein und den Schultergürtel in Bewegung zu setzen, was jedoch bei ihnen nicht in dem hohen Maße zu geschehen hat, wie bei Schildkröten. Im Gegenteil spielt der M. coraco-hyoideus der Schildkröten neben diesen Aufgaben beim Zurückziehen des Kopfes ins Schildgehäuse eine wichtige Rolle. Da der Kopf dabei genau in die Querschnitthöhe des Rumpfes, in der der Schultergürtel samt dem Ansatze des betreffenden Muskels sich finden, rückt, so muß der Muskel, um ihn an diese Stelle zu bringen, sich ad maximum zusammenziehen, so daß seine beiden Enden sozusagen zu einem Punkt vereinigt werden. Wenn er nun aber einen Ansatz wie der M. scapulo-hyoideus besäße, so käme er zu einer Faltenbildung, die dem zurückziehenden Kopfe einen großen Widerstand entgegensetzen würde. Somit ist er gezwungen, seinen Ansatz möglichst nach hinten zu verlegen, so daß er in seiner Kontraktionsfähigkeit völlig unbeschränkt bleibt. Für diesen Zweck ist das Coracoid sehr geeignet, weil dieser Knochen unter den 3 Fortsätzen des knöchernen Schultergürtels am meisten caudal liegt. Da ferner das Coracoid schräg medio-caudalwärts gerichtet ist, so bildet sein mediales Ende die Maximalgrenze der Verlagerung des in Rede stehenden Muskelansatzes. Die oben angeführte Gruppierung würde dann ungefähr der Art und Weise der Differenzierung des M. coraco-hyoideus entsprechen.

[1] Nach Rüdinger scheint der Muskel auch bei *Phrynosoma* z. T. von der medialen Fläche der Scapula zu entspringen. Bei den Amphibien erfolgt der Ursprung zumeist am vorderen Rande der Scapula (besonders des Suprascapulare), wie ich bei Tritonen, Salamandrinen und *Rana* konstatieren konnte.

Gegen die obige Auffassung über die Ansatzwanderung des M. scapulo-hyoideus sprechen anscheinend folgende Punkte:

1. Beim *Trionyx* gibt es einen sehr breiten, dreieckigen Schultermuskel, der mit dem dorsalen, spitzigen Ende von der Seitenfläche des vorderen Gelenkfortsatzes des achten Halswirbels entspringt und mit der Basis des Dreiecks sowohl an der Clavicula als auch am vorderen Schenkel des Epiplastrons inseriert, wie dies in Textfig. 13 *D* abgebildet ist. Er ist der später zu besprechende M. collo-claviculo-plastralis. Wie demselben Schema leicht zu entnehmen ist, liegt er außerhalb vom M. coraco-hyoideus und sehr weit cranial von dessen Ansatzpunkt entfernt. Wenn ich nun behaupte, der M. coraco-hyoideus müsse sich infolge der Verschiebung der Scapularinsertion auf das Coracoid, von dem M. scapulo-hyoideus der gewöhnlichen, athecalen — d. h. nicht mit dem Schildgehäuse ausgerüsteten — Reptilien entwickelt haben, so würde man sofort dagegen Einspruch erheben können, daß dies unmöglich sei, weil sein Ansatzende dabei unbedingt eine lange Strecke frei in der Richtung eines im Schema *D* eingetragenen Pfeiles den M. collo-claviculo-plastralis überschreiten müsse, bevor es das Coracoid erreichen kann.

Die Ansätze des M. collo-claviculo-plastralis an der Clavicula und dem Epiplastron sind jedoch eigentlich nichts anderes als ein ganz verschieden angebahnter Neuerwerb, so daß es nicht gestattet ist, einen direkten Anschluß des betreffenden Muskels an irgendein wenig modifiziertes Muskelindividuum der übrigen Reptilien anzunehmen. Um diese Frage zu beleuchten, ist es notwendig, seinen vergleichend anatomischen Wert klarzulegen.

Bei der Untersuchung an verschiedenen Reptilien, einschließlich Schildkröten, ist es mir geglückt, die Ableitung des M. collo-claviculo-plastralis von den Mm. levator scapulae und serratus profundus (anterior)[1] der Lacertilien festzustellen. Die beiden letzteren Muskeln sind gewöhnlich zwischen den Querfortsätzen des Halswirbels bzw. Halsrippen einerseits und dem vorderen Rande der Scapula eventl. auch dem dorsalen Abschnitte der Clavicula sowie der medialen Fläche des Suprascapulare anderseits ausgespannt und grenzen von außen her direkt an das Ansatzende des M. scapulo-hyoideus; sie werden nach FÜRBRINGER gewöhnlich vom vierten bis achten Spinalnerven versorgt, was ich auch bei *Uromastix Hardwichii*, *Lacerta*

[1] Diese Muskeln sind bei Reptilien mehr oder minder selbständig. Bei den meisten Säugetieren sind sie jedoch miteinander zusammengefügt.

viridis, *Varanus griseus*, *Tupinambis teguixin*, *Lacerta ocellata*, *Iguana tuberculata*, *Metopoceros cornutus* und *Hatteria punctata* als vorherrschend bestätigen konnte. Bei *Chelone mydas* (Textfig. 13 *E*) ist der homologe Muskel ebenfalls in kleine Portionen unvollständig geteilt und zwischen den Querfortsätzen des dritten bis achten Halswirbels einerseits und der medianen Fläche der Scapula sowie dem lateralen, ganz kleinen Teile der Clavicula andererseits überbrückt; er wird vom vierten bis siebenten Halsnerven innerviert. In seiner wesentlichen Gestaltung und Wirkung erinnert er dann ohne weiteres an die ganze Masse der Mm. levator scapulae und serratus profundus der gewöhnlichen Reptilien. Bei *Testudo iberica* und *T. geometrica* ist der entsprechende Muskel bis auf die Portionen reduziert, welche genau mit den zwei hinteren, von den Querfortsätzen des siebenten und achten Halswirbels entspringenden Bündeln der *Chelone mydas* übereinstimmen[1]. Auch er wird durch den siebenten Halsnerven innerviert. Mithin ist der Vorderteil der homologen Muskeln der Lacertilien und *Chelone mydas* bei den letztgenannten Schildkröten zum größten Teile zugrunde gegangen. Bei *Damonia subtrijuga* ist er dagegen etwas besser erhalten als bei diesen; er entspringt von den Querfortsätzen der zwei letzten Halswirbel und bekommt Nervenzweige vom siebenten Halsnerven, sein Ansatz jedoch hat sich nach innen sehr stark entfaltet, so daß er nicht nur an der medialen Fläche der Scapula erfolgt, sondern auch auf die dorsale Fläche der Clavicula bis an deren mediales Ende übergreift; somit kann er hier die Benennung »M. collo-scapulo-clavicularis« erhalten. Bei *Nicoria punctularia* weist der Muskel wiederum einen weiteren Fortschritt auf, indem er neben den bei *Damonia* festgestellten Ursprüngen und Ansätzen noch einen neuen, durch sehnige Ausstrahlungen erfolgenden Plastronansatz bekommen hat. Diese sehnigen Ausstrahlungen gehen aus dem medialen, stark erweiterten Muskelteile hervor, der annähernd sagittal liegt und mit den übrigen, nahezu frontal gelegten Teilen einen nach vorn geöffneten stumpfen Winkel begrenzt. Da der letzterwähnte Muskel nur von dem siebenten Halsnerven versorgt wird, so ist er im großen und ganzen mit dem M. collo-claviculo-plastralis des *Trionyx* identisch, so daß er sich unter ganz weniger Modifikation, namentlich durch die Reduktion des Ursprunges und die Änderung der sehnigen Plastroninsertion zum muskulösen Ansatz ohne große Schwierigkeiten auf diesen Muskel übertragen läßt.

[1] Dieser Befund bedarf noch einer Konstatierung.

Nun haben wir für die Annahme über die Ableitung der Mm. collo-scapularis, collo-scapulo-clavicularis und collo-claviculo-plastralis von den Mm. levator scapulae und serratus profundus der Lacertilien ein schwerwiegendes Argument vor uns. Die phylogenetische Bahn des M. collo-claviculo-plastralis muß zweifelsohne mit den letzteren Muskeln angefangen und inzwischen die oben eingehends dargelegten verschiedenen Zustände zurückgelegt haben. Die dabei an den Mm. levator scapulae und serratus profundus stattgefundenen Differenzierungsprozesse bestehen sehr wahrscheinlich in der vorangehenden Reduktion der cranialen Teile und in der nachträglich medianwärts erfolgenden Vergrößerung der hinteren Portionen. Mit diesen Vorgängen steht die caudalwärts fortschreitende Verminderung der ihn versorgenden Nerven in vollem Einklang. So ist zu vermuten, daß der Verlagerungsprozeß des Ansatzes des M. coracohyoideus nicht auf einmal erst im *Trionyx*-Stadium, sondern bereits früher als *Chelone*-Stadium allmählich vor sich gegangen ist, sonst wäre die Frage kaum erklärlich, auf welche Weise der M. coracohyoideus von dem M. scapulo-hyoideus entstanden ist.

2. Ferner können wir nach dem Wege fragen, den er zurückgelegt hat. Es fehlen sichere Beweise, daß er tatsächlich dem äußeren Rande des Foramen coraco-claviculare entlang nach dem Coracoid gezogen ist, und daß er direkt auf dem N. supracoracoideus vorbeizog. Die Spielzeit dieser Vorgänge liegt weit zurück, so daß unser direkter Angriff nicht mehr erlaubt ist. Es scheint mir jedoch wohl möglich zu sein, daß die Insertionsverlagerung des M. coraco-hyoideus sich bereits vor der Bildung des Foramen coraco-claviculare vollzogen hat, und zwar so, daß das betreffende Ansatzende an der Scapula in der Richtung des Pfeiles (Texfig. 14, *A*) dem vorderen Rande des Foramen supracoracoideum entlang nach dem Coracoid gewandert ist. Es wäre sehr dankbar, wenn man dies auch in der Ontogenie der Schildkröte bestätigen kann.

35. M. cervico-hyo-capitis.

Ein massiver, kräftiger Muskel in der vorderen Hälfte des Halses. Er entspringt neben der Medianlinie mit je einem starken muskulösen Kopfe von dem dritten bis sechsten Halswirbelbogen. Diese Köpfe fließen bald zu einem einheitlichen, ansehnlichen Bauch zusammen, aus dem folgende, voneinander scharf abgetrennte Zipfel hervorgehen:

a) Cauda hyoidea. In dieselbe gehen die Fasern aus dem hin-

tersten Kopfe sowie dem kleinen Teil des zunächst folgenden Kopfes über. Sie schlagen sich über die A. carotis, den R. intestinalis n. vagi, den M. plastro-squamosus und ferner die Wurzel des Cornu branchiale II gegen die ventrale Fläche des Cornu branchiale I sowie des zweiten und dritten Kopulapaares herum und enden daselbst muskulös. Dieser Zipfel besitzt auch eine Inscriptio tendinea (*Zw. s.*) und zwar in der Höhe derjenigen des M. coraco-hyoideus, Fig. 55 und 56.

b) Cauda cornu branchialis II, Fig. 55 u. 56. Ein reduzierter, zungenförmiger Zipfel, der sich dicht hinter dem Cornu branchiale II gegen dessen dorsale Spitze von dem dorsalen Teile des vorigen Ansatzzipfels rechtwinklig ablöst. Diese Portion wird stets von einem ventralen Hautast des N. cervicalis tertius durchsetzt.

c) Cauda squamosi. Sie verläuft in fast horizontaler Richtung über die Spitzen der beiden letzten Zungenbeinhörner und befestigt sich mittels einer platten Sehne an die äußere Kante des Squamosum, wobei sie den oberen Teil des M. depressor mandibulae externus bedeckt. Dieser Ansatzzipfel kennzeichnet sich durch eine eigentümliche Taschenbildung, die durch bloßes Auseinanderweichen der Muskelfasern entstanden ist. In sie paßt die Spitze des Cornu branchiale II samt der letztgesagten Cauda cornu branchialis hinein. Demzufolge scheint dieser Zipfel außer der den Kopf zur Seite ablenkenden Wirkung noch eine zweite Funktion zu besitzen, nämlich den betreffenden Zungenbeinbogen nach innen zu drücken und somit den Schluckakt zu unterstützen. Dieser Ansatzzipfel wird dicht hinter dem Cornu branchiale II, an seinem ventralen Teile durch den R. cutaneus des R. dorsalis des dritten Halsnerven nach außen durchbrochen.

d) Cauda occipitalis. Der vorderste, mächtige Zipfel, der fast gerade nach der Hinterhauptgegend zieht und über dem hintersten Abschnitt des M. temporalis durch die Vermittlung einer dünnen, pigmentierten Sehne an der Fascia temporo-nuchae inseriert.

Die ganze Masse dieses Muskels wird außen von dem M. sphincter colli überdeckt und ist, namentlich an der Cauda hyoidea et squamosi, mit diesem innig verwachsen. Der Muskel wird ferner, besonders an seinem hinteren Teile, an einigen Stellen von den Hautästen der Halsnerven sowie der A. carotis durchbrochen. Im übrigen begrenzen die beiderseitigen Ursprünge, dorsal von dem Halswirbel, in der Medianlinie des Nackens, eine Rinne, in der die später zu erwähnende, ansehnliche V. mediana nuchae[1], Textfig. 28, V. med. nuch., nach hinten läuft.

[1] Vgl. Fußnote 1 auf S. 301.

Innervation. Ausgenommen das vor der Inskription liegende Segment der Cauda hyoidea, den Venter anterior (Vent. ant. 35), bekommt er Nervenäste ausschließlich von den Rr. dorsalis des zweiten bis fünften Halsnerven. Der übrige Teil des Muskels wird konstant von einem Zweig des ventralen Astes des zweiten Cervicalnerven und eventuell auch von einem des dritten sowie dem R. m. levatoris pharyngis des N. hypoglossus versorgt. Diese Verschiedenheit der Innervation berechtigt uns ohne weiteres anzunehmen, daß der M. cervico-hyo-capitis polymeren Ursprunges sei. Mit anderen Worten: das vor der Inscriptio tendinea befindliche Segment der Cauda hyoidea gehört wohl ursprünglich dem ventralen Längsmuskelsystem und ist wahrscheinlich unter veränderten Lebensbedingungen sekundär mit der Cauda hyoidea, die gemeinsam mit den übrigen Caudae dieses Muskels offenbar zu dem epaxonischen Muskelsystem gerechnet werden muß, zusammengeschmolzen. Dieses scheint für den *Trionyx* besonders charakteristisch zu sein, denn ähnliche Zustände wurden bei keinem anderen Tiere vorgefunden.

Es unterliegt auch keinem Zweifel, daß dieser Muskel, abgesehen von dem eben besprochenen ventralen Zungenbeinansatz, dem M. biventer cervicis, dem M. splenius capitis usw. der anderen Autoren entspricht. Aber in manchen Punkten weisen sie untereinander eine große Verschiedenheit auf, so daß hier von einer direkten Homologie kaum gesprochen werden kann.

36. M. levator pharyngis.

M. stilo-pharyngeus, Alessandrini.

Ein zarter, relativ kurzer Muskel, der zum größten Teil von der Cauda hyoidea des M. cervico-hyo-capitis bedeckt ist und an seinem seitlichen schmalen Saum außerhalb des letzteren Ansatzzipfels zutage liegt. Er entspringt jederseits mit einem schwachen, fleischigen Kopf an der Grenze des medialen Drittels des Cornu branchiale I, dessen Tuberculum hyoides gegenüber, und tritt caudalwärts, und zugleich ein wenig einwärts verlaufend, über die Wurzel des Cornu branchiale II zur ventralen Wand des Pharynx. Daselbst strahlen seine Fasern in die Muskelschicht des hintersten Teiles der Schlundwand aus.

Als Varietät habe ich einen Fall beobachtet, in dem er direkt von dem Cornu branchiale II, in einiger Entfernung von dem Seitenrand der Cauda hyoidea des M. cervico-hyo-capitis, entsprang.

Innervation. Der gleichnamige Ast des N. hypoglossus.

B. Tiefe axiale Halsmuskeln.

(Textfig. 12, 27, 28 und Fig. 51, 54, 57—59, 71.)

37. M. carapaco-basioccipitis, Fig. 54, 59 u. 71.

M. retrahens capitis collique Nr. 27, Bojanus; Niederzieher des Kopfes, Meckel; M. retractor colli et capitis, Rathke; M. dorso-occipitis, Hoffmann.

Ein unmittelbar unterhalb der Wirbelsäule vorbeiziehender Muskel von beträchtlicher Dimension, der sich sowohl von dem Seitenrande des Carapax als auch von dem Becken bis zum Basioccipitale erstreckt. An seinen Ursprungsköpfen sind vier seitliche, paarige und ein medianer, unpaariger zu unterscheiden. Der unpaarige entspringt direkt von der ventralen Fläche des zweiten Sacral- und eventl. ersten Schwanz-Wirbelkörpers und zieht gerade cranialwärts, wobei er von den drei aufeinander folgenden, vorderen Wirbelkörpern Nebenursprünge empfängt. Jeder paarige Kopf[1] nimmt dagegen direkt von der ventralen Fläche der Costalplatte in der vierten bis siebenten Intercostalrinne nahe am Carapaxrand seinen Ursprung und läuft innerhalb des Canalis intercostalis unter allmählicher Breitenabnahme nach innen hindurch. An der medialen Öffnung dieses Kanals tritt er zwischen je zwei Ursprungszipfeln des hinteren Abschnittes des M. tensor pleuro-peritonei heraus, passiert dann schräg die ventrale Seite der Dorsolumbalnerven und Rippenhälse und schließt sich endlich in der Höhe des zunächst vorn liegenden Intercostalraumes an den einheitlichen, medianen breiten Bauch an, wobei die den betreffenden Zipfel bildenden Fasern ihre Richtung ändern und nach vorn ziehen, um mit den Fasern des medianen, unpaarigen Zipfels parallel zu verlaufen.

Der auf diese Weise gebildete, unpaarige Bauch ist an Gestalt mit einer Dachrinne zu vergleichen. Er liegt an der dorsolumbalen Wirbelsäule, ist jedoch nicht überall an dieser befestigt, sondern begrenzt von unten her einen dreieckigen Raum, der bei der gewöhnlichen Haltung des Halses zwischen dem U-förmig gekrümmten Hals- und Dorsolumbal-Wirbel übrigbleibt und meistens von Fettgewebe ausgefüllt ist. Ventral von der betreffenden Strecke des Muskels verlaufen die Wurzeln der großen Gefäßstämme und der Bronchus, die alle rechts ihren Anfang nehmen und in der gegenüberliegenden Körperhälfte ihre Endorgane besitzen. Auf dem Scheitel des U-förmig gebogenen Halswirbels spaltet sich der einheitliche Bauch in zwei symmetrische Hälften, welche stets durch eine mehr oder minder breite, starke Faszie miteinander verbunden sind. Weiter vor-

[1] Rathke hat nur zwei Ursprungsportionen beobachtet.

wärts verjüngen sie sich allmählich und halten sich dicht an die ventrale Muskulatur der Halswirbelsäule; cranial setzen sie sich jederseits durch Vermittelung einer ansehnlichen Sehne an den Proc. posterior (Benz) des Basioccipitale an[1].

Innervation. Die serialen Zweige der Rami ventrales der Nn. cervicales I—IV.

Die Art und Weise der Innervation läßt uns ohne weiteres annehmen, daß dieser Muskel ursprünglich mit dem gleich zu besprechenden M. cervico-spinalis medialis zu einem und demselben subvertebralen Muskelsystem des Halses zusammengehört hat und dabei nur auf den Halsabschnitt beschränkt war. Aber durch eine einseitige Entfaltung der eigentümlichen Lebensweise, wie sie namentlich in der Retraktionsfähigkeit des Halses zum Ausdruck gelangt, hat er nicht nur von seinem Genossen stark divergiert, sondern er hat sich auch stark in den Innenraum des Schildgehäuses zurückgeschoben, so daß er sich hier zu außerordentlicher Größe entfalten kann. Als Beweis dafür können die Tatsachen gelten, daß der M. carapaco-basioccipitis bei *Chelone*, die nicht imstande ist, ihren Kopf unter den Schildpanzer vollkommen zurückzuziehen, »weit kürzer und verhältnismäßig dicker ist,« als bei *Emys* und *Testudo*, ebenso wie dies beim *Trionyx* der Fall ist, und daß er nur »von dem zweiten und dritten Brustwirbel« seinen Ursprung nimmt (Meckel). Es scheint mir jedoch fraglich, ob man auch den am meisten caudal gelegenen Teil des Muskels ausschließlich auf Halsmyotome wird zurückführen können; ich bin bis heute noch nicht in der Lage, diese Frage definitiv zu beantworten.

Im übrigen soll nach Wiedersheim die subvertebrale Muskulatur erst bei den Caducibranchiaten, und da auch nach der Larvenmetamorphose erscheinen, und Wiedersheim ist der Ansicht, diese Muskulatur sei »in Anpassung an das terrestrische Leben« entstanden. In der Tat ist sie nur bei höheren, landlebenden Wirbeltieren konstant nachgewiesen (nämlich von dem M. basioccipito-vertebralis der *Hatteria* (Osawa) aufwärts bis zu dem M. longus colli des Menschen, wenn auch in den verschiedensten Übergängen. Nach dem Gesagten kann man mit Sicherheit behaupten, daß das Vor-

[1] Bojanus erwähnt bei *Testudo europeae*, daß dieser Muskel »quadruplici extremo desinit: tribus tendibus, ad processum transversum vertebrarum colli sextae, quintae et quartae, musculosque intertransversarios finitimos. Quarto extremo, longissimo, ad foveam basilarem occipitis«. Dies ist bei *Trionyx* nicht der Fall. Hierin besteht ein großer Unterschied zwischen den homologen Muskeln der beiden Schildkrötenarten.

handensein des M. carapaco-basioccipitis ein Zeugnis dafür ablegt, daß die Cheloniden, wenigstens der *Trionyx*, von landbewohnenden Tieren abstammen.

38. M. cervico-spinalis medialis.

M. longus colli Nr. 28, Bojanus (?); Oberer und innerer Teil des langen Halsmuskels, Meckel (?); M. longus colli, Hoffmann (?).

Eine metamere Reihe paariger Muskeln, die dorsal von dem vorigen Muskel dicht entlang der Ventralfläche der Halswirbelsäule caudo-cranialwärts verlaufen. Als Regel kommt folgendes Verhalten in Betracht.

Die beiderseitigen Bäuche des gleichen Segmentes entspringen durch Vermittlung einer gemeinsamen zarten Sehne von dem Höcker der Crista mediana vertebralis (vergl. I. Mittlg. S. 4, u. Fig. 1 *). Nach dem Überspringen der zunächst liegenden, vorderen Wirbelkörperverbindung — zuweilen schon vor dieser Verbindung — trennen sie sich, indem sie V-förmig auseinanderlaufen, so daß sie die nächstfolgenden, cranial liegenden Ursprünge zwischen sich fassen. Dabei nimmt der Muskelbauch allmählich an Dicke zu und überspringt in seinem weiteren Verlaufe zwei vordere Wirbelkörper. Auf diese Weise gelangt er an den vorderen vierten Wirbelkörper, wo er sich in Gemeinschaft mit der sehnigen Insertion des M. cervico-spinalis lateralis ventralis brevis an dem gleichen Teile des ventralen Knorpelsaumes des hinteren Endabschnittes und dessen Umgebung festheftet. Die Ursprungssehne passiert hierbei die mediane schmale Längsrinne des hinteren, ventralen Knorpelsaumes (Epiphyse) der Wirbelkörper (vergl. I. Mittlg. S. 4, VI); hier ist konstant ein kleiner Schleimbeutel nachweisbar.

Als Ausnahme kann man Folgendes beobachten:

Dem hintersten Bauche mangelt die oben beschriebene Ursprungssehne; er entspringt dann unmittelbar von der ventralen Fläche der letzten Halswirbelkörper und zeigt erst beim Übertreten über die siebente Halswirbelverbindung, an seiner medialen Fläche eine starke Sehne, die wie eine Inscription aussieht. Außerdem ist noch zu beobachten, daß der am dritten Halswirbel entspringende Muskelbauch, Fig. 59, nicht selbständig ist; in diesem Falle sammelt er unterwegs alle Bäuche, die unregelmäßig von der Oberfläche des ersten und zweiten Wirbelsegmentes direkt entspringen, zu einem gemeinsamen Bauch und inseriert mittels einer starken Sehne an der Ventralfläche des Basioccipitale, medial von dem Ansatz des M. carapaco-basioccipitis. Mehrere ältere Autoren, wie z. B. Bojanus,

Meckel, Hoffmann u. a., betrachten diesen letzt angeführten Bauch als einen selbständigen Muskel und nennen ihn bald »Rectus capitis anterior longus«, bald »kleinen, vorderen, geraden Kopfmuskel oder Beuger«, bald »Collo-capitis longus«.

Innervation. Die ventralen Äste der Nn. cervicales I—VII.

39. Mm. cervico-spinales laterales longi.

An der Seitenfläche der Halswirbelsäule finden sich drei Reihen oberflächlicher, verhältnismäßig langer, aber zarter Muskeln, die gemeinschaftlich von der Seitenfläche des vorderen Gelenkfortsatzes der fünf hinteren Halswirbel entspringen. Sie decken von hinten dachziegelartig die Bäuche des vorangehenden Segmentes und erzeugen dadurch ein zierliches, eigentümliches Bild. Sie werden sämtlich von den dorsalen Ästen der Halsnerven versorgt. Ich möchte diese Muskeln in folgende Serien zerlegen:

a. M. articulo-transversalis longus.

Unter den drei Muskelreihen ist er der längste. Jeder seiner Bäuche nimmt mit einer zarten Sehne von je einem Proc. articularis anterior der fünf letzten Halswirbel seinen Ursprung, überspringt sehnig zwei darauf folgende, vordere Wirbel und setzt sich, ebenfalls schräg, an die Spitze des Proc. transversus des nächsten Wirbels an. Somit ist er im ganzen zwischen vier Wirbeln ausgespannt.

b. M. articulo-transversalis brevis.

Jeder einzelne Bauch wird von dem vorigen Muskel vollkommen bedeckt und tritt erst nach dem Abtragen des letzteren deutlich zutage. Er unterscheidet sich von diesem außer durch die Länge nur noch dadurch, daß er nur drei, statt vier, Wirbel überbrückt.

c. M. articulo-cruralis longus.

Er beginnt vom gleichen Ursprungsort mit einem sehnigen Kopf, steigt etwas schräg nach vorn empor und befestigt sich fleischig am hinteren Ende der Crista lateralis des vorderen vierten Gliedes, oder in Gemeinschaft mit dem Ansatz des M. transverso-cruralis brevis an der Rückenfläche des Proc. articularis posterior und der Umgebung des Wirbelbogens.

An den vorderen drei Halswirbeln sind sie nur durch einen einzigen Bauch vertreten, der vom Proc. transversus des dritten Halswirbels entspringt und mit einer starken Sehne am Seitenkamm

des Atlas (I. Mittg. Fig. 1 u. 2+) endet. Unterwegs nimmt er noch einen kurzen, dicken Kopf vom Querfortsatz des Epistropheus auf. Seine Insertionssehne wird stets vom dorsalen Ast des zweiten Halsnerven durchbohrt. Ich möchte diesen selbständigen Bauch als M. rectus lateralis (Fig. 57—59, Rect. lat. 39) bezeichnen.

40. Mm. cervico-spinales laterales breves.

Ober- und unterhalb der vorigen Muskelgruppen, zum Teil von diesen bedeckt, findet sich noch je eine ununterbrochene Kette kurzer, mehr oder minder gut entwickelter Muskeln, die ich als Mm. cervico-spinales laterales breves zusammenfassen will. Die dorsale Reihe wird von dorsalen, die ventralen dagegen von ventralen Cervicalnerven innerviert. Deshalb gehört diese zur subvertebralen, jene aber sicher zu der dorsalen Stammuskulatur.

α. Mm. cervico-spinales laterales breves ventrales.

Diese metamere Reihe ist wiederum in zwei Glieder zu trennen.

I. M. intertransversalis.

Zwischenquerfortsatzmuskeln, Meckel.

Eine Reihe sehr reduzierter Muskeln, die mit einer starken Sehne vom Proc. transversus entspringen und nach kurzem Verlaufe in horizontaler Richtung, an dem nächst vorderen gleichnamigen Fortsatz direkt ansetzen. Sie sind zwischen die gleich unten zu erwähnenden Muskeln und die Mm. cervico-spinales laterales dorsales eingeschaltet. Im übrigen sind sie nur vom dritten bis sechsten Halswirbel deutlich erkennbar, am zweiten dagegen bereits mit dem M. transverso-corporis verschmolzen.

Alle Halsnerven werden von diesen Muskeln gleich nach dem Austritt aus dem Zwischenwirbelloch in ihre dorsalen und ventralen Äste zerlegt.

II. M. transverso-corporis.

Mm. intertransversarii colli Nr. 36, Bojanus und Hoffmann; Rippenhalter, Meckel(?).

Sie entspringen unmittelbar mit breitem Ursprung teils von der ventralen Fläche des Querfortsatzes und seiner Nachbargebiete, teils von der Seitenfläche des nächst vorderen Wirbelkörpers und heften sich, zum Teil sehnig, an den hinteren Endabschnitt des folgenden Halswirbels. Entsprechend den oben beschriebenen zweierlei Ursprüngen zerfallen sie auch, mehr oder minder deutlich, in zwei

Portionen, in eine dorsale und eine ventrale; zwischen den hinteren Teilen dieser beiden Portionen kommen die ventralen Äste der Halsnerven zum Vorschein. Ferner ist noch zu bemerken: 1. der vom Epistropheus entspringende Bauch wird nach Aufnahme der vom Proc. odontoides kommenden Faserzüge noch durch oberflächlich entwickelte Sehnenzüge beträchtlich verstärkt; er befestigt sich am Proc. articularis ventralis des Atlas; 2. der hinterste Bauch entspringt nicht direkt vom Querfortsatz, sondern von dem schiefen Kamm an der ventralen Fläche des ersten Dorsolumbalwirbels (I. Mittg. Fig. 6, *L*).

β. M. cervico-spinalis lateralis brevis dorsalis.

M. interspinalis cervicis Nr. 38, Bojanus; M. interspinalis, Hoffmann.

Er erscheint zwischen dem dritten bis siebenten Halswirbel in einer ununterbrochenen Kette, deren jedes Glied aus zwei ziemlich scharf voneinander getrennten Portionen zusammengesetzt ist.

Die mediale Portion entspringt direkt von der Außenfläche der Crista lateralis des hinteren Gelenkfortsatzes und läuft in gerader Richtung über die nächst vordere Verbindung des Gelenkfortsatzes gegen die mediale Fläche der Crista lateralis des folgenden Wirbels, um sich an deren vorderem Teile unmittelbar anzusetzen.

Die laterale Portion entspringt dagegen hinter dem Ursprung der medialen Portion unmittelbar von dem äußeren Rande des vorderen Gelenkfortsatzes und seiner Umgebung an der Seitenfläche des Wirbelkörpers, zieht an der Außenseite der medialen Portion zu ihrer Ansatzstelle. Die Anheftung erfolgt direkt an derselben Stelle, wie die der medialen Portion und zwar an ihrer hinteren Circumferenz.

So kommt es, daß die mediale Portion je zwischen zwei Wirbeln, die laterale dagegen jedesmal zwischen drei Wirbeln ausgespannt ist.

C. Muskeln an der Verbindung zwischen dem Schädel und der Wirbelsäule (Musculi occipito-vertebrales s. suboccipitales).

(Textfig. 12, 27 und Fig. 51, 57—59.)

An den Verbindungen zwischen dem Schädel, Atlas, Proc. odontoides sowie dem Epistropheus sind auch beim *Trionyx* sehr viele, mehr oder minder gut differenzierte Muskelindividuen beteiligt. Im Gegensatz zu denen der höheren Wirbeltiere weisen sie jedoch an der ventralen Seite eine viel stärkere Ausbildung und größere Mannigfaltigkeit auf, so daß sich auf den ersten Blick die Vermutung aufdrängt, daß die Bewegung des Kopfes vorwiegend von dieser Gruppe versorgt wird.

Zu dieser Gruppe gehören:

41. M. epistropheo-squamosus ventralis.

M. trachelo-mastoideus Nr. 26, Bojanus[1]; der seitliche gerade Kopfmuskel, Meckel; M. collo-squamosus, Hoffmann.

Von den vorderen Portionen des M. cervico-spinalis medialis sowie dem M. carapaco-basioccipitis bedeckt, entspringt er mit starker Sehne von der vorderen Hälfte der oralen Fläche des zweiten Wirbelkörpers. Die Sehne geht gleich in einen breiten, dreieckigen Bauch über, der nach vorn und außen emporsteigt und sich direkt am medialen Saum der dorsalen Fläche des Proc. mastoides des Squamosum anheftet. An seiner lateralen Seite zieht die A. carotis, von einer derben Vagina vasorum umschlossen, in Begleitung der Vagusgruppe cranialwärts vorbei. Der M. tensor vaginae venae nasoophtalmicae wird von ihm an der medialen Seite überdeckt.

Innervation. Einige Äste der hinteren Wurzel des N. hypoglossus (gewöhnlich zwei).

42. M. epistropheo-odontoideus.

Von der Ursprungssehne des vorigen Muskels überdeckt, entspringt er von dem vorderen Teil des Epistropheuskörpers, dicht neben dessen medialem Kamm, und setzt sich an das hintere Ende der ventralen Kante des Proc. odontoides an. Er ist durch oberflächliche starke Sehnenzüge gekennzeichnet.

43. M. epistropheo-atlantis dorsalis.

Er kommt von der vorderen Partie des Epistropheusbogens mit breitem, fleischigem Kopf, wendet sich schräg vor- und abwärts und zieht zwischen dem vorderen Gelenk- und Querfortsatz desselben Wirbels hindurch zur Seitenfläche des Proc. articularis ventralis atlantis hinweg, um daselbst ohne Sehne zu inserieren. Auch an seiner Oberfläche sind starke Sehnenstreifen bemerkbar.

Ventral von diesem Muskel ist ein undeutliches Muskelbündel zu erkennen, welches von der Seitenfläche des Epistropheuskörpers entspringt und in ähnlicher Weise am Atlas inseriert. Es verläuft ventral von dem vorigen Muskel, durch den vorderen Gelenkfortsatz des Epistropheus getrennt. Ich möchte dieses Bündel zum Unterschied von dem vorigen als M. epistropheo-atlantis ventralis bezeichnen.

[1] Der Fig. 81 Bojanus' zufolge verläuft der M. trachelo-mastoideus außerhalb von dem M. hyomaxillaris, d. h. unserem M. hyomandibularis, sowie dem Cornu branchiale I. Ich glaube, daß dieses wohl auf einem Irrtum beruhe.

44. M. atlanto-basioccipitis medialis.

M. rectus capitis anterior minor Nr. 30, Bojanus; M. collo-capitis brevis, Hoffmann.

Gemeinsam mit dem gegenseitigen Muskel deckt er von unten her vollständig den Proc. condyloideus occipitis. Er entspringt mit fleischigem Kopf von der ventralen Fläche des Schlußstückes des Atlas und inseriert mit stark nach vorn divergierenden Fasern an der oralen Fläche des Proc. condyloideus occipitis bis zum medialen Teil des ventralen Randes des Foramen jugulare externum (I. Mittg. S. 54). Es ist nicht schwer, ihn in zwei Portionen zu zerlegen, in eine mediale und eine laterale, deren Fasern viel steiler verlaufen als die der medialen Portion.

45. M. atlanto-exoccipitis.

Mit breitem Ursprunge entspringt er unmittelbar von der ventralen Fläche des Seitenkammes des Atlas und inseriert, ebenfalls direkt, an der ventralen Fläche der Crista lateralis des Exoccipitale. Mit dem atlanto-opisthoticus begrenzt er einen Spaltraum, durch den der R. m. epistropheo-squamosi des Hypoglossus austritt.

46. M. epistropheo-squamosus dorsalis.

M. rectus capitis posterior major Nr. 31, Bojanus; M. atlanto-epistropheo-occipitis, Hoffmann.

Ein kräftiger Muskel, der direkt vom Bogen des Epistropheus entspringt und ebenfalls direkt, an der medialen Kante des Squamosums und dem hinteren Rande des Opisthoticum inseriert. Sein rhombischer Bauch ist aus parallelen, vor- und seitwärts gerichteten Fasern zusammengesetzt.

Er wird von oben her durch die Cauda occipitis des M. cervico-hyo-capitis und zum kleinen Teil auch von dem hinteren Abschnitt des M. temporalis bedeckt. Der dorsale Ast des ersten Cervicalnerven durchbohrt diesen Bauch, um an seinem Seitenrande herauszutreten. Ferner verläuft über diesen Bauch eine Queranastomose zwischen der V. mediana nuchae und der V. jugularis externa (Fig. 57).

47. M. atlanto-opisthoticus.

M. rectus capitis posterior minor Nr. 32, Bojanus; M. atlanto-occipitis, Hoffmann.

Ein etwas verkümmerter Muskel, der von dem vorigen Muskel überdeckt wird. Er entspringt von der Rückenfläche des Atlasbogens oberhalb dessen Seitenkammes, begibt sich horizontal und schräg

seitwärts zur ventralen Fläche des Daches der Fossa jugularis, um daselbst muskulös anzusetzen.

Unter dem Ansatzende dieses Muskels ziehen Gefäße und Gehirnnerven, die die Fossa jugularis passieren.

Die beiden zuletzt genannten Muskeln gehören ohne Zweifel zu dem vorderen Teile des M. cervico-hyo-capitis.

D. Die speziellen Muskeln der cortico-cervicalen Verbindung.

(Fig. 54, 57 und 58.)

Am Eingange des Schildgehäuses findet sich außer den, bei den axialen Halsmuskeln beschriebenen Komponenten noch eine besondere Muskelgruppe, die allem Anscheine nach vor allem dazu bestimmt ist, den im Schildgehäuse zurückgehaltenen Hals wieder nach außen hervorzustrecken. Wirkt sie jedoch auf den gestreckten Hals, so wird er in umgekehrter Weise unter den Schildpanzer zurückgezogen. Diese doppelte Wirkungsweise ist aus dem Ursprung und Ansatz dieser Muskelgruppe zu verstehen, denn die Anheftung an die Wirbelsäule kommt je nach der Lage des Halses — d. h. je nachdem der Hals außer- bzw. innerhalb des Schildgehäuses liegt — bald vor, bald hinter den fixen Punkt zu liegen.

Diese Muskelgruppe besteht aus drei Paar Muskelbäuchen, die nach vorn an Länge zu- und an Dicke abnehmen. Sie entspringen gemeinschaftlich und muskulös von der ventralen Fläche der Nuchalplatte an deren seitlicher, querer Linealerhebung (I. Mittg. Fig. 6, *e*) hinter dem Ursprung des M. sphincter corticis. Das hinterste Muskelpaar dieser Gruppe ist dreieckig und aus Fasern zusammengesetzt, die gegen den Ansatzpunkt stark konvergieren; er befestigt sich direkt an den siebenten Halswirbelbogen.

Das mittlere Bauchpaar ist in Gestalt und Faserverlauf dem letztbesprochenen sehr ähnlich; die beiderseitigen muskulösen Insertionen liegen am sechsten Halswirbelbogen und zwar so, daß sie die hintersten Ursprünge des M. cervico-hyo-capitis zwischen sich fassen.

Das vorderste Paar bedeckt von vorn (bei ausgestrecktem Halse) das letztgenannte Muskelpaar, zwängt sich nach vorwärts tief unter den hinteren Rand des M. cervico-hyo-capitis und inseriert gemeinsam mit dem Ansatz des M. cervico-spinalis lateralis brevis dorsalis am fünften Wirbelbogen.

Ich möchte diese Muskelgruppe als Mm. cortico-cervicales I—III[1] zusammenfassen. Sie entsprechen dem M. spinalis cervicis Nr. 35 Bojanus, Nackenmuskel Nr. 4 Meckels, M. spinalis cervicis Rathkes sowie M. testo-cervicalis Hoffmanns. Nach Meckel scheint Cuvier diese Muskeln zuerst gesehen zu haben, ohne sie jedoch zu benennen. Tiedemann übersah diese Gruppe. Die von Bojanus bei *Testudo europeae* beobachteten Muskeln weichen von unseren darin ab, daß sie sich außer dem »Dorsum vertebrae« noch »ad processus obliquos posteriores . . . . . vertebrae colli septimae, ad sertiam usque« ansetzen. Aber dieses ist wohl auf die Verschiedenheit der Organisation der beiden Tierspecies zurückzuführen. Rathke hat diese Muskeln bei verschiedenen *Trionyx*-Arten zum Teil kennen gelernt, doch deckt sich sein Befund nicht überall mit meinen Ergebnissen. So erwähnt er unter dem Namen »M. spinalis cervicis« nur ein einziges Muskelpaar, von dem er sagt: »Ihr vorderes Ende ist in der Gattung *Trionyx* nur einfach, fast ganz fleischig, und nur allein an den fünften (*Tr. subplanus*) oder sechsten Wirbel des Halses (und zwar an den Bogen desselben) befestigt; bei anderen Schildkröten aber ist es zwei- bis dreimal gespalten und steht durch Sehnen mit mehreren hinteren Halswirbeln in Verbindung.« Dies trifft in meinem Falle nicht zu. Vielleicht liegt hier ein Beobachtungsfehler vor oder aber war sein Exemplar sehr jung und diese Muskelgruppe infolgedessen noch nicht scharf differenziert.

III. Rumpfmuskulatur.

(Fig. 52, 54, 61, 69, 72 u. Textfig. 15, 30.)

Da die Knochen des Rumpfes größtenteils zum unbeweglichen, starren Gerüst des Schildpanzers geworden sind, so sind auch die aktiven Bewegungsorgane derselben in dem gleichen Maße zurückgegangen. So sehen wir hier unter den für die Reptilien charakteristischen Rumpfmuskeln nur diejenigen Teile gut erhalten und entwickelt, die an den außerhalb des Schildpanzers liegenden beweglichen Stellen ihren Ansatz haben und demgemäß auch in ihrer Wirkung mehr oder minder stark differenziert sind. Die Mm. intercostales sind nämlich spurlos verschwunden. Die tiefen, dorsalen spinalen Muskeln, wie z.B. M. longissimus dorsi, M. semispinalis usw., sind bei Schildkröten erheblich rückgebildet, so daß sie manche ältere Autoren nicht gefunden haben. Tatsächlich sind sie jedoch

[1] Die bezügliche Numerierung schreitet von hinten nach vorn.

vorhanden, und zwar im Canalis collateralis vertebralis als eine einzige, lange aber stark reduzierte Muskelmasse, die nur noch durch ihren Ansatz am Bogen des achten Halswirbels ihre ursprüngliche Funktion als Strecker der Wirbelsäule beibehalten hat. Das Bauchmuskelsystem ist teilweise ebenfalls stark verkümmert und wird durch den M. lateralis abdominis, M. atrahens pelvim sowie den M. tensor pleuro-peritonei vertreten; dieser letztere Muskel ist am stärksten entfaltet und repräsentiert den M. transversus abdominis der höheren Wirbeltiere, funktionell jedoch kann er als ein respiratorischer Muskel aufgefaßt werden. Die Rectusgruppe ist auch hier vorhanden; sie wird durch den M. rectus pubis und M. pubo-plastralis vertreten. Da aber diese Muskeln bei Schildkröten nicht als Beuger des Rumpfes, sondern eher als Retractoren bzw. Protractoren des Beckens wirken, so werde ich sie erst bei der Schilderung der Beckenmuskeln berücksichtigen. Der oben genannte M. atrahens pelvim wurde bisher von fast allen Autoren als das Homologon des M. quadratus lumborum der höheren Wirbeltiere gedeutet. Ich betrachte dagegen diesen Muskel als einen modifizierten Überrest des M. obliquus abdominis internus, weil ich erstens die dem M. quadratus lumborum entsprechenden selbständigen Muskeln vor dem Sacrum gefunden habe und zweitens, weil die Befunde an diesem M. atrahens pelvim in jeder Hinsicht auf den M. obliquus abdominis internus hinweisen. Da er jedoch stets nur als ein Beckenmuskel funktioniert, so wird auch er zweckmäßiger erst bei Besprechung der übrigen Beckenmuskeln in Betracht gezogen werden.

50. M. spinalis dorso-lumbalis.

M. longissimus dorsi No. 39, Bojanus; der Dornmuskel und der lange Rückgratstrecker, Meckel; Mm. sacrospinales, Rathke; M. longissimus dorsi, Hoffmann.

Unter den älteren Forschern waren Cuvier, Carus und einige andere der Meinung, daß die spinale Muskulatur der Cheloniden durchaus fehle. Bojanus dagegen wies zuerst bei *Testudo europeae* ihre Existenz nach und benannte sie M. longissimus dorsi. Seitdem wurde dieser Befund bei verschiedenen Repräsentanten der Schildkröten durch Meckel, Stannius, Rathke, Hoffmann u. a. bestätigt. Es ist ein besonderes Verdienst Rathkes, daß er zum erstenmal bei *Trionyx ferox, Tr. gangeticus* und *Tr. aegypticus* die Entwickelung dieses Muskels sowie des M. interspinalis eingehend studiert und die, Schritt für Schritt vor sich gehenden, regressiven Prozesse unserer Kenntnis erschlossen hat. Nach diesem Forscher unterliegt es keinem

Zweifel, daß die im späteren Embryonalleben eintretende, vollständige Rückbildung dieses in früheren Stadien verhältnismäßig massiv entwickelten Muskels lediglich durch die enorme Wucherung des Knochengewebes des Schildpanzers hervorgerufen wird. Bei erwachsenen Exemplaren wurde jedoch dieser Muskel bisher noch nicht beobachtet.

Beim ausgebildeten *Trionyx* füllt er den Canalis collateralis des Rückenschildes (vgl. I. Mittg. S. 15) fast in seiner ganzen Länge aus. Diese eigentümliche, doppelt gefiederte, schlanke Muskelmasse läßt sich gar nicht in einzelne regelmäßige Portionen trennen; sie besteht vielmehr aus kurzen Faserzügen, die teils von der Innenfläche des genannten Knochenkanals, teils von der vorderen Kante eines jeden Rippenhalses direkt entspringen und nach vorn in einem, von Rathke bei *Trionyx ferox* schon richtig beobachteten, zarten Sehnenfaszikel zusammenlaufen. Dieser Sehnenfaszikel verbindet sich mit dem gleichen des nächst vorderen Segmentes und wird zum Teil von einigen, vorn befindlichen Muskelfasern als Angriffspunkt in Anspruch genommen. Die ganze Muskelmasse beginnt hinten, ungefähr in der Gegend des achten Dorsolumbalwirbels, nimmt nach vorn durch die neuen, sich anschließenden Muskelpartien allmählich an Dicke zu und verläßt schließlich vor der ersten Rippe den Canalis collateralis vertebralis, um fleischig an dem Bogen des letzten Halswirbels zu inserieren, ohne dabei die Verbindung zwischen diesem Halswirbel und dem ersten Dorsolumbalwirbel in Anspruch zu nehmen.

Innerhalb des Canalis collateralis liegt der Muskel den Blutgefäßen und den Dorsolumbalnerven auf.

Aus dem obigen Verhalten kann man ohne weiteres schließen, daß dieser Muskel nichts anderes als ein Aggregat der tiefen, stark reduzierten, metameren Rückenmuskeln ist. Ich bringe hierbei meine Anschauung über die Phylogenie des Schildpanzers in Erinnerung, die ohne weiteres auch für die Erklärung des reduzierten Zustandes dieser spinalen Muskelgruppe die Grundlage bietet, vgl. I. Mittg. S. 13—16.

51. M. abdominis lateralis.

M. obliquus abdominis No. 40, Bojanus; der äußere, seitliche Bauchmuskel, Meckel; M. obliquus internus, Rathke, Gadow; M. obliquus abdominis, Hoffmann.

Eine dünne, aber breite, dreieckige, muskulöse Platte, die hinter der Seitenbrücke[1] des Schildgehäuses zwischen den beiden Schild-

[1] Der seitliche Teil des Plastrons. Über die Beziehungen zu der anliegenden Fettanhäufung vgl. S. 393, Fußnote.

panzern sagittal ausgespannt ist. Ihre dorsale Kante befestigt sich an der ventralen Fläche der sechsten bis siebenten Costalplatte, in einiger Entfernung von dem Seitenrande. Die ventrale Kante steht mit dem hinteren Rande des Hypo-, dem äußeren Rande des Xiphiplastrons sowie des Proc. lateralis ossis pubis in Zusammenhang, während die hintere konkave Kante im Fettgewebe der seitlichen Bauchregion frei verläuft. Der Muskel weist außerdem eine deutliche Biegung auf, deren Konvexität nach innen schaut.

Der Faserverlauf zeigt eine große Mannigfaltigkeit und individuelle Verschiedenheit. Deswegen unterschied schon Bojanus einen

Textfig. 15.

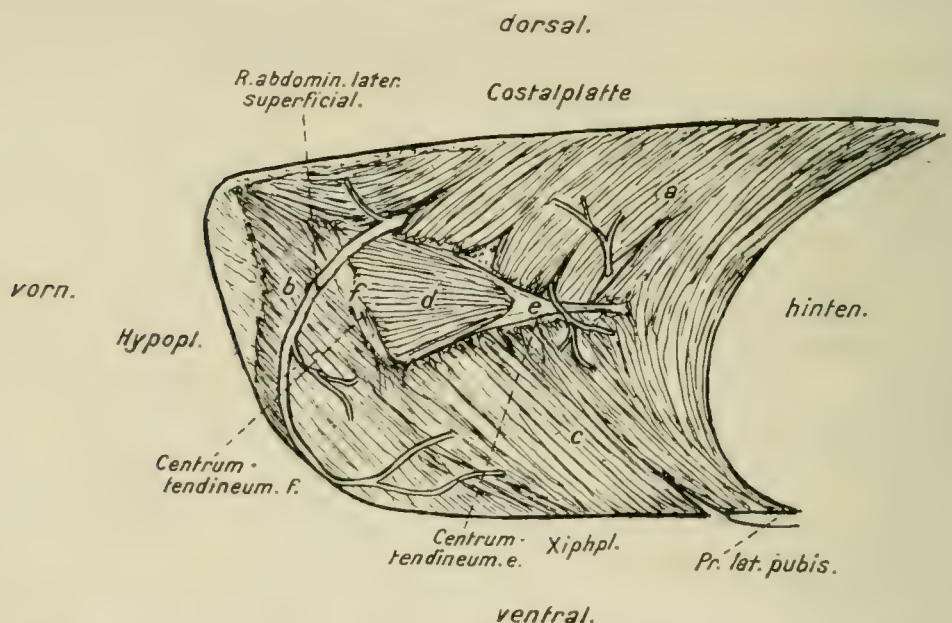

M. abdominis lateralis in Situ, von außen betrachtet. Hypopl. und Xiphipl.: Anheftungsränder des Muskels am Hypo- bzw. Xiphiplastron.

M. obliquus ascendens und einen descendens; doch gab er hierzu keine besondere Abbildung. Beim *Trionyx* kommen im ganzen vier Gruppen von Faserzügen in Betracht. Unter diesen geht die erste, Textfig. 15*a*, von den oben beschriebenen Costalplatten hervor; sie ist durch den schrägen Verlauf ausgezeichnet, der nach vorn und abwärts gerichtet ist. Ihre kleinere Partie, die den hinteren Randteil des Muskels bildet, setzt sich unter Verstärkung der Sehnenzüge an den Proc. lateralis ossis pubis, Pr. lat., an, während ihr vorderer größerer Teil gegen das Zentrum des Muskels einstrahlt. Die zweite Fasergruppe (*b*), entspringt von dem Hypoplastron, zieht hauptsächlich caudo-ventralwärts und befestigt sich mit ihrer dorsalen Hälfte an der zentralen Sehne und mit der ventralen unmittelbar

an dem Xiphiplastron. Die dritte Gruppe (*c*), welche vom Xiphiplastron aufsteigt, zieht zwischen dem Pubisansatz der ersten Gruppe und dem Xiphiplastronansatz der zweiten nach vorn und dorsalwärts, um sich mit der, im Zentrum des Muskels befindlichen, vierten Gruppe zu verbinden. Die vierte Gruppe (*d*) beginnt caudal mit einem schlanken, horizontal verlaufenden Sehnenfaszikel (*e*), in der Nähe der hinteren Kante des Muskels, zieht mit stark divergierenden Fasern nach vorn und heftet sich an die Zwischensehne, an der anderseits auch die dorsale Hälfte der zweiten Gruppe inseriert. Die letztere Zwischensehne (*f*) nannte Bojanus »Medium tendineum«; sie verbindet sich durch Vermittelung von bindegewebigen Faserbrücken mit dem sehnigen Zentrum der hinteren Portion des M. tensor pleuroperitonei. Infolgedessen stehen diese beiden Zwischensehnen auch funktionell in enger Beziehung.

Über den vergleichend-anatomischen Wert dieses Muskels sind bis heute verschiedene Anschauungen geäußert worden. Nach Hoffmann wollte Owen ihn als einen M. obliquus externus ansprechen, welcher Meinung auch Meckel früher gewesen ist. Demgegenüber glaubte Rathke und namentlich auch Gadow, daß der M. obliquus abdominis externus bei Schildkröten fehlt, und daß der M. obliquus abdominis internus allein in der oben beschriebenen, eigentümlichen Muskelform fortbestehe. Stannius nimmt eine Konkreszenz der beiden Schiefbauchmuskeln an. Mir scheint die letzte Annahme sehr zutreffend zu sein, weil die oben ausführlich geschilderten Verhältnisse der Muskelfasern allzuviel verwickelt sind, als daß man hierbei an einen monogenetischen Ursprung denken könnte. Dazu kommt noch der Pubisansatz, der für den M. obliquus externus superficialis der Amphibien und Reptilien sehr eigentümlich ist (vgl. Maurers Arbeit). Doch bin ich nicht der Meinung, daß der M. obliquus internus sich von Grund aus an den betreffenden Bauchmuskel angeschlossen habe; vielmehr halte ich dafür, daß sich der M. obliquus abdominis internus im Laufe der phylogenetischen Entwickelung des Tieres in zwei Portionen gespalten hat, von denen die eine in den M. obliquus lateralis überging, während die andere sich als ein M. atrahens pelvim entfaltete[1].

[1] Vgl. diese Abhandlg. S. 420.

52. M. tensor pleuro-peritonei.

M. transversus abdominis No. 41, Bojanus; der innere, seitliche Bauchmuskel, Meckel; M. transversus, Stannius; M. transversus abdominis, Rathke, Hoffmann und Gadow.

Ein beträchtlich breiter, aber sehr dünner Muskel, der dem Pleuro-peritoneum direkt aufliegt. Die vorderen zwei Drittel entspringen von dem Carapax in einer halbkreisförmigen Linie, die nahe an der Dorsolumbalwirbelsäule — ungefähr in der Höhe der zweiten Costalplattennaht — beginnt, quer nach außen verläuft, dann unweit vom Seitenrande des Carapax in sanftem Bogen nach hinten umbiegt und weiter in derselben Richtung bis zur vierten Costalplattennaht reicht. Außer diesem direkten und kontinuierlichen Ursprunge sind noch drei bis vier gut isolierte, zarte, muskulöse Köpfe vorhanden, die zwischen je zwei paarigen Ursprungsköpfen des M. carapaco-basioccipitis, von der Seitenfläche des 7.—9. Dorsolumbalwirbelkörpers direkt entspringen; sie gewinnen seitwärts immer mehr an Breite und verbinden sich endlich nicht nur miteinander, sondern auch mit dem vorderen Teile zu einer einheitlichen, ausgedehnten Muskelplatte. Diese vereinigte Muskelmasse, die der Seitenfläche des geräumigen Pleuroperitonealsackes direkt anliegt, dehnt sich ventralwärts aus und endet mit starken sehnigen Faserzügen an der ventralen Fläche des Bauchfells (pars tendinea Bojanus). Die Grenze zwischen dem muskulösen und sehnigen Teile dieses Muskels, die eine medianwärts geöffnete Bogenlinie beschreibt, verläuft etwas medial von der Umbiegungsstelle des Pleuroperitoneums, an welcher die Seitenwand auf den Bodenteil übergeht, und begrenzt mit der gegenseitigen ein unvollständiges, breites Ovalfeld. Die Verlaufsrichtung der Muskelfasern ist je nach der Lage sehr verschieden. Im vorderen Teile verlaufen die Fasern im allgemeinen sagittal; in der mittleren Partie dagegen liegen sie mehr oder minder parallel zur Querschnittsebene des Körpers, während die den hinteren Teil des Muskels zusammensetzenden Fasern in einer von hinten-außen nach vorn-innen gestellten Ebene liegen. Zwischen diesen drei Faserarten kommen natürlich mannigfache Übergänge in Betracht. Die vordere Grenze der ganzen Muskelplatte liegt vor der Lungenspitze und seitlich von dem Bronchus, die hintere Grenze verläuft ganz in der Nähe der hinteren Kuppel des Pleuroperitonealsackes, so daß man mit Recht sagen kann, dieser Muskel umfasse den Pleuroperitonealsack fast in seiner ganzen Ausdehnung. An der Stelle, wo der Muskel der Niere gegenübersteht,

sind die Muskelfasern durch eine verhältnismäßig starke Zwischensehne unterbrochen. Diese Sehne ist mit dem Pleuroperitoneum und außerdem auch durch bindegewebige Brücken mit dem Sehnenzentrum des M. lateralis abdominis innig verbunden; sie besitzt in der Mitte ein Loch, wodurch sich das Vas revehens renalis[1] in das Nebennieren-Nieren-Pfortadersystem einsenkt (vgl. Fig. 72). Ferner sei noch bemerkt, daß durch den vorderen Teil dieses Muskels die hinteren Äste[2] der vorderen sieben Dorsolumbalnerven, die für die Innervation der Hautdecke des Plastrons bestimmt sind, hindurchtreten.

Daß der in Rede stehende Muskel dem M. transversus abdominis der übrigen Wirbeltiere entspricht, unterliegt keinem Zweifel. Aber bei den Schildkröten ist er zum reinen Respirationsmuskel geworden, indem er sich in seiner ganzen Ausdehnung von dem — der Hautdecke bzw. dem Brustkorbe der übrigen, nicht gepanzerten Tiere analogen — Schildpanzer emanzipiert hat und mit dem darunterliegenden Pleuroperitoneum sehr innig verwachsen ist, so daß er bei der Kontraktion auf die Lunge als Exspirationsmuskel wirkt. Der von Bojanus, Meckel u. a. mit Nachdruck vertretenen Ansicht, daß der vor der Lunge befindliche, craniale Teil dieses Muskels dem Zwerchfell der Säugetiere homolog sei, kann ich mich jedoch nicht anschließen. Bei *Trionyx* ist der betreffende Teil des Muskels gewöhnlich nicht selbständig, denn er steht mit dem übrigen caudalen Abschnitt in direkter Verbindung. Dieser Befund steht mit den Beobachtungen von Meckel und Rathke im Widerspruch. Er bedeckt vielmehr, im Gegensatz zu dem echten Diaphragma der Säugetiere, die cephale Fläche der Lunge. Deshalb möchte ich sagen, dieser Muskel sei nichts anderes als ein bloßes stellvertretendes, imitatorisches Diaphragma.

Innervation. Der R. posterior des ersten bis siebenten Dorsolumbalnerven.

53. M. sphincter corticis.

Pars posterior latissimi colli No. 21a, Bojanus; M. latissimus colli, Rathke (partim); M. sphincter colli posterior, Fürbringer.

Ein am Eingang zum Schildgehäuse vorhangartig gespannter Muskel. Dicht außerhalb des ventralen Teiles des M. collo-scapulo-

[1] Vgl. die vorläufige Mitteilung über die Nebennieren- und Nierenpfortader des *Trionyx japonicus*, Anat. Anzeiger B. XXXIX, 1911.

[2] Nicht in dem Sinne: »hintere Wurzel«, sondern als die »caudal« liegenden zu verstehen! Über das Nähere sei auf die S. 493 hingewiesen.

plastralis steigt der bezügliche Muskel mit einem dicken, fleischigen, in sagittaler Richtung ausgebreiteten Ursprungskopfe von der medialen Hälfte des vorderen Schenkels des Epiplastrons empor und setzt sich mittels der, in der Frontalebene stark divergierenden Fasern an den vorderen verdickten Hautsaum des Carapax an. Hierbei fassen die beiderseitigen, medialen Fasern die Wurzeln des Halses zwischen sich, wobei sie zum Teil einwärts umbiegend, sich über dem Halse stumpfwinklig ineinander verflechten. Die lateralen Faserzüge divergieren dagegen nach außen und beschreiben um den vorderen Rand des M. carapaco-plastralis eine ansehnliche Spiraltour. Die Haut der Schulterhöhe überzieht die vordere Fläche dieses Muskels und sendet ins Innere desselben mehrere starke Bindegewebssepten, die den Muskel, besonders sein Insertionsende, in einzelne, dicke Faserbündel zerklüften. Deswegen ist die Abtragung der Schulterhaut von der Unterlage nicht selten mit großer Schwierigkeit verbunden.

Der Muskel kommt anscheinend erst nach dem Zurückziehen des Halses in das Schildgehäuse zur vollen Geltung, indem er den Eingang der nach dem Zurückziehen des Halses entstandenen, tiefen Einsenkung der Schulterhaut bis zu einer kleinen Öffnung verengt oder sogar vollständig verschließt. Der vordere Abschnitt des Plastrons wird zugleich ein wenig rückwärts umgebogen und dem Carapax genähert.

Innervation. Einige Äste des R. ventralis des sechsten Halsnerven.

54. M. carapaco-plastralis[1].

M. latissimus colli, Rathke (partim).

Ein in sagittaler Richtung ausgedehnter, dicker Muskel, der lateral bzw. hinter dem vorigen Muskel, zwischen den vorderen Teilen der beiden Schildpanzer senkrecht ausgespannt ist. Von vorn durch den Ansatz des M. sphincter corticis bedeckt, entspringt der betreffende Muskel mit einem sehnig-muskulösen Kopf von der Nuchalplatte direkt vor der Scapula-Carapax-Verbindung, steigt gerade, immer breiter werdend, gegen den vorderen Schenkel des Epiplastrons herab und befestigt sich unmittelbar an dessen äußere Hälfte, wobei er von außen den Ursprung des M. sphincter corticis bedeckt.

Innervation. Einige Äste des R. ventralis des siebenten Halsnerven.

[1] Dieser Muskel und der vorangehende müssen vermutlich auch bei *Cinosternon* und *Cistudo* vorhanden sein.

Ratiike hat zum erstenmal festgestellt, daß dieser Muskel nur bei *Trionyx*-Arten vorkommt und mit dem vorigen Muskel dem System des Sphincter colli zugerechnet werden muß. Ich halte ihn indes eher für den modifizierten M. cucullaris, 1. weil der Muskel von dem M. sphincter corticis, d. h. dem hinteren, selbständig gewordenen Teile des Sphincter colli, überdeckt wird, wie dies bei den meisten Reptilien der Fall ist, und 2. weil er am Epiplastron, d. h. der dermogenen Clavicula, befestigt ist. Daß der Muskel nicht vom R. accessorius n. vagi Nervenäste erhält, ist durch Reduktion dieses Astes leicht erklärlich. Seine tief im Schildgehäuse versteckte Lage und der Ursprung an der Nuchalplatte sind als etwas Sonderbares anzusehen. Diese Besonderheiten stehen jedoch sicher in enger Beziehung mit der Verlagerung des Muskels, die die Bildung des Schildpanzers und die Verlagerung des Schultergürtels veranlaßt haben [1].

IV. Die Schwanzmuskulatur.

(Fig. 54, 69—72 und Textfig. 16 und 34.)

Hinsichtlich der Schwanzmuskulatur des *Trionyx* liegt bis jetzt keine genaue Untersuchung vor. Ich möchte vor allem darauf aufmerksam machen, daß die, bei den übrigen Schildkröten noch bedeutsam ausgeprägte, metamere Zusammensetzung derselben hier fast völlig verschwunden ist. In diesem Punkt ist auch eine Eigentümlichkeit der Organisation des *Trionyx* deutlich ausgesprochen. Es ist ferner nicht ohne Interesse, daß die ventralen Schwanzmuskeln im Vergleich mit den dorsalen bei weitem voluminöser entwickelt sind. Dies scheint mit der guten Ausbildung des Begattungsorganes zusammenzuhängen, was besonders beim Männchen der Fall ist. Um so mehr gewinnt diese Ansicht an Bedeutung, weil der Schwanz tatsächlich verhältnismäßig sehr kurz und infolgedessen zum Rudern nicht geeignet ist.

A. Ventrale Gruppe.

55. M. ischio-caudalis.

Dilatator cloacae No. 54, Bojanus, Gadow.

Ein langer, platter Muskel, der von der distalen Ausdehnung der Fascia pelvico-femoralis überdeckt und an der ventralen Oberfläche des Schwanzes gelagert ist. Mit einem sehnig-muskulösen Kopf kommt er von der Spina ischiadica und zieht distal gegen die Cloakenöffnung; unterwegs wird er immer breiter, so daß er sich

[1] Vgl. I. Mittg. S. 13—18 und 72.

allmählich der Medianlinie nähert. Sein hinteres Ende umgreift gemeinsam mit dem anderseitigen Muskel den vorderen Teil der spaltförmigen, sagittalen Cloakenöffnung und steht mit dem darunterliegenden Sphincter cloacae in festem Zusammenhang.

Innervation. R. m. ischio-caudalis des N. pudendus.

56. M. sphincter cloacae.

Sphincter cloacae No. 53, Bojanus.

Ein ansehnlicher, oberflächlich liegender Schwanzmuskel, der nur an seinem vorderen Viertel von dem M. ischio-coccygeo-tibialis, ventral vom vorigen Muskel überlagert wird und durch seine querverlaufenden Fasern ausgezeichnet ist. Auf dem Querschnitte des Schwanzes zeigt er sich als ein symmetrisches, einwärts geöffnetes kommaförmiges Feld. Er entspringt sehr ausgedehnt und teilweise aponeurotisch von der Seitenfläche des zweiten Sacral- sowie der vorderen vier Schwanzwirbelkörper und von den Querfortsätzen der übrigen distalen Schwanzwirbel. Sämtliche Muskelfasern, die von den genannten Ursprungsstellen kommen, laufen entlang der Seitenfläche des Schwanzes ventralwärts herab und verbinden sich mit dem Seitenrande eines derben Sehnenblattes, das die ventrale Wand des Cloakenganges überzieht; es besteht aus groben Sehnenbündeln von auffallendem Seidenglanz, die sich caudal mit den Bündeln der anderen Seite im stumpfen Winkel durchflechten.

Der stärkste Teil des Muskels fällt mit dem hinteren Rande des M. ischio-coccygeo-tibialis zusammen. Von da ab nimmt der Muskel sowohl proximal als auch distal an Dicke ab, so daß er an seinen Enden mit einem scharfen Rande frei endet. Sein hinterer Rand erreicht nicht genau die Cloakenöffnung, sondern hört in einiger Entfernung vor derselben auf. Der vordere Rand verläuft hingegen im Becken dicht hinter dem Bulbus cavernosus, schräg nach disto-ventralwärts. Nach Bojanus setzt sich das oben beschriebene Sehnenblatt bei *Testudo europeae* cephal an die Symphysis ischiadicae an. Dies ist beim *Trionyx* nicht der Fall, denn es läuft auch auf den freien Rand aus.

Innervation. Der gleichnamige Nerv aus dem Plexus pudendus.

57. M. flexor caudae externus.

M. flexor caudae lateralis No. 48, vel M. flexor caudae lumbalis No. 50, Bojanus; Vorwärtsbeuger des Schwanzes, Meckel; M. lumbo-caudalis, Gadow; M. sacro-coccygeus, Hoffmann.

Er entspringt knapp medial von dem vorigen Muskel und unmittelbar von den Seitenflächen der sämtlichen Sacral- sowie meh-

rerer proximaler Schwanzwirbelkörper. Die distal und ventral geneigten, gegen das Schwanzende immer mehr an Länge abnehmenden Faserzüge setzten sich mittels einer langen Endsehne an den Seitenflächen der letzten zwei bis drei Schwanzwirbelkörper an. Die Art und Weise dieser ganzen sehnigen Insertion ist sehr eigentümlich. Diese Endsehne (Textfig. 16, Ansatzsehne) entsteht an der medialen Fläche des Muskels, und zwar in einiger Entfernung von seinem ventralen Rande, wobei sie in sagittaler Richtung verläuft. Nun geht eine Anzahl der proximalen Muskelfasern (*c*) unmittelbar in das proximale Ende dieser Ansatzsehne über, während die große mediale Fasergruppe (*a*), im Anschluß an die vorige, die Endsehne ihrer Länge nach an ihrer dorsalen Seite direkt erreicht und sich mit ihr im spitzen Winkel verbindet. Die lateralen Fasern (*b*), die

Textfig. 16.

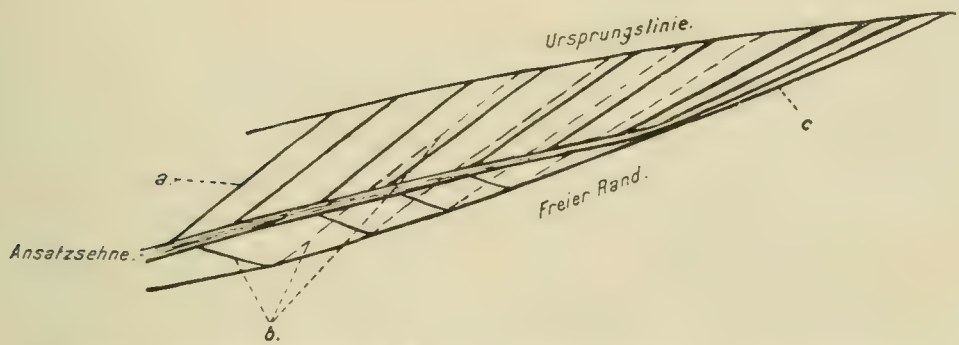

Schema des Faserverlaufes im M. flexor caudae externus, von innen gesehen.

länger als die Gruppe *a* sind, erreichen dagegen die Endsehne auf einem Umwege; sie laufen nämlich nicht gestreckt, sondern bilden ausnahmslos vor der Verbindung mit ihr in ventro-dorsaler Richtung einen scharfen Bogen, um erst dann an der Ventralseite dieser Endsehne zu endigen. Deshalb zeigt die äußere, dem M. sphincter cloacae zugewandte Fläche des Muskels bloß schräge, parallele Fasern, während die mediale Seite wegen der zweifachen Verlaufsrichtung, einerseits der medialen und andrerseits der lateralen Fasern, ein doppeltgefiedertes Aussehen hat, und darum liegt auch die Endsehne nicht genau am ventralen Rande des Muskels, da sie durch den bogenförmigen Verlauf der lateralen Fasern ziemlich weit nach oben verschoben wird. Der ventrale Rand dieses Muskels wird also nicht durch die Ansatzsehne, sondern einfach durch die Umbiegungsstelle der lateralen Fasergruppe repräsentiert.

Innervation. Ventraläste des zweiten bis vierten Schwanznerven (?).

58. M. flexor caudae internus.

Flexor caudae ischiadicus No. 52, Bojanus; Vorwärtsbeuger des Schwanzes, Pars 2, Meckel; M. pubi-caudalis, Gadow(?); M. ischio-coccygeus, Hoffmann.

Sein Hauptteil findet sich medial von dem vorigen Muskel. Er beginnt mit einem verhältnismäßig schmalen, platten, fleischigen Kopfe tief innerhalb des Beckens von der dorsalen Fläche des lateralen verdickten Endabschnittes des Ischiums. Zunächst läuft er medial- und etwas dorsalwärts, biegt hierauf beinahe rechtwinklig nach hinten um, wobei er um den dorsalen Rand des M. retractor penis s. clitoridis eine deutliche Schlinge bildet. Alsdann passiert er zwischen dem letzteren Muskel und der Seitenwand des Cloakenganges, weiter zwischen diesem und dem M. flexor caudae externus, um seine lange Ansatzlinie, die sich über die Ventralfläche sämtlicher Schwanzwirbelkörper erstreckt, zu erreichen, wobei die Muskelfasern stark divergieren.

Die Breite des Muskels ist vom Ursprung an bis zur Umbiegungsstelle überall annähernd gleich, von da ab nimmt sie gegen den Ansatz hin rasch zu, so daß dieser Abschnitt als ein nach hinten beträchtlich ausgezogenes Dreieck erscheint. Der Muskel empfängt nämlich hier einen starken Zuschuß von Muskelfasern, die von einem Sehnenbogen, der den ventralen Rand des Muskels bildet, kommen und gegen alle Schwanzwirbel, mit Ausnahme der zwei proximalen, ausstrahlen. Diese zwei Schwanzwirbel werden von dem übrigen, oben beschriebenen Teil des Muskels in Anspruch genommen. Es wäre noch hinzuzufügen, daß eine kleine, distale Fasergruppe um den distalen Rand des M. flexor caudae externus auf dessen laterale Fläche umbiegt und außen von diesem Muskel, an den distalen Schwanzwirbeln inseriert. Der hinterste Abschnitt des Flexor caudae externus ist deshalb gewöhnlich mit einer muskulösen Scheide umhüllt.

Innervation. Der R. ventralis n. coccygeus II et III(?).

59. M. longus coccygis.

M. flexor caudae inferior, Bojanus(?); M. sacro-caudalis, Gadow(?); M. lumbo-coccygeus, Hoffmann(?).

Ein paariger, spindelförmiger Muskel, der sich medial von dem vorigen Muskelansatz, zwischen den distalen acht bis zehn Wirbelstücken ausdehnt. Sein vorderer Abschnitt wird von dem anderseitigen durch den Verlauf des medianen unpaarigen Ursprungskopfes

des M. carapaco-basioccipitis getrennt, im übrigen laufen die beiderseitigen Muskeln dicht nebeneinander.

Innervation: Die Rami ventrales der Nn. coccygei III—IV(?).

B. Muskulatur des Begattungsorganes.

(Fig. 71.)

60. M. retractor penis s. clitoridis.

M. protrahens clitoridis (vel penis) No. 55, Bojanus; Retractor penis, Hoffmann.

Dieser Muskel entspringt mit zwei starken, fleischigen Zacken von der Seitenfläche des ersten Sacralwirbelkörpers und der ersten Sacralrippe, lateral von dem unpaarigen Ursprungskopf des M. carapaco-basioccipitis und cranial von dem M. flexor caudae externus. Sodann zieht er, allmählich breiter werdend, gegen die Grenze des vorderen Drittels des Penis (beim Weibchen die Wurzel der Clitoris) schräg nach hinten und ventral und setzt sich an die ventrale Fläche des Begattungsorgans direkt an, wodurch in der Medianlinie eine deutliche Naht entsteht.

Daß der M. flexor caudae internus sich um den vorderen Rand und die dorsale Fläche dieses Muskels herumschlingt, ist bereits oben bei der Besprechung des M. flexor caudae internus erwähnt worden. Im übrigen ist noch zu beachten: 1. der M. retractor penis zeigt beim Männchen eine mächtige Entwickelung, ist jedoch beim Weibchen mehr oder minder erheblich reduziert; 2. der N. sacralis I kommt gewöhnlich zwischen den beiden Ursprungszacken zum Vorschein.

Innervation: Der R. ventralis des N. coccygeus I. s. II.

61. M. protractor cloacae.

Soweit mir bekannt, ist dieser Muskel bis heute noch nicht beschrieben worden. Er findet sich zwischen der dorsalen Cloakenwand und den Schwanzwirbeln. Dieser ziemlich reduzierte, zarte, paarige Muskel nimmt medial von dem M. flexor caudae internus, von der Seitenfläche des dritten bzw. vierten oder dieser beiden Schwanzwirbelkörper direkten Ursprung, zieht dann an der dorsalen Wand des Cloakenganges gerade nach vorn hinweg und inseriert an dem Anfangsabschnitt dieses Ganges. Sein Bauch ist nicht selten in einige parallel verlaufende Portionen gespalten. Er zieht bei Kontraktion den Anfangsteil der Cloake distalwärts und hat beim Vorschnellen des Penis eine wichtige Aufgabe. Beim Weibchen

kommt er ebenfalls vor, bei dem er wahrscheinlich bei der Eiablage eine Rolle spielt.

Innervation: einige ventrale Äste des N. coccygeus II bzw. III.

C. Dorsale Gruppe[1].

(Fig. 54 und 72.)

62. M. arrector caudae.

Strecker des Schwanzes, MECKEL und RATHKE; M. testo-coccygeus, HOFFMANN; Levator caudae, GADOW.

Ein kräftiger, dreieckiger, paariger Muskel, der auf dem dorsalen Teil des Beckens gelagert ist. Die beiderseitigen Muskeln liegen dicht nebeneinander. Er entspringt mit einer ausgedehnten Basis, und zwar zum größten Teil von dem medialen Abschnitte der achten Costalplatte und von dem hinteren, knochenfreien Hautlappen des Carapax — und zum kleinen Teil innerhalb des Canalis collateralis von dem siebenten und achten Rippenhalse. Sämtliche Muskelfasern laufen caudalwärts zu einer kurzen Sehne zusammen, die an dem Proc. spinosus des dritten Schwanzwirbels ansetzt.

Innervation: die dorsalen Äste des 9. bzw. 10. Dorsalumbalnerven.

63. M. longissimus caudae.

Seitwärtsbeuger *a*, MECKEL; Seitwärtszieher, RATHKE(?); M. ilio-sacro-caudalis GADOW(?).

Vom vorigen Muskel bedeckt, beginnt er mit ausgedehntem, muskulösem Ursprung von der ersten Sacralrippe bis zum Querfortsatz des dritten bzw. vierten Schwanzwirbels, geht hierauf gerade distal und befestigt sich vermittelst sehniger Zacken an den Dornfortsätzen, die distal von dem vierten bzw. fünften Schwanzwirbel liegen.

Innervation: einige dorsale Reste der vorderen Schwanznerven.

64. M. multifidus caudae.

Er befindet sich medial von dem vorigen Muskel in derselben Schicht. Er nimmt Muskelfasern auf, die direkt von den Seiten-

[1] Es scheint mir, daß BOJANUS unter der Bezeichnung »Extensor caudae« die dorsalen Muskeln des Schwanzes zusammengefaßt hat; er schreibt diesbezüglich: »Omne dimidium superius caudae, ab osse sacro inde, occupans polymorphus, e fasciculis deorsum et sursum intertextis, restiformibus, musculo multiplici atque tendinoso strato variis, a praeviis quibuscunque vertebrarum coccigis hisque finitimus partibus oriundis, occiculis coccygis vicinis, que supercaudunt, eundo adhaerentibus ut, musculoso demum vel frequentius tendinoso fine, remotioribus inserantur.«

flächen der hinter dem zehnten Dorsolumbalwirbel befindlichen Dornfortsätze entspringen, und geht in schräger Richtung nach hinten und seitwärts teils zu den Quer-, teils zu den Gelenkfortsätzen der Schwanzwirbel. Sein hinteres Ende reicht gewöhnlich bis zur Höhe des dritten bis vierten Schwanzwirbels.

Innerviert von den dorsalen Ästen der vorderen Schwanznerven.

Neben diesen Hauptmuskeln kommen noch folgende zwei Reihen rudimentärer Muskeln in Betracht.

65. Mm. interspinati.

Es sind kurze segmentale Muskeln, die zwischen den Dornfortsätzen des ersten Sacral- bis etwa dritten Schwanzwirbels vorkommen. Bei sehr guter Ausbildung lassen sie sich als paarige, gut voneinander gesonderte Muskelkette darstellen.

66. Mm. intertransversarii.

Sie treten hinter dem dritten Schwanzwirbel als eine Reihe von kurzen, jedoch deutlichen Muskeln auf, die zwischen sämtlichen Querfortsätzen ausgespannt sind (besonders gut sind sie auf den mikroskopischen Längsschnitten wahrzunehmen). Ventral von ihnen treten die Schwanznerven aus den Foramina intervertebralia heraus.

V. Die Muskulatur der vorderen Extremität.

Gegen Ende des letzten Jahrhunderts wurde von Fürbringer eine eingehende vergleichend-anatomische Studie der Muskulatur des Schultergürtels (mit Ausnahme des M. coraco-hyoideus) geliefert. Dabei wurde auch ein Exemplar von *Trionyx japonicus* in den Kreis seiner Beobachtung gezogen. Die Ergebnisse dieser Arbeit sind in bezug auf die Genauigkeit der Beobachtung und der Vergleichung so vorzüglich, daß eine Nachprüfung auf unserem Gebiete zum größten Teil überflüssig erscheint. Im zweiten Teile der Untersuchung, die auch die Schildkröten betrifft, schloß sich jedoch Fürbringer der Ansicht Gegenbaurs ohne weiteres an, daß der vordere, ventrale Schenkel des Schultergürtels mit der Clavicula der höheren Wirbeltiere nichts zu tun habe, sondern dem Procoracoid der Amphibien entspreche. Auf die Bedeutung des für die Cheloniden so charakteristischen Plastrons und seiner Beziehungen zu den Schultermuskeln

ist der Autor hierbei nicht näher eingegangen. Erst später[1] ist er auf die Frage nach der Bedeutung des Epiplastrons und anderer knöcherner Bestandteile des Bauchschildes zurückgekommen und hat hierbei das Epiplastron mit der dermogenen Clavicula, das Entoplastron mit dem Episternum und die übrigen knöchernen Teile des Plastrons mit dem System des Parasternale der anderen Reptilien homologisiert. Eine Nachprüfung an den Schultermuskeln der Schildkröten wurde nicht vorgenommen, so daß einige nicht ganz klar gelegte Punkte und einige Beobachtungsfehler, die sich in seinen früheren Arbeiten befanden, nicht beseitigt werden konnten. Die Frage[2] nach den Beziehungen des mit der dermogenen Clavicula homologisierbaren Epiplastrons zu der chondrogenen Clavicula der höheren Wirbeltiere und die genetische Ableitung dieser Clavicula wurde leider nicht erörtert. Dagegen wurde durch diese hervorragenden Untersuchungen die Meinungsverschiedenheit bezüglich der Erklärung des Schultergürtels und seiner Weichteile entfernt. Ich selbst verdanke diesen Arbeiten eine genaue Kenntnis der Morphologie der Schultermuskeln, durch die meine Auffassung der Phylogenie des Schultergürtels der Schildkröte wesentlich bestärkt wurde.

Wenn wir aber von den Schulter- und Oberarmmuskeln absehen, so finden wir in der Literatur kaum etwas über die Muskulatur der oberen Extremität des *Trionyx*, so daß eine eingehende Behandlung dieses Gebietes um so mehr gerechtfertigt erscheint, als auch ganz neue, gut differenzierte Muskeln zur Beobachtung kamen.

A. Muskeln des Schultergürtels.

(Fig. 52, 54, 60—65 und Textfig. 17, 18 und 31.)

67. M. pectoralis.

M. pectoralis major No. 56, Bojanus; der hintere Bauch der oberflächlichen Schicht des großen Brustmuskels No. 3, Meckel; M. pectoralis major, Stannius, Rathke; M. pectoralis, Rüdinger, Fürbringer, Hoffmann.

Ein mächtiger, dreieckiger Muskel, der nach der Wegnahme der vorderen Plastronhälfte als ein umfängliches Feld zum Vorschein kommt. Seine Ursprungsfläche dehnt sich nicht nur auf die dorsalen, glatten Flächen des Hyo- sowie Hypoplastrons (mit Ausnahme der hinteren Hälfte des medialen Abschnittes des letzteren Knochens), sondern auch noch auf den Carapax aus, und zwar in einer Sagittallinie, die längs des Seitenwinkels des Schildgehäuses verläuft und

[1] Im vierten Teile seines Werkes.

[2] Ich verweise diesbezüglich auf meine I. Mittg. S. 17 und S. 77

bis zur Höhe des Schultergelenkes reicht. Von dieser großen Ursprungsfläche laufen die gesamten Muskelfasern fächerförmig gegen die äußere Fläche sowie den hinteren, nicht überknorpelten Rand des Proc. radialis humeri zusammen, wobei die Muskelbündel im medialen Teile lateral, im mittleren nach vorn und seitwärts und im lateralen medial und cranialwärts verlaufen. Das Ansatzende wird, besonders an der Ventralfläche, von starken Sehnenzügen umgeben.

Ein Teil der vorderen Fasern, die in der Höhe des Schultergelenkes vom Carapax entspringen und in querer Richtung nach ventral und medianwärts zur lateralsten Partie des Ansatzendes ziehen, wird durch eine derbe, kräftige Aponeurose verstärkt, die ich mit den Muskelfasern zusammen als »Arcus axillaris« (Fig. 52, Arc. axill.) bezeichne. Dieser Arcus axillaris fixiert den M. coraco-antebrachialis und den M. coraco-radialis in die, durch die beiden proximalen Fortsätze des Humerus begrenzte Furche.

Im übrigen wird der Muskel nahe am Seitenwinkel des Schildes von den ventralen Ästen der Dorsolumbalnerven durchbohrt. Dabei erhält er von diesen keinen Zweig, wie es auch Fürbringer gegen Bojanus richtig hervorgehoben hat.

Innervation: der gleichnamige Ast aus dem N. brachialis ventralis.

68. M. deltoides.

Caput maximum m. deltoides No. 60a, Bojanus; M. deltoides, Rüdinger; M. procoraco-plastro-humeralis, Fürbringer (partim); M. procoraco-plastro-humeralis (deltoides), Hoffmann.

Ein mäßig starker, dreieckiger Muskel, der nach hinten an die Hauptmasse des M. claviculo-humeralis eng angeschlossen ist, jedoch wegen der Verschiedenheit der Innervation von diesem zu unterscheiden ist. Er entspringt ohne Vermittelung einer Sehne mit breiter Basis von dem lateralen, schmalen Saum des vorderen Schenkels des Epiplastrons, also knapp lateral von dem Ansatze des M. carapaco-plastralis, und zieht mit stark konvergierenden Fasern vor der Clavicula, von dieser etwas entfernt, nach dem Proc. radialis humeri, an dessen äußerst proximalem Rande er mittels einer dünnen Sehne inseriert.

Innervation: der gleichnamige Ast des N. dorsalis scapulae (N. dorsalis scapulae Fürbringer).

In dem von Fürbringer beschriebenen Falle gingen unser M. deltoides und der M. claviculo-humeralis ineinander über, »ohne

daß die geringste Scheidung der beiden, durch die Nerven bestimmten Muskelbezirke nachweisbar wäre«. Nach meinen mehrfachen Beobachtungen ist das Verhalten der beiden Muskeln, zumindest an ihren Ansatzenden ein anderes, denn der M. deltoides endigt ausgesprochen sehnig, während der M. claviculo-humeralis einen muskulösen Ansatz hat und seine tiefe Portion mit ihrem Insertionsende als ein besonderer, scharf umschriebener, spindelförmiger Bezirk zwischen der oberflächlichen Portion und dem M. deltoides eingeschaltet ist, wie dies aus der Abbildung, Fig. 52 (×), deutlich hervorgeht. Die Abgrenzung der beiden Muskeln ist auch in der Praxis nicht schwierig, wenn man bei der Zerlegung von den Insertionsenden gegen den Ursprung vorgeht.

69. M. supracoracoideus.

Der erste bis dritte Bauch der tiefen Schicht des großen Brustmuskels, Meckel; M. supracoracoideus, Fürbringer, Hoffmann.

Ein ansehnlicher und kräftiger Muskel mit mehreren Köpfen. Er nimmt den größten Teil der ventralen Oberfläche des ventralen Abschnittes des Schultergürtels ein, wird an seiner hinteren Hälfte von dem M. pectoralis bedeckt und ist durch seine innige Lagebeziehung zum Foramen coraco-claviculare gekennzeichnet. Es lassen sich vier fast gleich starke Portionen unterscheiden.

a. Portio clavicularis anterior s. M. claviculo-humeralis.

Pars altera m. deltoidis No. 60b, Bojanus; der vordere Muskelbauch der oberflächlichen Schicht des großen Brustmuskels, § 100 No. 3, Meckel; Pars clavicularis m. pectoralis, Rüdinger (partim); M. deltoides, Stannius(?); M. supraclavicularis, Hoffmann.

Eine kräftige, vor dem M. pectoralis oberflächlich liegende Portion, die sich vor allem an die Portio clavicularis posterior und den M. deltoides eng anschließt. Diese Portion ist besonders an ihrem cephalen Teile wiederum in zwei Portionen, eine oberflächliche und eine tiefe, gesondert, zwischen die sich von vorn der M. deltoides ziemlich tief einzwängt.

Die ventrale, oberflächliche Portion hat eine ausgedehnte Ursprungsfläche, die von der dorsalen Fläche des Epiclaviculare bis zu der vorderen, schmalen Zone der ventralen Fläche der Clavicula und der lateralen, vorderen Ecke der ventralen Fläche des Lig. coracoclaviculare reicht. Die von dieser ausgebreiteten Ursprungsfläche hervorgegangenen Fasern konvergieren seitwärts ziemlich stark, so daß ein platter, dreieckiger Bauch entsteht, der mit seinem äußeren,

durch Sehnenfasern verstärkten Ende an der ventralen (radialen) Fläche des Proc. radialis des Humerus und an dessen hinterem Rande befestigt ist.

Die dorsale, tiefe Portion sammelt von dem vorderen Rande der Clavicula ihre Fasern und schließt sich lateral an die dorsale Fläche des Ansatzendes der oberflächlichen Portion an. Der vordere, laterale Teil der tieferen Portion ist außerdem an seiner ventralen Fläche zwischen den Ansatzenden des M. deltoides und der oberflächlichen Portion als ein scharf begrenztes Feld von quergelegter Spindelform (Fig. 52, ×) sichtbar, wovon bereits oben beim M. deltoides die Rede war.

b. Die Portio clavicularis posterior

M. claviculo-brachialis, Rüdinger (partim),

entspringt innerhalb des Schultergürtels von dem hinteren Rande sowie der hinteren Zone der Rückenfläche der Clavicula und von der dorsalen Fläche der cranialen Hälfte des Lig. coraco-claviculare, tritt dann mit schwach konvergierenden Fasern schräg nach hinten und seitwärts aus dem Foramen coraco-claviculare hervor und verbindet sich im spitzen Winkel mit dem gemeinsamen Ansatzende der beiden, zunächst beschriebenen Portionen. Dieser Portion fehlt eine Sehne. Übrigens ist diese Portion auch noch mit dem hinteren Teile des M. claviculo-humeralis fest verwachsen.

c. Die Portio supracoracoidea

M. coraco-brachialis proprius anterior, Rüdinger; M. suprascapularis, Bojanus[1]

ist unter den vier Portionen am stärksten entwickelt. Die Muskelfasern, die von der vorderen Hälfte der ventralen Fläche des Coracoids hervorgehen und parallel zu diesem Knochen nach außen verlaufen, bilden einen birnförmigen Bauch zusammen, der, durch die etwa in der Mitte seiner Oberfläche entwickelten, starken Sehnenzüge verstärkt, an dem proximalen Rande des Proc. radialis humeri bis auf dessen ulnare Fläche inseriert. Die Kontur dieser Portion ist am medialen Teile sehr deutlich ausgeprägt, aber am lateralen Abschnitte und zwar, insbesondere nach hinten, vollständig verwischt, so daß dieser Muskelteil und der M. coraco-brachialis ohne besondere Begrenzung ineinander übergehen, wie es auch Fürbringer richtig bemerkt.

---

[1] Diese Benennung kommt daher, weil Bojanus das Coracoid für die echte Scapula hält.

d) Die Portio infracoracoidea

entsteht mit breiter Basis auf der Rückenseite der hinteren Hälfte des Lig. coraco-claviculare und auf dem anliegenden Bezirk des Coracoids und tritt durch das Foramen coraco-claviculare an der ventralen Seite des Schultergürtels zutage, wobei an ihrer Oberfläche starke Sehnenzüge bemerkbar werden. Das auf diese Weise gebildete, sehnig muskulöse Ansatzende nimmt bald die Portio clavicularis auf und inseriert gemeinsam mit der Portio supracoracoidea an der oben besprochenen Insertionsstelle.

Innervation: Die Portiones claviculares werden von dem vorderen Aste des N. supracoracoideus, die beiden übrigen Muskelteile hingegen von dem hinteren Aste desselben Nerven versorgt.

Im übrigen verdient noch folgendes bemerkt zu werden:

Die beiden dorsalen Portionen, d. h. Port. clavicularis posterior und P. infracoracoidea, füllen das Foramen coraco-claviculare fast vollständig aus und verwandeln dasselbe in folgende drei schmale, spaltförmige Öffnungen (Textfig. 17):

Textfig. 17.

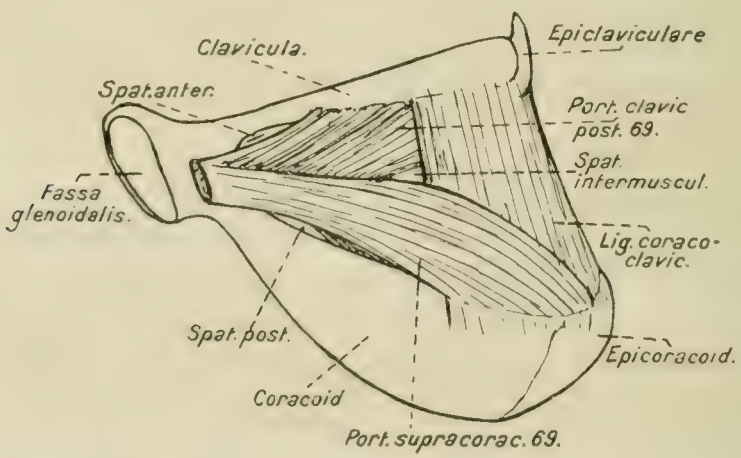

Schematische Darstellung der Beziehung der Portionen des M. supracoracoideus zum Foramen coraco-claviculare. Rechter Schultergürtel in ventraler Ansicht.

1. Das Spatium claviculo-pectorale s. anterius, das zwischen dem Halse der Clavicula und der Portio clavicularis posterior übrigbleibt und sich nach vorn in den Spalt fortsetzt, der von dem Ansatzende der Portio clavicularis anterior sowie dem Halse der Clavicula begrenzt wird.

2. Das Spatium intermusculare scapulae s. mediale, das sich zwischen den beiden genannten Portionen und dem Lig. coraco-claviculare befindet, und endlich

3. Das Spatium coraco-infracoracoideum s. posterius, das von der Portio infracoracoidea und dem Hals des Coracoids umgeben wird.

Diese Spatien werden stets von besonderen Nerven und Blutgefäßen durchsetzt, und zwar:

1. das Spatium anterius vom vorderen Aste des N. supracoracoideus sowie der A. subclavicularis,

2. das Spatium mediale von der A. pectoralis anterior und V. pectoralis, und endlich

3. das Spatium posterius von dem hinteren Aste des N. supracoracoideus sowie der A. supracoracoidea.

Aus dieser Übersicht ist es leicht zu ersehen, daß das Foramen coraco-claviculare des *Trionyx* nicht von einfacher Natur, wie es sonst bei den meisten Amphibien und Reptilien der Fall ist, sondern sehr kompliziert ist und durch den Verlauf der Nerven und Blutgefäße eine wichtige Bedeutung erhält, die im weiteren noch genauer dargelegt werden soll. Deshalb muß auch der Versuch, das Foramen coracoclaviculare ohne weiteres mit dem Foramen supracoracoideum der anderen Wirbeltiere zu verknüpfen, als zum Teil nicht ganz begründet bezeichnet werden.

70. M. coraco-antebrachialis s. biventer scapulae.

Caput alterum (secundum) bicipitis brachii Nr. 66, Bojanus; der lange Beuger § 107, Nr. 1, Meckel; M. biceps brachii s. flexor antibrachii, Rüdinger (partim); M. coraco-antebrachialis profundus, Fürbringer und Hoffmann.

Ein kräftiger, langer Muskel, der den hinteren Randteil des Coracoids von der ventralen Seite bedeckt und sich distalwärts bis zum Vorderarm erstreckt. Der Muskel ist in der Mitte seiner Länge durch eine schräg nach vorn und zur Seite verlaufende Einschnürung ausgezeichnet; diese Stelle deutet die Lage der im Innern befindlichen, dünnen Zwischensehne[1] an, die nicht die ganze Dicke des Muskelbauches durchsetzt, sondern in der Regel einen Teil der dorsalen Muskelbündel freiläßt. Der Muskel beginnt direkt mit einem dicken Kopf von dem hinteren, halbmondförmigen, schmalen Randbezirk der ventralen Fläche des Coracoids, zieht am hinteren, konvexen Rande dieses Knochens vorbei, um in Begleitung des gleich unten zu besprechenden M. coraco-radialis durch das, von dem M. pectoralis und

[1] Fürbringer hat an verschiedenen Reptilien ihre bedeutende Variabilität eingehend studiert. Bezüglich der starken Schwankung der Entwicklung dieser Zwischensehne und des distalen Muskelbauches bei den von mir untersuchten Schildkrötenarten vgl. den Artikel »M. coraco-radialis«.

den beiden proximalen Fortsätzen des Humerus umfaßte Loch hindurchzutreten. Weiterhin setzt er seinen Weg über die starken, längs der Beugeseite des Oberarmes verlaufenden Blutgefäß- sowie Nervenstämme bis zum distalen Teile des Radius fort, wo er, rasch an Dicke abnehmend, in eine starke, breite Endsehne übergeht. Diese Endsehne inseriert mit ihrem radialen, verdickten Teil an der radialen Kante der Extremitas distalis des Radius[1], während sie mit ihrem ulnaren Teile in die oberflächliche Faszie der Handteller ausstrahlt.

Innervation: Sowohl der proximale als auch der distale Bauch wird von je einem selbständigen Aste des N. coraco-brachialis versorgt.

71. M. coraco-radialis.

Caput primum m. bicipis brachii Nr. 66, Bojanus; M. coraco-radialis superficialis, Fürbringer und Hoffmann.

Ein nicht sehr starker Muskel, dessen Hauptstück auf der ventralen Fläche des Coracoids zwischen dem Ursprunge des vorigen Muskels und der Portio supracoracoidea des M. supracoracoideus als ein spindelförmiges Feld erkennbar ist. Er entspringt direkt von dem mittleren Bezirk der ventralen Fläche des Coracoids und läuft vor dem M. coraco-antebrachialis nach außen, wobei er sich allmählich verjüngt. Hinter dem Schultergelenk, und zwar im Sulcus intertubercularis, geht er in eine lange, starke, abgeplattete Endsehne über, die zwischen dem M. coraco-antebrachialis und dem M. brachio-ulno-radialis längs der Achse des Oberarmes distalwärts herabsteigt, um sich zwischen dem Ansatz des M. brachio-radialis und dem Pronator teres hindurch an die Volarseite des proximalen Endstückes des Radius zu befestigen. An der ulnaren Seite seiner Endsehne verlaufen die A. brachialis und der N. brachialis ventralis.

Innervation. Zwei Äste des N. coraco-brachialis.

Fürbringer hat bei der vergleichend-anatomischen Untersuchung der Schultermuskeln auf eine bei einzelnen Reptilienarten verschieden ausgesprochene Variabilität der Bicepsgruppe hingewiesen. Die ähnliche, interessante Erscheinung ist nun auch bei den von mir untersuchten Schildkröten, wie *Testudo iberica*, *T. geometrica*, *Nicoria punctularia*, *Damonia subtrijuga* und *Chelone mydas*, zur Beobachtung

[1] Dieser starke am Radius inserierende Sehnenzipfel beteiligt sich mit seinem distalen Randteile an der Bildung des Lig. carpi transversum, welches zwischen der Extremitas distalis des Radius und dem radialen Rande der Eminentia carpi transversa ausgespannt ist (vgl. Fig. 64 u. 65.)

gelangt. Da ich später keine Gelegenheit zu finden glaube, darauf zurückzukommen, so möchte ich hier eine kurze Skizze über meine gewonnenen Befunde niederlegen.

Wie die obige Beschreibung lehrt, sind beim *Trionyx*(vgl. Textfig. 18) am Seitenrande der Ventralfläche des Coracoids zwei lange, starke Muskeln, der M. coraco-antebrachialis und coraco-radialis, vor-

Textfig. 18.

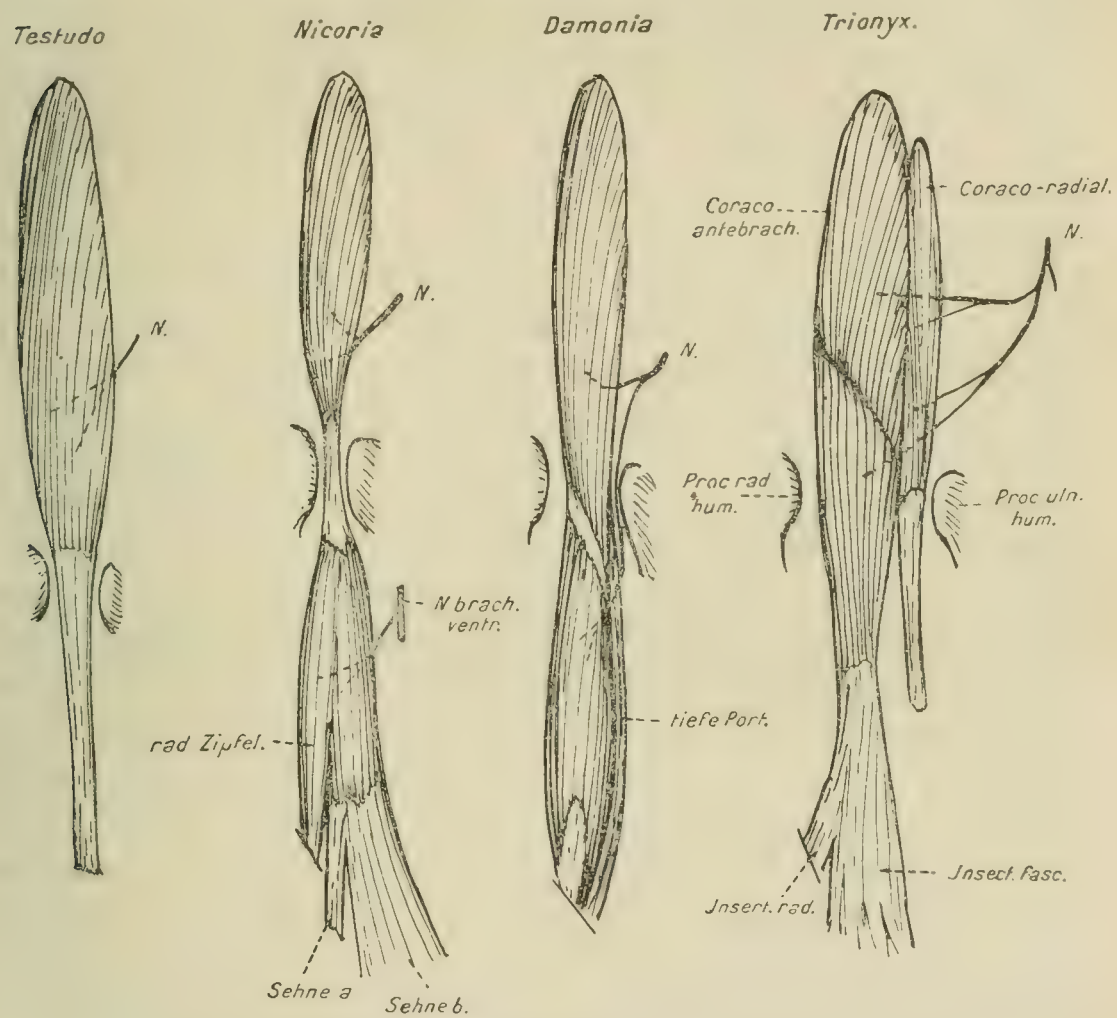

Schematische Darstellung der Bicepsgruppe bei verschiedenen Schildkröten.

handen, die hauptsächlich den Vorderarm beugen. An Stelle dieser Muskeln kommt bei *Testudo iberica* und *T. geometrica* bloß ein Muskel in Betracht, dessen Bauch ganz homogen gebaut ist und der zwischen den beiden proximalen Fortsätzen des Humerus in eine lange Endsehne übergeht, die an der proximalen Partie der Beugefläche des Radius inseriert. Er erhält einen Endzweig des dem später zu erwähnenden N. coraco-brachialis entsprechenden Nerven. Ich halte ihn für ein Homologon des M. coraco-radialis des *Trionyx*. Auch bei *Chelone mydas* ist nur ein Muskel nachzuweisen, der gegenüber dem

M. coraco-radialis der *Testudo* keinen wesentlichen Unterschied aufweist, bis auf die Innervation durch zwei Äste des N. coracobrachialis und eine erheblich breite, zum Teil in die oberflächliche Faszie des Vorderarmes ausstrahlende Insertionssehne. Die *Nicoria* hat ebenfalls nur einen entsprechenden Muskel. Dieser jedoch ist durch eine schlanke Zwischensehne, die in der zwischen den beiden proximalen Fortsätzen des Oberarmknochens verlaufenden beträchtlich schmalen Furche durchzieht, in zwei Bäuche geteilt, von denen der Venter proximalis dem Muskelteil des M. coraco-radialis entspricht und von einem Ast des N. coraco-brachialis innerviert wird. Sein Venter distalis dagegen, der sich neben den distalen Rändern der proximalen Fortsätze des Oberarmbeines von der Zwischensehne entwickelt, zieht als ein dicker Muskel an der Beugeseite des Oberarmes vorbei und spaltet sich vor dem Ellenbogengelenk in zwei Zipfel; der radiale, zartere Zipfel inseriert an der Beugeseite des Radius, während der ulnare, stärkere in eine Aponeurose übergeht, die teils am distalen Teil des Radius (Sehne a), teils in der oberflächlichen Vorderarmfaszie (Sehne b) endet. Die Innervation des Venter distalis erfolgt durch einen besonderen Ast des N. brachialis ventralis[1]. Der homologe Muskel der *Damonia* zerfällt ebenfalls in zwei Bäuche, einen proximalen und einen distalen, die in der Fossa intertubercularis durch eine schräge, ausgesprochene Sehneninskription miteinander verbunden sind. Der proximale Bauch ist dem des letztangegebenen Muskels sehr ähnlich und nur durch die Dicke seines distalen Endes zu unterscheiden. Der distale Bauch ist aus zwei Portionen zusammengesetzt. Die oberflächliche Portion ist kräftig gebaut und läuft distal auf eine kurze Endsehne aus, die an der Beugeseite des Radiusschaftes inseriert. Die tiefe, dünnere Portion wird von der oberflächlichen bedeckt bis auf ihren ulnaren Randteil; sie setzt sich distal an, dicht an den Ansatz der oberflächlichen Portion angeschlossen, ohne Sehnenbildung an den Radius, während sie proximal, die Rückenseite der Sehneninskription überspringend, mit dem proximalen Bauch zusammenhängt. Der distale und der proximale Bauch erhalten je einen besonderen Ast des N. coracobrachialis. Daneben kommt bei *Damonia* ein M. coraco-radialis vor, der mit dem gleichnamigen des *Trionyx* übereinstimmt und vom

[1] Der in Rede stehende Muskel der *Nicoria* steht deswegen dem typisch entwickelten M. coraco-antebrachialis der Lacertilien am nächsten, dessen proximaler Bauch vom N. coraco-brachialis, der dorsale dagegen vom N. brachialis ventralis (N. brachialis longus inferior FÜRBRINGER) versorgt wird.

N. coraco-brachialis innerviert wird (dieser Muskel in Textfig. 18 nicht gezeichnet).

Dem Gesagten zufolge sind die bezüglichen Muskeln von *Nicoria* und *Damonia* im großen und ganzen mit dem M. coraco-antebrachialis des *Trionyx* homolog, während die der *Testudo* und *Chelone* mit dem M. coraco-radialis des *Trionyx* übereinstimmen. Die gleichzeitige Existenz des M. coraco-antebrachialis und coraco-radialis ist dem Charakteristikum von *Trionyx* und *Damonia* (nach Fürbringer auch der *Emys*) zuzuschreiben. Ob dies eine progressive Erscheinung ist, ist leider bis heute nicht zu entscheiden.

72. M. coraco-brachialis.

M. teres minor Nr. 63, Bojanus; Nr. 4 § 100, Meckel; M. coraco-brachialis profundus proprius, Rüdinger; M. coraco-brachialis brevis internus, Fürbringer und Hoffmann.

Dieser unregelmäßig dreieckige Muskel entspringt mit seitwärts gerichteten, parallelen Fasern direkt von der äußersten Partie der ventralen Fläche des Coracoids, zieht dann gerade nach außen hinweg und inseriert ohne Sehnenbildung an der distalwärts konvexen Leiste (I. Mittg. Fig. 37 *L*), die die Wurzeln der beiden proximalen Fortsätze des Humerus verbindet und zugleich die distale Begrenzung der Fossa intertubercularis bildet. Dabei überspringt er das Schultergelenk an dessen hinterer Seite, indem er dicht der Gelenkkapsel aufliegt.

Er wird hinten vom M. coraco-radialis fast vollkommen überdeckt. Wie Fürbringer schon vor langem konstatiert hat, steht der Muskel nach vorn mit der Portio supracoracoidea des M. supracoracoideus im Zusammenhang. Es unterliegt jedoch keinem Zweifel, daß diese beiden Muskeln genetisch in gar keiner Beziehung stehen, denn sie erhalten nicht nur aus besonderen Quellen ihre Nervenäste, sondern sie sind auch bei manchen Schildkröten in der Tat scharf getrennt (Bojanus, Rüdinger, Fürbringer u. a.). Die Verschmelzung der beiden Muskelbäuche ist daher wahrscheinlich eine sekundäre Erscheinung.

Innervation: ein feiner Ast des N. coraco-brachialis.

73. M. carapaco-scapulo-coracoideus.

M. serratus magnus Nr. 57, Bojanus; vorderer, großer, gezahnter Muskel, Meckel; M. pectoralis minor, Duméril und Rathke; M. serratus anticus, Rüdinger; M. testo-coracoideus, Fürbringer und Hoffmann.

Der Muskel ist sehr dünn, dabei aber außerordentlich breit. Von der dorsalen Seite her verdeckt er die am Coracoid befestigten

Muskeln und wird selbst zum Teil von der ventralen Partie des Bauchfells überragt. Er entspringt direkt von dem vorderen Drittel des Carapaxseitenrandes, und zwar von einer Linie, die dicht außerhalb des Ursprunges des M. carapaco-scapularis beginnt und bis zur Mitte der von den beiden knöchernen Schildpanzern gebildeten Winkelstelle reicht. Der Ansatz erfolgt unter Spaltung in zwei Portionen an der Scapula und am Coracoid. Die Ansatzlinie an der Scapula nimmt etwa die mittleren drei Fünftel der Scapulalänge ein und verläuft zwischen den Ursprüngen des M. scapulo-humeralis posterior und dem M. collo-claviculo-plastralis. Im medialen bzw. oberen Teile dieser Ansatzlinie treten die vordersten Bündel des Muskels in einem nach vorn geöffneten Bogen auf, wobei sie schräg medianwärts emporsteigen. Die darauf folgenden, hinteren Bündel befestigen sich an dem lateralen Teile der Ansatzlinie. Die Insertion am Coracoid stellt sich ebenfalls als eine gerade Linie dar, die zwischen den Ursprüngen des M. infracoracoideus und der Portio infracoracoidea des M. supracoracoideus liegt. Der hintere, kürzere Abschnitt des Ansatzes wird durch den lateralen Ursprungszipfel des M. coracohyoideus von dem Hauptteile getrennt; diese gesonderte Ansatzzacke wird von den Muskelfasern gebildet, die auch den hinteren Randteil des Muskels aufbauen und zu der eigentümlichen, dreieckigen Verdickung an der ventralen Fläche des Muskels beitragen. Diese Verdickung des Muskels, worauf bereits FÜRBRINGER aufmerksam gemacht hat, wird vorn durch eine Bogenlinie begrenzt, die genau dem hinteren Rande des Coracoids bzw. des M. coraco-antebrachialis entspricht.

Der Coracoidansatz wird von dem Scapulaansatz durch eine dreieckige Spalte geschieden, welche gewissen Blutgefäßen und Nervenästen zum Durchlasse dient; ich möchte sie Spatium musculi carapaco-scapulo-coracoidei nennen.

Innervation: zwei gleichnamige Nerven.

Der Schultergürtel der Schildkröten bildete infolge seiner eigentümlichen Lagerung seit langem ein Problem der vergleichenden Anatomie und dementsprechend waren auch einige, anscheinend auf die Schildkröten beschränkte Schultermuskeln in ihren genetischen Beziehungen ganz rätselhaft. Erst durch die eingehenden Studien FÜRBRINGERS wurden viele Fragen aufgeklärt und unter anderem auch die Stellung des M. testo-(carapaco)-coracoideus bestimmt, den FÜRBRINGER von dem M. abdomini-scapularis der Anuren und von dem M. costo-coracoideus der übrigen Reptilien ableitet, welcher

Ansicht ich mich mit einigem Vorbehalt anschließen kann. Nach Gaupp ist der M. abdomini-scapularis (Pars scapularis des M. obliquus externus Gaupps) nichts anderes als eine proximale, vom Hauptteile abgetrennte Portion des M. obliquus externus und liegt stets an der dorsalen Seite des Armgeflechtes (supraneural), was ich auch bei den Fröschen bestätigen konnte. Der M. costo-coracoideus der Reptilien unterscheidet sich indes von dem M. abdomini-scapularis durch die infraneurale Lage, indem die Armnerven überhaupt an der dorsalen Seite des betreffenden Muskels verlaufen. Nach Maurer ist der M. costo-coracoideus Fürbringers dem System der Mm. intercostales ventrales zuzuschreiben, das eigentlich vom schiefen Bauchmuskel scharf gesondert werden muß — eine Ansicht, die auch neuerdings von Fürbringer selbst akzeptiert wurde. Der M. carapaco-scapulo-coracoideus des *Trionyx* macht auf den ersten Blick den Eindruck, als ob hier auch ein M. abdomini-scapularis (Fürbringer) der Anuren vorläge, weil seine Scapularportion vom Rücken her das Armgeflecht überdeckt. Diese supraneurale Anordnung ist jedoch nur eine scheinbare Erscheinung, die bei der Verlagerung des Schultergürtels von der echt infraneuralen Lagerung abgeleitet worden ist. Faßt man also sein Insertionsende an der Scapula noch genauer ins Auge, so wird man bald ins klare kommen, daß dieses Insertionsende tatsächlich infraneural liegt und demnach noch die primäre Lagebeziehung zum Armgeflecht gut bewahrt. Hierin besteht ein großer Unterschied zwischen dem M. abdomini-scapularis und dem M. carapaco-scapulo-coracoideus. Aus diesem Grunde hat man den letzteren dem M. costo-coracoideus der übrigen Reptilien näher zu stellen, als dem M. abdomini-scapularis. Gleichwohl scheint es mir nicht ganz einwandfrei zu sein, wenn man den M. carapaco-scapulo-coracoideus des *Trionyx* bloß mit dem M. costo-coracoideus vergleichen will. Denn jener Muskel besteht aus zwei besonderen Ansatzportionen, einer coracoidalen und einer scapularen, die beim *Trionyx* im Gegensatz zu den meisten Schildkröten und den übrigen Reptilien je einen selbständigen, von den ganz verschiedenen Nervensegmenten entspringenden Nervenast empfangen, was ohne weiteres darauf hindeutet, daß die betreffenden Muskelportionen an und für sich als unabhängige Individuen betrachtet werden müssen. Unter denselben ist nur die scapulare Portion mit dem M. costo-coracoideus (M. sternocosto-scapularis) Fürbringers vergleichbar, weil sich diese beiden Muskeln sowohl in der Art und Weise der Anheftung als auch in der näheren Lagebeziehung zum N. supracoracoideus sehr ähnlich verhalten. Die cora-

coidale Portion hat dagegen mit dem M. costo-coracoideus nichts zu tun, weil sie in den eben besprochenen Beziehungen von ihm deutlich abweicht. Dazu kommt noch, daß der scapulare Teil des M. carapaco-scapulo-coracoideus des *Trionyx* bei manchen Schildkröten fehlt, so daß hierbei nur die Coracoidalportion in Betracht kommt, die eigentlich als M. carapaco-coracoideus dem M. carapaco-scapulo-coracoideus gegenübergestellt werden kann. Diese Eigentümlichkeit ist nach FÜRBRINGER auch beim M. costo-coracoideus häufig anzutreffen. Die Mm. sterno-coracoidei interni der übrigen Reptilien, die mit dem M. costo-coracoideus zu dem System der M. thoracici inferiores zusammengefaßt werden können (FÜRBRINGER), sind jedoch durch ihr beständiges Vorkommen charakterisiert; wenn sie ja auch freilich unter Umständen miteinander verschmelzen und einer bedeutenden Reduktion unterliegen müssen, so sind sie doch überall nicht schwer nachzuweisen. In diesem Punkte allein haben die Mm. sterno-coracoidei interni und die Coracoidalportion des M. carapaco-scapulo-coracoideus schon eine gewisse Ähnlichkeit. Aber noch bedeutsamer sprechen die Übereinstimmung der Insertion, die nächste Lagebeziehung zum M. infracoracoideus und die im Vergleich mit den beiden vorher erwähnten Muskeln bei weitem entfernte Stellung zum N. supracoracoideus für die Verwandtschaft zwischen den Mm. sterno-coracoidei interni und der Coracoidalportion des M. carapaco-scapulo-coracoideus.

Aus diesen Gründen möchte ich den M. carapaco-scapulo-coracoideus des *Trionyx* als den Komplex des M. costo-coracoideus und der Mm. sterno-coracoidei interni der gewöhnlichen Reptilien auffassen. Diese Verwachsung wird anscheinend bedingt durch die sehnige Ausstrahlung des Lig. sterno-scapulare internum FÜRBRINGERS, die mit dem einen der Mm. sterno-coracoidei interni in Verbindung steht.

Es fragt sich nun, warum der M. carapaco-scapulo-coracoideus bzw. testo-coracoideus im Gegensatz zu den Mm. costo-coracoideus und sterno-coracoidei interni von dem Seitenrande des Carapax entspringt. Um diese Frage zu lösen, wäre es notwendig, auf die Phylogenie des Schildes zurückzugreifen. Da ich jedoch in der ersten Mitteilung auf S. 17 und 18 die wesentlichen Punkte der letzteren auseinandergesetzt habe, möchte ich jetzt nur darauf hinweisen, daß die einschlägige, eigentümliche Erscheinung mit der Bildung des Schildpanzers eng verbunden ist, weil das dabei erfolgende Verschwinden der chondrogenen Sternalapparate die an

diesen Skeletteilen befestigten Muskeln zwingt, ihre Ansätze auf die nächsten Rippenenden zu verlegen. Weiteres werde ich an anderem Orte speziell behandeln.

74. M. infracoracoideus.

M. subscapularis Nr. 64, Bojanus; hinterer größerer Hakenmuskel, Meckel; M. coraco-brachialis, Rüdinger; M. coraco-brachialis brevis internus, Fürbringer und Hoffmann.

Er wird von dem Coracoidansatz des vorigen Muskels bedeckt und überzieht selbst den hinteren, größeren Abschnitt der dorsalen Fläche des Coracoids. Es besteht aus beinahe parallelen Fasern, die direkt von der ganzen Rückenseite des Coracoids, ausgenommen einen schmalen, vorderen und lateralen Teil, entspringen und nach vorn und seitwärts gegen den Proc. ulnaris humeri ziehen, um an dessen proximalem sowie lateralem Rande unmittelbar zu inserieren.

Die Portion (Fig. 60 u. 62, *), deren Bündel den hinteren Randteil des Muskels bilden, und die teilweise am hinteren Rande des ebengenannten Fortsatzes des Humerus ihren Ansatz findet, umgreift unter allmählicher Dickenabnahme in Art eines Saumes diesen Fortsatzrand und geht schließlich auf eine ziemlich starke Sehnenstrahlung aus, die zur Bildung der oberflächlichen Faszie des Oberarmes beiträgt. — Am Halsteile des Coracoids ist der Muskel nicht direkt befestigt, sondern ein wenig von ihm entfernt, so daß hier eine Spalte entsteht, durch die der N. brachialis ventralis sowie die A. circumflexa scapulae an die Peripherie treten.

Innervation: der gleichnamige Nerv.

75. M. infraclavicularis.

Deltoides, pars tertius Nr. 60*c*, Bojanus.

Er liegt als platter, breiter und dreieckiger Muskelbauch vor der Clavicula, sowohl dem M. deltoides als auch der Portio clavicularis anterior des M. supracoracoideus auf, sammelt von der vorderen Hälfte der dorsalen Fläche der Clavicula seine stark konvergierenden Muskelfasern und setzt sich mit seinem erheblich verschmälerten Ende an die Dorsalfläche des Proc. radialis humeri an.

Da er zum größten Teil mit der Portio clavicularis anterior des M. supracoracoideus fest verwachsen ist, so macht er auf den ersten Blick den Eindruck, als ob es sich um den Teil des letzteren Muskels handle. Indessen erhält er von dem N. dorsalis scapulae einen besonderen, selbständigen Ast, weshalb er von dem durch den N. supracoracoideus innervierten M. claviculo-humeralis — der Portio

clavicularis anterior des M. supracoracoideus — morphologisch scharf auseinandergehalten werden muß. Fürbringer erwähnt diesen Muskel nicht.

76. M. carapaco-scapularis.

M. subclavius No. 59, Bojanus; No. 5, § 94, Meckel; M. subclavius, Rathke; M. testo-scapularis (Serratus) Fürbringer und Hoffmann.

Ein platter Muskel, der der Nuchalplatte dicht anliegt und mit breiter Basis innerhalb der Ursprungslinie des M. carapaco-scapulo-coracoideus, von dem seitlichen Bezirk der Nuchalplatte entspringt, wobei er ein wenig auf die erste Costalplatte übergreift. Er zieht in medialer Richtung nahezu horizontal zum dorsalen Ende der Scapula und nimmt gegen den Ansatz sukzessiv an Breite ab. Er befestigt sich mit einer starken Sehne am lateralen Umfange der Anheftungslinie der Carapaco-Scapular-Verbindung.

Innervation: der N. carapaco scapularis (N. thoracicus superior VIII in sensu Fürbringeri).

Fürbringer hat diesen Muskel mit Recht dem M. thoraci-scapularis und dem M. thoraci-suprascapularis (Levatores scapulae et serratus) der Amphibien verglichen. Der Levator scapulae et serratus profundus (collo-thoraci-scapularis profundus) — das System der Mm. thoracici superiores Fürbringers — der übrigen Reptilien (kionokrane Lacertilia, Crocodilia, Rhinchocephalia) sind auch die Homologa des M. carapaco-scapularis[1]. Im übrigen bildet dieser Muskel für die Erklärung der eigentümlichen Umlagerung des Schultergürtels der Schildkröten eine wichtige Grundlage.

77. M. carapaco-humeralis.

M. latissimus dorsi No. 58, Bojanus; M. latissimus dorsi, Rüdinger und Rathke; zweiter Vorwärtszieher des Armes, Meckel; M. testo-humeralis dorsi (Latissimus dorsi) Fürbringer und Hoffmann.

Ein platter, vor der Scapula in frontaler Richtung verlaufender Muskel, der mit einem fleischigen, breiten Kopf von dem medialen Abschnitt der Nuchalplatte, im Anschluß an die laterale Seite des Ursprunges des M. carapaco-plastralis, beginnt und nach außen, dem M. scapulo-humeralis dorsalis aufliegend, zur Insertionsstelle zieht, die zwischen den Ansätzen der Mm. scapulo-humerales anterior und dorsalis auf der Wurzel des Proc. ulnaris humeri liegt. Das Insertionsende wird durch eine Sehne repräsentiert, die in der Mitte der

[1] Dies ist nur mit großer Reserve aufzunehmen! Darauf komme ich später a. a. O. zurück.

Muskeloberfläche zum Vorschein kommt und distalwärts allmählich an Stärke zunimmt.

Innerviert durch den N. carapaco-humeralis.

Trotz der eigentümlichen Lage des Muskels unterliegt es keinem Zweifel, daß der Muskel das Homologon des M. latissimus dorsi der übrigen Wirbeltiere darstellt, was auch die übrigen Autoren annehmen. Die Lageverschiebung selbst ist ein wichtiges Zeugnis für einen Teil der Phylogenie des Schildpanzers und des Schultergürtels.

78. M. scapulo-humeralis dorsalis.

M. claviculo-brachialis No. 61, Bojanus (partim)[1]; M. teres major, Rüdinger, Fürbringer und Hoffmann.

Er entspringt nicht »von der oberen Hälfte« (Fürbringer), sondern direkt vom mittleren Drittel der Ventral- bzw. Medialfläche der Scapula, geht steil nach außen gegen die Streckseite der Wurzel pes Gelenkkopfes des Humerus und setzt sich hier zwischen den beiden proximalen Fortsätzen sehnig-muskulös an. Dabei überspringt er das Schultergelenk an dessen vorderer Seite.

Innerviert vom gleichnamigen Ast des N. dorsalis scapulae.

79. M. scapulo-humeralis anterior.

M. claviculo-brachialis No. 61, Bojanus (partim)[1]; erste Portion des Vorwärtsziehers des Oberarmes, Meckel; M. subscapularis, Rüdinger; M. subscapularis longus, Fürbringer und Hoffmann.

Nach Wegnahme des M. carapaco-scapularis wird er an der Rückenfläche der Scapula als ein mächtiger, etwas zusammengedrückter Muskelbauch sichtbar. Er entspringt in einer Spiraltour unmittelbar von der Scapula, und zwar von der dorsalen Circumferenz der medialen, d. h. dorsalen Hälfte bis zur vorderen Fläche der lateralen, d. h. ventralen Hälfte; hierauf begibt er sich in schiefer Richtung, vom Rücken den M. scapulo-humeralis posterior überdeckend, zum Proc. ulnaris humeri, um an dessen freien Rändern zu inserieren.

Der Muskelbauch ist sehr oft nicht einheitlich, sondern durch unvollständige Längsspaltung in eine vordere und eine hintere Portion getrennt, zwischen denen Nerven und Blutgefäße hindurchtreten.

Innerviert wird er durch zwei gleichnamige Äste des N. dorsalis scapulae.

---

[1] Der Name »M. claviculo-brachialis« ist dadurch entstanden, weil Bojanus den dorsalen Fortsatz des Schultergürtels für die »Clavicula« hält (vgl. I. Mittg. S. 77).

80. M. scapulo-humeralis posterior.

M. claviculo-brachialis No. 61, Bojanus (partim)[1]; M. infraspinatus, Rüdinger; M. subscapularis brevis, Fürbringer und Hoffmann.

Der Muskel, der zum größten Teil vom M. scapulo-humeralis anterior überragt wird, entspringt vom dorsalen Umfange der lateralen Scapulahälfte und endigt sehnig an der Dorsalfläche des Proc. ulnaris humeri.

Hinter dem M. scapulo-humeralis anterior ist er nur als ein schmaler Streifen wahrnehmbar, auf welchem ein starker Nervenstamm, der N. brachialis ventralis, mit seinen Ästen nach außen vorbeizieht.

Innerviert von dem gleichnamigen Ast des N. dorsalis scapulae.

81. M. collo-claviculo-plastralis.

M. scalenus Nr. 34, Bojanus; Vorwärtszieher Nr. 1, § 94, Meckel; M. testo-scapulo-procoracoideus, Fürbringer und Hoffmann.

Eine dünne, aber sehr breite, dreieckige Muskelplatte, die nach Art eines Diaphragmas zwischen dem achten Halswirbel, der Clavicula und dem Epiplastron ausgespannt ist. Sie ist nicht plan, sondern derartig umgebogen, daß die laterale Hälfte, die an der Clavicula befestigt ist, mehr frontal, die mediale dagegen, die am Epiplastron inseriert, mit ihr nahezu einen rechten Winkel bildet. Dieses Verhalten erinnert an das Dreiecksegel einer segelnden Jacht. An der Muskelplatte sind drei Hauptzüge der Fasern zu unterscheiden. Der dorsale Eckteil ist nämlich durch Faserzüge repräsentiert, die von der Seitenfläche des vorderen Gelenkfortsatzes des achten Halswirbels sowie zuweilen von der medialen Fläche der Kapsel des cortico-scapularen Gelenkes — also nicht »von der Nackenplatte knapp vor der Anheftung der Scapula an das Rückenschild« (Fürbringer) — entspringen und nach unten gegen die Mitte der Muskelplatte fächerförmig ausstrahlen. Die Basis des Dreiecks entspricht den Ursprüngen zweier ventraler Fasergruppen, von denen die eine zwischen den Ursprüngen des M. infraclavicularis und der Portio clavicularis posterior des M. supracoracoideus von der dorsalen Fläche der Clavicula, die andere dagegen, an der medialen Seite des Ansatzes des M. carapaco-plastralis, von dem vorderen Schenkel des Epiplastrons kommt. Die Fasern des Clavicularursprunges steigen etwas divergierend nach vorn und oben empor. Auch die vom Epiplastron kommenden Fasern weichen etwas auseinander und streben ebenfalls nach vorn und außen. Die Hauptmasse des Muskels geht aus den drei oben beschriebenen Ursprüngen hervor; die Fasern

[1] s. S. 391, Fußnote.

verlaufen zum Teil gerade, ohne sich zu kreuzen, wie in den Randportionen des Muskels, zum Teil jedoch gekreuzt, wie in der Mitte des Muskels. Immerhin wird nicht die ganze Platte durch Muskelfasern gebildet, denn es bestehen mehr oder minder weite Lücken, wie z. B. im mittleren Teil, die von beiden Seiten durch die den Muskel bedeckenden Faszien überbrückt werden. Diese Faszien heften sich seitlich stellenweise zwischen dem Ursprunge des M. scapulo-humeralis anterior und dem Scapularansatze des M. carapaco-scapula-coracoideus an der medialen Fläche der Scapula an. Die vordere Faszie wird noch verstärkt durch die Ausstrahlung einer derben Faszie, der Fascia supraclavicularis (Fig. 61), die horizontal zwischen dem dorsalen und ventralen Teile der Fettmasse der Schultergrube[1] passiert und vorn mit der subcutanen Faszie der Schulter im Zusammenhang steht.

---

[1] Diese geräumige Grube wird vorn, und zwar im medialen Teile vom M. sphincter corticis, im lateralen von einer derben, subcutanen Schulterfaszie begrenzt. Hinten wird sie von den Mm. collo-claviculo-plastralis und scapulo-humeralis anterior et dorsalis abgeschlossen. An ihrer medialen Begrenzung beteiligen sich drei Muskeln: M. sphincter corticis, carapaco-plastralis und collo-claviculo-plastralis. Der M. carapaco-humeralis bildet ihr Dach, während der M. deltoides und claviculo-humeralis ihren Boden darstellen. — Die Fettmasse, welche die betreffende Schultergrube ausfüllt, ist aus mehreren großen, rundlichen Lappen zusammengesetzt. Sie wird durch meist starke Äste der vorbeiziehenden Blutgefäße ernährt. — Außer der Schultergrube kommt solche Fettanhäufung auch am Seitenteile des Bauches vor. Sie ist durch den M. abdominis lateralis in zwei Portionen, eine laterale und eine mediale, geteilt. Die laterale Portion liegt dicht unter der Haut, die sich von der Streckseite des Oberschenkels zu dem hinteren Rande des seitlichen, flügelartigen Teiles des Plastrons und dem hinteren Teile des Seitenrandes des Carapax erstreckt. An der Stelle, wo diese laterale Portion ihren Platz hat, bemerkt man beim Strecken des Schenkels eine deutliche Vertiefung, die als Platz für den Schenkel bestimmt ist, wenn er zurückgezogen wird, und die ich Seiten- oder Lendengrube nennen will. Die mediale Portion der betreffenden Fettanhäufung ist sehr tief gelagert und wird hinten durch den M. testofemoralis, obturatorius internus sowie das Cap. longum des Vastus femoris, innen durch das Pleuroperitoneum und außen vom M. abdominis lateralis eingefaßt. Sie verbindet sich am hinteren Rande des letzteren Muskels mit der eben besprochenen lateralen Portion und verlängert sich nach vorn dem Seitenwinkel des Schildpanzers entlang als ein ziemlich dünner, aber sehr langer Streifen, der bis zu der hinteren Seite der Scapula reicht und hier auf dem M. carapaco-scapulo-coracoideus mit einem längs der vorderen Wand des Pleuroperitonealsackes nach innen gekrümmten Teile endet. In dieser cranialen Verlängerung der medialen Portion verlaufen wichtige Blutgefäße, die mit den Vasa mammaria interna und hypogastrica der höheren Wirbeltiere vergleichbar sind. Außerdem finden wir in demselben cranialen Teile regelmäßig drei für die Schildkröten sehr charakteristische Moschus-

Beim flüchtigen Anblick macht dieser Muskel ohne weiteres den Eindruck eines echten Diaphragmas. Eine nähere Untersuchung der Ansätze und des Faserverlaufes ergibt jedoch sofort, daß dieser Muskel als ein Levator scapulae tätig ist, denn die Konstruktion der dorsalen und Epiplastronportion verstärkt die Wirkung der Clavicularportion, die das Schlüsselbein nach vorn zieht und mithin auch die gesenkte Schulter nach cranialwärts bewegt. Bei der stärksten Kontraktion sind noch folgende zwei Möglichkeiten denkbar: 1. daß er die Schulter senkt und dadurch indirekt die vordere Extremität in Adduktionsstellung bringt; 2. daß er gemeinsam mit der vorwärts bewegten Clavicula das vor ihm befindliche, massive Fettlager der Schulter, das in der Ruhelage tief in den Raum des Schildgehäuses hineinragt und dem zurückziehenden Kopf sowie Hals einen nicht unbedeutenden Widerstand leistet, cranialwärts verdrängt und so vor allem das Zurückziehen des Kopfes erleichtert. In FÜRBRINGERS Beschreibung des in jeder Beziehung mit meinem M. collo-claviculo-plastralis genau übereinstimmenden M. testo-scapulo-procoracoideus sind einige Abweichungen von meinen eigenen Befunden bemerkbar. So fehlen bei meinem M. collo-claviculo-plastralis »die longitudinalen Fasern«, die nach demselben Autor beim M. testo-scapulo-procoracoideus »von der Seite der Halsfaszie in der Höhe des fünften Wirbels nach hinten zu dem Vorderrand der Scapula und des Procoracoids verlaufen«. Aus der Beschreibung des Ursprungs ist leider nicht zu entnehmen, von welchem Knochenstück des Plastrons der Muskel entspringt, da nur »von dem Plastron« angegeben wird. Vielleicht hängt dies zusammen mit der damaligen Anschauung des Autors über die Bedeutung der knöchernen Unterlage des Plastrons, der — wenn ich richtig verstehe — nur eine untergeordnete, mehr allgemeine Aufgabe zugeschrieben wurde. Der Ansicht FÜRBRINGERS, nach der der M. testo-scapulo-procoracoideus des *Trionyx* (mein M.

drüsen eingebettet. — Ähnliche Fettanhäufungen sind noch an drei anderen Körperstellen zu finden. Die eine liegt im Raume, der zwischen dem M. carapaco-basioccipitis, dem vorderen Teile des Carapax und dem hinteren Scheitel der selbst auch bei gewöhnlicher Halshaltung noch ziemlich gebogenen Halswirbelsäule vorhanden ist. Eine andere ist an der Rückenseite der Halswurzel gelagert und liegt dem später zu beschreibenden Venengeflecht auf. Die dritte Fettanhäufung findet sich am vorderen Nackenteile dicht unter der Haut. Diese drei Fettmassen sind jedoch inkonstant, insbesondere die letzterwähnte fehlt gewöhnlich. — Selbstverständlich sind die eben geschilderten Fettanhäufungen in Größe und Farbe je nach dem Ernährungszustand des Tieres sehr wechselnd. Sie kommen sehr wahrscheinlich vornehmlich während des Winterschlafes in Frage.

collo-claviculo-plastralis) und der M. collo-scapularis (Levator scapulae) zwei verschiedene Muskelindividuen sind, kann ich mich nicht anschließen, da ich diese zwei Muskeln für ein und dasselbe Gebilde halte, die nur durch den Grad der Ausbildung verschieden sind, und der Halswirbelursprung, den der Muskel auch beim *Trionyx* besitzt, zu dem M. collo-scapularis der *Emys europeae* keinen prinzipiellen Unterschied bildet. Bei meiner neuerdings sorgfältig vorgenommenen Untersuchung an *Chelone midas*, *Testudo iberica*, *Testudo geometrica* und *Damonia subtrijuga* konnte ich alle Übergänge feststellen, die den M. collo-scapularis zu dem M. collo-scapulo-clavicularis des *Trionyx* überleiten. (Vgl. diese Abh. S. 347.)

Innervation: ein Zweig des ventralen Astes des N. cervicalis VII, nicht durch den N. thoracicus anterior VI, wie es Fürbringer angibt.

B. Muskeln des Oberarmes.

(Fig. 52, 54, 60—64, 66 und 67.)

α Beugeseite[1].

82. M. humero-ulno-radialis.

M. brachialis internus Nr. 67, Bojanus; kurzer Beuger, Nr. 2, § 107, Meckel; M. brachialis internus, Rüdinger; M. humero-antebrachialis inferior (Brachialis inferior), Fürbringer und Hoffmann.

Die Beugeseite des Oberarmes wird neben den Mm. coraco-antebrachialis und coraco-radialis noch von einem starken, eigentlichen Oberarmmuskel, dem M. humero-ulno-radialis, eingenommen. Derselbe ist in der Regel unvollständig in zwei Portionen geteilt, die je nach der Insertion als ein M. humero-radialis oder humero-ulnaris bezeichnet werden können.

a. M. humero-ulnaris.

Er liegt sehr tief und tritt nach der Entfernung des M. coraco-antebrachialis sowie des M. coraco-radialis zutage. Er entspringt direkt von der ganzen Beugefläche des Oberarmknochens bis zu der zwischen den beiden proximalen Fortsätzen desselben Knochens quer verlaufenden Leiste und verläuft mit parallelen Fasern distalwärts. An der Grenze seiner distalen Hälfte erscheinen oberflächliche Sehnenfasern, die distal immer stärker werden und schließlich in eine breite Endsehne übergehen, die an der hinteren Fläche des proximalen

[1] Sämtliche Muskeln der Beugeseite der vorderen freien Gliedmaßen werden von den Zweigen des N. brachialis ventralis versorgt. Die der Streckseite desselben erhalten dagegen ihre Nervenzweige vom N. brachialis dorsalis.

Endes der Ulna inseriert. In der Mitte des Muskelbauches ist oft eine deutliche Längsspalte zu finden, die die Eintrittsstelle für den den Muskel versorgenden Nerven- und Arterienast bildet.

b. M. humero-radialis.

Er ist an der radialen Seite des M. coraco-antebrachialis als ein oberflächlicher, dreieckiger Bauch erkennbar. Seine Muskelfasern, die direkt von der ganzen radialen Kante des Oberarmknochens sowie von der hinteren Kante des Proc. radialis humeri entspringen, verlaufen beinahe spiralig und verbinden sich distal zu einer breiten und starken Endsehne, die medialwärts herabzieht und, bedeckt von der Endsehne des M. coraco-radialis, an dem medialen Teile der Beugefläche des proximalen Radiusendes in einer disto-lateralwärts gerichteten Linie ansetzt. Auch dieser Bauch kann durch eindringende Arterienäste in mehrere dreieckige Portionen geteilt werden, von denen die eine oder die andere vielleicht dem M. supinator longus (Bojanus Nr. 78, Rüdinger) bzw. dem M. humero-radialis longus (Hoffmann) entsprechen würde.

Innerviert vom N. brachialis ventralis.

β. Streckseite.

83. M. triceps brachii.

M. triceps brachii Nr. 65, Bojanus; dreibäuchiger Strecker, Meckel; M. triceps, Rüdinger; M. anconaeus, Fürbringer und Hoffmann.

Ein mächtiger Muskel, der einzig und allein die Streckseite des Oberarmes bedeckt. Im Gegensatz zu den Angaben Rüdingers, Fürbringers u. a., habe ich an ihm ausnahmslos drei mehr oder minder gut differenzierte Köpfe beobachtet. Deshalb verdient er beim *Trionyx* in der Tat den Namen »Triceps brachii«. Hier mag auch noch bemerkt werden, daß seine Ansatzsehne von dem ulnaren Nebenstamme des N. brachialis dorsalis und einem tiefen Aste der A. brachialis profunda der Länge nach durchsetzt wird, was ich bereits in der ersten Mitteilung kurz beschrieben habe (vgl. S. 81). Es handelt sich hierbei gewiß um ein sehr seltenes, interessantes Verhalten des Nervenverlaufes, vgl. diese Abhandlg. S. 504.

a. Caput longum s. scapulare.

Caput primum Nr. 65a, Bojanus; langer Kopf, Rüdinger; Anconaeus scapularis, Fürbringer und Hoffmann.

Unter den drei Köpfen ist dieser am stärksten entwickelt und von den übrigen bis nahe an die Ansatzsehne vollkommen geschieden.

Dieser Kopf beginnt an der vorderen Seite des Gelenkteiles des Schultergürtels mit einer Ursprungssehne, die in zwei dünne Schenkel ausgezogen ist. Unter diesen Sehnenschenkeln entspringt der ventrale und längere von dem hinteren Teile der ventralen Lippe der Gelenkpfanne und zieht außerhalb der Gelenkkapsel nach vorn. Der dorsale Sehnenschenkel kommt dagegen von der dorsalen Lippe und vereinigt sich an der cranialen Seite des Gelenkes mit dem ventralen Schenkel zu einer kurzen, kräftigen Sehne, aus der sich sofort der dicke Muskelbauch des Caput longum entwickelt. Dieser Muskelbauch steigt gerade distalwärts herab und geht oberhalb des Ellenbogengelenkes in eine starke Ansatzsehne über. Das Caput longum bedeckt ferner die übrigen Köpfe. Eine Anzahl Muskelfasern des ulnaren Randteiles (Fig. 54 und 62, Tens. fasc. brach.) verbindet sich oberhalb des Ellenbogengelenkes ganz selbständig mit einer Sehnenstrahlung, die zum Teil in die oberflächliche, derbe Oberarmfascie übergeht und zum Teil an dem proximalen, nagelartigen Horngebilde des Vorderarmes inseriert. Dieser Randteil ist nicht selten vom Hauptteil ganz getrennt. Ich möchte ihn als M. tensor fasciae brachii bezeichnen.

b. Caput ulnare.

Caput tertium Nr. 65c, Bojanus; Anconaeus humeralis medialis, Fürbringer und Hoffmann.

c. Caput radiale.

Caput secundum Nr. 65b, Bojanus; Anconaeus humeralis lateralis, Fürbringer und Hoffmann; b + c: kurzer Kopf, Rüdinger.

Diese beiden kurzen Köpfe entspringen direkt und breit von der ganzen Streckseite des Humerusschaftes und gehen distal, kurz oberhalb des Ellenbogengelenkes, in die gemeinsame Endsehne über. Distal schließen sie sich aneinander an, so daß hier die Grenze zwischen ihnen zum größten Teil verwischt ist. Aber in ihrem proximalen Teile sind die beiden Köpfe scharf geschieden, denn sie sind hier wie Zacken gestaltet und bis zu der Wurzel des gleichseitigen proximalen Fortsatzes des Humerus ausgezogen. Das Caput radiale wird von dem radialen Nebenstamm des N. brachialis dorsalis durchsetzt.

Die gemeinsame Endsehne ist anfänglich sehr breit, verlängert sich jedoch distal in eine Spitze, die an der Streckseite des proximalen Endabschnittes der Ulna angeheftet ist. Sie wird der Länge

nach von dem ulnaren Nebenstamm des N. brachialis dorsalis durchbohrt (Fig. 67 und Textfig. 33.)

Innervation: der N. brachialis dorsalis.

C. Muskeln des Vorderarmes.

α. Beugeseite.

(Fig. 52, 54, 61—68 und Textfig. 11.)

84. M. flexor digitorum communis longus sublimis.

M. flexor dig. com. long. profundus plus m. palmaris Nr. 70 und 68, Bojanus; Nr. 2, § 114, oder Nr. 4, § 119, Meckel; M. flexor dig. com. superficialis s. sublimis, Rüdinger; M. humero-digiti I—IV volaris (Flexor digitorum sublimis), Hoffmann.

Ein kräftiger, mehrköpfiger Muskel in der ersten Schicht der Beugeseite des Vorderarmes. An ihm sind folgende Ursprungsköpfe zu unterscheiden, die alle muskulös beginnen.

a. Caput humerale;

besteht aus zwei Portionen, einer proximalen, dickeren und einer distalen, dünneren. Die proximale Portion entspringt neben dem M. humero-ulnaris vom ulnaren Rande des Humerus, die distale dagegen, medial von der Ursprungsstelle des gleich unten zu besprechenden M. flexor digitorum communis longus profundus, von der Beugefläche des Epicondylus ulnaris humeri. Diese beiden Portionen vereinigen sich distal bald zu einem einheitlichen, dicken, spindelförmigen Bauch, der unterhalb des Endteiles des M. coraco-antebrachialis zur gemeinsamen Sehne zieht. Dieser Kopf ist bis zur Endsehne von den übrigen fast vollständig isoliert. Diese Trennung wird durch den Verlauf eines Nervenstammes und einiger stärkeren Blutgefäße gesichert. Bojanus nannte ihn bei *Testudo europeae* »M. palmaris«.

b. Caput ulnare;

nimmt seinen Ursprung von dem äußeren Bezirk der Beugefläche der Ulna und von dem carpalen Knochen S. In der Regel kommen drei Ursprungsportionen in Betracht, die proximal am stärksten sind. Unter dem Caput humerale vereinigt es sich mit dem weitaus schwächeren

c. Caput radiale,

das vom mittleren Drittel der Beugeseite des Radius entspringt. Die beiden Köpfe bilden gemeinsam einen einheitlichen, etwas abgeplat-

teten Bauch, der gerade nach distal herabsteigt und sich von innen her an die gemeinsame Endsehne anschließt.

Die gemeinsame Endsehne, die schon hoch an der Oberfläche des Caput humerale als eine dünne Schicht beginnt, ist mächtig ausgebildet und liegt der Eminentia carpi transversa (vgl. I. Mittg. S. 84) auf. Sie entsendet distalwärts nach den vier medialen Fingern je eine Endsehne; je weiter ulnar diese Sehnen liegen, um so mehr nehmen sie an Stärke ab und um so tiefer sammeln sie ihre Fasern (Fig. 63.) Die Endsehne für den Daumen ist also die stärkste und wird aus den oberflächlichsten Fasern der gemeinsamen Sehnen zusammengesetzt, während die Sehne des vierten Fingers die schwächste ist und nur aus den tiefsten Fasern besteht. An jedem Finger dringt die einzelne Endsehne zwischen den beiden distalen Schenkeln des M. flexor digitorum communis brevis superficialis in den vom Lig. vaginale umschlossenen Hohlraum ein und setzt ihre Richtung weiter gegen die Endphalanx fort, um an deren volarer Fläche anzusetzen. Die zweite und dritte Endsehne werden durch das Vinculum tendineum an dem zweiten Fingergliede befestigt (vgl. diese Abh. S. 407). Von der ersten Endsehne spaltet sich sehr oft vor dem Eindringen in die Sehnenscheide ein dünnes Bündel von dem radialen Rande ab, welches distal zur Spitze des Daumens zieht und dort in der oberflächlichen Fascie aufgeht (Fig. 63, +).

Zwischen der gemeinsamen Sehne und der Eminentia carpi transversa findet sich ein großer Schleimbeutel. Die gemeinsame Endsehne läßt von ihrer volaren Fläche den M. flexor digitorum communis brevis sublimis und von der entgegengesetzten Fläche den M. flexor digitorum communis brevis profundus entspringen.

85. M. flexor digitorum communis longus profundus.

M. flexor sublimis Nr. 69, Bojanus (?); gemeinschaftlicher Fingerbeuger, Meckel (?)

Ein typischer M. bipennatus, der sich am ulnaren Rande des Vorderarmes findet und an Entwicklung dem vorigen Muskel bei weitem nachsteht. Mit direktem Ursprung kommt er von dem Epicondylus ulnaris humeri und zieht distal in der oberflächlichen Schicht, und zwar ulnar von dem Caput humerale des vorigen Muskels. Am distalen Ende des Vorderarmes geht er in eine dünne, einheitliche Sehne über, die um den ulnaren Rand der Eminentia carpi transversa unter den M. flexor digitorum communis brevis profundus gelangt und hier sofort in drei bzw. vier Endsehnen zerfällt, die fächerförmig zur Spitze des Tuber basilare der Grundphalanx des zweiten

bis fünften Fingers treten und sich mit den proximalen Enden der Sehnen der Mm. carpo-digitales verbinden. Die betreffenden vier Endsehnen sind im allgemeinen sehr dünn und nehmen gegen die Kleinfingerseite an Mächtigkeit schnell ab. Der laterale Sehnenzipfel fehlt nicht selten.

Von der äußeren Fläche des distalen Endes des Muskelbauches entspringt der M. abductor digiti quinti volaris. An der proximalen Grenze dieser Anheftungsstelle findet man stets die quer verlaufende Vena dorsalis antibrachii.

86. M. pronator teres.

Ein rudimentärer, spindelförmiger Muskel, der sich tief in der Ellenbogengrube befindet und von dem proximalen Rande des M. flexor dig. com. longus sublimis bedeckt wird. Er entspringt mit einem verhältnismäßig dicken Kopf von der Beugefläche des Epicondylus ulnaris humeri, dicht neben dem Ursprunge des eben besprochenen Muskels. Sein Bauch zieht in schräger Richtung zunächst vor dem Ansatze des Mm. humero-ulnaris und coraco-radialis, ferner zwischen dem Ursprunge des Caput radiale des M. flexor dig. com. longus sublimis und dem Ansatze des M. humero-radialis zum proximalen Endstück des Radius, an dessen Beugefläche er sehnig inseriert. Die Gabelung des N. brachialis und der A. brachialis liegt dem Muskel auf.

Wie die obige Ausführung lehrt, stimmt sein allgemeines Verhalten mit dem gleichnamigen Muskel der höheren Säugetiere fast vollkommen überein. Dagegen hat er gar keine Ähnlichkeit mit dem Pronator teres von Bojanus und Rüdinger sowie dem M. humero-radialis volaris Hoffmanns, die übereinstimmend »supra condylum brachii externum oriundus, ad os carpi et metacarpi pollicis« verlaufen und als ein radialer, von dem Caput humerale des M. flexor dig. com. longus sublimis abgelöster Teil angesehen werden dürfen. Bei den von mir untersuchten Schildkröten, wie z. B. *Chelone midas, Testudo iberica, Test. geometrica, Damonia subtrijuga, Nicoria punctularia*, ist der dem Pronator teres des *Trionyx* entsprechende Muskel nicht zu konstatieren gewesen.

87. M. flexor pollicis longus.

Innerer Speichenmuskel oder Speichenbeuger der Hand, Meckel (?).

Er bildet gemeinschaftlich mit dem Pronator quadratus die tiefste Schicht der Beugemuskeln des Vorderarmes und entspringt an der

Medialseite des Ursprunges des Caput radiale des M. flexor digitorum communis longus sublimis breit und unmittelbar von der Beugefläche des Radius. Die konvergierenden, dicht an den Knochen sich anschmiegenden Fasern steigen steil distalwärts herab, um den Canalis carpi, der von dem radialen Ende der Eminentia carpi transversa, dem Lig. carpi transversum volare sowie dem distalen Ende des Radius gebildet wird, zu durchsetzen. Unmittelbar nach dem Austritte heftet er sich sehnig an die Basis des ersten Metacarpale an.

88. M. pronator quadratus.

Pronator quadratus Nr. 172 (und zwar dessen ulnare Portion!), Bojanus; Pronator quadratus s. flexor carpi radialis proprius, Rüdinger; M. ulna-carpi-Metacarpalis I., Hoffmann.

Seine eigentliche Gestalt ist nicht vier-, sondern dreieckig und abgeplattet. Er zieht mit konvergierenden Fasern von dem medialen Teile der volaren Fläche der Ulna, entlang dem medialen Rande des vorigen Muskels zu der Basis des ersten Metacarpale, an dessen volarer Fläche die Insertion erfolgt.

Der N. radialis und die A. radialis verlaufen zwischen diesem Muskel und dem M. flexor policis longus.

89. M. ulnaris externus.

M. ulnaris internus Nr. 63 (partim), Bojanus; M. extensor carpi ulnaris, Rüdinger (?); M. humero-carpali-ulnaris, Hoffmann.

90. M. ulnaris internus.

M. ulnaris internus Nr. 63 (partim), Bojanus; M. flexor carpi ulnaris, Rüdinger (?).

Diese beiden Muskeln liegen stets oberflächlich am Rücken des Vorderarmes, weshalb sie zur Extensorengruppe zu gehören scheinen, obzwar sie nach der Art und Weise der Innervation als Flexoren zu betrachten sind.

Überlagert von der Ansatzsehne des M. triceps brachii, entspringen sie mittelst einer einheitlichen, kräftigen Sehne, gemeinsam von der Streckseite des Epicondylus ulnaris humeri. Aber sie trennen sich bald in zwei selbständige, platte Bäuche.

Der M. ulnaris internus steigt nach disto-medialwärts gerade herab und inseriert am distalen Teile der dorsalen Kante der Ulna.

Der M. ulnaris externus hingegen läuft lateral von dem letzteren Muskel zum Carpale »S« und setzt sich hier an dessen proximalen Rand dicht an.

Zwischen der gemeinsamen Ursprungssehne und dem proximalen Ende der Ulna findet man regelmäßig einen kleinen Schleimbeutel.

β. Streckseite.

(Fig. 52 und 61—68.)

91. M. radialis externus.

M. radialis externus longus et brevis Nr. 76 u. 77, Bojanus (?); Nr. 1, § 114, Meckel; M. extensor carpi radialis, Rüdinger; M. humero-carpali-metacarpalis I., Hoffmann.

Er findet sich einerseits zwischen dem M. humero-radialis sowie dem Ansatz des M. coraco-antebrachialis und andererseits dem M. extensor digitorum communis longus oberflächlich am radialen Rande des Vorderarmes. Sein doppelt gefiederter, platter Bauch, der direkt von der äußeren Fläche des Epicondylus radialis humeri entspringt, zieht geradeaus zum distalen Ende des Radius, wo er in die Endsehne übergeht. Diese Sehne verläuft von der volaren Seite um die distale Fläche des nach Art eines Proc. styloideus vorspringenden Teiles der Extremitas distalis des Radius zum radialen Rande der Hand und heftet sich an die radiale Fläche des ersten Metacarpus fest, wobei sie bis auf die volare Fläche übergreift. Zwischen der Endsehne und der Extremitas distalis des Radius findet sich ein Schleimbeutel.

92. M. extensor digitorum communis longus.

M. extensor communis digitorum manus Nr. 80, Bojanus; M. extensor digitorum communis longus, Rüdinger; M. humero-digiti I—V dorsalis (Extensorum digitorum I—V), Hoffmann.

Im Gegensatz zu Zuständen bei dem gleichnamigen Muskel der übrigen Wirbeltiere sind die mehr oder minder selbständigen Portionen, mit Ausnahme der für den fünften Finger bestimmten, distal nochmals in je zwei Bäuche geteilt.

Die kräftigen Portionen für den Daumen und Index entspringen mit einem einheitlichen, starken Kopf von der distalen Fläche des unteren Epiphysenknorpels des Humerus, dorsal von der distalen Mündung des Canalis ectoepicondyloideus. Nachdem sie, wie gewöhnlich, nach distal geradeaus herabsteigen, trennen sie sich in der Nähe des Handgelenkes. Die Daumenportion spaltet sich hierauf am Rücken des Daumens nochmals in zwei Schenkel, einen radialen, muskulösen und einen ulnaren, sehnigen, die selbständig an der entsprechenden Seite des ersten Fingergliedes ansetzen. Die

zweite Portion, die den Index bewegt, läuft disto-ulnarwärts steil herab, spaltet sich dann ebenfalls am Rücken der Hand in einen distalen und einen proximalen Schenkel, die hintereinander an der Rückenfläche des zweiten Metacarpale direkt inserieren. Die Portionen für den dritten und vierten Finger entspringen gemeinsam direkt von der radialen Fläche des mittleren Drittels der Ulna; sie liegen in der Tiefe, jedoch ganz unabhängig von der zweiten Portion. Am distalen Ende der Ulna gelangen sie an die Oberfläche des Handrückens, von wo sie zu den zugehörigen Metacarpalia verlaufen. Ihre distalen Endstücke zerfallen ebenfalls in je zwei Zipfel, von denen der radiale, längere, distal von dem ulnaren, kürzeren, seine Insertion findet. Die Portion des Kleinfingers steht zu den übrigen Portionen in keiner Beziehung, denn sie kann präparatorisch ganz selbständig dargestellt werden. Ihr stark reduzierter Bauch beginnt sehnig auf der Endsehne des M. extensor manus, zieht schräg seitwärts herab und befestigt sich muskulös an die Rückenfläche des entsprechenden Metacarpale.

Noch zu bemerken wäre:

1. daß die einzelnen Portionen, von radial nach ulnar gerechnet, sukzessiv an Mächtigkeit abnehmen;

2. daß die vier lateralen Portionen gegen ihren Ansatz an Breite zunehmen; und endlich

3. daß alle Portionen von der ulnaren Seite gegen die radiale hin dachziegelartig aufeinander gelagert sind und dadurch dem Handrücken ein charakteristisches Aussehen verleihen.

93. M. extensor manus.

Er ist eigentlich als die selbständig gewordene ulnare Portion des vorigen Muskels anzusehen. Er entspringt direkt mit breiter Basis von der radialen Fläche des proximalen Endes der Ulna, zieht, demselben Knochen aufliegend, zur dorsalen Fläche des Intermediums, wo er seine sehnige Insertion findet. Beim Passieren über das distale Ende des Vorderarmes ist er in einer eigenen, seichten Furche der Ulna eingebettet (vergl. I. Mittg. S. 83). Die Ansatzsehne ist mit der Gelenkkapsel der Articulatio intermedio-ulnare fest verwachsen.

Dieser Muskel ist meiner Ansicht nach für den *Trionyx* sehr charakteristisch und dürfte wohl mit dem M. humero-carpiradialis Hoffmanns identisch sein.

94. M. carpo-radialis longus.

M. supinator brevis Nr. 79, Bojanus (partim); M. extensor carpi-radialis longus, Rüdinger.

Er liegt am radialen Rande des Vorderarmes zwischen dem Extensor dig. com. longus und dem M. radialis externus, jedoch getrennt von diesem durch das starke Lig. intermusculare, welches von der oberflächlichen Faszie des Vorderarmes abgeht und mit dem M. carpi-radialis brevis zusammenhängt. Er entspringt fleischig von der Radio-Ulnar-Verbindung sowie von dem anliegenden Teile des Radius, geht dann gerade abwärts zur medialen Fläche der Basis des ersten Metacarpale und inseriert dort mittels einer starken Sehne. Die Stärke des Muskels nimmt gegen die Ansatzsehne allmählich ab.

95. M. carpi-radialis brevis.

M. supinator brevis Nr. 79, Bojanus und Rüdinger (partim).

Ein ziemlich dünner Muskel, der zwischen dem M. radialis externus und dem M. humero-radialis liegt. Er entspringt fleischig von dem schmalen Bezirk der distalen Epiphyse des Humerus, der ventral (d. h. auf der Beugeseite) von dem Ausgang des Canalis ecto-epicondyloideus gelegen ist. Von da ab zieht sein Bauch an der radialen Fläche des Radius, deren oberen größten Teil er mit seiner sehnig-muskulösen Insertion einnimmt. In der Mehrzahl der Fälle ist er unvollständig in eine mediale und eine laterale Portion geteilt, die ich als einen M. carpo-radialis brevis internus s. externus bezeichnen möchte.

96. M. antebrachio-metacarpalis I.

M. extensor proprius pollicis Nr. 81, Bojanus; M. ulno-carpi-radialis, Hoffmann(?).

Ein platter, dreieckiger, von dem M. extensor dig. com. longus überlagerter Muskel, der zwei diskrete, fleischige Köpfe besitzt. Der proximale Kopf entspringt vom Radius dicht neben dem proximalen Rande des Spatium interosseum antebrachii und läuft mit konvergierenden Fasern steil zur Seite herab. In der Höhe des Handgelenkes gesellt sich zu ihm der distale Kopf, der von der distalen und radialen Fläche der Ulna kommt. Die ganze Muskelmasse zieht noch eine Strecke distal, um sich an die Radialfläche der Basis des Metacarpale I sehnig anzuheften. Zwischen den beiden Köpfen treten die A. interossea und der N. brachialis dorsalis in die Tiefe.

D. Hand- und Fingermuskeln.

α. Volare Gruppe.

(Fig. 54, 62—67 und Textfig. 19.)

97. M. palmaris brevis.

Der dünne, quergelegte Muskelbauch, der die oberflächlichste Schicht der Kleinfingerballens bildet, entspringt von dem ulnaren Teile der gemeinsamen Sehne des M. flexor dig. com. longus sublimis. Die stark divergierenden Fasern strahlen gegen die Hautschwiele bzw. das Horngebilde an der Ulnarpartie der Schwimmhaut aus.

Dieser Muskel scheint dem *Trionyx* eigentümlich zu sein, da er bei den übrigen Schildkröten bis jetzt nirgends beschrieben wurde.

98. M. abductor pollicis volaris.

M. abductor pollicis Nr. 84, Bojanus; M. abductor pollicis brevis, Rüdinger; M. carpali-digiti I., Hoffmann.

Ein verhältnismäßig dicker, spindelförmiger Muskel am radialen Rande der Hand, der unmittelbar von dem distalen Ende des Radius entspringt und mittels einer Endsehne an der Seitenfläche des Anfangsgliedes des Daumens befestigt ist.

99. M. abductor digiti quinti volaris.

M. abductor digiti minimi Nr. 85, Bojanus; der Abzieher des fünften Fingers, Meckel; M. abductor digiti minimi brevis, Rüdinger; M. carpali-digiti V., Hoffmann.

Er ist ebenfalls ein ziemlich dicker Muskel, der an dem ulnaren Rande der Hand liegt und an seiner volaren Seite von dem M. palmaris brevis überlagert wird. Er entspringt mit breiter Basis von der äußeren Fläche des distalen, muskulösen Teiles des M. flexor dig. com. longus profundus (vergl. diese Abh. S. 400), zieht gerade distal und befestigt sich mittelst einer langen, zarten Sehne an der Basis des Metacarpale V.

Die Grenze zwischen diesem Muskel und dem M. flexor dig. com. longus profundus wird äußerlich durch eine seichte, quere Einschnürung, die einer rudimentären, scheibenförmigen Ursprungssehne des in Frage stehenden Muskels entspricht, angedeutet (vergl. S. 400).

100. M. flexor digitorum communis brevis sublimis.

Mm. lumbricales manus externi Nr. 84, Bojanus; M. lumbricalis, Rüdinger und Hoffmann.

Er ist in fünf platte Bäuche zerlegt, die die oberflächlichste Schicht der volaren Gruppe der Handmuskeln bilden. Die fünf Bäuche entspringen zusammen von der volaren Fläche der gemeinsamen Sehne des M. flexor dig. com. longus sublimis. Die einzelnen Bäuche, von denen die mittleren am besten entwickelt sind, strahlen distal fächerförmig aus, um sich mit dem proximalen Ende des entsprechenden Lig. vaginale zu verbinden.

Der erste Bauch, der ganz rudimentär ist, erreicht nicht das Lig. vaginale, sondern endet schon früher an der oberflächlichen

Textfig. 19.

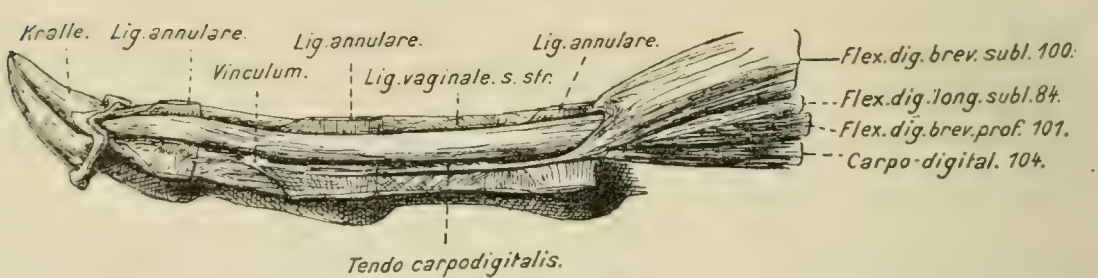

Zweiter Finger. Das Lig. vaginale ist in der volaren Mittellinie eingeschnitten und zur Seite geschlagen, so daß seine innere Einrichtung sichtbar wird. Bis 1 1/2 vergrößert.

Faszie. Der fünfte, der stärker entfaltet ist, als der erste, wird an seinem Ursprunge von dem vierten überdeckt; er befestigt sich mittels einer langen, zarten Sehne an das Endglied des fünften Fingers.

Anhang:

Die Ligamenta vaginalia und ihre Beziehungen zu den Fingerbeugern.

Unter den zahlreichen Schriften, die mir zur Verfügung standen, kenne ich nur zwei, in denen auf die Ligg. vaginalia Rücksicht genommen wurde; es sind dies die ausgezeichneten Arbeiten von Bojanus und Osawa. Der erstere gab in seiner lateinischen Monographie der *Testudo europeae* nur soviel an, daß hier anzutreffen sind: das »Lig. annulare tendium flexorum« sowie »Lig. annulare tendinum flexorum; cui, proprius a digiti pedis [er hat auch an der Hand dieses Band abgebildet] radice, vaginans quoddam ligamentum, paullo subtilius accedit«. Osawa bringt in den »Beiträgen zur Anatomie der *Hatteria punctata*« eine kurze Bemerkung über das von dem M. flexor digitorum communis sublimis (meinem M. flexor dig. com. brevis sublimis) gebildete »Chiasma tendineum« sowie über

die die Endsehnen des M. flexor digitorum communis profundus (meinem M. flexor dig. com. longus sublimis entsprechenden) an die Phalangen befestigenden »Retinacula tendinea«.

Beim *Trionyx* findet man eine bessere Ausbildung, so daß man beim Vergleiche mit den Ligg. vaginalia des Menschen im wesentlichen keinen Unterschied findet. Beim betreffenden Reptil (vergl. Textfig. 19) sind folgende Teile deutlich zu unterscheiden:

1) Lig. annulare.

Lig. annulare tendium flexorum, Bojanus.

Es kommt an der Basis jeder Phalanx vor. Die Stärke dieses Bandes hängt von der Dicke des zugehörigen Fingergliedes ab; am ersten Gliede des Daumens ist es am mächtigsten, an dem des vierten Fingers dagegen bereits genug unbedeutend. Der Verlauf und die Art der Anheftung entspricht genau den Verhältnissen bei dem gleichnamigen Bande des Menschen, indem hier auch diese Bänder in kleinen Grübchen[1] an den beiden Seiten der Basis eines jeden Fingergliedes befestigt und in einem Bogen über die volare Fläche der Endsehne des M. flexor dig. com. longus sublimis ausgespannt sind.

2) Lig. vaginale s. str.

Lig. vaginans, Bojanus.

ist eine dünne, röhrenförmige Sehnenscheide, die die Endsehne des M. flexor dig. com. longus sublimis umschließt, an dem proximalen Lig. annulare beginnt und sich bis zum Endgliede fortsetzt. Es hängt an der Basis jedes Fingergliedes mit dem Lig. annulare zusammen und haftet dorsal hauptsächlich am Tuber basilare an. Am ersten Fingergliede ist es mit der dorsalen Fläche der platten Endsehne der Mm. carpo-digitales locker verwachsen und von dem Schaft desselben Fingergliedes durch den M. interphalangis volaris getrennt. Am volaren Teile des Bandes sind einige besondere Faserzüge makroskopisch gut zu unterscheiden. Besonders deutlich sind sie am Anfangsgliede; sie verlaufen hier von einem Ende des Lig. annulare proximale zu dem anderen Ende des nächsten, distalen, gleichnamigen Bandes, wobei sie die Faserzüge der anderen Seite kreuzen.

3) Vinculum tendineum.

Es kommt nur am zweiten und dritten Finger vor. Es ist kurz, halb durchsichtig und dehnbar; es entspringt mit breiter Basis in der

[1] Vgl. I. Mittg. S. 87.

Mitte des zweiten Fingergliedes von der Innenfläche der dorsalen Wand des Lig. vaginale s. str. und befestigt sich, allmählich dünner werdend, an die dorsale Fläche der Endsehne des Flexor dig. com. longus sublimis. In bezug auf seine Lage und seine Beschaffenheit erinnert es an die Befunde beim Menschen.

101. M. flexor digitorum communis brevis profundus.

Vier unvollständig geteilte Bäuche, die den medialen vier Fingern zukommen. Sie beginnen zusammen unmittelbar von der dorsalen Fläche der gemeinsamen Endsehne des M. flexor dig. com. longus sublimis und schließen sich distal an die Endsehnen der Mm. carpodigitales an; von diesen Muskelbäuchen werden sie jedoch durch die Ansatzsehnen des M. flexor dig. com. longus profundus geschieden.

Von den drei lateralen Bäuchen trennen sich eigentümliche Gebilde ab, die bis jetzt von niemand angegeben worden sind, und die ich als

102. Mm. lumbricales

bezeichnen möchte. Unter denselben setzt sich der mediale, dem zweiten Finger angehörige, nach der Spaltung in zwei Schenkel, teils an die radiale Fläche des distalen Endstückes des Anfangsgliedes, teils an die glatte Fläche des Schaftes des Mittelgliedes an.

Der zweite, mittlere Muskel ist sehr kräftig; seine divergierenden Muskelfasern strahlen in die zwischen dem zweiten und dritten Finger ausgespannte Schwimmhaut aus; eine, am medialen Rande liegende Fasergruppe befestigt sich indes an die ulnare Fläche des Endgliedes des zweiten Fingers, eine laterale dagegen an die radiale Fläche des Schaftes des zweiten Gliedes des dritten Fingers. Der dritte laterale Muskel verhält sich ähnlich wie der zweite; er ist jedoch nicht so gut entwickelt und entbehrt der Faserstrahlung in die Schwimmhaut; er setzt sich sowohl an die ulnare Fläche des Endgliedes des dritten Fingers als auch an die radiale Fläche des dritten Gliedes des vierten Fingers an.

Diese drei Muskeln fehlen allen niederen Wirbeltieren bis zu den Reptilien; sie wären somit für den *Trionyx* sehr charakteristisch und man könnte sie vielleicht unter die cönogenetischen Bildungen einreihen und den Erwerb dieser Muskeln auf die Schwimmfunktion zurückführen. Wenn es auch nicht unmöglich ist, so ist es vorderhand nicht leicht, diese drei Muskeln mit den Mm. lumbricales der höheren Wirbeltiere zu vergleichen.

103. M. pronator manus proprius.

M. pronator quadratus Nr. 72 (partim), Bojanus.

Er befindet sich tief versteckt in der Hohlhandgrube (vergl. I. Mittlg. S. 84). Mit zwei scharf getrennten Köpfen entspringt er direkt von dem Ulnare und von dem carpalen Knochen »S« und inseriert an der proximalen Fläche der Eminentia carpi transversa, zu der seine Muskelfasern stark konvergieren.

Der Muskel könnte als der distale, selbständig gewordene Abschnitt des M. pronator quadratus angesehen werden, allein er wird von einem eigenen Nervenast versorgt, wodurch seine Selbständigkeit deutlich ausgesprochen wird, weshalb ich ihn als ein besonderes Mukelindividuum betrachte. Der M. intercarpalis des Frosches (Gaupp) ist wohl ein Homologon.

104. Mm. carpo-digitales.

Mm. interossei digitorum manus interni Nr. 90, Bojanus; M. flexorum digitorum communis brevis profundus, Rüdinger; M. carpali-metacarpo-phalangei (Flexor digitorum profundus brevis), Hoffmann.

Sie bestehen aus fünf selbständigen Bäuchen, die die vierte Schicht der Hohlhand bilden und volar von den Endsehnen des M. flexor dig. com. longus profundus bedeckt werden. Sie entspringen von der distalen Fläche der Eminentia carpi transversa und laufen distal fächerförmig zu den entsprechenden Grundphalangen, wo sie in kräftige, platte Endsehnen übergehen. Eine jede Endsehne zieht innerhalb des vom Lig. vaginale umschlossenen Raumes über das Tuber basale der Grundphalanx zu der Spitze des gleichnamigen Teiles des mittleren Fingergliedes, um hier anzusetzen. Diese Endsehne ist an der dorsalen Seite des Lig. vaginale locker verwachsen und außerdem an ihrem proximalen Ende mit den Endsehnen des M. flexor dig. com. profundus longus sowie brevis verbunden. Der erste, am meisten radiale Bauch verläuft mehr schief und scheint als ein Adductor pollicis zu wirken. Die übrigen dagegen ziehen gerade und sind deshalb zweifellos die Flexoren der Finger. Sie entsprechen teilweise dem M. flexor ossis metacarpi-digitis III—IV des Frosches (Gaupp).

Die Endabschnitte der Nervenstämme und der Blutgefäße verlaufen auf diesen Muskelbäuchen. Der zweite Bauch wird sehr oft von dem Arcus nervi volaris durchsetzt.

105. M. flexor pollicis brevis.

Er ist zwischen der radialen Fläche des volaren Vorsprunges des C_2 und der Basis des Anfangsgliedes des Daumens ausgespannt und bildet mit dem vorigen Muskel die vierte Muskelschicht der Hohlhand. Er grenzt ulnar an den ersten Bauch des vorigen Muskels und verwächst mit diesem oft so innig, daß ein Auseinanderhalten dieser beiden Muskeln erst durch den Nachweis einer gesonderten Innervation möglich wird. Außerdem wird der Muskel gewöhnlich von dem N. digitalis volaris pollicis radialis durchsetzt.

106. Mm. interossei.

Mm. interossei digitorum manus externi quatuor Nr. 89, Bojanus(?); Zwischenknochenmuskeln, Rüdinger; Mm. interossei volares, Hoffmann.

Sieben mehr oder minder entwickelte Bäuche, die die Interstitia interossea metacarpi ausfüllen. Der erste Bauch gehört dem Interstitium interosseum metacarpi I. Er wird von dem vorigen Muskel bedeckt, kommt von der radialen Fläche des zweiten Metacarpus und inseriert an der ulnaren Hälfte des Tuber basale der Grundphalanx des Daumens. Unter den übrigen Bäuchen tritt jeder proximale von der radialen Fläche des proximalen Endes eines Metacarpus der gegenüberliegenden Fläche des Schaftes des zunächst medialen Metacarpus, um hier eine direkte Insertion zu finden. Der distale Bauch dagegen entspringt von der radialen Fläche des Mittelstückes eines Metacarpus und zieht zu der gegenüberliegenden Kante der Basis der zunächst medial benachbarten Grundphalanx. Der am meisten ulnare, proximale Bauch kann auch in zwei Portionen geteilt sein.

Am besten entwickelt ist der erste Bauch; die übrigen sind verschieden stark, indem die proximalen nach der radialen Seite, die distalen dagegen nach dem ulnaren Rande der Hand allmählich an Mächtigkeit abnehmen.

Wahrscheinlich entsprechen sie den Mm. transversi metacarpi des Frosches.

Anhang:

Ligamenta interossea metacarpi.

Zwischen den Mm. interossei und der tiefen Muskelschicht der dorsalen Seite der Hand kommen besondere Ligamenta interossea metacarpi vor; sie wurden bereits von Bojanus bei *Testudo europeae* abgebildet. Beim *Trionyx* entspringen sie gewöhnlich von dem proximalen Ende eines Interstitium interosseum und heften sich an die radiale Fläche des Tuber basale der nächsten, ulnar befindlichen

Grundphalanx an. Das erste und das vierte sind jedoch umgekehrt ausgespannt, indem das erste an der ulnaren Fläche der Basis des Anfangsgliedes des Daumens, das vierte dagegen an der gleichnamigen Fläche des vierten Metacarpus befestigt ist. Deshalb lassen die Bänder den zweiten Finger ganz frei, während sie bei dem vierten Finger an dessen beiden Flächen ihren Ansatz haben. Ihre Zahl ist außerdem sehr schwankend (1—4). Das dritte Band ist konstant. Das zweite und vierte sind weniger beständig, während das erste sehr oft fehlt.

107. Mm. metacarpo-phalangis volares.

Vier rudimentäre, sehr kurze Bäuche, die an den vier medialen Fingern vorkommen und hauptsächlich von den Mm. carpo-digitales überlagert werden.

Der erste Bauch entspringt breit und unmittelbar fast von der ganzen, volaren Fläche des ersten Metacarpus und setzt sich an die radiale Hälfte des Tuber basale des Anfangsgliedes des Daumens fest. Er ist am stärksten entwickelt und liegt dicht neben dem ersten Bauche der vorigen Muskeln. Die übrigen Bäuche sind von dreieckiger Gestalt und an jedem Finger zwischen der volaren Fläche des distalen Endstückes des Metacarpus und der Spitze des Tuber basale der Grundphalanx ausgespannt. Sie kommen erst nach der Wegnahme der Mm. carpo-digitales zum Vorschein.

Diese Muskeln sind bis dato noch nicht erwähnt worden.

β. Streckseite der Hand.

(Fig. 64, 67 u. 68.)

108. M. adductor pollicis longus.

Nach der Wegnahme des M. extensor digitorum communis longus tritt er als ein ansehnlicher, dreieckiger Muskel zutage. Er entspringt mit breiter Basis direkt von der Rückenfläche der proximalen Carpusreihe und gelangt mit seinen stark konvergierenden Faserzügen an die ulnare und manchmal auch an die radiale Fläche des ersten Metacarpus, wo er sehnig inseriert.

Bojanus, Rüdinger und Hoffmann faßten ihn mit dem nachstehenden Muskel zusammen. Ich halte es jedoch für richtiger, sie voneinander zu unterscheiden.

109. M. extensor digitorum communis brevis sublimis.

M. extensores quinque breves digitorum manus Nr. 83, Bojanus (partim); M. extensor pollicis proprius et indicis proprius, Rüdinger (partim); M. carpi-digiti I—V dorsalis, Hoffmann (partim).

Drei ziemlich schwache, jedoch verhältnismäßig lange Muskeln, die am Ursprung von dem vorigen Muskel bedeckt sind. Etwas distal von der Ursprungsstelle des vorigen Muskels beginnen sie gemeinsam mit fleischigen Köpfen von der Mitte der Rückenfläche der proximalen Carpusreihe, ziehen fächerförmig nach der dorsalen Seite der drei mittleren Finger und befestigen sich mittels je einer zarten, kurzen Sehne an die Apex dorsalis der entsprechenden mittleren Phalanx.

110. M. abductor digiti quinti dorsalis.

M. extensor proprius digiti minimi Nr. 82, Bojanus.

Er liegt in der ersten Muskelschicht des Handrückens an der lateralen Seite der Kleinfingerportion des M. extensor digitorum communis longus als ein dreieckiger, schwacher Muskel, der von der dorsalen Fläche des carpalen Knochens »S« zu der Basis des Anfangsgliedes des betreffenden Fingers zieht. Von der dorsalen Seite her bedeckt er die A. radialis sowie den N. radialis.

111. M. abductor pollicis dorsalis.
112. M. extensor pollicis brevis.
113. M. adductor pollicis brevis.

Diese drei, relativ gut entwickelten Muskeln liegen nebeneinander unterhalb der Daumenportion des M. extensor digitorum communis longus bezw. des M. adductor pollicis longus, an der Wurzel des Daumens, und sind von radial nach ulnar in der Reihenfolge: 111, 112 und 113 angeordnet. Sie entspringen gemeinsam von der Rückenfläche des ersten Metacarpus, ziehen parallel nebeneinander gegen das erste Metacarpo-phalangeal-Gelenk, das sie überspringen, um hierauf in eine gemeinsame starke Endsehne überzugehen, die distal an der Apex dorsalis der Endphalanx des Daumens angeheftet ist.

Nicht selten ist der eine oder der andere Bauch mit dem benachbarten verwachsen.

114. M. extensor digitorum communis brevis profundus.

Vier selbständige, zarte Bäuche. Sie entspringen direkt von der Rückenfläche der distalen Carpusreihe und ziehen unterhalb des radialen Randes einer jeden Portion des M. extensor dig. com. brevis

sublimis, um sich endlich an die Muskelmasse des letzteren Muskels anzuschließen, von dem sie am Ursprunge durch die Endstämme des N. brachialis dorsalis sowie der A. interossea (Arci dorsales manus nervi et arteriae) getrennt werden.

Am dritten und vierten Finger kommt je ein zarter accessorischer Bauch vor, der von der dorsalen Fläche des distalen Endstückes des zunächst radial benachbarten Metacarpus entspringt und mit dem Endteile des entsprechenden Hauptbauches zusammenhängt. Je ein R. digitalis communis der Nerven und Blutgefäße tritt durch den Raum zwischen dem Haupt- und dem accessorischen Bauch hervor.

Rüdinger bezeichnete 112—115 zusammen als M. extensor digitorum communis brevis.

115. Mm. metacarpo-phalangis dorsales.

Kurze Köpfe des M. extensor digitorium communis brevis. Rüdinger (?).

Neun zarte, rudimentäre Muskelbäuche. Sie sind an den vier medialen Fingern paarig, am Kleinfinger dagegen unpaarig und nur auf dessen radiale Seite beschränkt. Von der Seitenfläche des distalen Endstückes des Metacarpale läuft ein jeder Bauch zu dem homolateralen Rande der Apex dorsalis der zweiten Phalanx. Dabei nehmen sie zwischen sich die entsprechende Portion des M. extensor dig. com. brevis profundus.

Als Abweichung kommen folgende Zustände vor:

1. Die zu dem Daumen gehörigen Bäuche benutzen noch die dorsale Fläche der Grundphalanx als Ursprungsstelle.

2. Der Ursprung des unpaarigen Bauches des Kleinfingers ist nur auf die Rückenfläche der Basis des Anfangsgliedes beschränkt.

116. Mm. interphalangis.

Die Zwischenknochenmuskeln, Meckel (?).

Sie sind an allen Fingern nachweisbar, aber in Ausbildung sehr verschieden.

An den drei mittleren Fingern sind sie paarig und daneben noch in je zwei Portionen deutlich geteilt. Die proximalen entspringen von der Seitenfläche der Basis der Grundphalanx bis zu deren volarer Fläche, die distalen dagegen bloß von der dorsalen Fläche des dem Anfangsgliede entsprechenden Teiles des Lig. vaginale. Diese beiden Portionen laufen entlang der Seitenfläche des Anfangsgliedes distal empor und verbinden sich an der Basis der zweiten

Phalanx mit dem hinteren Rande einer sehr breiten Sehne, die sowohl die dorsale als auch die beiden Seitenflächen des mittleren Fingergliedes (einschließlich des dritten beim vierten Finger) bedeckt und distal an der Basis des Endgliedes inseriert. Die beiderseitigen proximalen Portionen sind, besonders am dritten und vierten Finger, dorsal miteinander verwachsen.

Am Daumen ist nur ein Paar vorhanden. Hier entspringen sie direkt von der Seitenfläche der Grundphalanx und heften sich mit einer starken Sehne an dem Seitenteile der Apex dorsalis der Endphalanx an. Am Kleinfinger sind sie einfach durch einen stark reduzierten Bauch vertreten, der an der radialen Seite liegt.

Ähnliche Muskeln sind bis heute nur bei *Cryptobranchus japonicus* am vierten Finger (Osawa) und beim Frosche am vierten und fünften Finger (Duge, Gaupp) zur Beobachtung gekommen. Ob sie auch bei den übrigen Wirbeltieren vorkommen, ist noch nicht festgestellt, aber die obigen Tatsachen lassen den Schluß zu, daß diese Muskeln auf die Zustände, wie sie bei den Amphibien bestehen, zurückzuführen sind.

VI. Muskulatur der hinteren Extremität.

Neben den klassischen Werken von Cuvier, Wiedemann, Carus, Bojanus, Meckel u. a. müssen wir vor allem die Arbeit von Gadow erwähnen, in der auch die Muskulatur der hinteren Extremität einiger Cheloniden berücksichtigt worden ist. Dieser Autor hat leider den *Trionyx* nicht in Rücksicht gezogen. Erst Rathke hat in seinem Werk über die Entwickelung der Schildkröten einige Beckenmuskeln des *Trionyx* beschrieben. Die Monographie Hoffmanns ist nur ein Sammelwerk der älteren einschlägigen Schriften und bringt daher nichts Neues. Somit ist der *Trionyx* bisher fast ganz außer acht gelassen worden.

Das Studium dieses Tieres hat nun erwiesen, daß die Muskulatur der hinteren Extremität eine ziemlich große Anzahl Eigentümlichkeiten aufweist, die anscheinend bei den übrigen Cheloniden bezw. Reptilien nicht anzutreffen sind. So besitzt z. B. der M. vastus femoris des *Trionyx* neben den gewöhnlichen drei Köpfen noch einen besonderen, gut ausgebildeten, langen Kopf, der tief innerhalb des Beckens entspringt. Auch der M. glutaeus maximus, der natürlich von dem gleichnamigen Muskel des Menschen scharf unterschieden werden muß, ist unter den Reptilien wahr-

scheinlich auf den *Trionyx* beschränkt; ebenso ist die Portio intertrochanterica des M. obturatorius externus zweifellos ein eigentümliches Gebilde des *Trionyx*.

A. Beckenmuskeln.

(Fig. 52, 54, 69—74, 76 u. 77 und Textfig. 30, 34 u. 38.)

117. M. rectus pubis.

M. atrahens pelvim Nr. 43, Bojanus; der untere Bauchmuskel, Meckel (partim); M. rectus abdominis, Rathke (partim); M. rectus abdominis, Hoffmann.

Ein kräftiger, fächerförmiger Muskel, der zwischen dem Pubis und dem hinteren Teile des Plastrons ausgespannt ist. Dem Faserverlauf gemäß kann man ihn in zwei Portionen einteilen. Die vordere, länglich-viereckige Portion setzt sich aus Fasern zusammen, die vorwiegend der Körperachse parallel angeordnet sind, und nimmt beinahe den ganzen Vorderrand des Proc. lateralis des Schambeins in Anspruch. Von da zieht die Portion nach vorn und inseriert an dem den M. pectoralis begrenzenden Septum intermusculare und an dem Plastron. Die Ansatzlinie beginnt am hinteren Einschnitte des Hypoplastrons und läuft quer über diesen Knochen zur Medianlinie. Die hintere bezw. mediale Portion, die aus stark divergierenden Fasern besteht, hat die Gestalt eines quer liegenden Dreieckes; die Fasern verlaufen fächerförmig von der medialen Ecke des oben angeführten Schambeinfortsatzes zu der, dicht neben der Medianachse des Körpers sagittal verlaufenden Ansatzlinie am Plastron (nicht dem knöchernen Teil) und am Xiphiplastron.

An der Stelle, wo die Ansatzlinien der beiden Portionen ineinander übergehen, sieht man eine Anhäufung von lockerem Bindegewebe, die sich lateral in das, zwischen dem M. pectoralis und der vorderen Portion des M. rectus pubis quer verlaufende Septum intermusculare (Textfig. 30, Sept. intermuscul.) festsetzt. Dieses Bindegewebe ist sowohl dorsal als auch ventral mit dem Bauchfell und mit der mittleren Partie der Lacuna posterior des Plastrons (vergl. I. Mittg. S. 17) verwachsen. An der entsprechenden Stelle der Außenfläche des Plastrons ist namentlich bei ganz jungen eine ziemlich deutliche, radiäre Streifung (Textfig. 30, Nabel) sichtbar. Dieser Bezirk des Plastrons sowie die eben besprochene Bindegewebsanhäufung werden in der Embryonalzeit von dem Dottergang[1] durch-

[1] Der Dottersack wird kurz vor dem Ausschlüpfen aus der Eischale in die Bauchhöhle aufgenommen, wie dies auch bei den übrigen Sauropsiden der Fall ist. Von dieser Zeit an bis zum zweiten Lebensjahre ist er noch wohl er-

bohrt. Diese Gebilde können daher wohl mit Recht dem Nabel der höheren Wirbeltiere gleichgestellt werden. Die radiäre Streifung am Plastron wird mit den Jahren immer undeutlicher und verschwindet endlich spurlos, spätestens im siebenten Jahre nach dem Ausschlüpfen aus der Eischale.

Die Bindegewebsanhäufung am Nabel scheidet stets scharf die Ursprünge des M. plastro-squamosus und des Collo-plastralis von denen des M. rectus pubis. Deshalb ist FÜRBRINGERS Behauptung, daß sich beim *Trionyx japonicus* »zwischen dem M. capiti-plastralis (meinem M. plastro-squamosus und eventuell auch dem M. collo-plastralis) und dem M. rectus abdominis (meinem M. rectus pubis) keine Inscriptio tendinea findet«, ... »sondern .... vielmehr der Muskel (d. h. der M. capiti-plastralis) ohne Grenze in den M. rectus abdominis über-geht«, nicht richtig.

Abgesehen von WIEDEMANN sind alle älteren Autoren, wie BOJANUS, MECKEL, RATHKE, HOFFMANN u. a., darin einig, daß der M. rectus pubis sowie der gleich zu besprechende M. pubo-plastralis als Ganzes dem M. rectus abdominis der höheren Wirbeltiere entsprechen. Von diesem Gesichtspunkte aus haben sie gewiß recht, allein es wurde auf die natürliche Sonderung der beiden Muskeln keine Rücksicht genommen, denn ihre Differenzierung ist nach Angaben der oben angeführten Forscher selbst bei den von ihnen untersuchten Schildkröten ebenso fortgeschritten, wie dies auch beim *Trionyx* der Fall ist. Auch der Nerv versorgt die beiden Muskeln und ein für das Plastron bestimmter Arterienast verläuft in der zwischen ihnen befindlichen Spalte. Es ist deshalb wohl begründet, sie getrennt zu behandeln.

Innerviert durch den N. hypogastricus.

118. M. pubo-plastralis.

M. retrahens pelvim Nr. 44, BOJANUS; der untere Bauchmuskel, MECKEL (partim) M. rectus abdominis, RATHKE (partim).

Ein nahezu viereckiger, platter Muskel, der direkt von der ganzen ventralen Fläche des Schambeinflügels entspringt und nach hinten und innen zum hinteren Rande des Plastrons zieht, um sich mittels einer starken, kurzen Sehne an den hinteren Rand des Xiphi-

halten und mittels eines dünnen Stieles mit dem Scheitel der Darmschlinge als ein kleines, gelbes, birnförmiges Anhängsel verbunden, welches eine breiige, mehr oder minder stark zersetzte Dottermasse enthält. Eine ausführliche Schilderung folgt später im Kapitel »Eingeweidelehre«.

plastrons zu befestigen. Der Muskel liegt horizontal dicht auf dem hinteren Teile des Plastrons und wirkt auf das Becken retrahierend. Nach RATHKE ist dieser Muskel eine Eigentümlichkeit der Schildkröten.

119. M. obturatorius externus.

M. triceps adductor femoris Nr. 77, BOJANUS; Nr. 5, § 129, MECKEL; M. pubo-femoralis externus, HOFFMANN; M. pubi-ischio-femoralis externus, GADOW.

Ein sehr mächtiger Adductor der hinteren Extremität, der das Foramen obturatorium von der ventralen Seite abschließt. Er besteht aus folgenden vier, mehr oder minder deutlich gesonderten Portionen:

a. Portio superficialis;

entspringt direkt von der dorsalen Fläche der Fascia pelvico femoralis (s. I. Mittg. S. 90) sowie von dem lateralen Umfang des Schambeinkörpers. Ihre Muskelfasern laufen in starker Konvergenz nach außen und caudal zu einem schmalen Ende, welches teils direkt an dem hinteren Rande des Trochanter minor inseriert, teils durch die Vermittlung einer besonderen Sehne mit der gemeinsamen Endsehne zusammenhängt.

Diese Portion ist wahrscheinlich auf das Genus »*Trionyx*« beschränkt, weil sie in den Arbeiten, die Arten von »*Emys*«, »*Testudo*« und »*Chelone*« betreffen, niemals Erwähnung findet.

b. Portio pubica,

der Teil I des M. pubi-ischio-femoralis externus, GADOW.

ist dreieckig und bei weitem stärker entwickelt, als die vorherige, von der sie an der ventralen Seite bedeckt wird. Sie entspringt von der ganzen ventralen Fläche und von dem hinteren Rande des Proc. lateralis des Pubis und zieht mit konvergierenden Fasern zu der gemeinsamen Endsehne. Auf dem Wege nimmt sie eine kleine Fasergruppe auf, die vom vorderen Teile des Lig. pubo-ischiadicum kommt.

c. Portio intertrochanterica.

Sie stellt einen charakteristischen, spindelförmigen, unpaarigen, von den übrigen Portionen scharf getrennten Muskelbauch dar, der zwischen den beiderseitigen Endsehnen quer ausgespannt ist. Sie findet sich dicht hinter der Portio superficialis, zum Teil von ihr bedeckt, und liegt der Portio ischiadica auf. Ihr Durchmesser ist in der Medianlinie am größten; von da ab nimmt er nach den Seiten allmählich ab. An den schmalen Enden läuft der Muskel in eine

zarte Sehne aus, die sich bald mit der gemeinsamen Sehne vereinigt.

d. Portio ischiadica.

Eine unregelmäßig gestaltete, ventral den größten Teil des Ischium bedeckende Portion, an der man mehrere Bündel unterscheiden kann, die ihren eigenen Ursprung und Verlauf haben. Die oberflächlichen Bündel zeigen eine ganz regelmäßige Anordnung und kommen teils selbständig von der Spina ischiadica derselben Seite, teils von der der anderen Seite, teils spalten sie sich von dem einen Bündel der anderen Seite ab und kreuzen die benachbarten Bündel. Jedenfalls ist das Bündel, das von der gegenseitigen Spina ischiadica entspringt, im allgemeinen gut differenziert und konstant. Dabei kreuzt das links entspringende gewöhnlich schräg von vorn nach hinten, das gegenseitige und verbindet sich vor der rechten Spina ischiadica mit der gemeinsamen Endsehne. Die tieferen Bündel entspringen von dem hinteren Abschnitt des Lig. pubo-ischiadicum und von der ganzen ventralen Fläche des medialen Astes des Ischiums. Sie ziehen, diesem Knochen dicht aufliegend, horizontal nach außen und setzen sich im Anschluß an die übrigen Portionen teils sehnig, teils direkt an die mediale Facette des Trochanter minor an.

Die gemeinsame Endsehne ist die unmittelbare Fortsetzung der Portio pubica. Sie wird ventral durch die sehnige Ausstrahlung der Portio superficialis erheblich verstärkt und befestigt sich an die tibiale Fläche des Trochanter minor. Dicht neben ihrer Anheftungsstelle endigt die Portio intertrochanterica und die Portio ischiadica an dem überknorpelten Rande desselben Trochanters.

Um einem Mißverständnis vorzubeugen, möchte ich noch bemerken, daß der von mir als M. obturatorius externus bezeichnete Muskel nicht ohne weiteres mit dem gleichnamigen Muskel des Menschen identisch ist. Meines Erachtens enthält er neben dem M. obturatorius externus des Menschen sicher noch besondere Elemente, die sich im Laufe der phylogenetischen Entwicklung zu einigen selbständigen Muskelindividuen differenzieren können. Die Adductores femoris des Menschen sind z. B. von ihm leicht ableitbar. Genaueres findet sich im Kapitel Nervensystem (s. diese Abh. S. 524).

120. M. obturatorius internus.

M. iliacus internus Nr. 91, Bojanus; Innerer Kopf des Muskels Nr. 6, § 129, Meckel; M. pubo-femoralis internus, Hoffmann; Teil I des M. pubi-ischio-femoralis internus, Gadow.

Ein sehr kräftiger Muskel, der innerhalb des Beckens von der Rückenfläche des vorderen schaufelförmig erweiterten Teiles des Pubis mit breiter Basis entspringt. Die beiderseitigen Ursprünge greifen an der dorsalen Fläche der Symphysis ossium pubis ineinander und bilden dadurch eine deutliche Zickzacklinie. Der Muskel geht dann auf beiden Seiten schräg nach außen und distal über dem äußeren Rande des Schambeins zu der vorderen bezw. tibialen Fläche des Trochanter minor, wo er neben der Ansatzstelle des vorigen Muskels, mittels einer kräftigen, breiten Sehne zwischen dem Caput internum und Cap. intermedium des M. vastus femoris inseriert.

Nach dem Verlassen des Beckens löst sich von dem äußeren Rande des Muskels ein ziemlich starkes Bündel ab, welches sofort in eine Sehne übergeht, die nach kurzem Verlaufe in den Oberschenkelteil der Fascia pelvico-femoralis verschwindet. Dieses selbständige Bündel ist der Wirkung nach ein Spanner der oberflächlichen Faszie des Oberschenkels und kann somit als Tensor fasciae femoralis bezeichnet werden. Ob dieser Muskel ein direkter Vorläufer des M. tensor fasciae latae des Menschen ist, wage ich nicht zu behaupten, denn er bezieht Nervenzweige vom N. femoralis, der durch die prozonale — d. h. cranial vom Becken bzw. Ilium befindliche — Lage von dem, den M. tensor fasciae latae versorgenden, postzonalen N. glutaeus scharf auseinandergehalten werden muß.

Ich muß noch darauf hinweisen, daß dieser ganze Muskel mit dem gleichnamigen M. obturatorius internus des Menschen nichts zu tun hat, denn diese beiden Muskeln weisen prinzipielle Verschiedenheiten auf, so vor allem: 1. der M. obturatorius internus des *Trionyx* tritt an der vorderen Seite des Beckens an die Oberfläche; 2. der Ansatz findet an dem Trochanter minor statt und endlich 3. der Muskel wird von einem mit dem N. femoralis des Menschen homologisierbaren, homonymen Nerven versorgt. Dem Gesagten zufolge erinnert dieser Muskel viel mehr an den M. pectineus des Menschen.

121. M. atrahens pelvim.

M. abducens pelvim Nr. 46, Bojanus; der viereckige Lendenmuskel, Meckel; M. quadratum lumborum, Rathke; M. testo-iliacus, Hoffmann.

Er entspringt in einiger Entfernung von dem Seitenrande des Carapax direkt von der ventralen Fläche der vierten bis siebenten

Costalplatte. Die Fasern konvergieren von dort nach hinten und bilden einen ansehnlichen, platten, dreieckigen Bauch, der schräg nach hinten und einwärts in nahezu horizontaler Richtung verläuft und mittels einer, in der Mitte des Bauches oberflächlich entwickelten, starken, aber kurzen Sehne an der Seiten- sowie Hinterfläche des dorsalen Endes des Darmbeins inseriert.

Seine Ursprungsfläche verdeckt zum Teil die zwei hinteren paarigen Ursprungsköpfe des M. carapaco-basioccipitis. Da der Muskel von diesen Köpfen keine weiteren Elemente empfängt, so ist die betreffende Ursprungsfläche stellenweise unterbrochen.

»Man hat angegeben, daß namentlich *Trionyx ferox* den breiten Hautsaum seines Rückenschildes willkürlich, wie eine Flosse, bewegen kann. Ist dies der Fall, so geschieht es durch die Wirkung des oben beschriebenen Muskels, da die Rippen, an welchen er angeheftet ist, in ihrer mit ihm fest verbundenen dünneren Hälfte etwas biegsam sind.« So schreibt Rathke. Dies deckt sich jedoch mit meinen Befunden nicht. Die meisten Autoren betrachten übereinstimmend diesen Muskel als das Homologon des M. quadratus lumborum der Säuger. Mir scheint es aber am richtigsten zu sein, ihn von dem, am Ilium inserierenden Teil des M. obliquus internus der Amphibien und der übrigen Reptilien abzuleiten. Dafür sprechen folgende Tatsachen: einmal findet sich beim *Trionyx* eine interessante Muskelgruppe vor, die neben der dorsolumbalen Wirbelsäule, zwischen den letzteren Rippen und dem Ilium bzw. der vorderen Sacralrippe in sagittaler Richtung ausgespannt ist und mit größter Wahrscheinlichkeit dem M. quadratum lumborum der Säuger gleichgestellt werden dürfte: es sind dies der M. testo-sacralis und der M. testo-iliacus[1]. Zweitens liegt der in Frage kommende Muskel von der Wirbelsäule zu weit entlegen, als daß man annehmen könnte, er sei durch bestimmte Ursachen erst sekundär so verlagert worden. Drittens grenzt er mit seiner ventralen Fläche an die Spinalnerven, die bei den höheren Säugetieren an der dorsalen Fläche des M. quadratus lumborum vorbeipassieren. Viertens: der M. atrahens pelvim stimmt im Faserverlauf ganz genau mit dem M. obliquus internus der meisten Wirbeltiere überein. Fünftens: es ist für Amphibien und Reptilien allgemeingültig, daß der M. obliquus internus mit seinem hinteren, schnigen Zipfel am dorsalen Abschnitte des Iliums befestigt ist (Maurer u. a.), wie dies beim M. atrahens pelvim der Fall ist. Aus

[1] Vgl. diese Abhandlung S. 422.

dem Gesagten geht hervor, daß der M. atrahens pelvim nichts anderes als der verkümmerte M. obliquus internus bzw. die Teile derselben ist. Im Laufe der Phylogenie ist die ursprünglich wohl mächtig entfaltete Muskelmasse des M. obliquus internus infolge der Ausbildung des starren Schildpanzers und der dadurch bedingten Inaktivität dieser Muskulatur rückgebildet worden; nur an zwei Stellen, wo sich später der M. atrahens pelvim und die dorsale Fasergruppe des M. abdominis lateralis[1] differenziert haben, sind Teile der betreffenden Muskelmasse gut erhalten geblieben. Es drängt sich nun die Frage auf, wieso es zu der merkwürdigen Lage des Muskels unter den Rippen kommen konnte. Zur Erklärung lassen sich ähnliche Gesichtspunkte erbringen, wie ich sie schon bei der Besprechung der abweichenden Lage des M. carapaco-scapulo-coracoideus angeführt habe. Ich werde auf diese für die Phylogenie der Schildkröten so wichtigen Probleme über die Herkunft des Schildes und die Wanderung des Schultergürtels später an anderem Orte noch genauer eingehen.

122. M. testo-femoralis.

M. glutaeus Nr. 93, Bojanus; M. glutaeus, Rathke; M. ileo-testo-femoralis, Hoffmann; M. ileo-femoralis, Gadow (?).

Ein langer, mächtiger Muskel, der vor dem Becken von den Dorsolumbalwirbeln zum Femur zieht. Er entspringt mit dickem Kopfe direkt von der Seitenfläche des neunten bis zehnten Dorsolumbalwirbelkörpers, läuft dicht vor den Mm. testo-iliacus, iliacus sowie ileo-femoralis, die sämtlich die vordere Fläche des Iliums bedecken, steil nach außen und ventral zu der Wurzel des Trochanter major und befestigt sich hier mittelst einer starken Sehne zwischen dem Ursprunge des Caput externum musculi vasti femoris und dem Ansatze des M. ileo-femoralis.

Sein Ursprungskopf wird stets von dem N. dorsolumbalis IX (selten daneben VIII) durchsetzt.

Er ist wahrscheinlich mit dem M. psoas major des Menschen parhomolog. Aber er hat eigentlich mit dem M. glutaeus des Menschen nichts zu tun, da der letztere hinter dem Ilium seine Lage hat und von einem, hinter dem Ilium das Becken verlassenden Nerven versorgt wird.

Innervation: Ram. musc. testo-femoralis aus dem Plexus lumbalis.

[1] s. S. 362 u. 365.

123. M. testo-iliacus.

M. dorso-lumbalis, Hoffmann (?).

Ein relativ kurzer, dreieckiger Muskel, der zwischen dem medialen Abschnitte der achten Costalplatte (vornehmlich von dem hinter dem Rippenrelief befindlichen Teile) sowie der Seitenfläche des zehnten dorsolumbalen Wirbelkörpers einerseits und der vorderen Fläche des dorsalen Abschnittes des Iliums andererseits schief ausgespannt ist. Dabei wird er von vorn durch den M. testo-femoralis sowie den M. iliacus überlagert und lehnt sich nach hinten an den M. testo-sacralis an.

Rathke hat diesen Muskel beim *Trionyx* gesehen, doch nicht benannt. Nach ihm scheint dieser Muskel nur auf den *Trionyx* beschränkt zu sein.

124. M. testo-sacralis.

Ein rudimentärer, sehr kurzer Muskel, der ebenfalls von dem medialen Abschnitt der hintersten Costalplatte entspringt und sich unmittelbar an den cephalen Rand der vorderen Sacralrippe anheftet. Dieser Muskel ist bis heute noch nicht angegeben worden.

125. M. iliacus.

Ein zarter, dünner, zweiköpfiger Muskel, der der cranialen Fläche des Iliums dicht aufliegt.

Das Caput longum entspringt muskulös von der ventralen Fläche des seitlichen Abschnittes der ersten Sacralrippe und von dem vorderen Umfange des benachbarten Teiles des Iliums. Dieser Kopf wird an der dorsalen Seite von dem M. testo-iliacus und dem M. testo-femoralis bedeckt. Vom Ursprunge steigt er steil nach außen und bauchwärts und verläßt am vorderen Rande des Darmbeins das Becken, um hier das Caput breve aufzunehmen.

Das Caput breve entspringt von der vorderen Fläche des ventralen Drittels des Darmbeins und schließt sich nach kurzem horizontalen Verlaufe außerhalb des Beckens an den langen Kopf an. Die beiden Köpfe inserieren fleischig gemeinsam mit dem M. obturatorius internus an dem Halse des Oberschenkelbeins sowie an der Dorsalfläche des Trochanter minor.

Zum Teil entspricht er wahrscheinlich dem M. pubi-ischio-femoralis internus Gadows. Das Caput breve kann unter Umständen fehlen.

Innervation: der gleichnamige Ast des N. femoralis.

126. M. glutaeus maximus s. ileo-cruralis.

Ein kräftiger, langer Muskel, der ausgedehnt die fibulare Seite des hinteren Beins überdeckt und mit starkem fleischigen Kopf von der äußeren Fläche des dorsalen Endabschnittes des Darmbeins entspringt. Von da ab zieht er distal dicht unter der Haut in fast horizontaler Richtung, wobei er fortwährend an Dicke ab- und an Breite zunimmt. Er geht schließlich in eine breite Endsehne über, die um den fibularen Rand des Unterschenkels herum auf dessen Streckseite erscheint und hier zum kleineren Teil an dem Kopfe und an der vorderen Kante der Tibia endet, zum größten Teil jedoch in der oberflächlichen Faszie der Streckseite des Unterschenkels und des Fußes verschwindet. Sein Muskelbauch wird an seinem distalen Teile konstant durch einen starken Hautnerven, den N. cut. femoralis lateralis, durchbohrt.

Der Name »M. glutaeusmaximus« hat nur eine topographische, nicht aber morphologische Bedeutung, weil sowohl sein Ursprung als auch seine Lage dem gleichnamigen Muskel des Menschen und der Säugetiere sehr ähnlich ist. Es scheint mir, daß dieser Muskel bei den übrigen Schildkröten entweder stark rückgebildet oder bereits gänzlich verloren gegangen ist, weil ich einzig und allein bei Bojanus einen »M. rectus femoris, simul tensoris fasciae femoris No. 99« gefunden habe, der ihm entsprechen würde.

Innervation: ein direkter Zweig des N. fibularis communis und ein selten vorkommender Zweig des N. femoralis.

127. M. glutaeus minimus s. ileo-fibularis.

M. biceps cruris Nr. 103, Bojanus; M. ileo-fibularis, Hoffmann; M. ileo-fibularis, Gadow (?); Nr. 1, § 134, Meckel (?).

Ein riemenförmiger, langer Muskel, der von der dorsalen Seite durch den vorigen Muskel völlig bedeckt wird. Er entspringt neben dem Ursprunge des M. glutaeus maximus von dem dorsalen Endabschnitte des Iliums, zieht dann gerade distal über die am Trochanter major inserierenden Muskeln und befestigt sich mittels einer dünnen Sehne an die dorsale Fläche des proximalen Endstückes der Fibula. Unterwegs überdeckt er vom Rücken beinahe mit seiner ganzen Länge die Hauptstämme der Schenkelnerven sowie der Blutgefäße. Am Ansatze wird er von dem Ursprungskopfe des M. peroneus longus bedeckt. Zwischen den Ursprüngen der beiden Mm. glutaei verläuft die V. caudalis lateralis.

Innervation: ein direkter Zweig des N. fibularis communis.

128. M. ischio-coccygeo-tibialis.

M. semimembranosus Nr. 105, Bojanus; M. ischio-caudali-tibialis, Hoffmann.

Ein sehr kräftiger, zweiköpfiger Muskel, der an der hinteren Seite des Oberschenkels liegt.

a. Portio ischiadica,

M. flexor tibialis internus, Gadow; Nr. 3, § 134, Meckel (wenn auch ein wenig verschieden);

bildet den cephalen, breiten und platten Kopf des M. ischio-coccygeo-tibialis und entspringt von der Spina ischiadica sowie von der Innenfläche der Fascia pelvico-femoralis in einer idealen Linie, die den Seitenrand des Proc. lateralis des Pubis mit der Spina ischiadica verbinden würde. Sie läuft gerade distalwärts entlang der tibialen bzw. ventralen Seite des Oberschenkels herab und geht in einiger Entfernung von dem Kniegelenk in eine starke Endsehne über.

b. Portio coccygea,

M. flexor tibialis externus, Gadow; Nr. 5, § 134, Meckel,

stellt den hinteren, d. h. caudalen, massiven Kopf dar, der mit einem einheitlichen, ziemlich dünnen Ursprung an den Bögen des zweiten und dritten Schwanzwirbels beginnt und nach kurzem Verlaufe zu einem ansehnlichen, dicken Bauch heranwächst. Darauf schiebt sich diese Portion unter den M. coccygeo-fibularis, erscheint dann an der caudalen (also Beuge-) Seite des Oberschenkels und zieht, wieder rasch dünner und platter werdend, distal gegen die Beugeseite des Kniegelenkes, um sich hier mittels einer starken, breiten Sehne von der caudalen Seite an die Sehne der vorigen Portion anzuschließen.

Die auf diese Weise einheitlich gewordene, breite, starke Endsehne tritt rechtwinklig zu der Längsachse des Unterschenkels, der Tibia entgegen, zwängt sich dann unter den M. gastrocnemius, um sich an die Crista tibiae anzusetzen.

Danach sind die beiden Portionen vom Ursprung bis zur Endsehne völlig getrennt. Zwischen ihnen bleibt ein dreieckiger Schlitz übrig, durch den die V. caudalis lateralis in das Becken eintritt. Die beiden Köpfe, vornehmlich jedoch die Portio ischiadica, sind mit der oberflächlichen Faszie, insbesondere der Fascia pelvico-femoralis, fest verwachsen. Die Endsehne wird ferner regelmäßig an ihrem proximalen Teile von dem N. cut. tibialis medialis durchbohrt.

Wie aus dem Vergleiche der Angaben, die in den einschlägigen Werken von Meckel, Hoffmann, Gadow u. a. enthalten sind, her-

vorgeht, variiert die Ausbildung des M. ischio-coccygeo-tibialis sowie der zwei vorher beschriebenen Muskeln bei den einzelnen Schildkrötenarten.

Innervation: die Portio ischiadica wird durch den gleichnamigen Ast des Ram. posterior des N. obturatorius innerviert, während die Portio coccygea Zweige vom N. pudendus erhält.

129. M. coccygeo-fibularis.

Nr. 6, § 134, Meckel.

Der dicke Muskelbauch entspringt zwischen dem M. piriformis und dem caudalen Kopfe des letzterwähnten Muskels von den Bögen des zweiten Sacral- und ersten Schwanzwirbels sowie deren Umgebung; er zieht zunächst über die Portio coccygea des M. ischio-coccygea-tibialis gegen die Streckseite des Unterschenkels und läuft hier auf eine breite Aponeurose, die mit der Endsehne des M. glutaeus maximus ohne Grenze verbunden ist und sich vorzugsweise auf dem Fußrücken ausbreitet. Sein Muskelbauch wird außerdem von einer derben Faszie überkleidet.

Nach Meckel, Bojanus, Gadow u. a. scheint dieser Muskel, insbesondere bei Emyden, an seinem Ansatzende mit dem später zu besprechenden M. semitendinosus verwachsen zu sein, so daß er als ein dorsaler Kopf desselben erscheint.

Innervation: N. pudendus. Auch vom Plexus pudendus wird der Muskel nicht selten versorgt.

130. M. piriformis.

M. glutaeus alter Nr. 94, Bojanus; Nr. 2, § 129, Meckel; M. sacro-femoris, Hoffmann; M. caudi-ilio-femoralis, Gadow.

Der kräftige Muskelbauch nimmt seinen Ursprung von der caudalen Fläche des dorsalen Endes des Iliums, von den ventralen Flächen der beiden Sacralrippen, vom Lig. obturatorium foraminis sacralis und von den Seitenflächen der beiden Sacralwirbelkörper. Er tritt zunächst, um die caudale Fläche des Iliums herum, aus dem Becken hervor und dringt dann sofort in eine zwischen den beiden Trochanteren befindliche Furche ein, um endlich zwischen dem Cap. externum und internum m. vasti femoris und neben dem Ansatze des M. quadratus femoris am Femur direkt zu inserieren.

Er wird gewöhnlich durch mehrere Bindegewebsbündel mit dem aufliegenden M. coccygeo-fibularis fest verbunden.

Innervation: der Muskel erhält entweder vom Plexus pudendus oder N. pudendus und vom N. tibialis communis je einen selbständigen Nerven.

131. M. ileo-femoralis.

Gesäßmuskel Nr. 2, § 129, MECKEL (?).

Ein platter, dreieckiger Muskel, der sehr tief gelagert ist und zwischen der vorderen lateralen Fläche der distalen Hälfte des Iliums einerseits und der dorsalen (d. h. fibularen) Fläche sowie dem freien Rande des Trochanter major andererseits schräg ausgespannt ist. Mit seinem ventralen Rande liegt er dem Hüftgelenk auf und grenzt vorn an den M. testo-femoralis und hinten an den M. quadratus femoris.

Innervation: der gleichnamige Ast des N. peroneus communis.

B. Muskeln des Oberschenkels.

(Fig. 67—76 und Textfig. 38.)

132 M. sartorius.

M. gracilis Nr. 107, BOJANUS; der innere, gerade oder schlanke Schenkelmuskel MECKEL; M. ischio-tibialis, HOFFMANN (?).

Ein riemenförmiger, verhältnismäßig zarter Muskel, der an der ventralen Fläche des Oberschenkels liegt und in seiner ganzen Länge von dem vorderen Randteil der Portio ischiadica des M. ischio-coccygeo-tibialis zum Teil überlagert wird. Er entspringt in der Mitte zwischen dem Proc. lateralis ossis pubis und der Spina ischiadica, von der imaginalen, seitlichen Grenze des Beckenteiles der Fascia pelvico-femoralis und zieht gerade distal zu der inneren Fläche des medialen Condylus der Tibia, wo er, bedeckt von dem M. gastrocnemius, sehnig endet.

Innervation: der gleichnamige Ast des N. obturatorius.

133. M. vastus femoris.

Ein mächtiger Extensor der hinteren Extremität. Beim *Trionyx* kann man an diesem Muskel statt drei Köpfen, die nach den Angaben der Autoren bei der Mehrzahl der Schildkröten die Regel zu sein scheinen, vier diskrete Köpfe von verschiedener Stärke unterscheiden, wie folgt:

a. Caput longum.

Es entspringt fleischig tief im Becken von der dorsalen Fläche des medialen Astes des Ischiums der kontra-lateralen Seite, tritt,

nachdem es den gegenseitigen, gleichnamigen Kopf gekreuzt hat, zwischen dem M. obturatorius internus einerseits und den vom Darmbein entspringenden Muskeln andererseits in einem Bogen an die Streckseite des Oberschenkels und verbindet sich oberhalb des Kniegelenkes mit der Endsehne.

b. Caput rectum.

M. sartorius Nr. 106, Bojanus; M. pubo-tibialis, Hoffmann; M. ambiens, Gadow.

Dieser zum Teil vom Ursprunge des Sartorius überlagerte, zarte Kopf entspringt mit einer starken Sehne von der Mitte des Lig. pubis laterale und nicht von dem Lig. pubis ischiadicum, wie es Bojanus angibt. Das Lig. pubis laterale (Fig. 70) ist wie ein schmaler Saum von dem äußeren Rande der Wurzel des Proc. lateralis ossis pubis zu der Gelenkkapsel des Hüftgelenkes ausgespannt. Der Kopf verläuft zunächst über den Ansatz des M. obturatorius internus, erscheint dann dicht unter der Haut auf der tibialen Fläche des Oberschenkels vor dem M. sartorius, zieht noch eine Strecke weiter, um endlich an die gemeinsame Endsehne heranzutreten.

c. Caput internum.

M. vastus internus Nr. 101, Bojanus.

Dieser Kopf entspringt direkt von der medialen Fläche des Femur. Seine Ursprungsfläche erstreckt sich von der Wurzel des Trochanter minor bis an das distale Ende des Femur. Die steil absteigenden Fasern gehen in die Endsehne über.

d. Caput externum,

M. vastus externus Nr. 100, Bojanus,

ist eine mächtige Portion, die von der ganzen fibularen Fläche des Femur entspringt und distal mit der Endsehne zusammenhängt. Sie ist sehr häufig in zwei unvollständige Portionen geteilt; in diesen Fällen könnte man die mediale Portion als ein Caput intermedium bezeichnen. Die Grenze der beiden Portionen wird durch einen eindringenden Nervenast sowie Blutgefäßzweig markiert.

Die gemeinsame Endsehne dieses Muskels ist platt, breit und distal etwas zugespitzt. Sie befestigt sich, die Streckseite des Kniegelenkes überspringend, an die vordere Kante des proximalen Endstückes der Tibia. In der Sehne ist weder eine knorpelige noch eine knöcherne Kniescheibe zu finden, obschon eine solche von manchen Autoren angegeben wird.

Da die Angaben der Autoren in bezug auf die Zahl sowie den

Ursprung des M. vastus femoris sehr mannigfaltig sind, so liegt die Vermutung nahe, daß dieser Muskel bei den einzelnen Schildkrötenarten sehr verschieden gebaut sein muß. So scheint es mir, daß das Caput longum des *Trionyx* entweder den übrigen Cheloniden fehlt oder einem anderen Muskel, nämlich dem M. ileo-femoralis bzw. M. rectus femoris von Bojanus und Hoffmann, die von dem äußeren unteren Ende des Iliums entspringen, entspricht. Wenn dies der Fall wäre, so würde das auch in diesem Falle auf eine von den übrigen Cheloniden sehr abweichende Differenzierung hinweisen. Unser Caput rectum wurde von Bojanus, Hoffmann und Gadow für einen selbständigen Muskel gehalten und demgemäß als M. sartorius s. pubo-tibialis v. ambiens bezeichnet, trotzdem diese Muskeln nach denselben Autoren ohne Zweifel mit der Endsehne des M. vastus femoris in Verbindung stehen. Bojanus erwähnt außerdem noch einen M. crureus, Nr. 102. Derselbe gehört vermutlich dem M. vastus femoris an, weil er »a facie convexa femoris, ad tibiae tuber anterius« zieht und im Vergleich mit meinem Caput intermedium keinen wesentlichen Unterschied zeigt. Demgemäß wäre eine Nachprüfung in dieser Richtung bei den übrigen Schildkrötenarten sehr wünschenswert.

Immerhin kann gesagt werden, daß der M. vastus femoris des *Trionyx* im großen ganzen mit dem M. vastus + sartorius + crureus von Bojanus, mit dem M. extensor cruris triceps femoris + M. pubotibialis von Hoffmann und endlich mit dem M. femoro-tibialis + ambiens von Gadow übereinstimmt.

Innervation: N. femoralis.

134. M. semitendinosus.

M. semitendinosus Nr. 104, Bojanus; Nr. 4, § 134, Meckel (?); M. ischio-femoralis, Gadow (?).

Ein zwischen den beiden Köpfen des M. ischio-coccygeo-tibialis eingeschalteter mächtiger Muskel, der an der tibialen Seite des Oberschenkels die zweite Schicht bildet. Er entspringt mit zwei deutlich gesonderten Köpfen von der Rückenfläche sowie von dem hinteren Rande des medialen Abschnittes des Ischiums und von der dorsalen Fläche der Spina ischiadica. Der längere Kopf, der von den zwei erstgenannten Ursprungsstellen kommt und mit dem anderseitigen seine Faserbündel hier und da austauscht, zieht entlang dem hinteren Rande des Ischiums hinter die Spina ischiadica, wo er sich mit dem von dieser Stelle entspringenden kurzen Kopf verbindet. Der so gebil-

dete, nach vorn konkave Bauch umfaßt den Trochanter minor samt dem M. vastus medialis (d. h. caput internum) und dem M. quadratus femoris. Distal vom Trochanter minor zieht er, allmählich an Breite verlierend, unter der Portio ischiadica des M. ischio-coccygeo-tibialis, längs der Beugeseite des M. sartorius zu dem proximalen Endstück der Tibia, wo er zwischen den beiden medialen Köpfen des M. flexor digitorum communis longus profundus an der hinteren Fläche fleischig inseriert. Zwischen seinen beiden Köpfen treten die Endäste des N. pudendus an die Peripherie.

Der M. semitendinosus (Bojanus) besitzt außer den oben angeführten Köpfen noch einen Kopf, der »ab ossis ilium angulo posteriore et a sacro propinguo« zieht.

Innervation: N. pudendus.

135. M. quadratus femoris.

M. obturator plus quadratus femoris Nr. 95 + 96, Bojanus(?); der viereckige Oberschenkelmuskel, Meckel; M. ischio-femoralis profundus, Hoffmann; M. pubi-ischio-femoralis posterior, Gadow(?).

Dicht neben der Hüftgelenkpfanne bildet sich ein kurzer, aber starker Bauch an der dorsalen Fläche des Iliums. Darauf zieht dieser Muskel seitwärts und inseriert in der Fossa intertrochanterica (nur in dem distalen Teile) und an der medialen Facette des Trochanter major. Hierbei grenzt er an die caudale Fläche der Gelenkkapsel des Hüftgelenkes und wird von außen durch den M. piriformis überdeckt.

Innervation: N. pudendus.

C. Muskeln des Unterschenkels.

α. Beugeseite.

(Fig. 69, 70, 72—77 und Textfig. 38.)

136. M. gastrocnemius.

M. femoro-tibiali-tarsum-metatarsum V, Hoffmann(?); M. gastrocnemius, Gadow.

Ein kräftiger Muskel, der die tibiale Hälfte der Beugeseite des Unterschenkels einnimmt und mit zwei ungleichstarken Köpfen vom Femur und von der Tibia entspringt.

a. Das stärkere Caput femorale,

Caput gastrocnemii alterum Nr. 114b, Bojanus; Caput femorale, Gadow,

entspringt von der hinteren Fläche des Condylus medialis femoris sowie von der anliegenden Partie der Gelenkkapsel des Kniegelenkes

und zieht schräg distal und fibularwärts herab. Dabei lagert es sich von der medialen Seite an die Endsehne des M. ischio-coccygeo-tibialis und den M. flexor dig. com. longus profundus an.

b) Das Caput tibiale,

Caput tibiale, Gadow,

ist ein stark reduzierter Kopf, der von dem proximalen Endstück der Tibia, medial von dem Ansatz des Sartorius, fleischig entspringt und dorsal, entlang der Ansatzsehne des M. ischio-coccygeo-tibialis, bis an die Endsehne reicht.

Diese beiden Köpfe vereinigen sich am distalen Rande der Ansatzsehne des M. ischio-coccygeo-tibialis zu einer sehr breiten Endsehne, die sich, distal immer breiter werdend, bis auf die Fußsohle fortsetzt. Die Ansätze befinden sich an der tibialen Fläche des Astragalus sowie an der Basis des Anfangsgliedes der ersten Zehe, ferner an der plantaren Fläche der Basis des Anfangsgliedes der zweiten (unterhalb der Ansatzsehne des M. flexor dig. com. longus profundus), an den beiden Seiten der ersten Phalanx der vierten (die Endsehne des M. flexor dig. com. longus sublimis zwischen sich fassend) und an dem Endgliede der fünften Zehe sowie endlich an dem freien Rande des Tarsale »S«.

Innervation: Der gleichnamige Ast des N. tibialis medialis.

137. M. flexor digitorum communis longus sublimis.

Caput primum m. gastrocnemii Nr. 144a, Bojanus(?); Nr. 4, § 143, »als Sohlenmuskel und langer Beuger der vierten und fünften Zehe«, Meckel; Caput femorale des M. gastrocnemius, Hoffmann(?).

Er nimmt die fibulare Hälfte der Beugefläche des Unterschenkels ein. Mit einem starken Kopf, dessen Innenfläche in der Mitte einen deutlichen Sehnenstreifen aufweist, entspringt er von dem Condylus fibularis des Femur. Distal wird er immer dünner und breiter (insbesondere an seinem fibularen Randteil), steigt bis an das Sprunggelenk herab und setzt sich hier mit den fibularen Fasern direkt an das Tarsale »S« an. Der tibiale, größte Teil des Bauches geht jedoch in eine breite, dünne Sehne über, die distal in vier Zipfel zerfällt. Der erste, starke Sehnenzipfel (Fig. 73, †) tritt an der medialen Seite der ersten Endsehne des M. flexor dig. com. longus profundus in einen Kanal, den das Lig. vaginale bildet, und heftet sich an das Anfangsglied der Großzehe an. Der fibulare Zipfel endet am Seitenrande des Tarsale »S«. Die zwei mittleren dagegen werden

faszienartig dünn und verschmelzen innig mit dem Bauch des M. flexor dig. com. brevis sublimis.

Innervation: Mehrere gleichnamige Äste des N. tibialis medialis.

138. M. flexor digitorum communis longus profundus.

M. flexor longus digitorum pedis et plantarisque soleus Nr. 117, 115 et 116, Bojanus(?); der tiefe, größere, gemeinschaftliche Beuger, Nr. 5, § 143, Meckel; M. femoro-fibulari-digiti I—V, Hoffmann; M. flexor longus digitorum, Gadow.

Dieser sehr starke Muskel entspringt mit drei gut getrennten Köpfen von dem Femur, von der Tibia und von der Fibula; an der Fußsohle nimmt er noch einen accessorischen Kopf auf.

a. Das Caput femorale,

M. plantaris Nr. 115, Bojanus; der erste, oberflächliche Kopf, Meckel; Cap. femorale s. externum, Gadow,

ist sehr dick und übertrifft an Länge die übrigen. Es beginnt vom fibularen Teile des Planum popliteum des Femur und kommt zwischen dem Ursprunge des letztbeschriebenen Muskels und dem Ansatze des M. semitendinosus im mittleren Bezirk des Unterschenkels an der Beugeseite zum Vorschein.

b. Das Caput tibiale

wird vom M. gastro-cnemius sowie von der Endsehne des M. ischio-coccygeo-tibialis überlagert. Sein Ursprung nimmt fast die ganze Beugefläche der Tibia ein und umfaßt mit seinem proximalen konkaven Rande den Ansatz des M. semitendinosus; hierbei wird er durch die Sehne des M. ischio-coccygeo-tibialis vom benachbarten M. tibialis anticus geschieden.

c. Caput fibulare.

M. soleus Nr. 116, Bojanus; der zweite Kopf, Meckel; Caput internum plus der »dritte Kopf«, Gadow.

Es ist der tiefer liegende Kopf, der, mit Ausnahme des distalen Endes, von der ganzen Beugefläche der Fibula entspringt. Seine schrägen, disto-tibial verlaufenden Fasern verbinden sich sofort mit ihrer ganzen, der Beugeseite des Unterschenkels zugekehrten Fläche mit dem Caput femorale. Gewöhnlich ist er in zwei bis drei mehr oder minder selbständige Portionen zerlegt.

Alle drei oben beschriebenen Köpfe fließen hinter dem Fußgelenk zu einer sehr starken gemeinsamen Endsehne zusammen, die sich fibular an das Tarsale »S« ansetzt; ihr distaler Teil zerfällt fächerförmig in vier Zipfel, genau wie dies bei dem oberflächlichen

langen Fingerbeuger der Fall ist. Weiter distal treten sie zwischen den beiden Sehnenschenkeln des M. flexor dig. com. brevis sublimis hindurch in den Canalis digitalis plantaris und inserieren an den Endphalangen der vier medialen Zehen. Am zweiten Gliede der zweiten und dritten Zehe findet außerdem eine Befestigung am Vinculum tendineum statt.

Der accesorische, plantare Kopf, der dem dritten Kopf von Meckel entspricht, kommt von der plantaren Fläche des Tarsale »S«; seine divergierenden Fasern verbinden sich von der Innenseite her mit der gemeinsamen Endsehne.

Innervation: Die gleichnamigen Äste des N. tibialis medialis.

139. M. flexor hallucis longus.

M. tibialis posticus Nr. 119, Bojanus; M. fibulari-tarsum-metatarsum I, Hoffmann; M. tibialis posticus, Gadow.

Er bildet gemeinschaftlich mit dem M. popliteus die vierte Schicht der Beugeseite des Unterschenkels, die von der ganzen Muskelmasse des M. flexor dig. communis longus profundus überlagert wird. Sein starker, fleischiger Ursprung, in dem sich auch noch einige dünne Sehnenstreifen vorfinden, nimmt einen langen, schmalen Saum an der medialen Seite der Beugefläche der Fibula ein und erstreckt sich weiter noch auf das Lig. intercrurale und die distale Hälfte der Tibia. Aus den konvergierenden Fasern entsteht ein ziemlich abgeplatteter Bauch, der an dem medialen Rande eine deutliche longitudinale Verdickung, die mit der Wadenachse zusammenfällt, aufweist und abwärts auf dem Tuber astragali in eine ansehnliche Endsehne ausläuft. Diese Sehne spaltet sich sogleich in zwei, stumpfwinklig zueinander liegende Zipfel; der fibulare Zipfel ist am Calcaneocuboideum befestigt, während der tibiale, dickere, an der Basis des ersten und zweiten Metatarsale endet.

Zwischen der Endsehne und dem Tuber astragali befindet sich ein großer Schleimbeutel.

Innervation: N. tibialis medialis.

140. M. popliteus.

M. interosseus crureus Nr. 120, Bojanus; M. interosseus, Hoffmann u. Gadow; der Kniemuskel, Meckel; der Zwischenknochenmuskel (Interosseus cruris), Wiedemann.

Er ist mit dem vorigen Muskel verwachsen, jedoch dem Faserverlaufe nach leicht von diesem abzutrennen. Der Muskel besteht aus kurzen, schrägen Fasern, denen zarte Sehnenzüge beigemischt

sind; die gesamten Fasern sind von dem oberen Teile der Fibula zum mittleren Drittel der Tibia ausgespannt. Das Lig. interosseum curis verläuft an seiner dorsalen Seite.

Innervation: N. tibialis medialis.

β. Streckseite des Unterschenkels.

(Fig. 69, 70, 73—77 und Textfig. 39.)

141. M. tibialis anticus.

M. tibialis anticus Nr. 109, Bojanus; M. tibiali-tarsum-metatarsum I. Hoffmann M. tibialis anticus, Gadow; der vordere Schienbeinmuskel, Meckel.

Ein schön doppelt gefiederter Muskel, der an der medialen Seite des Unterschenkels zwischen dem tibialen Rande des M. extensor dig. com. longus und dem M. gastro-cnemius liegt. Er entspringt mit ausgedehnter Basis von der medialen Fläche der Tibia, und zwar von deren Condylus medialis an bis an den Malleolus medialis herab, ferner von einer derben Faszie bzw. dem Lig. intermusculare, welches die mediale Fläche dieses Muskels überkleidet. Die Fasern laufen distal gegen die in der Mitte des Bauches befindliche Sehne, die geradeaus über das Sprunggelenk herabsteigt und an der medialen Fläche der Basis des ersten Metatarsus inseriert.

Innervation: N. peroneus medialis.

142. M. extensor digitorum communis longus.

M. extensor communis digitorum pedis Nr. 108, Bojanus; der innere Heber des Fußes, Meckel; M. femoro-digiti I—V, Hoffmann; M. extensor-digitorum longus, Gadow.

Ein sehr kräftiger, dreieckiger Muskel, der die tibiale Hälfte der Streckseite des Unterschenkels und fast den ganzen Fußrücken überdeckt. Er entspringt von der vorderen Fläche des Condylus lateralis des Femur mit einer langen, starken Sehne, die die Kniegelenkhöhle durchsetzt und auf der Extremitas proximalis tibiae eine Strecke weit von der Verlängerung der Gelenkkapsel umschlossen wird. In der Mitte des Unterschenkels zerfällt der Muskel fächerförmig in vier fibularwärts an Stärke abnehmende Portionen, die sich von der lateralen zur medialen Seite dachziegelartig aufeinander legen. Die erste Portion ist die stärkste und für die Großzehe bestimmt; am Rücken der Großzehe spaltet sie sich wiederum in einen medialen, stärkeren und einen lateralen, schwächeren Zipfel; letzterer setzt sich sehnig-muskulös an den tibialen Rand, der erstere dagegen bloß sehnig an den fibularen Rand des Anfangsgliedes an.

Die nächsten zwei Portionen teilen sich distal ebenfalls in je zwei lange Schenkel, von denen der proximale der dünnere und kürzere ist: sie befestigen sich mit selbständigen Sehnen an den fibularen Rändern der Metatarsalia und der Anfangsglieder der zweiten und dritten Zehe. Die vierte Portion geht in eine breite Sehne über, die am fibularen Rande des vierten Metatarsale inseriert.

Innervation: Nn. peronei medialis et lateralis.

143. M. peroneus longus.

Der äußere Heber des Fußes, Meckel (?); M. fibulari-metatarsum IV—V, Hoffmann (?); M. peroneus anterior, Gadow (?).

Ein ziemlich starker Muskel, der außen von dem vorigen Muskel gerade distalwärts zieht. Er entspringt sehnig-muskulös in einer schrägen Linie, die von der tibialen Fläche des oberen Drittels der Tibia über die Fibula auf die äußere Fläche des Condylus lateralis des Femur verläuft. Am Anfang bedeckt er den Ansatz des M. glutaeus minimus sowie Nerven- und Blutgefäßstämme, die an der dorsalen Seite des Unterschenkels verlaufen, weiter distal dann den M. peroneus brevis. Der Bauch steigt bis zum Rücken des Tarsale »S« herab, wo er sehnig inseriert. An der lateralen Kante des Muskels sieht man einen dünnen Sehnenfaszikel, der durch die oberflächliche Aponeurose des Fußrückens noch beträchtlich verstärkt wird.

Innervation: N. peroneus lateralis.

144. M. peroneus brevis,

M. peroneus Nr. 110, Bojanus; der untere Fußheber, Meckel,

ist ein dreieckiger, nicht sehr starker Muskel, der die zweite Schicht bildet; er wird am Ursprunge von dem N. fibularis lateralis und der gleichnamigen Arterie der Länge nach durchsetzt. Die den Bauch zusammensetzenden Fasern entspringen breit unmittelbar von der dorsalen Fläche der distalen Hälfte der Fibula und laufen gegen die breite Endsehne zusammen; diese tritt zwischen den Mm. extensor dig. com. longus und peroneus longus hindurch und befestigt sich an das Metatarsale und das Anfangsglied der fünften Zehe.

Aus den Befunden an einigen Schildkröten zog Gadow den Schluß, daß der M. peroneus brevis den Cheloniden fehle. Nach den obigen Ausführungen trifft diese Behauptung, wenigstens für den *Trionyx*, nicht zu. Der M. peroneus brevis des *Trionyx* entspricht wahrscheinlich dem von Gadow bei den übrigen Reptilien beschriebenen M. peroneus posterior.

Innervation: N. peroneus lateralis.

D. Muskeln des Fußes.

Meine Beobachtungen stimmen mit denen von Bojanus und Meckel in den meisten Punkten überein, während sie von Gadows Angaben fast gründlich abweichen, was wohl zum Teil auf eine verschiedene Deutung der Zitate von Wiedemann, Bojanus, Cuvier und Hoffmann zurückzuführen ist.

Da die Fußmuskeln in jeder Beziehung mit den Handmuskeln fast vollkommen übereinstimmen, und man ohne Schwierigkeiten Homotypien beobachten kann, so habe ich bei der Beschreibung vorzugsweise nur die unterscheidenden Merkmale zwischen den homotypen Muskeln angeführt, um unnütze Wiederholungen zu vermeiden.

α. Plantarfläche.

(Fig. 73—75.)

145. M. flexor digitorum communis brevis sublimis.

Quatuor lumbricales externi pedis Nr. 121, Bojanus.

Der Muskel ist mit der Endsehne des M. flexor dig. com. longus sublimis innig verwachsen. Im allgemeinen verhält er sich fast ebenso wie der gleichnamige Muskel der Hand, nur daß er von der plantaren Fläche der gemeinsamen Endsehne des M. flexor dig. com. longus profundus, im Anschluß an das Tarsale »S«, entspringt. Hierbei kommen nur die dem zweiten und dritten Bauch der Hand entsprechenden Portionen in Betracht.

146. Mm. lumbricales.

Sie entspringen von der Rückenfläche des M. flexor dig. com. longus profundus. Im übrigen sind die Befunde in bezug auf die Zahl, den Verlauf usw., dieselben wie an der Hand, weshalb auf diese Beschreibung verwiesen wird.

147. M. flexor digitorum communis brevis profundus.

Flexor brevis digitorum pedis seu lumbricales profundi Nr. 118, Bojanus; der kurze, gemeinschaftliche Zehenbeuger, Meckel; M. tarso-digiti I—V, Hoffmann (partim).

Er entspricht genau dem gleichnamigen Muskel der Hand. Es sind fünf diskrete Bäuche vorhanden. Der erste Bauch, der nicht besonders deutlich entwickelt ist, entspringt von der Plantarfläche der Endsehne des M. hallucis longus sowie von der Rückenfläche des zweit-medialen Sehnenzipfels des M. gastrocnemius und inseriert gemeinsam mit dem bereits geschilderten Sehnenzipfel des letzteren

Muskels an der Basis des Anfangsgliedes der Großzehe. Die übrigen Bäuche haben dagegen einen gemeinsamen Ursprung an der dorsalen Fläche der gemeinsamen Endsehne des M. flexor dig. com. longus profundus, distal von der Ansatzstelle des accessorischen plantaren Kopfes desselben, in einer proximal geöffneten Bogenlinie. Die Fasern divergieren fächerförmig zur Apex basalis eines jeden Anfangsgliedes und verbinden sich mit den Endsehnen des M. tarso-digitalis, die zu den Ligg. vaginalia ein ganz ähnliches Verhältnis aufweisen, wie dies bei denen des M. carpodigitalis der Fall ist.

148. M. tarso-digitalis.

Interossei digitorum pedis plantaris Nr. 123, Bojanus (partim);
M. tarso-digiti I.—V., Hoffmann (partim);

Er ist dem M. carpo-digitalis ganz homotyp und ebenso in fünf zumeist doppelt gefiederte Bäuche geteilt. Die zwei medialen Bäuche entspringen mit einer breiten, gemeinsamen Sehne (diese entspricht dem Lig. plantare tarsi transversum Bojanus) von der plantaren Fläche des Tarsale »S« und treten schräg medio-distal zur Apex basalis der zwei medialen Anfangsglieder. Die lateralen drei hingegen entspringen direkt von der distalen medialen Ecke des Tarsale »S«; die Ansätze sind dem vorigen ähnlich. Der vierte Bauch ist am besten entwickelt. Der erste Bauch entspricht einem M. adductor pollicis.

Zwischen diesem Muskel und dem vorher erwähnten ist eine derbe Faszie ausgebreitet. Sie ist am freien, distalen Rande stark verdickt und heftet sich als ein Lig. interphalangeale transversum (Fig. 75) an das Tuber basale eines jeden Anfangsgliedes der vier medialen Zehen an; es sind demnach vier Ligg. interphalangealia transversa vorhanden.

149. M. abductor hallucis.

Abductor hallucis Nr. 113, Bojanus; der Abzieher der großen Zehe, Meckel;
M. metartarso-digitalis I., Hoffmann; Nr. VI., Gadow.

Am medialen Fußrande findet man nicht selten drei schwache Muskelbündel; die zwei tieferen sind konstant und besser entwickelt als das dritte, oberflächlichere, welches sehr unbeständig und rudimentär ist. Ich möchte sie zusammen als M. abductor hallucis bezeichnen.

Das tiefere, proximale Bündel, der Abductor hallucis im engeren Sinne, entspringt von der tibialen Fläche des Astragalus und in-

seriert an der gleichnamigen Fläche der Grundphalanx der Großzehe. Die zwei übrigen Bündel haben an der oberflächlichen Faszie des medialen Fußrandes ihren besonderen Ursprung und Ansatz.

150. M. flexor hallucis brevis.

Ein schwacher Muskel, der von dem distalen Ende des Tuber astragali zum Tuber basale des Anfangsgliedes der Großzehe ausgespannt ist. Zwischen ihm und dem medialen ersten Bauche des M. tarso-digitalis tritt der Endast des N. tibialis medialis aus der Tiefe hervor.

151. M. interosseus.

Die Mittelfußmuskeln, Meckel.

152. M. metatarso-phalangis plantaris.

153. M. interphalangis.

Mm. flexores breves digitorum pedis Nr. 118, Bojanus (?).

Diese drei Muskeln entsprechen genau den homotypen Muskelindividuen der Hand und weisen auch kaum eine Abweichung von den dort angeführten Befunden auf, so daß es genügen dürfte, einfach auf jene Beschreibung hinzuweisen.

β. Fußrücken.

(Fig. 76 und 77.)

154. M. extensor hallucis longus.

155. M. adductor hallucis dorsalis.

Extensor proprius hallucis Nr. 112, Bojanus; der kurze, gemeinschaftliche Zehenstrecker, Meckel; M. tarso-digiti I., Hoffmann; M. extensor hallucis proprius, Gadow.

Diese beiden Muskeln sind zu einem schlanken, dreieckigen Bauch zusammengeschlossen, der nach der Wegnahme des langen Zehenstreckers zutage tritt. Der Muskelbauch entspringt unmittelbar von der tibialen Hälfte der Rückenfläche des Calcaneo-cuboideum und zieht mit konvergierenden Fasern in schräger Richtung zum Rücken der Großzehe. Unterwegs wird ein schwaches, mediales Bündel von dem übrigen Teile abgetrennt und setzt sich selbständig durch die Vermittelung einer zarten Sehne an die fibulare Fläche des Anfangsgliedes, dorsal von der Ansatzstelle des fibularen Endsehnenzipfels der Großzehenportion des langen Zehenstreckers an. Der übrige Teil besteht vorwiegend aus parallelen Fasern, die sich distal an die Fibularfläche der Grundphalanx und der Basis des Endgliedes

direkt ansetzen. Das erstbeschriebene, mediale Bündel gehört dem M. adductor hallucis dorsalis, der übrige Muskelteil dem M. extensor hallucis longus an.

156. M. extensorum digitorum communis brevis sublimis.
Extensores quatuor breves digitorum pedis Nr. 111, Bojanus; M. tarso-digiti II.—V., Hoffmann; N. II., Gadow.

Dicht am Ursprunge der beiden letzteren Muskeln entspringt er direkt von dem gleichen Fußknochen und spaltet sich gleich in drei schwache Bäuche; dieselben verlaufen in starker Divergenz gegen den Rücken der zweiten bis vierten Zehe und enden in derselben Weise, wie der gleichnamige Muskel der Hand.

157. M. extensor digitorum communis brevis profundus.
Nr. IV., Gadow(?).

Dieser Muskel besteht aus drei Bäuchen. Sie entspringen selbständig und weit voneinander entfernt, von der Rückenfläche der distalen Tarsusreihe und schließen sich von der Tibialseite her an die entsprechenden, einzelnen Endsehnen des vorigen Muskels an. Im übrigen erinnern sie an den gleichnamigen Muskel der Hand.

158. M. extensor hallucis brevis.
Der eine Teil des Nr. III, Gadow(?); Nr. 2, § 143, Meckel.

Dieser ziemlich kräftige Muskel ist nichts anderes als die am meisten tibial befindliche Portion des M. metatarso-phalangis dorsalis und mit der Gesamtmasse der tieferen Muskelschicht am Rücken des Daumens homotyp. Über dem ersten Metatarso-phalangeal-Gelenk ist er zwischen dem ersten Metatarsus und der Basis der Endphalanx ausgespannt.

159. M. metatarso-phalangis dorsalis.
Interossei digitorum pedis dorsales quatuor Nr. 122, Bojanus.

Er zeigt dasselbe Verhalten wie der M. metacarpo-phalangio dorsalis. An den drei mittleren Zehen ist er paarig angelegt; an der fünften kommt er jedoch nur an der tibialen Seite vor.

160. M. calcaneo-tarsalis »S« s. abductor digiti quinti.
Der dritte Wadenbeinmuskel, Meckel; Nr. III, Gadow(?).

Ein schwach entwickelter Muskel, der lateral von dem M. peroneus brevis zwischen dem lateralen Teile der Rückenfläche des Calcaneo-cuboideum und dem Tarsale »S« ausgespannt ist.

III. Teil: Peripheres Nervensystem.

A. Gehirnnerven[1].

I. Paar: Nervus olfactorius (N. I).

(Fig. 50, 51 und Textfig. 10 und 11.)

Ein überaus dicker, verhältnismäßig kurzer Nerv, der die Riechschleimhaut mit dem Rhinencephalon verbindet. Die genaue Beschreibung des Verlaufes in der Nasenschleimhaut erfolgt besser in dem Kapitel »Sinnesorgane«; hier will ich vorläufig nur soviel bemerken, daß er in der Tiefe der medialen Nasenwand durch Zusammenschluß mehrerer dünner Nervenbündel, die vorwiegend spiralig von der äußeren Nasenwand, den Nasenboden nach innen und hinten passierend, gegen die mediale zusammenlaufen, entsteht. Weiter geht er nach hinten durch das gleichseitige Foramen olfactorium capsulae nasi[2] und durch die Rima nasalis in den Canalis olfactorius des Knochenschädels. Hier vereinigen sich die beiden Riechnerven zu einem, von der Hirnhaut fest umschlossenen, im Querschnitt quer oblongen, dicken Strang, der präparatorisch in seine beiden Elemente nur schwer getrennt werden kann. Er verbindet sich endlich mit dem Riechlappen des Großhirns (B. olf.), wobei beide Stranghälften wiederum in zwei Portionen geteilt werden. Die ventrale, oberflächliche Portion stellt sich als ein besonderes, schräg einwärts ziehendes, dünnes Bändchen dar, während die übrige sehr dick ist und den dorsalen, ansehnlichen Teil der Riechnervenwurzel bildet. Diese Zustände wurden schon längst von Bojanus bei *Testudo europea* richtig beschrieben und als Ramus internus bzw. externus (N. I int.) benannt.

II. Paar: N. opticus (N. II).

(Fig. 50, 51 und Textfig. 6—9 und 11.)

Im Gegensatz zu dem Befund Studničkas[3], nach welchem der N. opticus bei den Chelonien *Amyda* und *Emys* bandförmig abgeflacht ist und bei *Amyda* noch eine zweite Falte hat, fand ich ihn beim *Trionyx* stets als einen kreisrunden, ziemlich dicken Strang, der, namentlich in seinem vorderen Abschnitte, auf Querschnitten ein medianes Gliaseptum zeigt, welches von der ventralen Fläche bis

[1] Vgl. meine vor kurzem in dieser Zeitschrift, Bd. XLV, H. 3, erschienene Abhandlung.

[2] Vgl. I. Mittg. S. 44.

[3] In dem Lehrbuch von Obersteiner findet sich auch eine ähnliche Beschreibung.

an das Zentrum reicht und den Nerven in zwei Hälften unvollständig scheidet. Das letztere Septum entspricht wahrscheinlich der Falte von Studnička. Auch scheint gewöhnlich die A. centralis retinae[1] zu fehlen.

Der Nerv tritt, ein wenig caudal und zugleich ventral vom medialen Pol, aus dem Augapfel heraus und zieht schief nach innen und caudal gegen das Foramen opticum des Praesphenoids, um es zu durchsetzen. Im Cavum orbitae vollzieht er zweimal die Krümmung, so daß sein intraorbitaler Abschnitt im ganzen quer gestellt S-förmig verläuft. Die erste Krümmung fällt in die laterale Hälfte des Nerven; ihre Konvexität sieht nach vorn. Die zweite Krümmung findet sich in der medialen Hälfte des Nerven; sie wendet ihre Konvexität nach hinten zu. Das Ganglion ciliare liegt hinter dem Scheitel der zweiten, medialen Krümmung und wird gemeinsam mit seinen Wurzeln sowie mit dem N. opticus von dem M. retractor oculi umschlossen (vgl. Textfig. 8).

Unmittelbar nach dem Eintritt in die Schädelhöhle, wobei der Nerv die Dura mater durchbricht, legen sich die beiden Sehnerven in der Medianlinie aneinander und verlaufen hierauf genau caudalwärts bis zum Trichter. Knapp vor diesem Gebilde vollzieht sich die sog. Sehnervenkreuzung, worauf die Nerven in die gegenseitigen Tractus optici übergehen, die bereits dem Gehirn angehören. Innerhalb der Schädelhöhle finden sich neben dem N. opticus, mehr oder minder von ihm entfernt, ventral die A. maxillo-nasophthalmica, genau lateral der M. retractor oculi, oberhalb von diesem Muskel der N. oculo-motorius und endlich dorso-lateral der vordere Abschnitt des Gehirns nebst der Mantelspalte.

Noch hinzuzufügen wäre, daß der N. opticus nicht überall glatt ist, sondern besonders in seiner hinteren intracranialen Hälfte eine scharf ausgeprägte Furche[2] aufweist (Fig. 50). Vorn beginnt diese an der äußeren Fläche des Nerven als eine undeutliche Rille. Nach hinten wird sie immer deutlicher und setzt sich in einer Spiraltour längs der Mitte der ventralen Fläche, dann über die Kreuzung auf die vordere Hälfte des gleichseitigen Tractus opticus fort, um an dem

[1] Diese Verhältnisse habe ich nicht nur makroskopisch, sondern auch mikroskopisch an acht Schnittserien des Kopfes genau konstatiert. Ich werde bei der Schilderung der Sinnesorgane und des Gehirns noch darauf zurückkommen.

[2] Auch an der medialen Fläche kann man eine analoge Längsfurche wahrnehmen; sie ist aber nur auf den intracranialen Abschnitt des N. opticus beschränkt.

medialen Rande des letzteren allmählich zu verstreichen. Sie hat mit der von STUDNIČKA angegebenen Falte gar nichts zu tun, sondern entspricht der Grenze zwischen der dorsalen und der ventralen Portion des Sehnerven, die caudal immer schärfer zum Ausdruck kommt.

III. Paar: N. oculomotorius (N. III).

(Fig. 50, 51 und Textfigur 5—10, 20.)

Dorsal von der Hypophysis, in dem Sulcus basilaris verläßt er als eine einheitliche, mittelstarke Wurzel die Pars peduncularis (EDINGER). Er wendet sich zunächst seitwärts und dann in scharfem Bogen nach vorn, um durch die dorsal durch das Solum supraseptale begrenzte Fissura orbitalis[1] in die Augenhöhle einzudringen. Er beschreibt anfangs um

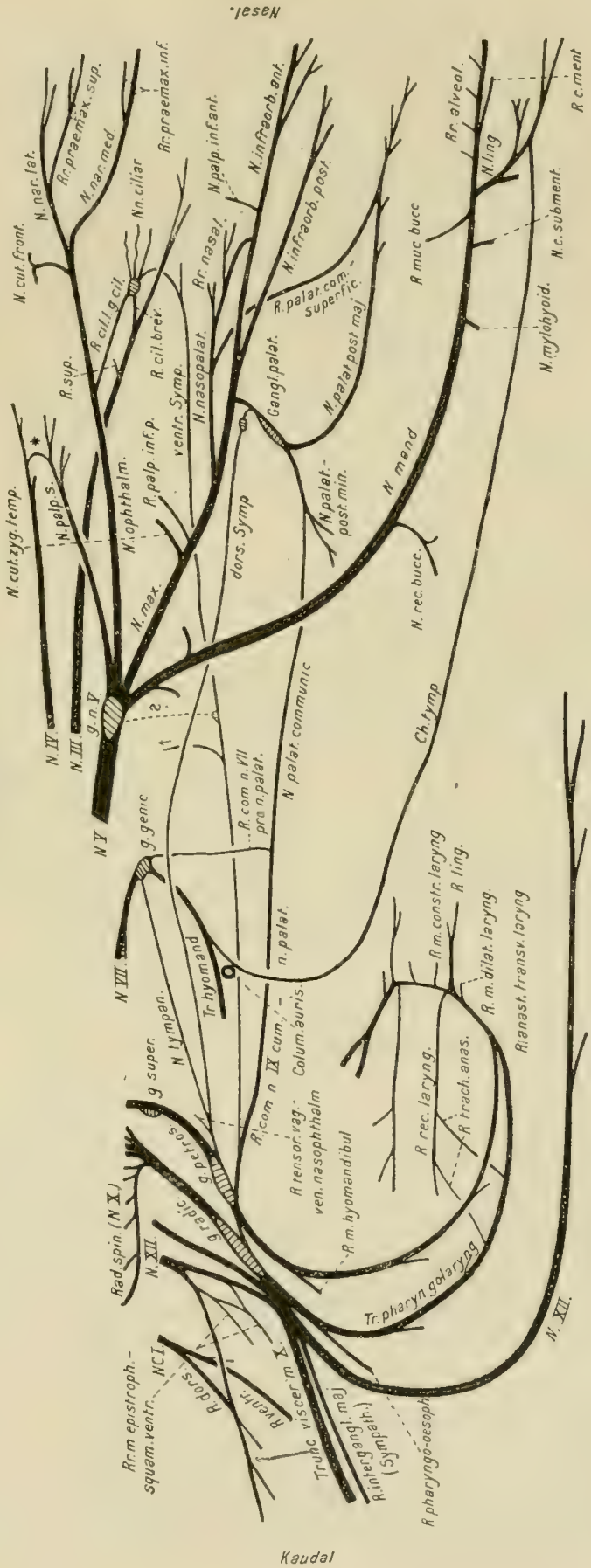

Textfig. 20. Schema der Gehirnnerven samt Kopfsympathicus, ausgenommen Nn. olfactorius, opticus und acusticus.

[1] Vgl. I. Mittg. S. 63. Fast alle Autoren glauben, daß die in die Orbita eintretenden Nerven zu-

die A. communicans posterior cerebri eine deutliche Spirallinie, die zuerst über, dann neben und endlich unter dem letztgenannten Blutgefäße verläuft. In dieser Strecke durchbricht er gewöhnlich die Dura mater. Hierauf schiebt er sich an der dorsalen Seite des M. retractor oculi zwischen den N. opticus und den N. ophthalmicus ein, wobei er allmählich seine drehrunde Form verliert und sich zu einem, in dorso-ventraler Richtung zusammengedrückten Bande verwandelt, wie es auch Fischer bereits bei verschiedenen Reptilien beobachtet hat. Weiter vorn überkreuzt ihn an der dorsalen Seite der N. ophthalmicus.

In der Orbita gibt er hinter dem Ansatz des M. rectus superior zuerst den R. superior, dann eine kurze Strecke weiter vorn die Radix ciliaris brevis ab und setzt sich selbst in dem R. inferior fort.

a. Ramus superior.

R. prior, Bojanus.

Ein zarter Ast, der nach vorn und dorsal zwischen dem N. ophthalmicus und dem N. trochlearis hindurch an den M. rectus superior gelangt. Er dringt ungefähr in der Mitte des hinteren Randes in den betreffenden Muskelbauch ein.

b. Radix ciliaris brevis.

Radix alter ganglii ophthalmici, Bojanus.

Diese kurze und sehr dünne Wurzel ist gewöhnlich einfach und nur sehr selten doppelt. Sie geht unter dem äußeren Rande des Stammes hervor und begibt sich gleich zur hinteren Seite des N. opticus, worauf sie nach vorn und seitwärts umbiegt, um sich in die mediale Ecke des Ganglion ciliare einzusenken, dem sie offenbar die motorischen Elemente zuführt.

c. Ramus inferior.

Er liegt anfangs zwischen dem orbitalen Teile des M. retractor oculi und dem N. opticus; knapp vor diesem Nerven löst sich von dem Stamme des R. inferior der Muskelast für den Rectus inferior ab und verbreitet sich sofort in dem Muskel (R. m. recti inferioris). Weiterhin zerfällt der Nervenstamm in zwei beinahe gleich starke Endäste, den Ram. m. recti medialis sowie den Ram. m. obliqui inferioris, die in den gleichnamigen Muskeln ihr Innervationsgebiet haben.

meist das Septum interorbitale durchbohren. Ich habe dagegen beim *Trionyx* gefunden, daß die Gehirnnerven, abgesehen von dem N. opticus, stets die Fissura orbitalis passieren. Hierüber vgl. auch den N. trigeminus, trochlearis sowie abducens und meine vor kurzem in dieser Zeitschrift Bd. XLV, H. 3 erschienene Abhandlung.

Anhang.

Ganglion ciliare (G. cil.).

(Textfig. 8 und 20.)

Ganglion ophthalmicum seu ciliare, Bojanus.

Über die Natur dieses Ganglions bei den Wirbeltieren sind bisher mehrere voneinander abweichende Ansichten[1] veröffentlicht worden, nach denen es bald als ein sympathisches, bald als ein Spinalganglion oder auch als ein gemischtes Ganglion betrachtet wird. Auch die Frage, ob es rein motorisch oder rein sensibel oder motorisch-sensibel sei, ist noch nicht gelöst. Aber die meisten neueren Autoren neigen zu der Ansicht, daß das Ganglion ciliare im weiteren Sinne aus zwei Portionen von verschiedener Natur zusammengesetzt ist, da dieses Ganglion bei mehreren niederen Wirbeltieren, Fischen, Amphibien und Reptilien, tatsächlich durch zwei Ganglien repräsentiert wird, von denen das eine im Laufe der Radix ciliaris des N. oculomotorius sitzt, während das andere eine Anschwellung der Rad. ciliaris des N. ophthalmicus darstellt. Für diese Frage ist eine neuere Arbeit von Lenhossék wichtig, der dieses Ganglion bei den Lacertilien eingehend studiert hat und mit Hilfe graphischer Rekonstruktion und einer methodischen histologischen Prüfung zu dem Ergebnis gekommen ist, daß das Ganglion ciliare im weiteren Sinne in zwei separate Nervenanschwellungen, und zwar das größere, dem N. oculomotorius angehörige Ganglion ciliare s. oculomotorii und das kleinere, der Kategorie des N. ophthalmicus zuzuschreibende Ganglion n. ophthalmici, geteilt ist. Derselbe Autor konnte auch noch feststellen, daß das letztere Ganglion außer zahlreichen sensiblen Nervenzellen noch spärliche Nervenfasern von sympathischer Natur enthält, die wahrscheinlich die Blutgefäße des Auges versorgen, obwohl er kaum eine direkte Verbindung des N. sympathicus mit dem betreffenden Ganglion nachweisen konnte. Aus dem Gesagten geht also hervor, daß nach der Ansicht Lenhosséks die von diesen beiden Ganglien entspringenden Nn. ciliares Elemente von dreifacher Bedeutung enthalten.

Meine eigenen Befunde beim *Trionyx* kann ich folgendermaßen zusammenfassen.

Das Ganglion ciliare ist ein einheitlicher, etwa 1 mm langer

[1] Es ist hier nicht der Ort, auf die Einzelheiten dieser Ansichten einzugehen, weshalb ich mich darauf beschränke, auf die Arbeiten von Schwalbe, Osawa, Cords, Beard usw. hinzuweisen.

Körper, der meistens Spindelform hat, jedoch auch abgerundet viereckig und in dorso-ventraler Richtung ziemlich stark abgeplattet sein kann; die Längsachse des Ganglion verläuft parallel zu dem N. opticus. Zwischen diesem Nerven und der A. ophthalmica einerseits und dem vorderen Abschnitte des M. retractor oculi anderseits hat das Ganglion seine definitive Lage und wird von einer Schicht lockeren Bindegewebes umschlossen. Zu ihm treten von drei Seiten Nerven: am medialen Rande, vorn die Radix brevis des N. oculomotorius, hinten die Radix longa des N. ophthalmicus und am vorderen Rande die von der A. ciliaris begleitete Radix sympathica. Die zwei zuerst genannten Wurzeln sind verhältnismäßig dick und können makroskopisch dargestellt werden. Die sympathische Wurzel[1] ist dagegen sehr dünn, so daß sie nur auf Schnitten verfolgbar ist; ich habe selbst sie lange übersehen, bis ich sie bei der Durchmusterung von verschiedenen Schnittserien des Kopfes entdeckt habe. Aus dem lateralen Rande des Ganglion gehen die fast gleich starken

Nn. ciliares, die nervorum ciliarium fasciculi tres Bojanus, hervor. Diese Nerven, ausnahmslos drei an Zahl, verlaufen hinter dem N. opticus ziemlich deutlich verschlängelnd und dringen in einiger Entfernung von seiner Austrittsstelle an drei Punkten, entweder vorn, oben und hinten oder oben, hinten und unten in den Augapfel ein. Darauf durchsetzen sie in longitudinaler Richtung die Tunica vasculosa und verbreiten sich hauptsächlich in den glatten Muskeln des Corpus ciliare und der Iris. Ob sie daneben auch sensible sowie vasomotorische Fasern führen, konnte ich nicht direkt feststellen; doch ist es sehr möglich, weil das Ganglion ciliare im weiteren Sinne, dem die Nn. ciliares entstammen, tatsächlich sowohl mit dem sensiblen N. ophthalmicus, als auch mit dem eventuell vasomotorisch funktionierenden N. sympathicus in Verbindung steht.

Aus der obigen Schilderung geht hervor, daß das Ganglion ciliare im weiteren Sinne sowie die Nn. ciliares im Prinzip denen der höheren Wirbeltiere sehr ähnlich gebaut sind.

[1] Nach Cords beobachtete Roches bei der Gans einen dünnen Nerven, der sich aus dem Plexus ophthalmicus sympathicus ablöst und in das Ganglion ciliare eindringt. Bei verschiedenen anderen Vogelarten konnte Cords jedoch diesen sympathischen Ast nicht auffinden.

IV. Paar: N. trochlearis (N. IV).

(Fig. 50, 51 und Textfig. 5, 6, 9, 11 und 20.)

Nach B. Haller soll die Wurzel dieses Nerven bei *Emys europea* aus gekreuzten und aus nicht gekreuzten Faserarten bestehen. Ich will diese Frage über die Befunde beim *Trionyx* hier nicht weiter berühren, da sie bereits ins Gebiet der mikroskopischen Anatomie des Gehirnes fällt, die ich in einer späteren Mitteilung behandeln werde. Hier sei nur so viel bemerkt, daß die Wurzel des betreffenden Nerven nicht von gemischter Natur ist, sondern ausschließlich aus Fasern besteht, die im Velum medullare anterius eine totale Kreuzung durchmachen.

Nach der Kreuzung kommt der Nerv zwischen dem Kleinhirn und dem Corpus opticum zum Vorschein. Zunächst zieht er im Bogen um die Seitenfläche der Pars peduncularis mesencephali nach vorn und ventral, gelangt dann über die Trigeminuswurzel zwischen den N. oculomotorius (innen) und den N. ophthalmicus (außen), wobei er gewöhnlich auch die Dura mater durchbricht. Weiter vorn dringt er über den N. opticus durch den äußeren Teil der Fissura orbitalis in die Orbitalhöhle, wo er über den M. rectus superior gerade nach vorn verläuft und hier sowohl den M. obliquus superior als auch den M. obliquus superior accessorius versorgt.

Neben diesem normalen Verhalten habe ich zwei abnorme Fälle genau beobachtet, wobei der Nerv kurz nach dem Übertreten über den M. rectus superior einen dünnen Ast abgibt, der sich nach hinten und außen wendet und mit einem vorderen Zweig des N. palpebralis superior (vgl. S. 447 sowie Tafelfig. 50, *) eine Schlinge[1] bildet. Da aus dem Scheitel dieser Schlinge die Fasern nicht zu Muskeln, sondern bloß in das obere Augenlid ziehen, so scheint es mir keinem Zweifel zu unterliegen, daß dieses Verbindungsästchen des N. trochlearis sensibler Natur sei. Leider ist es mir nicht möglich gewesen, festzustellen, aus welchem von den beiden Nerven dieses Ästchen seinen Ursprung genommen hat; ich möchte es mit Cords als R. communicans n. trigemini cum n. trochleari bezeichnen.

V. Paar: N. trigeminus (N. V).

(Fig. 50, 51, 55—57 und Textfig. 5—11 und 20—23.)

Der Nerv tritt mit einer sehr kräftigen Wurzel neben der Anheftungsstelle des Kleinhirns aus der Seitenfläche der Pars com-

[1] Nach Gaupp, Cords und Wiedersheim scheint diese Erscheinung bei niederen Wirbeltieren ziemlich verbreitet zu sein.

missuralis (Edinger) hervor. Von da ab zieht er nach vorwärts, dringt dann in den horizontal erweiterten Spaltraum zwischen den beiden Lamellen der Dura mater und schwillt hier, entsprechend der Depressio trigemini des Prooticums, zu einem einheitlichen, ziemlich stark abgeflachten, dreieckigen Ganglion trigemini[1] (G. n. V.) an. Vogt und Hoffmann fanden das Ganglion bei anderen Cheloniden, namentlich bei *Chelone*, außerhalb der Schädelhöhle situiert. Beim *Trionyx* liegt es dagegen dicht neben dem Foramen sphenoidale innerhalb des Schädelhöhle des Osteocraniums. Aus dem die Basis des Dreiecks bildenden, vorderen Rande des Ganglions gehen folgende drei fast gleichstarke Stämme hervor:

A. N. ophthalmicus (N. ophth.).

Er entspricht wahrscheinlich der Portio profunda der Fische. Der Stamm beginnt an der vorderen, medialen Ecke des Ganglion trigemini, durchbricht gleich die ventrale Scheide des Ganglions, die durch eine Lamelle der Dura mater gebildet wird, und erscheint ventral von der Dura mater, um von da aus der dorsalen Fläche des M. retractor oculi entlang (also innerhalb des Osteocranimus) geradeaus in die Augenhöhle einzudringen. Unterwegs kreuzt ihn dorsal der N. trochlearis. Beim Eintreten in die Orbita passiert er die Fissura orbitalis an deren medialer Partie. In der Augenhöhle läuft er anfangs neben dem N. oculomotorius, aber trennt sich bald von ihm, steigt dann in der Richtung nach vorn und dorsal und durchsetzt den Raum zwischen dem Ursprung des M. rectus superior und dem N. opticus, alsdann zwischen den Ursprüngen des M. obliquus superior proprius sowie des M. rectus medialis bzw. des M. obliquus inferior, um an den vorderen Teil des Foramen interorbitale zu gelangen. Kurz nach dem Eintritt in die knöcherne Nasenhöhle — wo er von Bojanus, Gaupp u. a. als N. ethmoidalis bezeichnet wird — wendet er sich am Vorderrande des Ursprunges des M. obliquus superior unter ziemlich starker Krümmung nach innen um und legt sich an die Seite des N. olfactorius, von diesem durch die

[1] Fischer beschreibt: »Eine Eigentümlichkeit der Reptilien gegenüber den Amphibien ist der Umstand, daß der erste Ast des Trigeminus ein besonderes Ganglion hat, getrennt von dem gemeinschaftlichen Ganglion des zweiten und dritten Astes.« Am ersten Trigeminusaste des *Trionyx japonicus* konnte ich makroskopisch keine Andeutung eines derartigen, selbständigen Ganglions finden, wenngleich mikroskopisch eine gewisse Anzahl von Ganglienzellen eine kurze Strecke in den ersten Ast sich verfolgen ließen. Diesbezüglich vgl. meine in dieser Zeitschrift, Bd. XLV, H. 3, erschienene Arbeit.

derbe Scheide getrennt, um zwischen dem vorderen, medialen Pfeiler der Orbita und dem letzteren Nerven nach vorn zu ziehen. Knapp hinter dem Sakterwulst[1] der knorpeligen Nasenkapsel spaltet er sich in drei Endäste. Es ist ferner sehr bemerkenswert, daß er in der Augenhöhle gar keinen Zweig abgibt. Selbstverständlich fehlt diesem Tiere ein von Fischer bei Reptilien als eigentümlich bezeichneter Muskelast für den M. adductor maxillae superioris, denn dieser Muskel ist beim *Trionyx* nicht vorhanden.

In der Schädelhöhle[2] gehen aus ihm folgende zwei Äste hervor:

1. N. palpebralis superior (N. palp. s.).

N. frontalis, Bojanus; R. frontalis, Watkinson (?).

In der unmittelbaren Nähe am Ganglion Trigemini verläßt er als ein ziemlich dicker Nerv den Stamm an dessen lateraler Fläche und geht unterhalb der Dura mater, ein wenig seitwärts von dem Stamm entfernt und zu diesem beinahe parallel, in sagittaler Richtung nach vorn. Dann schlägt er sich unterhalb des Solum supraseptale um den Proc. perpendicularis ossis palatini dorsalwärts herum und erscheint damit in der Augenhöhle. In diesem Hohlraum steigt er ziemlich steil über den M. rectus lateralis gegen den hinteren Teil des oberen Augenlides empor und teilt sich früher oder später gewöhnlich in zwei Endäste. Der hintere Endzweig innerviert den hinteren Augenwinkel sowie dessen Umgebung. Der vordere dagegen verbreitet sich vorwiegend in den vorderen Hauptteil des oberen Augenlides und verbindet sich manchmal mit einem Zweigchen des N. trochlearis (vgl. S. 445 und Textfig. 20, *).

Dieser Nerv ist von mehreren Autoren, namentlich Bojanus, Fischer, Osawa, Grosser u. a., als N. frontalis genannt worden, weil er bei anderen Reptilien nicht nur das Augenlid und die Bindehaut, sondern auch in ausgedehntem Maße die Haut der Stirn- bis Scheitelgegend versorgen soll. Aber beim *Trionyx* beschränkt sich sein Verbreitungsgebiet augenscheinlich nur auf die Haut sowie die

[1] Vgl. I. Mittg. S. 45.

[2] Nach der neuesten Ansicht von Gaupp entsprechen die primitiven Durchtrittsstellen der Hirnnerven nicht den Löchern des Knochencraniums, sondern sehr wahrscheinlich den Durchlöcherungen der Dura mater. Deshalb ist der zwischen den Löchern der Dura mater und des Osteocraniums gelegene Abschnitt der Hirnnerven, streng genommen, nicht intracranial, sondern intermediär gelagert. Die Verästelung der Hirnnerven findet also keineswegs in der primitiven Schädelhöhle, sondern eigentlich sowohl auf der intermediären als auch auf der extracranialen Strecke statt.

Bindehaut des oberen Augenlides, wogegen die Haut der Stirngegend und des Nasenrückens von einem besonderen Aste des N. ethmoidalis, die der Scheitelregion dagegen von dem N. cut. zygomatico-temporalis (vgl. S. 450) innerviert wird. Deswegen habe ich den in Rede stehenden Nerven als N. palpebralis superior bezeichnet, um ihn von dem echten N. cutaneus frontalis bzw. dem N. cut. zygomatico-temporalis zu unterscheiden.

Hoffmann verfolgte ihn bei *Chelone* und bezeichnete ihn als den vierten Ast des Trigeminus. Nach ihm verzweigt sich dieser Ast in den Mm. depressor palpebrae superioris et inferioris, was beim *Trionyx* niemals zur Beobachtung kam. Ebenso abweichend ist der Befund Watkinsons, nach dem eventuell der meinem N. palpebralis superior entsprechende Nerv außer einem Zweig für den M. depressor mandibulae inferioris noch »a fine connective fibre« ablöst, welche die »connection . . . between . . . ramus palatinus VII« bewerkstelligt.

Kurz vor dem Eintritt in die Fissura orbitalis löst sich von dem Stamm des N. ophthalmicus die

2. Radix ciliaris longa (R. cil. l.),
Filamentum ad ganglion ophthalmicum, Bojanus,

ab. Sie ist länger (etwa $2^1/_2$mal), aber ein wenig dünner als die Radix ciliaris brevis des N. oculomotorius. Sogleich überschreitet sie den medialen Rand des M. retractor oculi, legt sich an die äußere Seite der Radix brevis ciliaris des N. oculomotorius und zieht mit dieser zuerst gerade nach vorn, biegt dann sanft nach außen und verbindet sich mit der hinteren medialen Ecke des Ganglion ciliare. Sehr wahrscheinlich führt sie diesem Ganglion die sensiblen Fasern zu.

Die Endäste sind: der N. cutaneus frontalis, Nn. narium lateralis et narium medialis.

3. N. cutaneus frontalis (N. cut. front.).

In Begleitung des gleichnamigen Astes der A. nasalis medialis wendet sich dieser dünne Endast nach dorsalwärts, durchsetzt sogleich das Foramellum nasale des Os praefronto-nasale (vgl. I. Mittg. S. 35) und strahlt vorzugsweise caudalwärts in die Haut des Nasenrückens bis zur Stirngegend aus. Dieser Nervenast entspricht dem R. frontalis perforans des Frosches (Gaupp).

4. N. lateralis narium (N. nar. lat.).

Surculus externus, Bojanus.

Ein sehr dicker Endast. Nachdem er dicht an der Glandula nasalis externa schräg nach außen durchgezogen ist, läuft er außerhalb der Sakterwulst gegen die äußere Seite der Paries der Zona annularis der knorpeligen Nasenkapsel gerade vorwärts und zerlegt sich nahe dem oberen Rande der Apertura narium externa in zwei gleichstarke Endzweige[1], einen medialen und einen lateralen, die dichotomisch verzweigt in der Haut der dorsalen und äußeren Wand des Rüssels verschwinden (Rr. praemaxillares superiores, Rr. apicales Gaupps). Die Glandula nasalis externa und eventuell auch der M. arrector rostri erhalten von ihm Zweige. Die Nasenschleimhaut steht jedoch außer seiner Herrschaft.

5. N. medialis narium (N. nar. med.).

Surculus internus, Bojanus.

Er ist ebenso dick wie der letztere Nerv, zieht über den N. olfactorius medianwärts und betritt mit diesem Nerven das Foramen olfactorium capsulae nasi[2], um sich als N. septi nasi (Cords) dicht unterhalb der Nasenschleimhaut auf der ventralen Fläche der knorpeligen Nasenscheidewand rostralwärts fortzusetzen. An der vorderen Grenze der Zona annularis der knorpeligen Nasenkaspel durchzieht er die Fenestra inferior[3] (Fenestra nasobasalis von Gaupp) und zerfällt dichotomisch in Endzweige, die Rami praemaxillares inferiores (Textfig. 22, rr. praemax. inf.), die hauptsächlich die Haut der ventralen Wand des Rüssels sowie der Prämaxillargegend innervieren. Die Nasenschleimhaut wird wahrscheinlich auch von einigen seiner Seitenzweige versorgt. Den R. communicans cum n. palatino, den Gaupp beim Frosch erwähnt, konnte ich beim *Trionyx* nicht nachweisen.

---

[1] Zwischen diesen zwei Ästen verläuft ein dicker Ausführungsgang der äußeren Nasendrüse in Begleitung der Blutgefäße. Die Querschnitte dieses Ausführungsganges machen auf den ersten Anblick einen Eindruck, als ob ein Tränennasengang vorläge, was in der Tat nicht der Fall ist. — Sowohl makroskopisch als auch mikroskopisch konnte ich keine Zweige verfolgen, die die Nasenschleimhaut versorgen.

[2] Vgl. I. Mittg. S. 44.

[3] Vgl. ibidem S. 43.

B. N. maxillaris (N. max.)

R. secundus seu supramaxillaris, Bojanus; N. maxillaris superior, Fischer; R. supramaxillaris, Hoffmann.

Ein starker Stamm des Trigeminus, der zwischen dem N. ophthalmicus und dem später zu erwähnenden N. mandibularis aus dem Ganglion trigemini hervorgeht. Er durchsetzt gleich das Foramen sphenoidale, um in die Fossa temporalis propria zu gelangen; dann zieht er zwischen dem M. pterygoideus internus und dem Ansatz des M. temporalis zum Foramen orbito-temporale und durch dieses hindurch in die Augenhöhle. Dicht vor dem Proc. perpendicularis ossis palatini spaltet er sich auf einmal in drei starke Endäste, den N. palatinus communis, N. infraorbitalis posterior und den N. infraorbitalis anterior. Unmittelbar nach dem Eintritt in die Orbita wird der Stamm mit seinen Seitenzweigen durch einen starken Sehnenstreifen, den verdickten Teil der Periorbita, am Orbitalboden befestigt.

In der Schläfengrube entsendet der Stamm folgende Seitenzweige:

1. N. cutaneus zygomatico-temporalis (N. cut. zyg. temp.).

R. zygomaticus, Bojanus und Hoffmann.

Ein verhältnismäßig starker Nerv, der medial vom M. temporalis entsteht. Vor der Ansatzsehne des gleichen Muskels zerfällt er in vorliegende drei Ästchen:

a. das vordere, R. palpebralis inferior posterior, siehe unten.

b. das dorsale, R. cutaneus temporalis (R. cut. temp.) (Nervulus subcutaneus malae Bojanus) schlingt sich um die vordere Fläche des M. temporalis nach oben, durchbricht dann den vordersten Teil der Fascia temporo-nuchae und verbreitet sich mit mehreren Endfäden in der, dem letzteren Muskel aufliegenden Haut bis zum Scheitel. Von seiner Wurzel trennt sich regelmäßig ein zarter, sehr eigentümlicher Zweig ab, der längs der medialen Fläche des Jochbogens caudalwärts verläuft und durch die Fuge zwischen dem Quadratum und dem Quadrato-jugale unter die Haut des Trommelfells tritt, um hier zu endigen. Da ich eine ähnliche Angabe nirgends gefunden habe, so möchte ich ihn als den Nervulus membranae tympani seu meatus acustici externi (Fig. 56, N. membr. tymp.) bezeichnen[1].

c. das ventrale Ästchen, der R. cutaneus malae, strahlt von dem unteren Rande des Jochbogens in die anliegende Haut der Backe aus.

[1] In bezug auf die Beziehung dieses Nerven zu dem R. recurrens ad nervum facialem verweise ich auf meine in dieser Zeitschrift, Bd. XLV veröffentlichte Arbeit (S. 478—479).

2. Rr. palpebrales inferiores posteriores (rr. palp. inf. post.).

R. lacrymalis alter, BOJANUS.

Sie werden beim Durchtritt durch das Foramen orbito-temporale vom Stamm abgegeben und strahlen von der äußersten Seite der Portio superior des M. pterygoideus teils in die ventralen Tränendrüsen, teils in die Nickhaut, teils in den M. depressor palpebrae inferioris[1], teils in die Haut des hinteren Augenwinkels. Gewöhnlich zwei bis drei vorhanden.

Endäste:

3. N. palatinus communis (N. palat. com.).

R. pterygoideus, BOJANUS (?);
R. communicans cum ramo palatino nervi facialis, HOFFMANN.

Unter den drei Endästen ist er am dünnsten, dringt sofort in den Canalis palatinus major ein und schwillt darin zu einer undeutlichen Verdickung, dem Ganglion palatinum (Gangl. palat.), an, das offenbar zum Teil dem Ganglion spheno-palatinum der Säuger entspricht. In diesen Nervenknoten senkt sich von hinten her der N. palatinus communicans (vgl. diese Abhdlg. S. 461) und der mit der A. infraorbitalis verlaufende sympathische Faden ein. Aus dem oralen Ende des Ganglion gehen zwei starke Nerven hervor, der N. palatinus posterior major et minor. (Textfig. 21).

Textfig. 21.

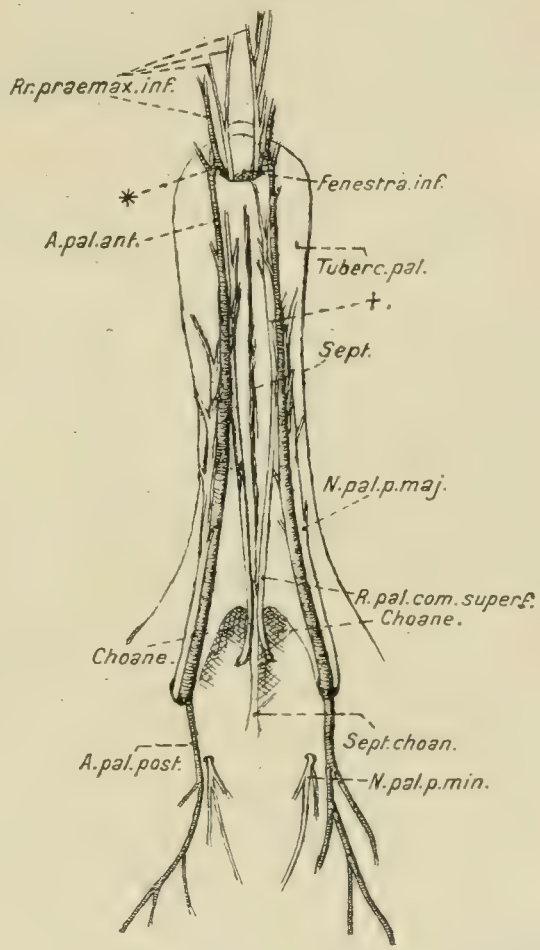

Nerven und Blutgefäße im Gaumen, von der Mundseite gesehen. 3 mal vergrößert. *Tuberc. palat.*, Tuberculum palatinum. *Fenestra inf.*, Fenestra inferior an der knorpeligen Nasenkapsel bezw. Foramen incisivi.

a. N. palatinus posterior major (N. palat. post. maj.).

Er stellt gleichsam die distale Fortsetzung des N. palatinus communis dar, ist jedoch aus den Elementen des letzteren Nerven, des R. communicans n. facialis cum n. palatino sowie des R. communicans n. glossopharyngei cum n. palatino zusammengesetzt. Der

[1] Vgl. diese Abh. S. 314.

Nerv tritt aus der oralen Öffnung des Canalis palatinus major heraus und läuft, medial die gleichnamige Arterie begleitend, außerhalb der Choane schräg nach vorn und innen in das Tuberculum palatinum[1]. Nachdem er unterwegs mehrere zarte Seitenzweige in die Schleimhaut des letzteren Höckers abgegeben hat, trifft er an der Grenze des vorderen Drittels des Gaumens mit dem Ende des N. naso-palatinus des N. infraorbitalis anterior (vgl. S. 453) zusammen. Dieser gemeinsame Nerv zieht noch eine Strecke weiter nach vorn und löst sich in Endzweige auf, die den vorderen Teil des Tuberculum palatinum versorgen.

b) N. palatinus posterior minor (N. pal. p. min.)

Rami nasales posteriores e Vidiano, Bojanus (?).

Er ist viel schwächer als der vorige Endzweig, tritt in den Canalis palatinus minor ein und strahlt aus der ventralen Mündung desselben nach hinten in die Schleimhaut des Schlunddaches aus. Sein Anfangsstück ist mit dem N. palatinus communicans (vgl. S. 461) innig verschmolzen. Da aber der letztere Nerv mit seiner Hauptmasse in den N. palatinus posterior major übergeht, so besteht der Hauptbestandteil des in Rede stehenden Endzweiges aus den dem N. trigeminus entstammenden Fasern.

4. N. infraorbitalis posterior (N. infraorb. post.).

R. infra-orbitalis, Bojanus (partim).

Ein sehr dicker Endast. Sein Anfangsstück ist gemeinschaftlich mit der gleichnamigen Arterie in dem Sulcus infraorbitalis lateralis eingebettet. Weiter vorn dringt er in den Canalis alveolaris infraorbitalis, um in den Canalis alveolaris superior zu gelangen. Hier zerfällt er regelmäßig in zwei Äste, einen vorderen und einen hinteren, die sich sogleich in Endzweige auflösen, die durch die Foramina alveolaria externa superiora austreten und die obere Lippe und deren Umgebung innervieren: Rr. cutanei infraorbitales et labiales superiores (rr. c. infraorb.). In dem Canalis alveolaris superior lösen sich einige feine Zweige von dem Stamme ab und dringen in die benachbarten Canaliculi alveolares superiores hinein (Rr. alveolares superiores), um sich endlich unter dem Indumentum corneum (Bojanus) auszubreiten.

[1] Eine mediane, längliche Schleimhautverdickung des Gaumens, die bei *Testudo europaea* zuerst von Bojanus entdeckt worden ist. Sie ist median mit einer scharf begrenzten Epithelleiste versehen, in welcher zahlreiche, einreihige Geschmacksknospen eingebettet sind. Vgl. Textfig. 10 u. 11.

5. N. infraorbitalis anterior (N. infraorb. ant.).

Ram. genuinus supramaxillaris, Bojanus.

Medial von der Wurzel des vorigen Nerven beginnt seine dicke Wurzel, die dicht an dem Orbitalboden angeschmiegt gerade nach vorn zieht. Ihre Fortsetzung zwängt sich dann durch das Foramen orbitonasale zwischen die knorpelige Nasenkapsel und den Proc. frontalis der Maxilla und tritt in das Foramen alveolare superius anterius ein, wo sie in Endzweige zerfällt. Unter dem letzteren ist der in dem Canalis alveolaris superior verlaufende Zweig am stärksten entwickelt und entsendet unterwegs für jeden Canaliculus alveolaris je ein Zweigchen, das sich unter der oberen Hornscheide verbreitet (vgl. I. Mittg. S. 39). Die übrigen Endzweige, die aus den Foramina infraorbitalia austreten, verhalten sich wie die Rr. cutanei infraorbitales et labiales superiores des vorigen Nerven.

Während des Verlaufes begleitet den Stamm an seiner medialen Seite die gleichnamige Arterie. In der Orbita gehen von ihm noch folgende Seitenzweige ab:

a. N. naso-palatinus (Textfig. 22, N. nasopalat.). Ein dünner Zweig, der sich am Ursprunge des Stammes des N. infraorbitalis anterior oder früher vom Stamme des N. maxillaris an seiner medialen Seite abzweigt. Er zieht unter der A. infraorbitalis über die Facies orbito-nasalis des Choanenteiles der knorpeligen Nasenkapsel in schwachem Bogen nach vorn. Das Verhalten seines distalen Teiles ist individuell sehr verschieden, indem er entweder mit einem Ast des N. infraorbitalis anterior eine Schlinge bildet, oder durch ein winziges Loch im Choanenteil in die Nasenschleimhaut ausstrahlt. Seine Seitenzweige zeigen dieselben Verhältnisse und verlieren sich in der Schleimhaut der Nasenhöhle oder des Schlunddaches. Der hinterste oder zweithinterste Seitenzweig ist dagegen sehr stark und weist einen beträchtlich abweichenden Verlauf sowie Endigung auf. Er läuft nämlich auf der dorsalen Fläche des Choanenteiles der knorpeligen Nasenkapsel nach innen, steigt dann zwischen diesem Knorpel und dem Vomer (ohne deshalb den Choanenteil der knorpeligen Nasenkapsel zu durchsetzen) oralwärts herab und tritt über den hinteren Rand des Gaumens (dicht neben dem Septum der Choane) in das Tuberculum palatinum ein. Hier zieht er hart neben der Medianlinie gerade rostralwärts und hängt an der hinteren Grenze des vorderen Drittels des Gaumens mit dem N. palatinus posterior major spitzwinklig zusammen.

Ich möchte ihn als R. palatinus communicans superficialis

(Textfig. 20—22, R. palat. com. superfic.) bezeichnen. Es wäre noch zu bemerken, daß er im Gegensatz zu dem N. palatinus posterior major, am medialen Rande der Choane seine ständige Lage hat. Ich glaube, daß er für den *Trionyx* ganz eigenartig ist, weil ich nirgends einen homologen Nerven mit dem gleichen bzw. ähnlichen Verlauf gefunden habe [1].

Textfig. 22.

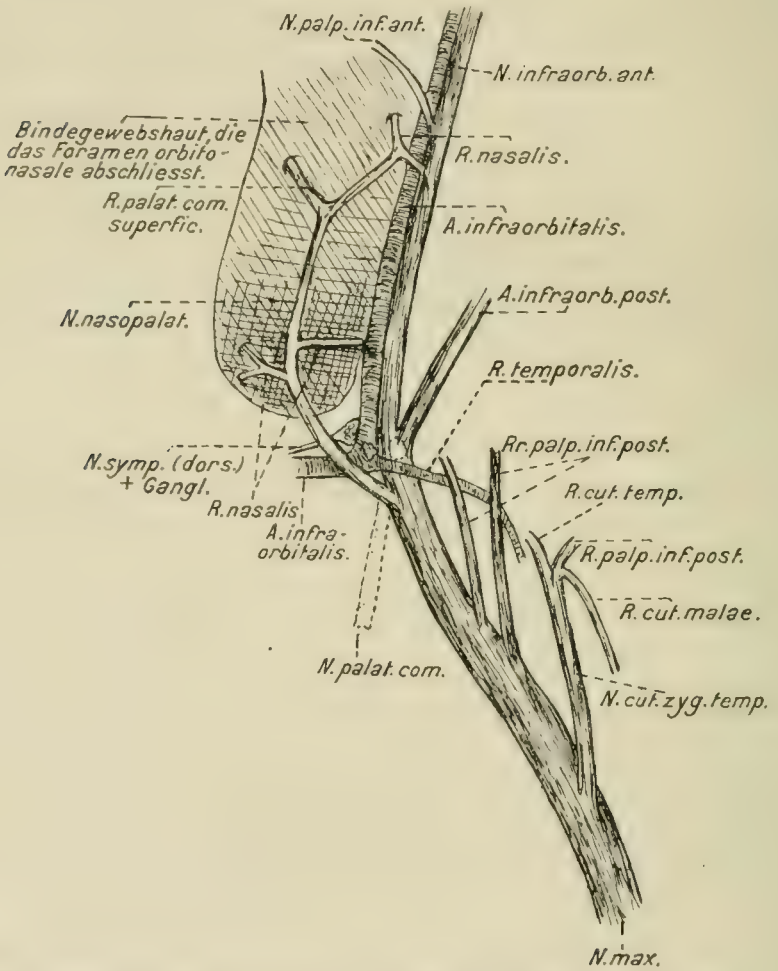

N. maxillaris und N. nasopalatinus. Stark vergrößert. Dorsalansicht.

b. N. palpebralis inferior anterior (N. palp. inf. ant.). Auch bezüglich dieses Astes finde ich keine Angabe in der Literatur. Er ist ziemlich dick, verläßt am vorderen Teil des Orbitalbodens den Stamm, steigt entlang der Crista orbitalis medialis nach dorsal und versieht mit seinen Endzweigen die Harder'sche Drüse, den vorderen Augenwinkel und die ihm benachbarten Teile der beiden Augenlider.

[1] Ich verweise auf die Schriften von Bojanus, Vogt, Hoffmann, Stannius, Fischer, Osawa, Cords, Watkinson, Gaupp, O. Bender u. a.

C. N. mandibularis (N. mand.).

N. inframaxillaris, Bojanus.

Hinter dem vorigen Stamm entspringt er von dem Ganglion trigemini an dessen äußerem Rande, durchsetzt gleich das Foramen sphenoidale und gelangt in die Schläfengrube. Darauf dringt er in Begleitung der gleichnamigen Arterie über den M. pterygoideus in das Ostium superius des Canalis inframaxillaris und läuft innerhalb

Textfig. 23.

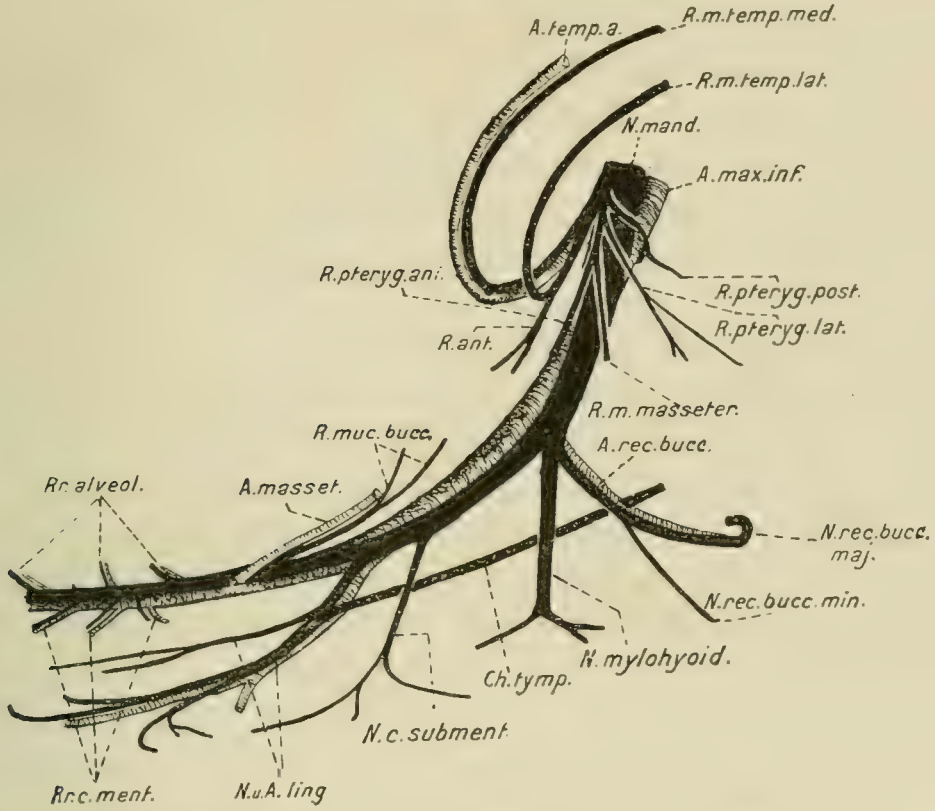

N. mandibularis und seine Begleitarterie. Von außen gesehen.

dieses Knochenkanals in sanftem Bogen noch vorn. In diesem Kanal führt er den neuen Namen N. alveolaris inferior.

In der Schläfengrube gehen aus ihm folgende Seitenzweige hervor:

1. N. temporo-massetericus.

Er ist sehr dick, aber kurz und spaltet sich sofort in:

a. den R. musc. temporalis medialis (R. m. temp. med.); die A. temporalis anterior begleitend, läuft er am medialen Rande der Ansatzsehne des gleichnamigen Muskels nach dorsal und versieht mit seinen Zweigen die mediale Hälfte des nämlichen, dicken Muskelbauches.

b) den R. musc. temporalis lateralis (R. m. temp. lat.); er ist viel dicker als der erstere, wendet sich an der hinteren Fläche der Ansatzsehne des Schläfenmuskels entlang dem vorderen Rande der Bursa mucosa[1] nach außen und biegt am äußeren Rande derselben Sehne nach rückwärts. Er senkt sich in die äußere Hälfte des gleichnamigen Muskels ein. Unterwegs entsendet er einen ziemlich dicken Zweig (Textfig. 23, R. ant.) nach vorn, der sich in dem vorderen, die Endsehne bedeckenden Teil desselben Muskels verbreitet. Dieser Ast wird sehr oft von dem vorigen Hauptast abgelöst.

Dem Gesagten zufolge stimmt die Art und Weise der Innervation des Schläfenmuskels des *Trionyx* genau mit der des Menschen überein, wenn man dabei den medialen Ast dem N. temporalis anterior und den lateralen dem N. temporalis posterior gleichsetzt.

c. R. pterygoideus anterior (R. pteryg. ant.). (Ram. buccinatorius, Bojanus); besitzt zwei Äste, die aus dem R. musc. temporalis lateralis, medial von der Ansatzsehne des M. temporalis hervorgehen und die dorsale Portion des M. pterygoideus versorgen.

d. R. musc. massetericus (R. masset.) (Ram. ad musculum pterygoideum, Bojanus(?)), der sich ebenfalls von dem R. musc. temporalis lateralis abspaltet, mit diesem hinter der Ansatzsehne des M. temporalis nach außen zieht und vor dem M. quadrato-mandibularis in den gleichnamigen Muskelbauch eindringt.

e. R. pterygoideus lateralis (R. pteryg. lat.). Er zweigt gewöhnlich von dem R. musc. temporalis lateralis ab, geht dann, von dem Hauptast begleitet, hinter der Ansatzsehne des Schläfenmuskels nach außen und hinten und versorgt den M. quadrato-mandibularis.

Diese drei eben beschriebenen Zweige entspringen sehr oft selbständig aus dem Hauptstamm.

2. R. pterygoideus posterior (R. pteryg. post.).

Er entspringt selbständig aus dem Anfangsstück des N. mandibularis, dicht neben dem N. temporo-massetericus. Er zieht steil oralwärts herab und versieht mit Zweigen teils die ventrale Portion des M. pterygoideus, teils den M. pterygo-mandibularis.

Die den Namen N. alveolaris inferior führende, distale Fortsetzung des N. mandibularis verläuft innerhalb des Canalis inframaxillaris nach vorn. Nach den Angaben mancher Forscher scheint sie bei den meisten Cheloniern entlang dem oberen Rande des

[1] Vgl. diese Abh. S. 324.

Merkelschen Knorpels zu verlaufen. Bei dem von mir untersuchten *Trionyx* ist der genannte Knorpel in der Regel von diesem Nerven deutlich entfernt und kommt nur in der kurzen Strecke vor dem Operculare, entsprechend der medialen Öffnung des betreffenden Knochenkanals, mit ihm in Berührung.

Als Endäste des N. alveolaris inferior kommen in Betracht:

3. N. recurrens buccalis (N. rec. bucc.).

R. recurrens cutaneus maxillae inferioris, Fischer.

Ein ziemlich dicker Zweig, der sich unter dem Operculare von dem Stamme ablöst. Zunächst kreuzt er ventro-caudalwärts den Merkelschen Knorpel an dessen lateraler Fläche und dringt dann in den Canalis buccalis des Suprangulare ein. Seine Hauptfortsetzung kommt als N. recurrens buccalis major (N. rec. bucc. maj.) am Ostium superius des letzteren Knochenkanals zum Vorschein, durchbricht den hinteren Abschnitt des M. masseter und biegt unter der Haut nach vorn, um sich nach einem weiteren horizontalen Verlaufe, ventral von dem Lig. anguli oris[1], in der Umgebung des Mundwinkels zu verzweigen.

Innerhalb des Canalis buccalis gibt er einen schwachen Ast ab, der am Ostium inferius als N. recurrens buccalis accessorius s. minor (N. rec. bucc. min.) gegen den hinteren Rand des M. masseter hervortritt. Dieser Ast versorgt vorzugsweise den ventralen Bezirk des Trommelfells sowie das ihm benachbarte Hautgebiet der Backengegend.

Der Nerv wurde zuerst von Fischer bei verschiedenen Reptilien, die Chelonien ausgenommen, beobachtet. Nach diesem Autor ist er nur bei den *Crocodilia* in zwei Endäste geteilt, wie dies auch beim *Trionyx* der Fall ist.

4. N. mylohyoideus (Bojanus) (N. mylohyoid.).

Kurz hinter der medialen Öffnung des Canalis inframaxillaris verläßt er entweder selbständig oder gemeinsam mit dem vorigen Zweig den Stamm und passiert unten den Raum zwischen dem Dentale und dem Merkelschen Knorpel, um nach dem Durchtreten durch den M. intermaxillaris von der ventralen Fläche in den Muskel einzustrahlen. Gaupp und später auch Cords haben als ein Kenn-

[1] Dieses Band ist sehr stark und sowohl zwischen der äußeren Fläche des Proc. articularis ossis temporalis (Bojanus) des Quadratums als auch den hinteren Enden der beiden Mundlippen ausgespannt. Vgl. Tafelfig. 57 u. 58, Lig. anguli oris.

zeichen dieses Nerven seine besonderen topographischen Beziehungen zum Merkelschen Knorpel hervorgehoben.

5. N. cutaneus submentalis (N. c. subment.).

Ein zarter Zweig, der in der Höhe der medialen Öffnung des Canalis inframaxillaris entsteht, über die laterale Fläche des Merkelschen Knorpels verläuft und an dessen lateralem Rande unter die Mundschleimhaut gelangt. Nachdem er ebenfalls den Ursprung des M. intermaxillaris nach unten und vorn durchsetzt hat, zerfällt er in mehrere Zweige, die in die Haut der Kinngegend ausstrahlen.

6. N. lingualis (N. ling.).

Ein kräftiger Nerv, der kurz vor dem Eintritt in das Ostium inferius Canalis inframaxillaris des Dentale von der unteren Seite des Stammes über die mediale Fläche des Merkelschen Knorpels entsendet wird. Er teilt sich sogleich in drei Endzweige, von denen der mittlere die übrigen an Dicke übertrifft und eine Schlinge mit der Chorda tympani bildet. Die drei Endzweige begeben sich auf dem M. intermaxillaris nach vorn und einwärts zur falschen Zunge, um sich in derselben zu verzweigen. Ich habe sehr oft zwischen ihren Zweigen die geflechtartigen Verbindungen beobachtet. Auch selten legen sich die Endzweige, welche neben dem Ansatz des M. genioglossus in die Tiefe hineindringen, an die des N. hypoglossus an, ohne aber miteinander ihre Fasern auszutauschen. So ist der vor allem von Fischer und Osawa nachdrücklich hervorgehobenen Ansicht, nach welcher der N. lingualis und N. hypoglossus im Mundboden Geflecht bilden, sicher beim *Trionyx* nicht beizupflichten. Ebensowenig scheint der Satz, »Ramus lingualis quinti paris a testudine abest; nec chordae vestigium«, wie es Bojanus schreibt, zuzutreffen, denn der Mangel des physiologisch so wichtigen N. lingualis wäre schon an und für sich recht unverständlich und außerdem wurde auch die Chorda tympani bei den verschiedenen *Testudinata* durch Noak, Bender, Kunkel u. a. unzweifelhaft nachgewiesen.

7. Ram. mucosae buccalis (R. muc. bucc.).

Er geht innerhalb des Canalis inframaxillaris des Dentale in caudaler Richtung aus dem Stamm hervor, tritt in Begleitung eines starken Arterienastes aus dem Foramen mentale posterior und steigt an der medialen Fläche des M. masseter zum Mundwinkel empor. Sein Verbreitungsgebiet ist die Schleimhaut der Umgegend des

Mundwinkels. Soweit mir bekannt ist, fehlt bis heute eine nähere Angabe über diesen Schleimhautnerven.

8. Rami alveolares (Rr. alveol.).

9. Rami cutanei mentales et labiales inferiores (Rr. c. ment.).

Die letzteren treten aus den Foramina mentalia anteriora, während die Alveolaräste die Foramella alveolaria verlassen und unter dem Indumentum corneum (Bojanus) ihre Ausbreitung finden.

Dem Gesagten zufolge weist der N. trigeminus ausgedehnte Beziehungen zu den übrigen Gehirnnerven auf, und zwar durch Vermittelung der Radix ciliaris longa indirekt zu dem N. oculomotorius und durch den N. palatinus communis und den N. lingualis zu dem N. facialis und teilweise auch zum N. glossopharyngeus. Die Verbindung mit dem N. hypoglossus sowie dem N. abducens (nach Vogt) möchte ich jedoch beim *Trionyx* gänzlich in Abrede stellen. Die Schlingenbildung mit dem Endzweige des N. trochlearis kommt als Abnormität vor. Für die sehr oft behauptete Beteiligung von sympathischen Elementen an der Bildung des Ganglion trigemini konnte ich leider bis jetzt keine ganz befriedigenden Beweise erbringen. Nur in einer Serie der Querschnitte des Kopfes war eine bedeutend kleine Zellenanhäufung im Laufe der ventralen Sympathicusbahn, der Lage des Ganglion trigemini entsprechend, festzustellen. Aber, ob eine Verbindung zwischen diesen beiden Ganglien vorhanden ist, konnte ich nicht entscheiden. Das Eintreten eines sympathischen Nerven in das Ganglion sphenoidale scheint mir jedoch eine Tatsache zu sein. Der von Fischer nachdrücklich hervorgehobene Ram. recurrens ad nervum facialem ist in Ursprung und Verlauf dem Nervulus membranae tympani des *Trionyx* sehr ähnlich, besonders wenn man von seinem Endstück absieht. Das Auftreten des Ramus palatinus communicans superficialis ist auch sehr interessant.

VI. Paar: N. abducens (N. VI.).

(Fig. 50, 51 und Textfig. 9 u. 11.)

Ungefähr an der rostralen Grenze des Nachhirns entsteht die Wurzel dieses mäßig dicken Nerven durch Zusammenschluß von vier bis fünf zarten Fäden, die neben dem Sulcus basilaris aus der ventralen Seite des Hinterhirns hervorgehen. Nachdem der Nerv gerade nasalwärts das eigene Loch der Dura mater und weiterhin

den Canaliculus pro nervo abducente des Basisphenoids[1] durchsetzt hat, zwängt er sich über die A. carotis in den Raum zwischen der Seitenwand des Sulcus cavernosus der Schädelbasis und des M. retractor oculi. Dabei löst sich von ihm ein starker Ast für den letztgenannten Muskel nach innen ab (vgl. Textfig. 9). Die distale Fortsetzung des Stammes kommt, unterwegs an die Seitenfläche des M. retractor oculi angelagert, durch die Fissura orbitalis in die Augenhöhle und senkt sich unmittelbar in den M. rectus lateralis ein.

Der mediale Ast, der R. musc. retractoris oculi, durchsetzt der Länge nach den gleichnamigen Muskel, den er mit Zweigen versieht. Seine nasale Fortsetzung gibt in der Orbitalhöhle, genau unterhalb des N. opticus, einen relativ dicken Ast für den orbitalen Teil des M. retractor oculi ab und dringt, nach der Durchbohrung durch diesen Muskel, in den Levator palpebrae superior sowie den Levator membranae nictitantis ein, um in denselben zu endigen.

Wie aus der obigen Beschreibung hervorgeht, gibt es beim *Trionyx* gar keine Verbindung zwischen dem N. abducens, N. trochlearis, N. facialis sowie dem Kopfsympathicus, wie Fischer und nachher auch Hoffmann gegen Vogt hervorgehoben haben, so daß ihre Existenz, wenigstens bei Reptilien, unwahrscheinlich zu sein scheint. Dagegen konnte ich mit aller Bestimmtheit Äste für die Muskeln der Nickhaut sowie des Augenlides nachweisen, die Fischer vermißt zu haben glaubte (vgl. das Kapitel »Augenmuskeln« in dieser Abhandlung).

VII. Paar: N. facialis (N. VII.).

N. durus, Bojanus.

(Fig. 50, 51, 55–58, Textfig. 20, 21, 23 u. 24.)

Dicht an die ventrale Seite der Acusticuswurzel sich anschließend verläßt er als ein mäßig dicker Nerv den vorderen Teil des Rhombencephalon. Zunächst zieht er in Begleitung des vorderen Acusticusastes nach vorn, dringt aber bald selbständig unter rechtwinkeliger Abknickung nach außen in den eigenen Knochenkanal des Prooticums ein und schwillt in der Ampulla canalis facialis[2] zu einem deutlichen Nervenknoten, dem

[1] Vgl. I. Mittlg. S. 28.

[2] Vgl. I. Mittg. S. 24. Wie aus den Tafelfig. 21—23 (I. Mittg.) hervorgeht, liegt die Mündung des Canalis facialis des Prooticum nicht »vor und unter dem Foramen vestibulare« (Foramen ovale), sondern vor und mehr über diesem Loch. Deswegen muß auch das Ganglion geniculi selbstverständlich im Gegensatz zu der Beschreibung Benders vor und mehr oben von dem Foramen ovale gelegen sein.

Ganglion geniculatum,[1] (G. genic.)

an. Dasselbe erweist sich als eine konische Verdickung, deren Basis etwas nach außen in den Canalis venae nasophthalmicae hervorragt und die mit ihrer Konkavität den medialen Umfang der vorbeiziehenden V. nasoophthalmica in sich aufnimmt. Das Ganglion übernimmt einerseits einen zarten Nervenfaden, den Nervulus tympani (Textfig. 20, N. tympan.), der sich von dem Stamm des N. glossopharyngeus trennt und entlang der ventralen Wand der A. temporalis posterior[2] nach vorn verläuft, anderseits läßt es nach unten den Ram. communicans cum n. palatino (R. anterior der Autoren) sowie nach hinten die eigentliche Fortsetzung des Stammes (R. posterior s. hyomandibularis der Autoren) hervorgehen.

1. Ram. communicans facialis cum nervo palatino[3].

R. petrosus Vidiani, Bojanus; R. palatinus nervi facialis, Hoffmann.

Er ist zwar dem N. petrosus superficialis major der Säugetiere vergleichbar, doch wesentlich dadurch auseinanderzuhalten, daß er nicht motorisch, sondern von rein sensibler Natur ist. Beim *Trionyx* ist er so dünn, daß er sich nur mit großer Mühe makroskopisch darstellen läßt. Nach dem Abgang aus dem Ganglion geniculatum steigt er unmittelbar genau senkrecht in den gleichnamigen Knochenkanal des Prooticums sowie des Pterygoids herab und schließt sich in dem Canalis caroticus an der äußeren Seite der A. carotis mit dem Verbindungsast des N. glossopharyngeus zu einem gemeinsamen Stamm, dem

N. palatinus communicans (N. pal. communic.)

N. pterygoideus (Bojanus).

zusammen. Derselbe läuft als ein von den Seiten zusammengedrücktes Bändchen, entlang der äußeren Wand der distalen Fortsetzung der

[1] Die Nervenzellen des betreffenden Ganglions sind nicht auf das Territorium des Ganglions allein beschränkt, sondern kommen außerdem auch noch an der Stelle, wo der Stamm sich in den eben beschriebenen Knochenkanal einzutreten anschickt, zwischen den Nervenfasern haufenweise vor. Diese mediale Gruppe der Nervenzellen (sie ist auf der Textfig. 20 durch quere Schraffierung an der Wurzel angedeutet) steht sehr oft mit dem Ganglion vestibulare des N. acusticus in direkter Kontinuität und erscheint dann bei flüchtigem Anblick als ein Teil des letzteren. Man kann jedoch die beiden Ganglien dadurch leicht voneinander unterscheiden, daß die dem N. facialis angehörigen Ganglienzellen viel größer als die des Ganglion vestibulare sind (ungefähr wie 3 : 2).

[2] Vgl. I. Mittg. S. 56 Parenthese.

[3] Vgl. ibidem S. 29 u. 33.

A. carotis bezw. der V. nasophthalmica gerade nach vorn und tritt selbständig in den Canaliculus pro n. palatino communicante des Palatinus ein. Innerhalb des vorderen Teiles des letzteren Knochenkanals verschmilzt er eine kurze Strecke mit dem N. palatinus posterior minor, trennt sich aber bald von diesem Nerven und senkt sich in das Ganglion palatinum[1] ein. Über seinen weiteren Verlauf kann ich vorderhand nichts Bestimmtes sagen. Doch ist es sehr wahrscheinlich, daß dieser Nerv für die Geschmacksknospen des Tuberculum palatinum bestimmt ist. Ich werde noch bei der Besprechung der Chorda tympani und des Ramus communicans n. glossopharyngei cum n. palatino auf diese Frage zurückkommen.

2. Ramus posterior s. truncus hyomandibularis (Tr. hyomand.)[2].

Nachdem er das Ganglion geniculatum verlassen hat, zieht er caudalwärts über die Columella auris in schwachem Bogen durch das Cavum intermedium bezw. die Fossa jugularis interna[3], wobei er den wichtigen Zweig, die Chorda tympani, entsendet, aber im Gegensatz zu dem Befunde Bojanus' und Hoffmanns mit dem Ganglion petrosum keine Verbindung eingeht. Dann kommt er am Foramen jugulare externum zum Vorschein und gelangt zwischen den beiden Mm. depressores mandibulae an den M. sphincter colli, um hier seine Endramification zu finden.

Am Anfang befindet sich der R. posterior unterhalb der V. nasophthalmica, bald jedoch trennt er sich von derselben und gelangt auf die Columella auris an der medialen Grenze des stangenförmigen

[1] Vgl. diese Abhdg. S. 451 und Textfig. 20.

[2] Vgl. hierüber I. Mittg. S. 52—53.

[3] Gaupp schreibt in der Anatomie des Frosches über den Verlauf des R. mandibularis: »... liegt er dem ventralen Umfang der V. jugularis interna an. Er folgt dem seitlichen Umfang der Ohrkapsel nach hinten, tritt also durch die Lücke hindurch, die zwischen Processus basalis Quadrati und Crista parotica besteht, tritt dann über das innere Ende der knöchernen Pars media der Ohrcolumella ...« Osawa sagt in seiner Arbeit über die *Hatteria punctata*, »R. posterior ... geht durch die Spalte zwischen Prooticum und Quadratum nach hinten lateralwärts ...« Eine überraschende Ähnlichkeit im Verlaufe des R. posterior der genannten Tiere sowie des *Trionyx*, welche ohne weiteres die Homologie der benachbarten Teile aufzustellen gestattet! Vor allen Dingen erinnere ich an den Satz in der ersten Mitteilung auf Seite 51, der in der Hauptsache das Cavum intermedium betrifft: »daß das Antivestibulum im Sinne von Bojanus ... nichts anderes darstellt als einen wohl auch bei anderen niederen Wirbeltieren wiederkehrenden, aber erst bei Schildkröten gut ausgebildeten besonderen Hohlraum zwischen Pauken- und Labyrinthhöhle«.

Abschnittes. Weiterhin steigt er längs der Seitenwand des Cavum intermedium steil abwärts und setzt in dem äußeren, ventralen Winkel desselben Cavums seinen Weg fort. Nach dem Austritt aus dem Foramen jugulare externum zieht er eine kurze Strecke in dem Sulcus n. facialis posterior des Quadratums. Seine Seitenzweige sind:

a. Chorda tympani (Ch. tymp.). Trotzdem dieser Nerv überaus dünn ist, so spielt er doch in allen Tierklassen sowohl physiologisch als auch vergleichend-anatomisch eine wichtige Rolle. So ist dies auch bei *Trionyx* der Fall, wo er so fein ist, daß es nur selten gelingt, ihn unversehrt makroskopisch auszupräparieren. Aus diesem Grunde habe ich den Verlauf der Chorda tympani an mehreren lückenlosen Schnittserien des Kopfes verfolgt. Es ergab sich dabei folgendes:

Kurz bevor der Stamm die Columella auris überschreitet, trennt sich die Chorda tympani von seiner ventralen Fläche ab und steigt dicht vor der Columella auris steil nach außen und hinten herab. Zunächst dringt sie in den Canaliculus pro Chordae tympani des Quadratum[1] ein und tritt an dem hinteren Ausgang, dicht unter der Tuba Eustachii wieder zutage. Sodann wendet sie sich, zuerst den Bauch des M. depressor mandibulae durchsetzend und dann von innen durch den M. pterygo-mandibularis bedeckt, im Bogen nach vorn gegen die mediale Seite des Unterkiefergelenkes, um in das in der ersten Mitteilung hervorgehobene, feine Kanälchen des Unterkiefers einzutreten. Weiter vorn erscheint sie vor dem Complementare auf der medialen Fläche des MERKELschen Knorpels, setzt noch eine Strecke weiter dieselbe Richtung fort, bis sie schließlich den mittleren Zweig des N. lingualis trifft und sich mit diesem zu einem einheitlichen Nerven zusammenschließt (s. Tafelfig. 55 u. Textfig. 23). Ihr proximales Anfangsstück liegt offen in dem Cavum intermedium. Ebenso liegt der Nerv an einigen Stellen dicht unter der Mundschleimhaut. Im übrigen zeigt er in seinem ganzen Verlaufe bis zur Verbindungsstelle mit dem N. lingualis gar keine

[1] Der Verlauf der Chorda tympani wurde bereits in meiner ersten Mitteilung kurz geschildert (vgl. S. 26, 53, 67 u. 68). BENDER sagt: »im äußeren Paukenraum angekommen, wendet sich das feine Fädchen gerade unterhalb der Columella und unter der Schleimhaut längs der Hinterfläche des Proc. articularis quadrati abwärts«. Im Gegensatz zu dem von BENDER untersuchten *Trionyx ferox* ist bei *Trionyx japonicus* ein solcher Verlauf überhaupt nicht zur Beobachtung gekommen.

Verästelung und Anastomosenbildung mit den anliegenden Nerven, obwohl dieselben von manchen Autoren bei anderen Reptilien nachgewiesen worden sind.

Mehrere ältere Autoren, wie Bojanus, Stannius, Gegenbaur u. a., erkennen bei Sauropsiden überhaupt nicht das Vorhandensein der Chorda tympani an. Meines Wissens hat Fischer[1] zum erstenmal bei verschiedenen Reptilien mit Ausnahme der Schildkröten diesen dünnen Nerven nachgewiesen. Nach seiner Beschreibung löst sich der Nerv bei den meisten Arten vor oder gleich nach dem Überschreiten des R. posterior über die Columella auris von diesem Stamm ab und läuft im letzteren Fall über die Columella nach vorn, um vor diesem Knöchelchen entlang der hinteren Fläche des Quadratums oralwärts herabzusteigen und dann in den eigenen Kanal des Gelenkteiles der Mandibel einzudringen (Textfig. 24, 13). Der Beschreibung Osawas konnte ich bezüglich seines Verhältnisses zu der Columella nichts Genaueres entnehmen; doch ist es sehr wahrscheinlich, daß er auch bei *Hatteria* die vordere Seite des betreffenden Ohrknochens überschreitet, wie aus Versluys Abhandlung klar hervorgeht. Versluys Resultate, die sich aus umfangreichen Beobachtungen bei zahlreichen Reptilienarten mit Ausnahme der Schildkröten ergaben, stimmen teils mit Fischers, teils Osawas Fällen vollkommen überein. Der erste Typus, bei welchem die Chorda tympani nach Übertreten über die Columella auris aus dem R. hyomandibularis rostralwärts abgegeben wird und nach der Schlingenbildung um die vordere Seite der Columella entlang der hinteren Fläche des Quadratums ventralwärts zieht, ist Versluys Anschauung zufolge die ursprüngliche Form, von der der zweite und dann der dritte Typus abgeleitet worden sind. Da der letzte Typus zu der Columella auris genau so wie unser bei *Trionyx* beobachteter Fall sich bezieht, so kann der Schluß gezogen werden, daß der *Trionyx*-Zustand den sekundären, abgeleiteten *Lacerta*-Typen zuzuschreiben ist. Bei dem von Watkinson bei *Varanus* festgestellten Falle zog der Nerv ebenfalls »over the columella auris«, wie Versluys erster Typus. Auch Cords gewann bei Vögeln dasselbe Ergebnis. Nach Noak und Kunkel scheint es für die europäischen Schildkröten ganz allgemein gültig zu sein, daß sein Anfangsstück an der aboralen Seite der Columella auris liegt. Nur Bender erwähnt bei *Trionyx ferox*: »Kurz ehe der Facialis die Columella überschreitet, zweigt

[1] Nach Fischer haben vor ihm bereits Vogt, Müller, Platner und Bonnsdorf bei verschiedenen Sauropsiden den ähnlichen Nerven gefunden.

sich die äußerst dünne Chorda tympani ab und wendet sich an der Vorderkante der Columella nach außen, durchzieht mit dieser den Columellakanal und ist dem Knochenstäbchen auf dieser Strecke erst vorn, dann mehr unten so eng angeschmiegt, daß sie fast in demselben zu liegen scheint.« Somit ist der Verlauf der Chorda tympani an der Columella auris selbst bei verschiedenen Schildkrötenarten sehr schwankend, und zwar erfolgt er teils konstant vor der Columella (d. h. proculomellar), teils anfangs über, dann vor diesem Knochenstäbchen (d. h. supra- bzw. procolumellar). Über die topographische Beziehung zum Quadratum sind sämtliche Beobachtungen der obengenannten Autoren im großen und ganzen darin übereinstimmend, daß die Chorda einfach an der hinteren Seite dieses Knochens ventralwärts vorbeizieht. Bei *Trionyx japonicus* hingegen ist der Verlauf des in Rede stehenden Nerven etwas verschieden; der Nerv findet sich hier anfangs stets procolumellar, dann steigt er innerhalb des Cavum intermedium herab und durchsetzt den ventralen Teil des Quadratums schräg caudalwärts, um hierauf erst an der hinteren Fläche des Proc. articularis os. quadrati zu erscheinen. Der Nerv kommt demnach bei *Trionyx japonicus* weder mit der Tympanalhöhle noch dem Columellakanal (wie Bender glaubt) in Berührung.

Es mag noch kurz die Phylogenie der Chorda tympani des Menschen (Textfig. 24, *A*) berührt werden, die wirklich von hohem Interesse ist. Faßt man zunächst die topographischen Beziehungen dieses Nerven zu den Gehörknöchelchen ins Auge, so findet man auf den ersten Blick eine überraschende Übereinstimmung mit den Zuständen beim *Trionyx* (Textfig. 24, *C*), die eine Wiederholung der infracolumellaren Lage beim Menschen vortäuschen könnte, was natürlich keineswegs der Fall ist. Zum genaueren Verständnis kann man sich den Facialisstamm des Menschen am Ursprunge stark verkürzt denken; da denn dieser Stamm eigentlich supracolumellar verläuft, so wird dadurch die mit ihm in Verbindung stehende Chorda tympani in ihrer Lage beeinflußt und gewinnt so ebenfalls eine supracolumellare Lagerung, wie dies aus der nebenstehenden schematischen Abbildung *A'* hervorgeht. Vergleicht man nun dieses Schema *A'* mit dem *C*, welches die Zustände des N. facialis beim *Trionyx* schematisch darstellt, so kann man sofort die Chorda tympani des Menschen durch ihre eigentümliche Lagebeziehung zum Gehörknöchelchen von der procolumellar verlaufenden des *Trionyx* unterscheiden. In ähnlicher Weise wie das Schema *A'* vom Schema *A*

abgeleitet worden ist, läßt sich das Schema *B'* vom natürlichen Verhalten des Facialis der übrigen meisten Sauropsiden konstruieren. Dabei gewinnt die Chorda tympani einen neuen Verlauf, der mit dem der Chorda tympani des *Trionyx* vollkommen zusammenfällt. So ist es klar, daß die jetzige infra- und postcolumellare Lage der Chorda tympani des Menschen nur ein Neuerwerb ist, der mit den Zuständen der meisten Sauropsiden, einschließlich

Textfig. 24.

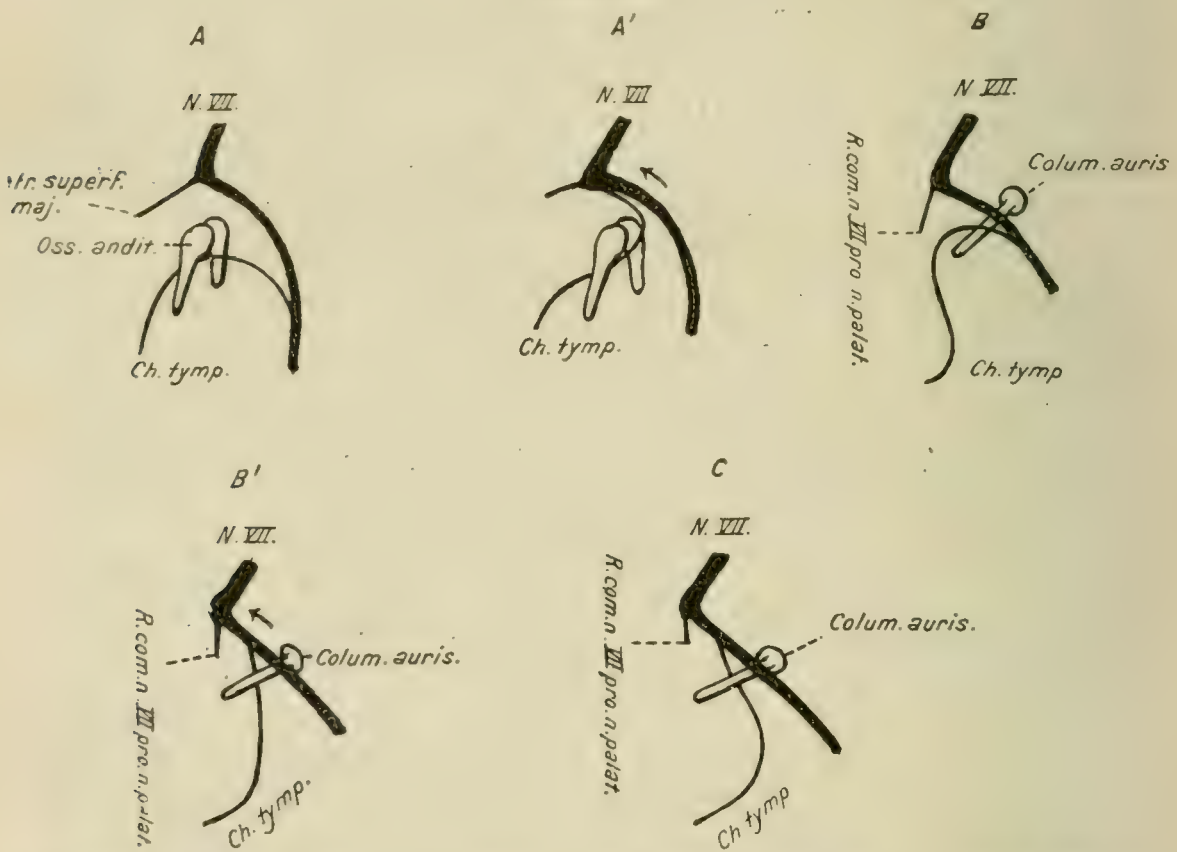

Schemata des Verlaufes der Chorda tympani bei verschiedenen Wirbeltieren. *A*, *A'* beim Menschen; *B* und *B'* bei den meisten Sauropsiden; *C* bei *Trionyx* und einigen übrigen Reptilien. Weiteres s. Text.

Trionyx, nichts genetisch Gemeinsames hat, vielmehr steht er dem Froschzustand sehr nahe; denn der mit der Chorda tympani homologisierbare Nerv des Frosches, der R. mandibularis internus, zweigt sich erst nach dem Übertreten über die Columella auris von dem Facialisstamm ab und läuft an der hinteren Seite dieses Knöchelchens (natürlich von diesem Knochen sehr weit entfernt) ventralwärts herab, ähnlich dem Schema *A'* (vgl. Gaupps Froschanatomie).

Über die physiologische Bedeutung der Chorda tympani wurden bisher mehrere Anschauungen[1] ausgesprochen, die jedoch

weit auseinandergehen. Auf sie näher einzugehen, würde zu weit führen. Ich möchte mich hier nur darauf beschränken, über meine eigene Ansicht eine kurze Bemerkung zu geben. Vor allem halte ich es für sehr wichtig, daß die Mundschleimhaut des *Trionyx* gar keine Drüsen besitzt. Man könnte zwar die einfachen Becherzellen, die, abgesehen von dem Tuberculum palatinum und der falschen Zunge, auf der Mund- und Schlundschleimhaut sehr verbreitet sind, als eine Art einzelliger Drüsen auffassen, sie kommen jedoch auf dem Innervationsgebiete der Chorda tympani, d. h. auf der falschen Zunge, die dem Tuberculum impar des menschlichen Fetus entspricht und durch den Mangel an Muskeln ausgezeichnet ist, gar nicht vor. Deswegen hat die Chorda tympani, wenigstens beim *Trionyx*, mit der sekretorischen Funktion der Drüse gar nichts zu tun. Ich glaube eher, daß die die Schleimhaut der Mundhöhle innervierenden Äste des N. facialis, wie die Chorda tympani sowie der Ram. communicans n. facialis cum n. palatino, mit den Geschmacksknospen in enger Beziehung stehen. Dafür sprechen folgende Tatsachen:

1. Die Endknospen, denen auch die Geschmacksknospen zuzurechnen sind, erhalten bei den Fischen nicht von dem N. trigeminus, sondern vom Facialis, Glossopharyngeus sowie Vagus ihre Nervenzweige. Da die zwei letzteren Nerven, wie es später dargelegt werden soll, an der Innervation der Zunge keinen Anteil haben, so besteht kein Zweifel, daß die Geschmacksknospen von den Ästen des N. facialis versorgt werden.

2. In dem Tuberculum palatinum, das neben dem Trigeminusast auch noch von dem Facialast, d. h. Ram. communicans n. facialis cum n. palatino, innerviert wird, sind Endknospen vorhanden; sie sind vorwiegend in der Medianlinie des Tuberculum palatinum einreihig angeordnet. Demnach steht die Chorda tympani zu dem N. lingualis in gleichem Verhältnis, wie der Ram. communicans n. facialis cum n. palatino zu dem N. palatinus communis.

3. Man glaubt, daß der N. petrosus superficialis major, der offenbar dem Ram. communicans n. facialis cum n. palatino des *Trionyx* homolog ist, bei den Säugetieren dem Ganglion sphenopalatinum motorische Fasern zuführt. Dies widerspricht anscheinend den obigen Annahmen über die sensible Natur des Ram. communicans n. facialis

[1] Vgl. die Werke von Osawa, Herrik, Strong, Bender u. a.

cum n. palatino. Doch es ist Tatsache, daß das Innervationsgebiet der Chorda tympani und des Ram. communicans n. facialis cum n. palatino beim *Trionyx* von Muskeln frei ist. Man darf auch nicht übersehen, daß der N. facialis im Laufe der phylogenetischen Entwicklung einer bedeutenden funktionellen Veränderung unterliegt, so daß seine sensiblen Portionen im Gegensatz zu den motorischen allmählich in den Hintergrund treten und endlich zum Teil von den letzteren verdrängt werden.

b. Rami musc. depressorum mandibulae (rr. depr. mand.). Zwischen den gleichnamigen Muskeln gehen sie gleichzeitig von dem Stamme hervor. Es sind zwei vorhanden. Der mediale Ast versorgt den M. depressor mandibulae internus, der laterale dagegen den M. depressor mandibulae externus.

Ich habe bereits auf S. 328 darauf aufmerksam gemacht, daß der M. dilatator tubae Bojani im großen ganzen meinem M. depressor mandibulae internus entspricht, weil er dieselbe Innervation hat, und daß es sehr zweifelhaft ist, ob der M. dilatator tubae Bojani, wie es Bojanus und Hoffmann angeben, wirklich an der Tuba seinen Ansatz hat. Ich habe auch zugleich betont, daß sich der M. tensor vaginae venae nasoophthalmicae des *Trionyx* durch die Innervation des N. glossopharyngeus von dem M. dilatator tubae Bojani scharf unterscheidet.

c. Ram. musc. sphincteris colli (Fig. 55). Er stellt die distale Fortsetzung des Stammes dar und verbreitet sich von innen her in den Muskel. Die Portio anterior des Muskels erhält einen besonderen zarten Zweig.

Nach Vogt zerlegt sich der N. facialis bei *Chelone mydas* in dem Knochenkanal ebenfalls in die Rami anterior et posterior. Der R. anterior schließt sich endlich an den N. abducens an. Der R. posterior tritt nach einem ähnlichen Verlauf, wie er in unserem Falle dargestellt wurde, aus dem Schädel heraus und verbindet sich hinter dem Kiefergelenk mit einem »fast ebenso starken Ast des Glossopharyngeus« und erreicht dadurch »das Geflecht der Zungennerven mit Vagus; er manifestiert sich durch seine, an dieser Stelle befindlichen Anastomosen deutlich als ein Hauptstamm des Sympathicus, weshalb ich ihn unter dieser Rubrik beschreiben werde«. Aus diesem Grunde zog er in letzter Instanz den Schluß, »daß . . . seine Selbständigkeit als eigener Nerv sehr in Zweifel gezogen werden kann«. Vogt fügte noch hinzu: »eigene Endigungen endlich fehlen

ihm auch, er wird nur zur Bildung des sympathischen Nerven verwandt«. Fischer und besonders Hoffmann sprachen sich gegen Vogt aus. Da mir der Kopf der *Chelonia mydas* noch nicht zur Verfügung stand, so bin ich nicht imstande, Ergebnisse Vogts zu beurteilen; doch muß ich bemerken, daß ich seine sehr abweichende Auffassung nicht teilen kann.

VIII. Paar: N. acusticus (N. VIII).

(Fig. 51.)

Von dorsal den N. facialis bedeckend, verläßt er seitwärts als ein dicker, kurzer Strang die Pars commissuralis rhombencephali. Nachdem er auf der medialen Wand der Ohrkapsel, genau an der vorderen Grenze zwischen dem knöchernen und knorpeligen Teile, eine deutliche Anschwellung, das Ganglion vestibulare, gebildet hat, spaltet er sich sogleich in einen vorderen und einen hinteren Stamm. Der letztere dringt sofort in das Foramen acusticum posterius des Schneckenknorpels ein. Der vordere Stamm dagegen wendet sich, unten die Wurzel des N. facialis begleitend, nach vorn und zerfällt in einen oberen (dorsalen), dickeren sowie zwei bis drei feinere, untere Äste, die durch das Foramen acusticum anterius principale bzw. durch die Foramina acustica anteriora accessoria des Prooticums in das Cavum labyrinthi osseum gelangen.

Der Nerv wird in seinem ganzen Verlaufe von den Arterien, den Aa. auditivae internae, die das häutige Labyrinth versorgen, begleitet. Über das weitere Schicksal der obengenannten Nervenäste verweise ich auf die Beschreibung der Sinnesorgane.

IX. Paar: N. glossopharyngeus (N. IX).

(Fig. 50, 51, 53, 57, 59 und Textfig. 12, 20, 25 und 27.)

Aus der Seitenfläche des verlängerten Markes gehen mehrere Wurzelfäden der Vagusgruppe in einer ununterbrochenen Reihe hervor. Von diesen bilden einige[1] der vordersten und verhältnismäßig dicksten die Wurzel des N. glossopharyngeus. Sie schließen sich bald zu einem ziemlich dicken Stamm zusammen, der zunächst die Dura mater und den hinteren, medialen Teil der knöchernen Ohrkapsel (vgl. I. Mittg. S. 22 und 55) schräg nach hinten und seitwärts durchbohrt, um dann in die Fossa jugularis zu gelangen, wo er sich über dem Saccus perilymphaticus an die äußere Seite der V. jugu-

[1] In der Mehrzahl der Fälle werden sie nur von einem Wurzelfaden gebildet.

laris interna anlegt. Darauf tritt er durch das Foramen jugulare laterale nach außen, zieht dann über den hinteren Rand des Pterygoids an die äußere Seite der A. carotis und bildet hinter der Abgangsstelle der A. temporalis posterior ein ansehnliches Ganglion petrosum (Bendz, Fischer, Hoffmann; Ganglion cervicale supremum Müllers) (Textfig. 27, G. petros.).

Textfig. 25.

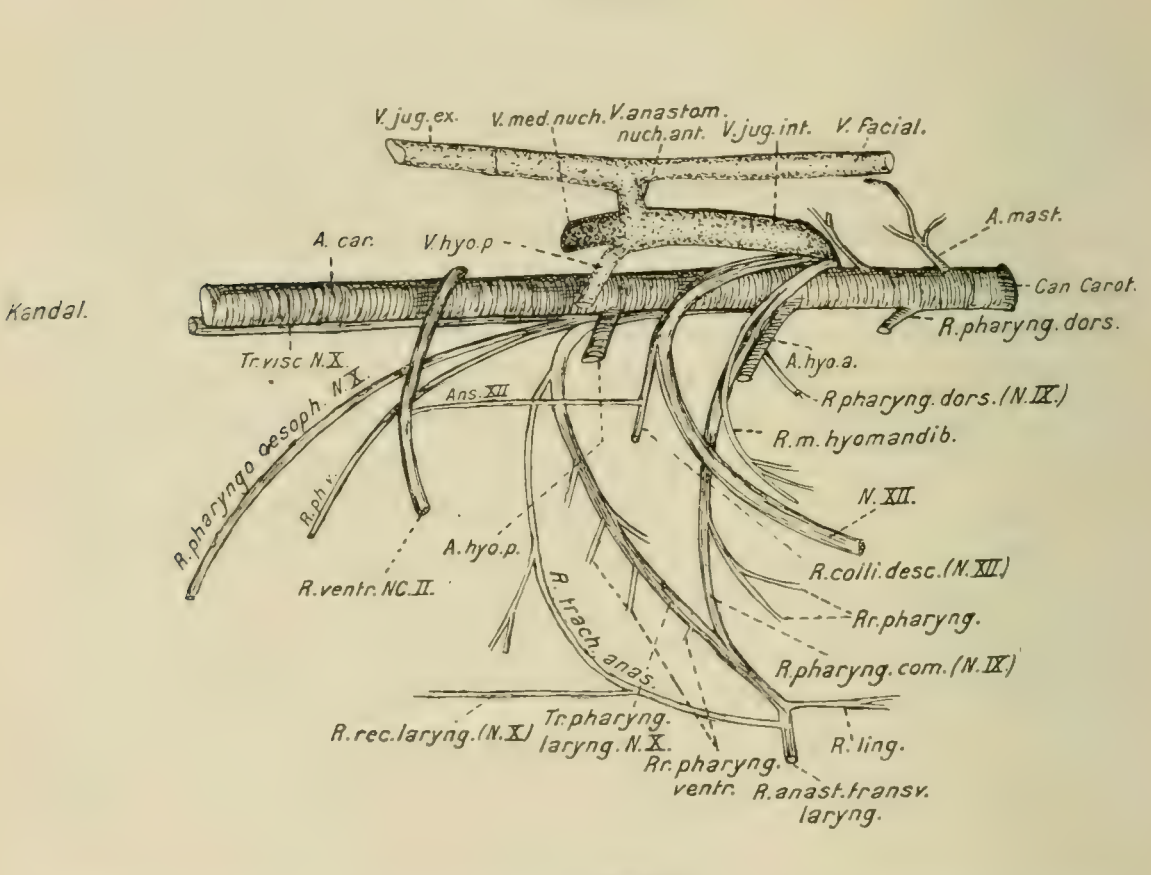

Vagusgruppe und vordere Halsnerven nebst ihren Beziehungen zu den vorbeipassierenden Blutgefäßen am vorderen Halsteile. Seitenansicht.

Außer dem genannten, makroskopischen Ganglion kommen im Laufe des Stammes noch zwei mikroskopische Ganglienzellenanhäufungen vor, die man bisher nicht beobachtet hat (vgl. Textfig. 27). Die proximale, größere erinnert in der Gestalt an ein Spinalganglion; sie schließt sich als ein scharf abgegrenzter, halbkugliger Körper an den hinteren Umfang der intrameningealen Strecke des Stammes an. Die distale, kleinere weist hingegen keine bestimmte Gestalt auf, sondern wird durch eine Gruppe spärlicher Nervenzellen dargestellt, die im Verlaufe des Stammes durch den Recessus posterior des knöchernen Labyrinthes zwischen den Nervenfasern zerstreut sind.

Es drängt sich nun die Frage auf, welche Bedeutung diesen beiden Ganglien zugeschrieben werden kann. Zur Beantwortung dieser Frage wäre es wichtig, auf die Ontogenie und die vergleichende Anatomie dieser Bildungen näher einzugehen, was eigentlich nicht auch in den Rahmen dieser Mitteilung gehört, weshalb ich diesen Punkt vorläufig nur kurz berühren möchte. Das proximale, diskrete Ganglion an der Wurzel gehört offenbar in die Kategorie der Spinalganglien und ist dem beim Menschen sehr häufig auftretenden Ganglion superius gleichzustellen. Aus diesem Grunde möchte ich es auch als Ganglion superius n. glossopharyngei (G. superius)[1] bezeichnen. Die distale, unregelmäßige Nervenzellenanhäufung ist dagegen von Haus aus nicht selbständig, sondern gehört zu dem letztgenannten Ganglion, so daß sie Ganglion superius accessorius (G. superius access.)[1] genannt werden könnte. Nach Cords besitzt der N. glossopharyngeus der Vögel neben dem Ganglion petrosum noch innerhalb des Schädels ein Ganglion, eben das Ganglion superius, das man wohl von unseren proximalen Ganglien ableiten könnte.

Aus dem Ganglion petrosum treten folgende Nervenäste heraus:

1. Ram. musc. tensoris vaginae venae nasoophthalmicae (R. tensor. vag. ven. nasoophthalm.).

Ein mikroskopisch feiner Faden, der in der Nähe am Ganglion petrosum entweder von dem Nervulus tympanicus oder dem letzteren Ganglion selbst abgegeben wird. Er dringt sogleich in den gleichnamigen Muskel ein und verläuft in demselben der Länge nach cranialwärts. Er entspricht wahrscheinlich dem »Ramus ad tubam, ex ansa (nervi intercostalis magni) cum glossopharyngeo« von Bojanus.

2. Nervulus tympanicus s. Ram. communicans cum Ganglio geniculi (N. tympan.).

Ein stark reduziertes, zumeist mikroskopisch feines Fädchen, welches einen gewissen Teil des Plexus tympanicus Jacobsoni der höheren Wirbeltiere repräsentiert. Während seines Verlaufes hält es sich vorzugsweise an die laterale Wand der A. temporalis posterior und läuft etwas geschlängelt nasalwärts. Kurz bevor die letztere Arterie in den eigenen Kanal am Dache des Canalis v. naso-

[1] Aus diesen beiden Ganglien tritt kein selbständiger Nerv hervor.

ophthalmica eintritt, trennt es sich von dem Blutgefäß und senkt sich über die V. nasoophthalmica in das Ganglion geniculi ein. Es ist sehr merkwürdig, daß die Dicke dieses Nerven zu der des gleich zu erwähnenden R. communicans cum n. palatino in umgekehrter Proportion steht. Nach Bojanus, Fischer, Versluy, Cords, Watkinson u. a. soll der betreffende Nervulus vorher, d. h. hinter der Columella auris, mit dem R. posterior des N. facialis zusammenhängen, was aber für *Trionyx* nicht zutrifft.

3. Ram. communicans n. glossopharyngei cum n. palatino (R. com. n. IX cum n. palat.).

Ramus sympathicus Vidiani, Bojanus; R. spheno-palatinus, Cords; R. communicans internus rami palatini cum glossopharyngeo, Fischer.

Er ist gewöhnlich etwas dicker als der vorige Nerv, aber ebenfalls makroskopisch schwer darstellbar. Der Nerv tritt mit seinen zahlreichen Wurzeln (zwei bis vier) aus dem Ganglion petrosum hervor, die nach der Bildung eines einfachen weitmaschigen Geflechtes nach kopfwärts ziehen und an der Wand der A. carotis zu einem Stamm zusammenfließen, der an der äußeren Wand dieser Arterie, ventral von dem vorigen Nervenfaden, gerade nach vorn zieht und am Ausgang des Canaliculus pro ramo communicante n. faciali cum n. palatino mit dem entgegenkommenden, gleichnamigen Ast des N. facialis zu dem N. palatinus communicans rechtwinklig zusammentritt, wie dies bereits bei der Besprechung des N. facialis erwähnt wurde.

Beim Vorbeipassieren über die Tuba Eustachii trennt sich von ihm ein sehr zarter Zweig, der sogleich in die Wand der Ohrtrompete einzudringen scheint.

Müller konstatierte diesen Ramus communicans schon früher bei *Phyton tigris* sowie *Crotalus horridus* und faßte ihn als das Homologon der menschlichen Jacobsonschen Anastomosen auf. Fischer schloß sich mit einigem Vorbehalte diesem Autor an; er vermutete indes, daß der betreffende Nerv eigentlich von dem R. palatinus des N. facialis entspringe. Osawa sprach dagegen nachdrücklich aus, daß der Ram. communicans in der umgekehrten Richtung, d. h. zentrifugal leitet. Bei *Trionyx* besteht der Nerv aus Elementen, die in ihrem caudalsten Teile bis zur Höhe der Tuba Eustachii mit deutlicher Markscheide umgeben, aber von da ab rostralwärts durchaus marklos sind. Deswegen kann man auf Querschnitten einen großen Durchmesserunterschied zwischen seinem vorderen und

hinteren Teile erkennen, deren Grenze ungefähr der Lage der Tuba Eustachii entspricht. Da die markhaltigen Nervenfasern lediglich an ihren beiden Enden nackt sind, so sind für die Auffassung des marklosen Abschnittes des betreffenden Nerven zwei Möglichkeiten zulässig, ob es sich nämlich um das proximale Endstück oder um das distale handle. Das letztere wäre nur dann annehmbar, wenn dieser Nerv motorisch wäre, was jedoch nicht der Fall ist. Somit kann man den marklosen Teil des Ram. communicans n. glossopharyngei in physiologischer Hinsicht als das proximale Endstück eines Neurons betrachten. Eine endgültige Entscheidung dieser Frage wird wohl den Physiologen überlassen werden müssen.

4. Ram. communicans cum ganglion radicis n. vagi (R. com. n. IX cum g. rad.)

Er geht aus dem distalen Ende des Ganglion petrosum hervor, wendet sich gleich um die äußere Fläche der A. carotis nach hinten und rückwärts und verbindet sich mit der distalen Spitze des Ganglion radicis n. vagi.

Die distale, direkte Fortsetzung des Ganglion petrosum wird durch den

5. Ram. pharyngeus communis (R. pharyng. com.), den vorderen Hauptast Hoffmanns, N. laryngeus superior Fischers, Ram. lingualis Cords'

vertreten. Dieser sehr dicke Nerv verläuft in Begleitung der A. hyoidea anterior in einem großen Bogen, dicht außerhalb der Seitenwand des Pharynx entlang, gegen den Kehlkopf, wobei er proximal von außen her durch den N. hypoglossus gekreuzt wird. Distal hält er sich an die dorsale Fläche des M. intercornuatus und entspricht in der Richtung der Lage des Cornu branchiale I. In einiger Entfernung von dem Kehlkopfe nähert er sich allmählich dem Truncus pharyngo-laryngeus des Vagus, mit dem er nach dem Passieren über die A. hyoidea posterior spitzwinklig zusammenfließt (vgl. Textfig. 20 und 25). Von seinem weiteren Schicksal wird weiter unten die Rede sein (vgl. S. 475).

Unterwegs sendet er zahlreiche Seitenzweige ab, von denen die meisten nach vorn laufen und sich in der ventralen Pharynxwand verlieren (Rr. pharyngei ventrales, Surculi pharyngei externi Bojani), wovon nur folgende zwei eine Ausnahme machen.

a. Ram. pharyngeus dorsalis (R. pharyng. dors.). Er trennt sich

sehr bald von dem Stamme, begibt sich dann allein medianwärts und verzweigt sich in der dorsalen Pharynxwand.

b. Ram. musc. hyomandibularis. Ein starker Ast, der sich kurz nach dem Überschreiten über die A. carotis vom Stamme des R. pharyngeus communis nach außen ablöst. Er schlingt sich hinter dem Ursprung des M. hyomandibularis um das dorsale Ende des Cornu branchiale I herum und dringt in den gleichnamigen Muskel ein, wobei er den Stamm des Hypoglossus kreuzt.

X. Paar: N. vagus (N. X.)

(Textfig. 12, 20, 25—28, 42 und Fig. 50, 51, 53, 57 u. 59.)

Der Nerv[1] beginnt mit einer ununterbrochenen Reihe zarter Wurzelfäden, die aus der Seitenfläche des verlängerten Markes sowie des proximalsten Teiles des Rückenmarkes hervorgehen. Der distalste Wurzelfaden (Fig. 50 u. Textfig. 20, Rad. spin.) geht ein wenig höher als die Austrittsstelle des zweiten Halsnerven ab, biegt dann proximalwärts um und läuft, von Zeit zu Zeit feine Zweige aus dem Rückenmark sowie dem verlängerten Marke aufnehmend, dem Foramen jugulare internum entgegen, an welchem er sich wiederum mit einer bestimmten Anzahl proximaler Wurzelfäden, die in viel kürzeren Abständen, als die distalen, dicht hinter der Glossopharyngeuswurzel, aus der Medulla oblongata austreten, zu einem dicken Stamm vereinigt. Sobald der auf diese Weise gebildete Vagusstamm das Foramen jugulare internum durchsetzt hat und in die Fossa jugularis gelangt ist, biegt er an der inneren Seite der V. jugularis interna fast rechtwinklig nach hinten um und zieht in der gleichnamigen

[1] Wie schon früher Fürbringer beim *Trionyx japonicus* richtig bewiesen hat, kommt der dem N. accessorius Willisi des Menschen entsprechende R. externus des N. vagus gar nicht vor. Dieses Fehlen ist nichts Ungewöhnliches, denn bereits Fischer hat sich auf Grund ausgedehnter Beobachtungen ausgesprochen, daß dieser Nerv »nicht überall vorhanden zu sein scheint«. Aus diesem Grunde habe ich auch den Namen »N. accessorius« bzw. »R. externus« völlig weggelassen. — Dementsprechend wird ohne weiteres ein Zweifel gehegt, ob die aus dem Rückenmark hervortretenden Wurzelfäden des Vago-accessorius der niederen Wirbeltiere wirklich dem motorischen, die Sterno-cleido-mastoideus-Gruppe versorgenden Ram. accessorius Ursprung liefern. Ich bin nicht in der Lage, darüber etwas Entschiedenes auszusprechen. Immerhin müssen die betreffenden Wurzelfäden, wenigstens beim *Trionyx*, der motorischen Fasern für quergestreifte Muskeln entbehren und lediglich entweder mit der sensiblen oder der vasomotorischen oder höchstens mit der glatte Muskelfasern des Eingeweides in Bewegung setzenden Leitung betraut sein. Es wäre dann die Quelle für den Ram. accessorius irgendanderswo zu suchen.

Furche des Exoccipitale caudalwärts. Alsdann tritt er aus dem Foramen jugulare externum hervor und nimmt bald darauf die beiden Hypoglossuswurzeln auf, wodurch er eine bedeutende Dicke erreicht. Darauf schwillt er an der äußeren Seite des M. epistropheo-squamosus ventralis zu einem nicht immer deutlichen, spindelförmigen Ganglion radicis n. vagi Fischers[1] (G. radic. n. X.) an. Jenseits des Ganglion spaltet er sich nach der Abgabe des N. hypoglossus, etwa in der Höhe der zweiten Halswirbelverbindung in zwei Hauptäste, den Truncus pharyngo-laryngeus und den Tr. visceralis.

Es mag noch bemerkt werden, daß der Vagusstamm mit der vorderen Hypoglossuswurzel den Ursprung der A. occipitalis zwischen sich faßt. Hinter dem Foramen jugulare externum hält er sich an der medialen Seite der A. carotis und liegt gemeinsam mit ihr in der derben Vagina vasorum eingeschlossen.

A. Truncus pharyngo-laryngeus (Tr. phary. lar.)

Ram. laryngeus vagi, Bojanus; N. pharyngo-laryngeus, Fischer; Ram. pharyngo-laryngeus, Hoffmann.

Unmittelbar nach der Trennung vom Stamm kreuzt er die A. carotis an deren ventraler Seite, um sich an die A. hyoidea secunda s. posterior anzulegen. In dieser Strecke konnte ich sehr oft das Vorkommen von spärlichen Ganglienzellen mikroskopisch konstatieren. Dem letzteren Blutgefäß folgend, strebt er weiterhin ventralwärts zwischen dem zweiten Zungenbeinbogen und der Seitenwand des Pharynx in einer großen Bogenlinie zum Kehlkopf, um sich nach der Vereinigung des R. pharyngeus communis des N. glossopharyngeus in mehrere Endzweige zu spalten.

Unterwegs werden von ihm folgende Seitenzweige abgegeben:

1. Ram. pharyngo-oesophageus (R. pharyngo-oesoph.)

R. pharyngeus, Hoffmann.

Er ist der erste Zweig, der von dem Hauptaste abgeht. Nach der Abgabe einiger, mehr oder minder dicker Rr. pharyngei dorsales et ventrales (Rr. pharyng. ventr., Rr. pharyng. dors.) verläuft er nach hinten und dringt in der Nähe der Ansatzstelle des M. levator pharyngei in den proximalen Teil des Ösophagus ein. Ich konnte auch präparatorisch den direkten Übergang seiner Endzweige in das sympathische Geflecht der Ösophaguswand verfolgen.

[1] Bei der Verfolgung der Vaguswurzel unter dem Mikroskop konnte ich feststellen, daß die dazu gehörigen Ganglienzellen schon innerhalb der Fossa jugularis gleichzeitig oder etwas caudal von dem Ganglion petrosum n. IX zum Vorschein kommen.

2. Rami tracheae anastomotici (R. trach. anas.).

Sie sind gewöhnlich fein und ein bis zwei vorhanden. Nach der Trennung vom Hauptast, die in der Nähe des Kehlkopfes erfolgt, laufen sie einwärts gegen die ventrale Seite der Trachea und verbinden sich rechtwinklig mit dem N. recurrens laryngeus, wobei der proximal entspringende Zweig caudal, der distale dagegen cranial die betreffende Verbindung eingeht, was dadurch verursacht wird, daß der Truncus pharyngo-laryngeus, aus dem diese Anastomosenäste direkt entspringen, knapp vor ihrem Ursprunge eine Schleife cranialwärts bildet, also nach der Art eines Recurrens die umgekehrte Richtung einschlägt (Textfig. 20). Sie entsenden einige zarte Zweigchen in die Pharynxwand.

3. Rami pharyngei ventrales (rr. pharyng. ventr.).

Sie sind im allgemeinen zart und zahlreich vorhanden und verlieren sich bald in der ventralen Wand des Pharynx.

Die vier Endzweige des Truncus pharyngo-laryngeus, deren Faserelemente nicht ausschließlich dem Vagus ihren Ursprung verdanken, sondern zum Teil sicher dem Glossopharyngeus angehören, sind folgende:

4. Ram. lingualis (R. ling.).

Dicht neben dem Kehlkopf geht er entweder mit einer Wurzel oder als zwei getrennte, beinahe parallel verlaufende Nerven nach vorn ab und läßt sich gewöhnlich bis zur hinteren, mobilen Zunge verfolgen.

5. Ram. musc. dilatatoris laryngei (R. m. dilat. laryng.).

6. Ram. musc. constrictoris laryngei (R. constr. laryng.).

Diese beiden Muskelzweige entspringen meistens selbständig oder auch als ein gemeinschaftlicher Nerv. Im ersteren Falle ist der Ram. musc. sphincteris laryngei ein Ast des zunächst zu erwähnenden Ram. anastomoticus, andernfalls trennt er sich von der Wurzel des Dilatatorastes ab, der ausnahmslos vom Ende des Hauptastes entspringt.

7. Ram. anastomoticus transversus laryngei (R. anast. transv. laryng.).

Eine quere Verbindung zwischen den beiderseitigen Trunci laryngo-pharyngei ist bei den Reptilien bis jetzt noch sehr selten beobachtet worden, so von Fischer nur bei *Crocodilia*, von van Bemmelen

und nachher von Osawa bei *Hatteria*, und von Watkinson beim *Varanus*; bei den Schildkröten haben dagegen alle Beobachter diese Verbindung nicht nachweisen können. Im Gegensatz zu diesen Befunden habe ich beim *Trionyx* diese Kommunikation als vorherrschend angetroffen. Sie verhält sich folgendermaßen:

Ein relativ dicker, aber dorso-ventralwärts abgeflachter Nerv, der in der halben Höhe des Ringknorpels an dessen ventraler Seite quer von links nach rechts verläuft. Die Kehlkopfdilatatoren werden an ihrer ventralen Seite von ihm durchquert. Außer den beiden Trunci pharyngo-laryngei steht der Nerv noch mit dem N. recurrens laryngeus in Verbindung und gibt andererseits den Ram. musc. sphincteris laryngei nach vorne ab.

Da die Zunge eigentlich dem Verbreitungsgebiet des N. glossopharyngeus angehört, so liegt es auf der Hand, daß der Ram. lingualis diesem Hirnnerv zuzuschreiben ist. Nach Fischer weist der N. glossopharyngeus bei vielen Reptilien ein bis zwei quere Anastomosen auf, doch er betrachtet diese Anastomosen sowie die Pharynxzweige des Glossopharyngeus als Nervenäste, die »wirklich dem Vagus angehören und nur hin und wieder in der Bahn des Glossopharyngeus verlaufen, um als dessen Zweig auszutreten«.

B. Truncus visceralis (Tr. viscer.)

Ram. recurrens, Stannius.

Nach der Trennung von dem vorigen Hauptaste setzt er die Richtung des Stammes caudalwärts fort und endet innerhalb des Brustkorbes, dicht vor dem distalen Ende der A. pulmonalis, mit einer ansehnlichen, spindelförmigen Anschwellung, dem Ganglion thoracicum s. trunci nervi vagi Fischers (Textfig. 26 u. 42, G. trunc. N. X.). Dieser Hauptast weist folgende sehr komplizierte Lageverhältnisse auf:

Anfangs liegt er seitlich vom Pharynx, dann aber rechts an der äußeren Seite der Trachea bzw. des rechten Bronchus. Links dagegen folgt er beständig dem Verlaufe der Speiseröhre an ihrer äußeren Seite. Durch die ganze Länge des Halses hält er sich ferner unter eigentümlicher winkliger Knickung, bald von ventral, bald von medial, an die A. carotis und trennt sich von der letzteren erst an der medialen Seite des M. carapaco-plastralis oder in der Nähe der Lungenwurzel. Da er außerdem, besonders in der cephalen Hälfte des Halses, mehr dorsal als die Foramina intervertebralia verläuft, müssen die Halsnerven, namentlich deren Rr. ventrales, die

ursprünglich dorsal von dem in Rede stehenden Hauptast ihre Lage eingenommen haben, in mehr oder minder scharfem Bogen den betreffenden Truncus überschreiten, um ihre primäre Lage beizubehalten.

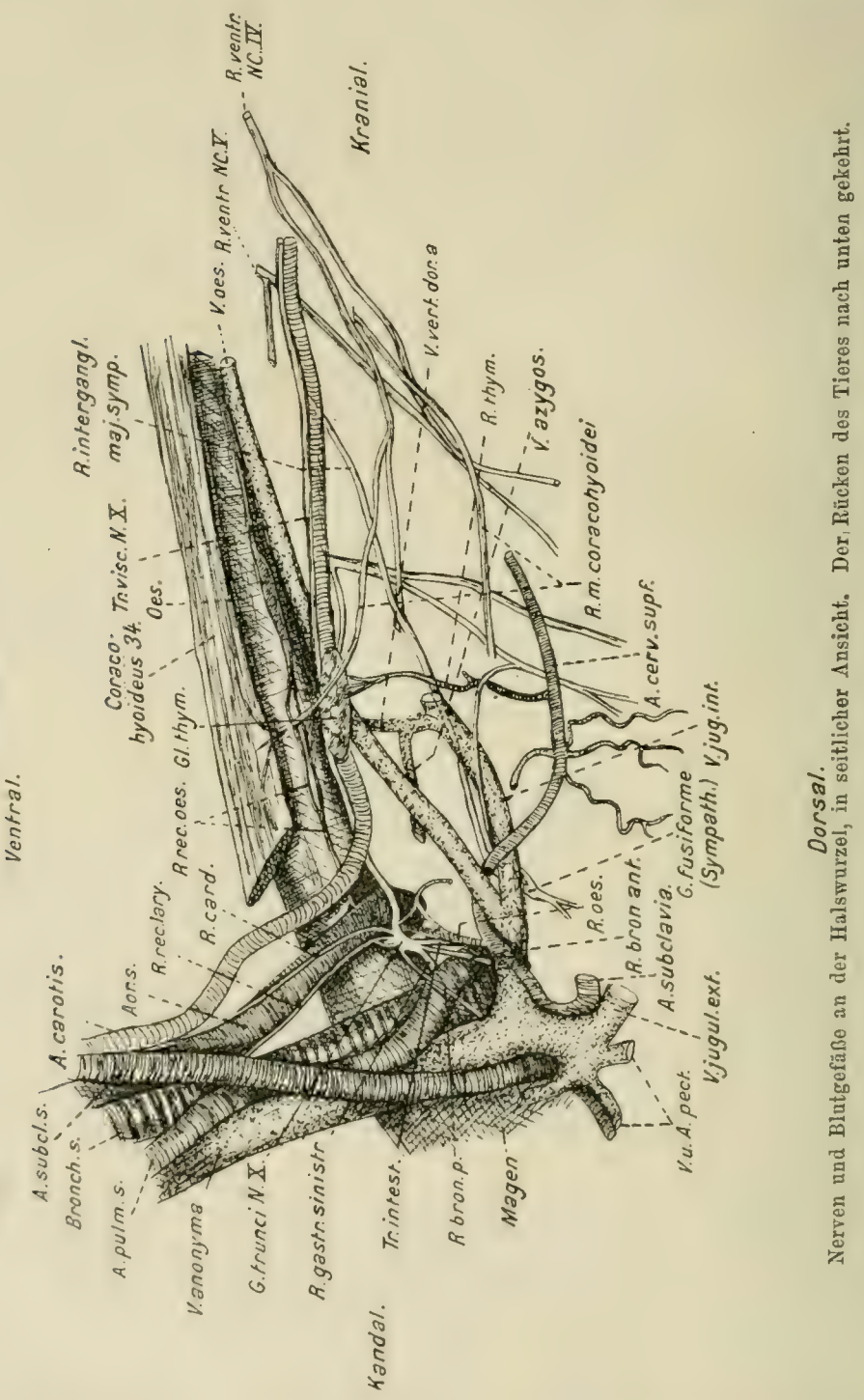

Textfig. 26.
Nerven und Blutgefäße an der Halswurzel, in seitlicher Ansicht. Der Rücken des Tieres nach unten gekehrt.

Auf diese Weise wird der Truncus dorsal von mehreren Cervicalnerven umschlungen.

Das Ganglion trunci n. vagi (G. trunci), welches etwa 3,5 mm lang und 1,5 mm breit ist, liegt dem Scheitel des Aortenbogens auf.

Seine Längsachse ist eher schräg, als sagittal orientiert, indem ihr caudales Ende dorso-lateralwärts gerichtet ist und mit der A. pulmonalis in Berührung kommt.

An der medialen Seite des M. carapaco-plastralis, der Höhe des siebenten Halsnerven entsprechend, geht ein starker Nerv aus dem Truncus visceralis hervor. Er läuft in schräger Richtung nach hinten und rückwärts an die ventrale Seite des Armgeflechtes und erzeugt hier auch eine deutliche Anschwelluung, das Ganglion fusiforme cervicale nervi sympathici (Textfig. 26 u. 42, G. fusiforme). Dieser selbständig gewordene Nerv ist nichts anderes als die cephale Fortsetzung des Grenzstranges. Bezüglich des letzteren Nerven sowie des Ganglion fusiforme cervicale verweise ich deshalb auf das Kapitel »sympathische Nerven« (S. 538—540). Um einem Mißverständnis vorzubeugen, möchte ich vorläufig nur darauf aufmerksam machen, daß der Halsteil des Grenzstranges des *Trionyx* im Gegensatz zu den meisten Reptilien nicht selbständig, sondern wenigstens in der cephalen Hälfte an dem eigentlichen Vagusteil eng angeschlossen und nur höchst selten als ein diskreter, selbständiger Strang bis zur Nähe des Ganglion radicis vagi verfolgbar ist. Zwischen den hinteren selbständig gewordenen Abschnitten des eben besprochenen sympathischen Nerven und des Truncus visceralis kommen öfters einige zarte Anastomosen vor. Abgesehen von diesen Anastomosen weist der Truncus visceralis keinen Seitenzweig auf.

Erst aus dem Ganglion thoracicum n. vagi gehen folgende Endnerven hervor:

1. Ram. glandulae thyreoideae (R. gland. thyreoid.).
2. Ram. thymicus (R. thym.).

Diese beiden (Textfig. 41) sind so dünn, daß es mir nur selten gelungen ist, sie makroskopisch zu verfolgen, wobei sie stets ventral und medial von der A. carotis nachgewiesen werden konnten. Der Ram. thymicus bildet hinter dem Aortenbogen eine Schlinge.

3. Ram. bronchialis anterior (R. bronch. ant.).
4. Ram. bronchialis posterior (R. bronch. post.).

Sie sind konstant und verhältnismäßig ziemlich dick. Aus der Spitze des genannten Ganglions gehen sie dicht nebeneinander hervor und begeben sich medial bzw. außerhalb von der A. pulmonalis nach hinten zum gleichseitigen Bronchus, um sich schließlich im Lungenparenchym auszubreiten. Der Ram. posterior, der selbstver-

ständlich an der hinteren Wand des Bronchus der Länge nach verläuft, ist sehr oft in zwei Wurzeln gespalten.

Die betreffenden Äste, die schon früher von Bojanus bei *Testudo europea* beobachtet und nachher von Hoffmann als Rami pulmonales benannt worden sind, sind offenbar dem Plexus pulmonalis anterior et posterior des Menschen zu vergleichen. Allein die beim Menschen vorkommende direkte Verbindung zwischen diesen Nervenästen und dem benachbarten sympathischen Geflechte, die nach Fischer auch bei den meisten Reptilien bestehen soll, ist beim *Trionyx* nie vorhanden.

5. Ram. recurrens oesophagei (R. rec. oesoph.).

Obschon der Ösophagus ungewöhnlich stark in die linke Körperhälfte verlagert ist, kommt er beiderseits vor, zeigt jedoch in seinem Verlaufe bedeutende Asymmetrie. Der Ram. recurrens oesophagei sinister schlingt sich nämlich von außen um den gleichseitigen Aortenbogen herum und steigt in Begleitung der V. oesophagea, längs der medialen, d. h. rechten, Wand der Speiseröhre bis zum Pharynx; unterwegs spaltet er sich gewöhnlich in zwei dünne Fäden, die beinahe parallel verlaufen. Der rechtsseitige Nerv wendet sich dagegen unmittelbar schräg nach vorn und ventral, überschreitet die Rückenfläche des M. collo-plastralis, des M. coraco-hyoideus und ferner der Trachea und dringt endlich in der Höhe des vierten bis fünften Cervikalnerven in die rechte Seite der Ösophaguswand, in der er ein Nervengeflecht bildet. Vom linken Ram. recurrens oesophagei zweigt gewöhnlich ein zarter Ram. recurrens oesophagei descendens (R. rec. oes. desc.) ab, der Zweige in die Pars cardiaca des Magens strahlt. Nach E. Göppert kann man ihn mit dem R. branchialis II n. vagi der niederen Wirbeltiere identifizieren.

6. Ram. recurrens laryngei (R. rec. laryng.).

Dieser Nerv wurde bisher bei verschiedenen Schildkröten von mehreren Seiten, namentlich von Bojanus, Bendz, Swan, Vogt, van Bemmelen, Göppert u. a., einer eingehenden Untersuchung unterzogen. Trotzdem gehen die Ansichten der genannten Forscher in bezug auf sein Endschicksal — selbst bei ein und derselben Species — beträchtlich auseinander, was wohl auf die außerordentliche Zartheit dieses Nerven zurückgeführt werden kann, die es kaum gestattet, ihn bis zu seinem Endgebiete zu verfolgen. Beim *Trionyx* dagegen ist der Nerv verhältnismäßig dick, was mir erlaubte, ihn ohne Unterbrechung darzustellen. Dabei ergab sich folgendes:

Hinter dem gleichseitigen Aortenbogen nach innen ziehend, gelangt er früher (rechts) oder später (links) an den Bronchus derselben Seite und steigt an seiner lateralen Fläche entlang bis zum Kehlkopf hinauf, worauf er sich im rechten Winkel mit dem Ram. anastomoticus transversus laryngei des Truncus pharyngo-laryngeus (vgl. S. 476) verbindet. An der Trachea liegt er eher an der ventralen als an der lateralen Seite. Unterwegs gibt er mehrere mikroskopisch-dünne Zweigchen[1] für die Trachea bzw. den Bronchus ab, die mit Vorliebe zwischen den Knorpelringen quer verlaufen. Dadurch wird der Nerv kopfwärts immer dünner, gewinnt jedoch in der Nähe des Kehlkopfes durch den bereits beim Truncus pharyngo-laryngeus besprochenen Zuwachs an Dicke (vgl. S. 476).

Nach Hoffmann soll dieser Nerv in der Mitte des Halses abgehen, was aber beim *Trionyx* nicht der Fall ist. Van Bemmelen schreibt: »bei Schildkröten, wo der Ductus Botalli lebenslang erhalten bleibt, schlägt sich der N. laryngeus inferior hinter diesem herum«. Zu diesem Satze möchte ich nur so viel bemerken, daß der Ductus Botalli bei sämtlichen von mir untersuchten japanischen Schildkrötenarten nach dem Ausschlüpfen aus der Eischale spurlos verschwunden war und daß sich in dieser Hinsicht auch meine Befunde mit den Beobachtungen von Osawa an *Hatteria punctata* ziemlich decken.

7. Ram. cardiacus[2] (R. card.).

Der Ram. cardiacus sinister ist beträchtlich lang, weil das Herz in der rechten Körperhälfte situiert ist und demgemäß von dem Ganglion thoracicum n. vagi sinistrum weit absteht. Er läuft medianwärts spiralig um die gleichseitige Aortenwurzel, wobei er zuerst an der ventralen, dann der vorderen, d. h. cephalen und endlich an der dorsalen Fläche desselben Blutgefäßes erscheint.

Der rechte Herzast ist sehr kurz, verläuft zunächst ventralwärts, schlingt sich dann spiralig um die A. pulmonalis derselben Seite

[1] Zur Bestätigung dieser Zweigchen habe ich mich der vitalen Methylenblaufärbung bedient.

[2] Dieser Nervenast wurde von Bojanus bei *Testudo europea* nachgewiesen. Nach demselben Forscher steht der Nerv mit dem sympathischen Nerven in direkter Verbindung, weshalb er ihn als »Ramus intercostalis nervi (magni) ad plexum cardiacum« — die Bezeichnung »nervus intercostalis magnus« ist ein Synonym des N. sympathicus neuer Nomenklatur — benennt. Beim *Trionyx* konnte ich eine solche Verbindung zwischen dem Ram. cardiacus und dem Sympathicus makroskopisch nicht darstellen.

von der äußeren auf die dorsale Seite herum und dringt an der Atrio-ventricular-Grenze in die Vorhofswand ein. Sein distales Stück kann in zwei Äste geteilt sein.

Die beiden Herzäste verbinden sich endlich mit dem Nervengeflecht in der Herzwand. Dieses weist besonders in dem papierdünnen, durchsichtigen Bezirk des Vorhofes mehrere Ganglien auf, deren Zellen sich durch die vitale Methylenblaufärbung unzweideutig als sympathische erweisen lassen.

8. Ram. gastricus (R. gastr.).

N. stomaticus anterior, Bojanus.

Der linksseitige ist im Gegensatz zu dem vorigen Nervenaste sehr kurz. Nachdem er von der Spitze des gleichseitigen Ganglion thoracicum n. vagi abgegangen ist, begibt er sich sogleich vor dem Bronchus nach der Pars cardiaca des Magens. Der rechte Magenast (vgl. Textfig. 42) ist hingegen beträchtlich lang und stark, wendet sich ventral von dem Bronchus medianwärts und passiert schräg den dorsalen Teil des Herzbeutels. Alsdann tritt er an die dorsale Seite der linken A. pulmonalis und der V. anonyma, um in dem vorderen Teile des Peritoneums in einige Zweige zu zerfallen. Von den letzteren läuft der eine noch eine Strecke weiter nach links, zieht medial von dem linken Bronchus und verbindet sich endlich mit dem linken Ganglion thoracicum n. vagi; ich möchte diesen zarten Nerven als R. communicans interganglionis trunci (Textfig. 42, R. com. intergangl. tr.) bezeichnen. Die übrigen Zweige dringen direkt in den rechten Rand der Pars cardiaca ein.

9. Truncus intestinalis (Tr. intest.).

Ein überaus dicker Nerv, der ebenfalls aus der Spitze des Ganglion thoracicum hervorgeht und an der äußeren Wand des distalen Schenkels des gleichseitigen Aortenbogens caudalwärts verläuft. Der linke Eingeweidestamm zweigt nahe der Ursprungsstelle der großen Eingeweidearterie viele Seitenäste ab und bildet darauf ein öfters recht ansehnliches Ganglion. Der rechtsseitige löst sich hingegen früher in mehrere Zweige auf, die gegen die Wurzel des gleichseitigen Mesocolon nach hinten divergieren und kurz vor der Vereinigungsstelle der beiden Aortenbögen teils in den Plexus mesentericus, teils in den Plexus aortico-urogenitalis des Sympathicus übergehen.

Der linke Eingeweidestamm entsendet außerdem gegen die Curvatura major des Magens einen starken Zweig, den Nerv. sto-

maticus posterior Bojani (Textfig. 42, N. stomat. post.), der, begleitet von der A. pancreatico-duodenalis, bis in das Pankreas verfolgt werden kann.

10. Ram. hepaticus.

Ich konnte ihn nicht direkt beobachten. Jedenfalls kann man annehmen, daß er hier durch mehrere feine Fäden vertreten wird, die entweder aus den Magenzweigen des Truncus intestinalis abgehen, oder in der Bahn irgendeines sympathischen Geflechtes in die Leber gelangen.

XII. Paar: N. hypoglossus (N. XII.).

(Fig. 50, 51, 55—59 u. Textfig. 12, 20, 25 u. 27.)

Er entspringt mit mehreren (zirka neun) zarten Wurzelfäden, die sich dicht neben dem Sulcus basilaris hintereinander regelmäßig anordnen, von der ventralen Seite des verlängerten Markes. Diese Fäden vereinigen sich bald meistens zu zwei Wurzeln, die durch die gleichnamigen Löcher des Exoccipitale die Schädelhöhle verlassen. Die vordere Wurzel (Textfig. 27, Rad. ant. N. XII.) ist nicht selten am Ursprunge in zwei Portionen gespalten, die erst nach oder beim Durchtritt durch die vorderen, schon in der ersten Mitteilung als anomal bezeichneten zwei Löcher zu einem Strang verschmelzen, und läuft hinter der A. occipitalis in schräger Richtung latero-caudalwärts und verbindet sich dann direkt mit dem Stamm des N. vagus. Die hintere Wurzel (Textfig. 27, Rad. post. N. XII.) durchsetzt dagegen selbständig den M. atlanto-exoccipitis und verschmilzt, ein wenig distal von der Vereinigungsstelle der vorderen Wurzel, ebenfalls mit dem Vagus. Die eigentliche Fortsetzung des N. hypoglossus trennt sich erst hinter dem Ganglion radicis n. vagi als ein selbständiger, dicker Nerv von dem N. vagus ab, oder wird dadurch gebildet, daß die vordere Hypoglossuswurzel nach der Aufnahme eines zarten Zuwachses aus dem N. vagus mit der hinteren Wurzel zu einem selbständigen Strang zusammenfließt, was jedoch selten der Fall ist. Darauf schlägt der Nerv folgende Bahn ein:

Zunächst zieht er, die dorsale Wand der A. carotis nach außen umschlingend, an den hinteren Rand des dorsalen Endes des zweiten Zungenbeinbogens, des Cornu branchiale I., worauf er sich schräg nach außen und abwärts gegen die Grenze zwischen den Ursprüngen des M. hyo-mandibularis und des M. intercornuatus wendet, um in der gleichen Richtung den letzteren Muskelbauch zu durchsetzen.

Nach Abgabe mehrerer (vier bis sechs) Äste für den M. intercornuatus kommt er an der Seite des Ursprunges der Portio anterior des M. genio-hyoideus wieder zum Vorschein und gibt einen starken Ast für diesen Muskel, den Ram. hypoglossi posterior Hoffmanns, sowie einen etwas schwächeren für den M. hyo-glossus ab. Sodann nimmt er seinen Weg entlang dem äußeren Rande des Os entoglossum gerade nach vorn und endigt nach Abgabe je eines

Textfig. 27.

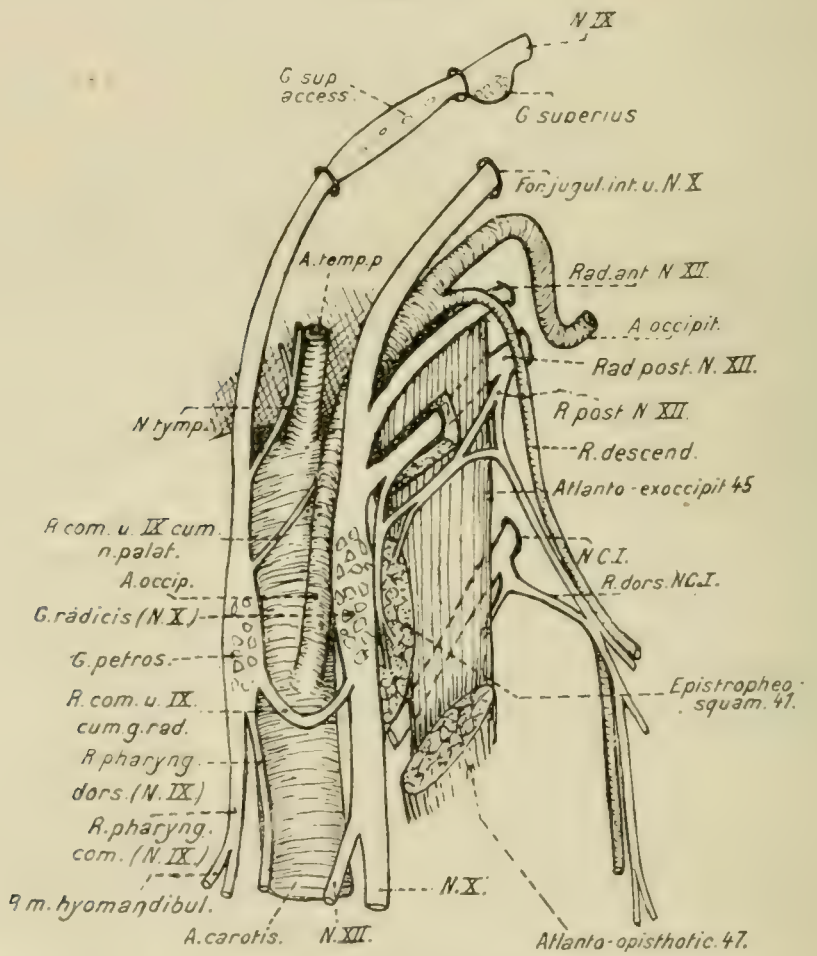

Verhältnisse der hinteren Gehirnnerven sowie der ersten Halsnerven nach dem Austreten aus dem Schädel und Wirbelkanal. Stark vergrößert. Dorsalansicht. Ringe an den Gehirnnerven zeigen die zugehörigen Knochenlöcher, durch die die betreffenden Nerven treten.

schwachen Astes für den M. entoglosso-glossus und den M. entoglosso-hyoideus in dem M. genio-glossus. Beim *Trionyx* kommt die terminale Verbindung dieses Nerven mit dem N. lingualis nicht vor (vgl. hierüber S. 458).

Kurz bevor der Nerv den hinteren Rand des zweiten Zungenbeinbogens überschreitet, löst sich von ihm ein wenn auch schwacher, doch wichtiger Ast ab, der längs des vorderen Randes des dritten Zungenbeinbogens (Cornu branchiale II.) abwärts zum M. levator

pharyngei strebt und sich weiter bis in den vorderen Bauch der Cauda hyoidea des M. cervico-hyo-capitis verfolgen läßt. Er entspricht wahrscheinlich dem Ram. colli descendens BOJANUS und FISCHERS (Fig. 55, 56 u. Textfig. 25, R. colli desc.), der bei andern Reptilien den M. omohyoideus und M. sternohyoideus versorgt. An ihm habe ich zuweilen noch einen zarten Zweig (Ansa N. XII.) beobachtet, der die äußere Fläche des dritten Zungenbeinbogens nach hinten horizontal durchquert und mit dem ventralen Ast des zweiten Halsnerven zusammenhängt. Dieses Zweigchen dürfte man als das Homologon der Ansa hypoglossi des Menschen ansehen.

Die hintere Hypoglossuswurzel gibt am medialen Rande des M. atlanto-opisthoticus einen für Reptilien charakteristischen, verhältnismäßig dicken Ast (Textfig. 27, R. post. N. XII.) ab, der sofort in zwei Endzweige zerfällt[1]. Der laterale biegt gleich nach außen um und tritt zwischen dem M. atlanto-opisthoticus und dem M. atlanto-exoccipitis nach außen, um in dem M. epistropheo-squamosus ventralis zu endigen. Der mediale dagegen begibt sich nach hinten und verbindet sich bald mit dem dorsalen Stamm des ersten Halsnerven (R. dors. NC. I.); wahrscheinlich verbreitet er sich im M. atlanto-opisthoticus, M. epistropheo-squamosus dorsalis sowie in der Cauda occipitalis des M. cervico-hyo-capitis.

B. Spinalnerven.

Sie betragen im ganzen 30—31 Paare, von denen die neun vordersten in das Cervical-, die zehn folgenden in das Dorsolumbal-, die zwei dahinter gelegenen in das Sacral- und die neun bis zehn hintersten in das Schwanzgebiet fallen. Der Unterschied zwischen den Nervenabteilungen ist ebenso deutlich ausgesprochen wie bei den einzelnen Regionen der Wirbelsäule. Die dorsale d. i. sensible Wurzel fehlt dem ersten und sehr wahrscheinlich auch dem zweiten Halsnerven. Das Spinalganglion tritt erst am dritten Halsnerven deutlich auf, wie auch FISCHER bei anderen Reptilien bemerkt hat. Die zwei bis drei letzten Spinalnerven dagegen entbehren der vorderen, d.h. motorischen Wurzel und scheinen ausschließlich von sensibler Natur zu sein.

I. Halsnerven.

(Fig. 50, 51, 54—59 u. Textfig. 12, 20, 25—29 u. 32.)

Im Gegensatz zu der Angabe FÜRBRINGERS, nach der bei *Trionyx japonicus* acht Paare Halsnerven vorkommen sollen, habe ich

[1] Die Abnormität dieses Astes, die durch mich einigemale zur Beobachtung gelangt ist, ist in Textfig. 27 wiedergegeben.

bei allen mir zu Gebote gestandenen, gleichen Exemplaren ausnahmslos neun Paare gefunden, wobei das vorderste Paar, der erste Cervicalnerv, durch den Raum zwischen dem Exoccipitale und dem Atlas und das letzte, also das am meisten caudal gelegene Paar, zwischen dem achten Hals- und dem ersten Dorsolumbalwirbel den Wirbelkanal verläßt. Außerhalb des Foramen intervertebrale spalten sie sich sofort in zwei Stämme, den Ram. dorsalis et ventralis. Abgesehen von dem ersten und dem zweiten, die bloß aus motorischen Fasern bestehen, sind sie durchweg von gemischter Natur. Der occipitale Hautbezirk, der von der Innervation des N. trigeminus ganz unberührt bleibt, wird nicht durch den ersten bezw. zweiten Halsnerven, sondern erst durch die Endzweige des Ram. dorsalis des dritten versorgt. Die Rami ventrales der drei caudalen Halsnerven, des siebenten bis neunten, statt der sechsten bis achten im Sinne Fürbringers, beteiligen sich an der Bildung des Armgeflechtes. Es ist von hohem Interesse, daß die sechs vorderen Halsnerven mit dem N. sympathicus, wenigstens makroskopisch, in keinerlei Beziehung stehen.

Allgemeine Verhältnisse der Innervation durch die Halsnerven (vgl. Textfig. 28).

α. Rr. dorsales (R. dors.).

R. descendens seu dorsalis, Bojanus.

Unmittelbar nach dem Austritt aus dem Foramen intervertebrale trennen sie sich von den Rr. ventrales und dringen sogleich in den Schlitz zwischen dem M. articulo-transversalis brevis und dem M. intertransversalis, um sich hier in mehrere Endzweige zu lösen.

a) Ram. musc. cervico-spinalis lateralis brevis dorsalis s. articulo-cruralis brevis. Medial von dem M. articulo-transversalis brevis steigt er rückwärts herauf und dringt, in einen äußeren und einen inneren Zweig gespalten, in die beiden Portionen des gleichnamigen Muskels ein.

b) Ram. musc. articulo-transversalis brevis. Ein kurzer Zweig, der sofort in den ventralen Rand des gleichnamigen Muskels eintritt.

c) Ram. musc. articulo-cruralis longus. Lateral vom M. articulo-transversalis brevis läuft er nach dorsalwärts, um in den gleichnamigen Muskel einzudringen.

d) Ram. musc. articulo-transversalis longus. Dringt sogleich in den gleichnamigen Muskel.

e) Ram. cutaneo-muscularis. Ein kräftiger Zweig, der ebenfalls lateral von dem M. articulo-transversalis brevis rückwärts emporsteigt und zwischen dem M. articulo-cruralis longus sowie dem M. articulo-transversalis longus zum Vorschein kommt. Darauf spaltet er sich in zwei Endzweige, von denen der eine den M. cervico-hyo-capitis innerviert, während der andere zunächst den letzteren Muskel einfach durchbohrt und sich vorwiegend in der Nackenhaut ausbreitet.

Textfig. 28.

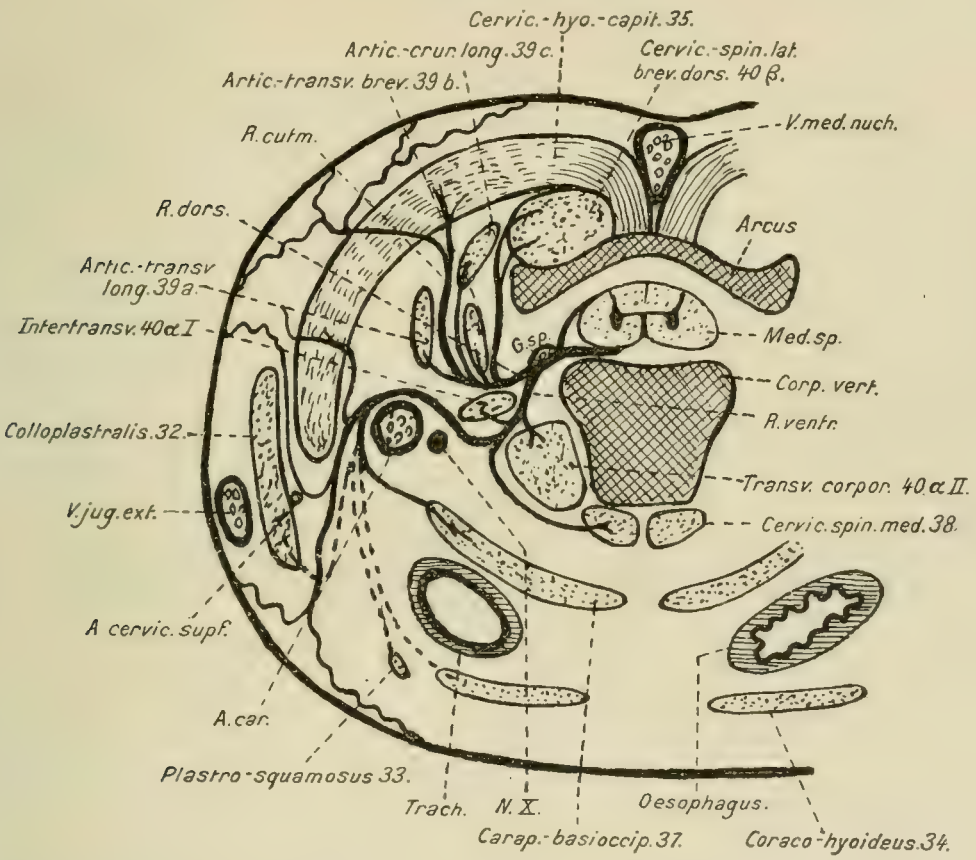

Schematischer Querschnitt am hinteren Teil des Halses. Sphincter colli ist hier nicht zu sehen.

β. Rr. ventrales (R. ventr.).

R. anterior seu descendens, Bojanus.

Sie dringen gleich unter den M. intertransversalis und treten dann nach Abgabe eines Astes für diesen Muskel, zwischen den beiden Portionen des M. transverso-corporis heraus, wobei auch einige Äste für diesen Muskel abgegeben werden. Nachdem sie dann für den M. cervico-spinalis medialis einen langen Zweig, der über die laterale Fläche des M. transverso-corporis gerade ventralwärts nach dem betreffenden Muskel absteigt, entsendet haben, schlingen sie sich nach außen um die dorsale Seite des N. Vagus

sowie der A. carotis herum und gelangen an die innere Fläche des M. cervico-hyo-capitis, um hier in folgende zwei Endäste zu zerfallen:

a) Ram. muscularis. Er steigt an der äußeren Seite der A. carotis nach unten und dringt stets am lateralen Rande des M. carapaco-basioccipitis in denselben ein. Je nach dem Halssegment gibt er noch einen starken, entweder die Trachea oder den Ösophagus überspringenden Ast für den M. coraco-hyoideus, ferner einen zarten für den M. plastro-squamosus oder einen dicken für den M. collo-plastralis ab.

b) Ram. cutaneus. Nach Abzweigung eines zarten, den M. cervico-hyo-capitis durchsetzenden Hautastes zerfällt er am ventralen Rande des M. cervico-hyo-capitis in zwei Endzweige. Der dorsale Endzweig schlingt sich um den ventralen Rand des letzteren Muskels herum und erscheint entweder am oberen Rande des M. collo-plastralis oder oberhalb der V. jugularis externa unter der Haut, während der ventrale Endzweig nach unten herabläuft und am ventralen Rande des M. collo-plastralis oder unter der V. jugularis externa an die Haut gelangt. Dieser Zweig innerviert vorzugsweise den ventralen Hautbezirk des Halses, jener dagegen dessen Seitenregion.

Im besonderen kommen noch folgende Abweichungen in Betracht:

N. cervicalis I.

Er tritt zwischen dem Exoccipitale und dem Atlasbogen zutage und zerfällt sogleich in der üblichen Weise in einen R. dorsalis und ventralis. Hautäste fehlen.

a) Ram. dorsalis. Er steigt auf der Membrana obturatoria atlanto-occipitalis rückwärts empor. Nach der Verbindung mit dem medialen Zweig des hinteren Astes der hinteren Hypoglossuswurzel (vgl. diese Abh. S. 485) läuft er unter dem medialen Teile des M. atlanto-opisthoticus sowie des M. epistropheo-squamosus dorsalis caudalwärts, wobei er diese beiden Muskeln mit je einem Zweige versieht. Schließlich durchbricht er den M. epistropheo-squamosus dorsalis in dessen äußerem Teile und dringt in die Occipitalportion des M. cervico-hyo-capitis ein, um hier sein Endgebiet zu erreichen.

b) Ram. ventralis. Nachdem er am unteren Rande des M. atlanto-basioccipitis lateralis zum Vorschein gekommen ist, gibt er sogleich einen Zweig für den ersten und zweiten Bauch des M. cervico-spinalis medialis sowie den M. carapaco-basioccipitis ab und läuft

selbst noch weiter caudal unterhalb des M. epistropheo-squamosus ventralis, bis er endlich mit dem Ram. ventralis des zweiten Halsnerven zusammentrifft, wobei er entweder mit ihm zu einem einzigen Strang verschmilzt oder ihm nur einen dünnen anastomotischen Zweig entsendet. Darauf passiert er über die A. carotis in die dreieckige Spalte zwischen dem dritten Zungenbeinbogen, der Cauda hyoidea und der Cauda cornu des M. cervico-hyo-capitis, um auf den dritten Zungenbeinbogen zu treten. Seine Endramification findet sich in dem vor der Zwischensehne befindlichen Bauche der Cauda hyoidea des letzteren Muskels.

N. cervicalis II.

Entsprechend dem hinteren Rande des Proc. odontoideus (vgl. I. Mittg. S. 5) tritt er aus dem Foramen intervertebrale zwischen dem Atlas und dem Epistropheus hervor. Ihm fehlen ebenfalls Hautäste.

a) Ram. dorsalis. Er kommt entweder zwischen dem M. epistropheo-squamosus dorsalis sowie dem M. rectus lateralis zum Vorschein, oder durchsetzt einfach den Ansatz des letzteren Muskels. Er innerviert nur den vorderen Teil des M. cervico-hyo-capitis.

b) Ram. ventralis. Ein starker Nerv, der den M. epistropheo-atlantis dorsalis (Nr. 43) durchbohrt. Nach kurzem Verlaufe nach hinten zerfällt er in zwei Hauptäste. Der mediale dringt sogleich in den M. cervico-spinalis medialis. Der äußere Hauptast fließt dagegen, nach der Abgabe eines zarten Zweiges für den M. carapaco-basioccipitis, unterhalb des M. epistropheo-squamosus ventralis mit dem Ram. ventralis des ersten Halsnerven zusammen; selten übernimmt er von diesem Aste vorher noch einen zweiten anastomotischen Zweig. Alsdann durchsetzt er die Cauda cornu des M. cervico-hyo-capitis und versorgt den vor der Zwischensehne befindlichen Bauch des M. coraco-hyoideus. Bezüglich der Ansenbildung mit dem Ram. colli descendens n. hypoglossi verweise ich auf S. 485.

N. cervicalis III.

a) Ram. dorsalis. Nachdem er in der oben beschriebenen Reihenfolge seine Zweige abgegeben hat, läuft er in einen dicken Hautast aus. Derselbe durchbohrt zunächst hinter dem dritten Zungenbeinbogen den lateralen Teil der Cauda squamosi des M. cervico-hyo-capitis, zerfällt dann unter dem M. sphincter colli in zwei Endäste, die den Ursprungsabschnitt der Portio posterior des M. sphincter colli durchsetzen und in die Haut der Occipitalregion ausstrahlen.

b) Ram. ventralis. Im Gegensatz zu den Angaben der Autoren, Bojanus, Hoffmann u. a., zeigt er beim *Trionyx* einen selbständigen Verlauf. Er gibt je einen Ast für die Mm. transverso-corporis, cervico spinalis medialis, carapaco-basioccipitis, coraco-hyoideus sowie plastrosquamosus (Fig. 55) ab. Seine distale Fortsetzung durchbohrt die Cauda cornu, schlägt sich dann dorsalwärts um den ventralen Rand der Cauda squamosi herum, durchsetzt, oberhalb der V. jugularis externa, den M. sphincter colli, um endlich nach unten umbiegend, von der ventralen Seite der letzteren Vene in die Haut des Triangulus submaxillaris auszustrahlen.

N. cervicalis IV.

a) Ram. dorsalis. Er zeigt keine Abweichung von der obigen allgemeinen Beschreibung.

b) R. ventralis. Er gibt, außer den Ästen für den M. transverso-corporis, cervico-spinalis medialis sowie carapaco-basioccipitis, noch einen starken Ast für den M. collo-plastralis sowie einen langen für den M. coraco-hyoideus ab, welch letzterer sich um die dorsale Seite der A. carotis herumschlingt.

N. cervicalis V.

Von der allgemeinen Beschreibung weicht er nur darin ab, daß der Ram. ventralis den M. coraco-hyoideus und den M. plastro-basioccipitis versorgt.

N. cervicalis VI.

Als Abweichungen kommen in Betracht: ein besonderer Ram. musc. carapaco-basioccipitis und ein Ram. musc. sphincteris corticis sowie der Mangel eines Ram. musc. cervico-hyo-capitis. Die Hautäste des Ram. ventralis steigen stets an der medialen Fläche des M. sphincter corticis herab und versorgen den ventralen Teil der Halswurzel. Sie sind wahrscheinlich den Nn. supraclaviculares des Menschen zu vergleichen.

N. cervicalis VII.

Seinem dorsalen Aste fehlt der Ram. musc. cervico-hyo-capitis, statt dessen treten einige zarte Zweige für den M. sphincter corticis auf.

Der R. ventralis besitzt außer den metamerischen Muskelästen noch einen starken, an der Bildung des Armgeflechtes teilnehmenden Ast, dann einen schwachen für den M. collo-claviculo-plastralis sowie

mehrere Äste für den M. carapaco-plastralis. Seine Hautäste verlaufen auf der medialen Fläche des M. carapaco-plastralis sowie colloclaviculo-plastralis ventralwärts und breiten sich zum Teil in den vorderen Teil des Plastrons aus. Eine Anastomose zwischen diesem Stamm und dem Grenzstrange des Sympathicus ist inkonstant.

Textfig. 29.

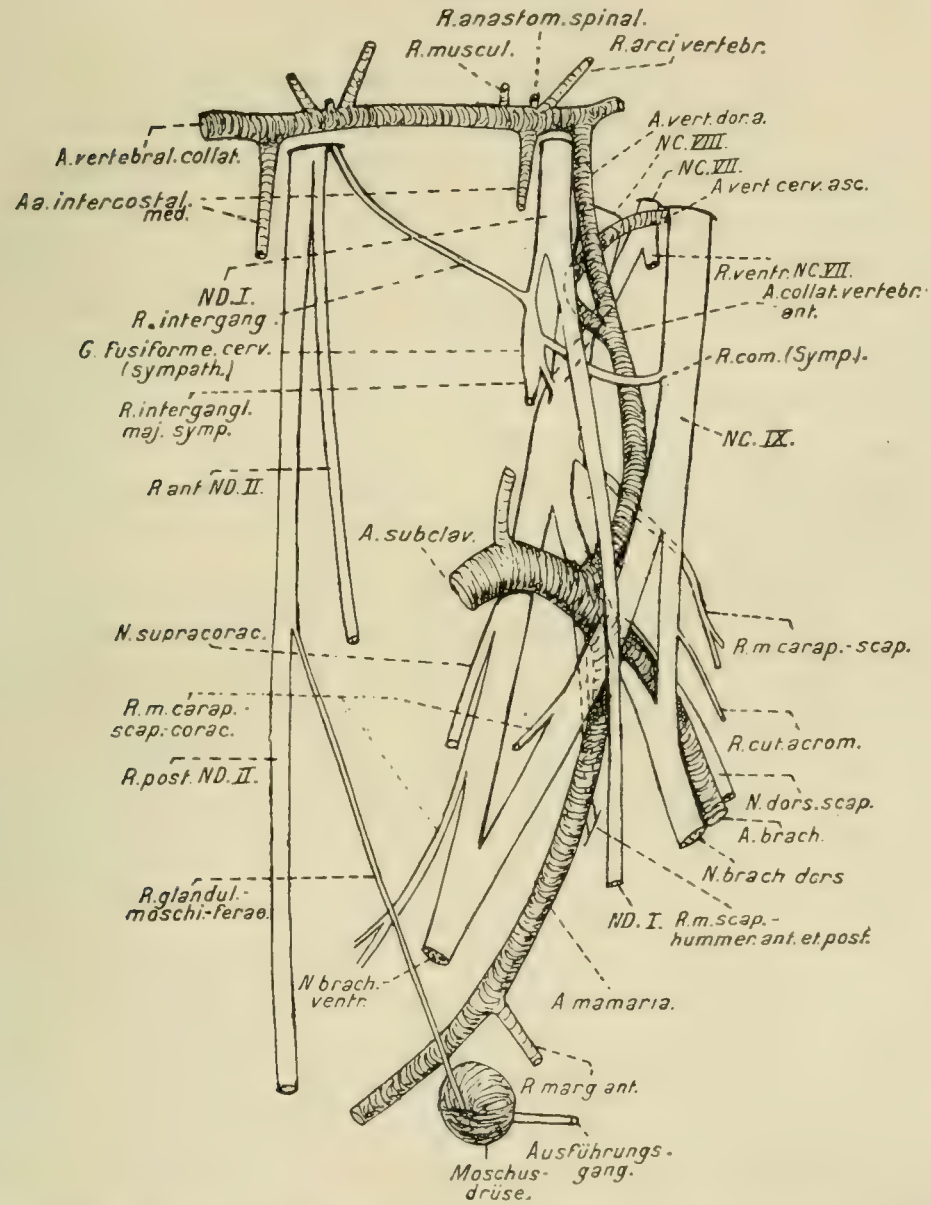

Plexus brachialis, zwei vordere Dorsolumbalnerven und A. Subclavia mit den Ästen in Situ. Dorsalansicht

Bezüglich des Verbindungsastes, der das Armgeflecht bilden hilft, ist noch zu bemerken, daß er, in schräger Richtung an der ventralen Seite des dorsalen Endes der Scapula vorüberlaufend, entweder mit dem Ram. ventralis des achten Halsnerven selbst oder mit dessen hinterem Verbindungsast im Zusammenhang steht. Im

übrigen ist es nicht ohne Interesse, daß diese Verbindung weder an der vorderen noch ventralen, sondern stets an der hinteren Fläche des Ram. ventralis des letzteren Nerven erfolgt, wobei der Verbindungsast des in Rede stehenden siebenten Halsnerven regelmäßig ventral von dem achten verläuft. Es ist dies ein bedeutungsvoller Hinweis, daß auch das Armgeflecht bei der Drehung des Schultergürtels in Mitleidenschaft gezogen wurde.

N. cervicalis VIII (vgl. Textfig. 31 u. 32).

Der Ram. dorsalis des achten Halsnerven verläuft medial von dem M. carapaco-plastralis nach vorn gegen den M. sphincter corticis, um hier sogleich in mehrere Endzweige zu zerfallen. Der stärkste zieht hinter dem Ansatze des M. sphincter corticis nach außen, durchbricht den mittleren Bezirk der Nuchalplatte und strahlt in die Haut des vorderen Carapaxrandes aus. Die übrigen perforieren den Ansatz des M. sphincter corticis nach vorn und versorgen die Schulterhaut. Ein schwacher Zweig dringt in den M. cortico-cervicalis III ein; er tritt jedoch sehr oft auch als ein Seitenzweig des Ram. ventralis auf.

Der Ram. ventralis beteiligt sich fast mit seiner ganzen Masse an der Bildung des Armgeflechtes. Nach der Abgabe eines zarten Zweiges für den M. carapaco-scapularis spaltet er sich bald, manchmal erst nach Aufnahme eines Verbindungsastes vom siebenten Halsnerven, in zwei gleichstarke Stämme, einen cephalen und einen caudalen. Wenn der Verbindungsast des siebenten Halsnerven sich vor der Spaltung des in Rede stehenden Ram. ventralis mit diesem verbindet, so geht der hintere Stamm des N. cervicalis VIII direkt mit dem hinteren Verbindungsaste des neunten eine Ansabildung ein, was nicht selten der Fall ist. Andernfalls bildet der hintere Stamm des achten vorher mit dem Verbindungsaste des siebenten die Ansa I, von der die gemeinsame Wurzel hervorgeht, die sich nach Abgabe des zweiten Astes für den M. carapaco-scapulo-coracoideus sowie des N. supracoracoideus (N. supracorac.), mit dem hinteren Verbindungsaste des neunten zu dem N. brachialis ventralis (N. brach. ventr.) vereinigt. Der vordere Stamm gibt dagegen zunächst einen Ast für den M. scapulo-humeralis ab, zieht dann über den Verbindungsast des siebenten nach außen und zerfällt wiederum in einen vorderen und einen hinteren Hauptast. Der erstere geht direkt in den N. dorsalis scapulae (N. dors. scap.) über, während der hintere, mit dem vorderen Verbindungs-

aste des neunten vereinigt, die Ansa II zusammensetzt, aus der der N. brachialis dorsalis (N. brach. dors.) hervorgeht. Der Ram. ventralis des achten steht mit dem Ram. communicans des Sympathicus in Verbindung.

N. cervicalis IX.

Sein Ram. dorsalis wird hier durch zwei stark reduzierte Fäden repräsentiert, die vielmehr der Wurzel des Ram. ventralis entstammen; sie versorgen den M. cortico-cervicalis I—II. Ein direkt von ihm entspringender Hautast fehlt vollständig.

Der Ram. ventralis des neunten Halsnerven ist durch bedeutende Dicke ausgezeichnet und nimmt auch an der Bildung des Armgeflechtes einen beträchtlichen Anteil. Er zerfällt dabei sogleich in einen cephalen und einen caudalen Verbindungsast. Der letztere bildet nach Abgabe des ersten Astes für den M. carapaco-scapulo-coracoideus mit der gemeinsamen Wurzel des achten die Ansa III bzw. den N. brachialis ventralis. Der cephale Verbindungsast gibt zunächst ein bis zwei schwache Hautäste der Schulter, den R. cut. acromialis, ab, läuft über den hinteren Verbindungsast des achten nach vorn, um sich mit dem vorderen Verbindungsaste des achten zu dem N. brachialis dorsalis zu vereinigen. Der Ram. communicans des Grenzstranges senkt sich in die Wurzel des betreffenden Ram. ventralis ein.

Zwischen den beiden Verbindungsästen des betreffenden Ram. ventralis einerseits und denen des Ram. ventralis des achten andererseits verläuft die A. brachialis.

II. Dorsolumbalnerven.

(Fig. 52, 54, 69, 71, 72 und Textfig. 29—32, 34 und 35.)

Unter den zehn Dorsolumbalnerven tritt der erste aus dem ersten Foramen intervertebrale der Dorsolumbalwirbel bzw. dem entsprechenden Foramen intercostale gegen die hintere Seite der Scapula hervor, während der zehnte das Foramen intervertebrale zwischen dem zehnten Dorsolumbal- und dem ersten Sacralwirbel verläßt. Im Gegensatz zu den übrigen Spinalnerven zerfallen die sieben vorderen Dorsolumbalnerven innerhalb des Canalis collateralis nicht in einen Ram. dorsalis et ventralis, sondern in einen Ram. anterior et posterior. Der schwächere Ram. anterior, R. subcostalis Bojanus, entspricht genau dem Ram. dorsalis der übrigen Spinalnerven, weil er nicht nur den Ram. muscularis für den M. spinalis dorsolumbalis abgibt, sondern auch ausschließlich in der Haut des Carapax

endet. Der stärkere Ram. posterior entsendet dagegen keine Zweige in die Rückenhaut, sondern versorgt nach Abgabe der Äste für die

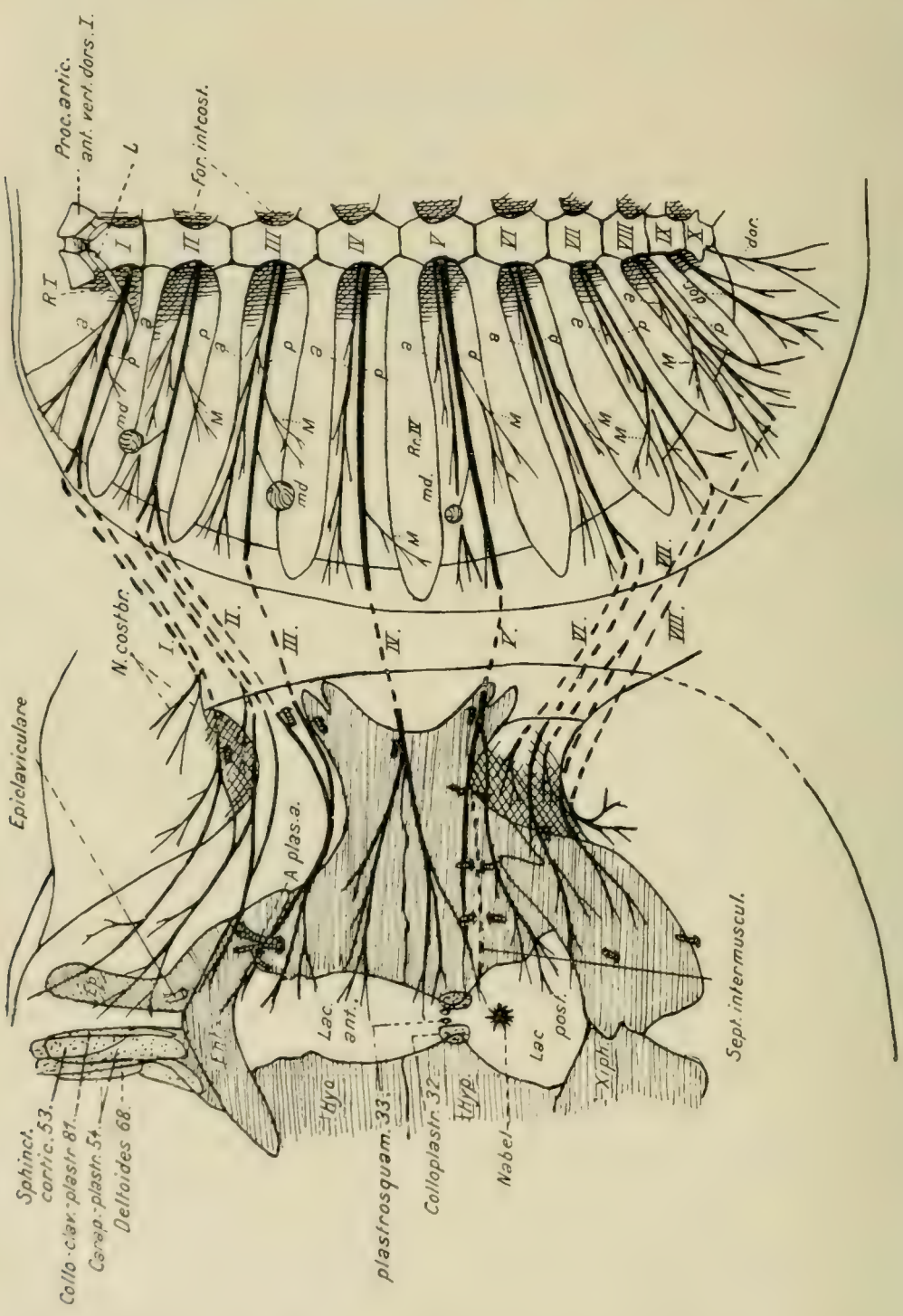

Textfig. 30.

Dorsolumbalnerven und ihre Beziehungen zu dem Schildpanzer, Plastron und Carapax von innen gesehen. *I—X*, dorsolumbale Wirbelkörper; *1—8* Rippenreliefe der Costalplatten. Über weiteres vergl. I. Mittg. sowie den Text dieser Abhandlung.

Moschusdrüsen[1], die Mm. tensor pleuroperitonei, abdominis lateralis sowie atrahens pelvim, dann die Haut des Plastrons und der Achsel-

[1] Embryologisch werden diese Hautdrüsen von der ventralen Seite des Rumpfes abgeleitet.

gegend. Da diese Endgebiete sowohl topographisch als auch ontogenetisch zur ventralen Körperhälfte gehören, so ist der Ram. posterior zweifellos das Homologon des Ram. ventralis der übrigen Spinalnerven bzw. des N. intercostalis der höheren Wirbeltiere. Beim siebenten bis neunten Dorsolumbalnerven besitzt der Ram. posterior sogar einen besonderen Ram. ventralis, der caudal schnell an Dicke zunimmt und zum gleichnamigen Hauptast der nächstfolgenden Spinalnerven führt. Dieser Ram. ventralis endet zum kleinen Teil in den ihm zugehörigen Partien der ventralen Körperhälfte, beteiligt sich jedoch zum größten Teil an der Bildung des lumbosacralen Nervengeflechtes. Abgesehen von dem Ram. ventralis, verlaufen die Rami anterior et posterior im Sulcus intercostalis, wo sie, und namentlich der Ram. anterior, von einer derben, die ventrale Fläche des Carapax weit überziehenden Aponeurose an den Carapax festgeheftet werden, so daß sie sehr oft schwer in ihrem vollen Umfang zu isolieren sind. Am Foramen intercostale bildet der Ram. posterior s. ventralis mit dem vorbeiziehenden Grenzstrang eine Anastomose. Außerdem ist noch folgendes zu bemerken:

a) Rami anteriores (Textfig. 30, *a*).

Sie kommen an den vorderen neun Paaren vor. Am zehnten vertritt sie der Ram. dorsalis, der, von der obigen allgemeinen Beschreibung abweichend, über die vordere Sacralrippe, dann hinter dem dorsalen Ende des Iliums nach außen verläuft und sich bis in den Seitenteil des hinteren Hautlappens des Carapax verfolgen läßt. Mit Ausnahme des vordersten ziehen sie am vorderen Teil des Sulcus intercostalis nach außen und breiten sich mit mehreren Endzweigen in der Haut des Carapax-Seitenrandes aus. Unterwegs geben sie mehrere Seitenzweige ab, die die Costalplatte vorwiegend in retrograder Richtung nach innen und rückwärts durchbohren und in der Haut der Rückenfläche des Carapax verschwinden (vgl. I. Mittg. S. 10). Hiervon weicht nur der Ram. anterior des ersten ein wenig ab, indem er innerhalb des Canalis collateralis vertebrae einen zarten Ast für den M. spinalis dorsolumbalis abgibt, was auch nicht selten beim zweiten und dritten Dorsolumbalnerven beobachtet werden kann. Die Rami anteriores des fünften bis neunten Dorsolumbalnerven treten im Verlaufe auf die seitlichen, paarigen Portionen des M. carapaco-basioccipitis, ohne diese zu versorgen.

b) Rami posteriores (Textfig. 30, *p*).

Sie verlaufen im allgemeinen im hinteren Teile des Sulcus intercostalis, caudal immer mehr von dem Ram. anterior divergierend.

Ohne aber am Carapax irgendwelchen Hautast abzugeben, gelangen sie an den Seitenrand des Schildgehäuses, biegen hier in scharfem Bogen einwärts und strahlen auf die Rückenfläche des Plastrons aus, wo sie sich, spitzwinklig verzweigt, und hier und dort miteinander anastomosierend, bis zur Medianlinie verfolgen lassen. Der Ram. posterior des ersten Dorsolumbalnerven entsendet außerdem einige starke Äste in die Haut der Achselgegend (Textfig. 30, N. costobrach.), wie dies auch beim N. costobrachialis des Menschen der Fall ist. Der Ram. posterior des neunten erreicht nicht das Plastron, sondern innerviert die Haut an der Streckseite des Oberschenkels, wobei er zuerst vor dem dorsalen Ende des Iliums und dann hinter dem M. abdominis lateralis vorbeizieht. Dem zehnten Dorsolumbalnerven fehlt der R. posterior. Ferner durchsetzen die meisten Rami posteriores unterwegs verschiedene Muskeln, so z. B. die des zweiten bis siebenten zuerst den M. tensor pleuroperitonei, die des ersten bis sechsten den M. carapaco-scapulo-coracoideus und die des ersten bis fünften den seitlichen Teil des M. pectoralis. Der sechste dagegen verläuft gewöhnlich in Begleitung des hinteren Astes des Ram. posterior des fünften dem Hypoplastron-Ursprunge des M. abdominis lateralis entlang, ohne die obigen Muskeln zu durchbrechen. Die des siebenten und achten passieren zwischen dem M. abdominis lateralis und dem M. tensor pleuro-peritonei. Der siebente perforiert auch das Sehnenzentrum des letzteren Muskels. Außerdem geben die Rami posteriores verschiedene Muskelzweige (Textfig. 30, *m*) ab, und zwar von dem ersten bis zum siebenten Dorsolumbalnerven je einen für den M. tensor pleuro-peritonei, von dem zweiten, dritten sowie fünften je einen für jede anliegende Moschusdrüse (Textfig. 30, *d*)[1], vom siebenten und achten für den M. atrahens pelvim und endlich vom siebenten sowie achten für den M. abdominis lateralis.

Bezüglich der Beziehungen der Rami ventrales des siebenten bis zehnten zu dem Plex. lumbo-sacralis verweise ich auf das Kapitel »Die Nerven der hinteren Extremität«.

III. Sacralnerven.

(Fig. 54, 70, 71 und Textfig. 34 und 35.)

Es sind zwei vorhanden. Der erste Sacralnerv tritt zwischen den beiden Sacralwirbeln hervor, während der zweite zwischen dem zweiten Sacral- und dem ersten Schwanzwirbel zum Vorschein kommt.

[1] Vor allem für die relativ dicke Lage quergestreifter Muskelfasern, die diese Drüsen umschließt.

Beide besitzen je einen Ram. dorsalis et ventralis; letztere, die Rami descendentes Bojani, sind an der Bildung des Plexus lumbosacralis beteiligt und werden daher bei Beschreibung der Nerven der hinteren Extremität erwähnt werden.

Der Ram. dorsalis des ersten Sacralnerven durchsetzt sogleich die Membrana obturatoria des Foramen sacrale nach außen und ein wenig caudalwärts, läuft unterhalb des M. arrector caudae über die zweite Sacralrippe sowie das Lig. ileo-coccygeum[1] gegen den Seitenrand des Carapax und versorgt den lateralen Bezirk des hinteren Hautlappens des Carapax.

Der Ram. dorsalis des zweiten erscheint zunächst ebenfalls unter dem M. arrector caudae und zieht nach außen und schwanzwärts über den M. longissimus caudae sowie das Lig. ileo-coccygeum, medial vom vorigen Dorsalast, in den hinteren Hautlappen des Carapax. Daneben gibt er nach außen einige starke Hautäste ab, die unter das Lig. ileo-coccygeum und dann über die A. sacralis lateralis nach dem dorsalen Teil sowie dem hinteren Rande des Oberschenkels ziehen.

IV. Schwanznerven.

(Fig. 54, 69, 72 und Textfig. 34 und 42.)

Sie sind neun bis zehn an Zahl[2]. Das vorderste Paar verläßt zwischen dem ersten und zweiten Schwanzwirbel, das zehnte dagegen zwischen dem zehnten und dem elften Schwanzwirbel den Wirbelkanal. Caudalwärts nehmen sie allmählich an Dicke ab und werden schon am achten mikroskopisch dünn. Die sechs vorderen weisen deutlich einen Ram. dorsalis et ventralis auf. Die übrigen haben dagegen wahrscheinlich nur einen Ram. dorsalis.

1. Rami dorsales.

Außerhalb vom M. longissimus caudae gelangen sie in die oberflächlichen Lagen; darauf wenden sie sich subcutan in schräger Richtung nach außen und caudal und breiten sich hauptsächlich in der seitlichen sowie ventralen Schwanzhaut aus. Die dorsalen Schwanzmuskeln erhalten da und dort zarte Zweige, die sich früher von ihnen ablösen. Der erste und zweite spalten sich sofort in mehrere

[1] Ein starkes Band, das die Spitze des Querfortsatzes des ersten Schwanzwirbels mit dem hinteren Umfang des äußeren Endes der zweiten Sacralrippe verbindet, s. Tafelfig. 72.

[2] Da die caudalen mikroskopisch dünn sind, so habe ich zur Feststellung der Anzahl und des Verlaufes die Verhältnisse an der Hand von Sagittalschnittserien des Schwanzes studiert.

Äste, von denen diejenigen, welche über die A. sacralis lateralis hinwegziehen, kürzer und schneller endigen, als die übrigen, unter derselben Arterie verlaufenden, die auf die ventrale Seite des Beckens bzw. des Schwanzes ausstrahlen. Die vom dritten an caudal gelegenen Rami dorsales pflegen unter der A. sacralis lateralis zu verlaufen.

2. Rami ventrales.

Sie kommen zunächst medial von dem M. flexor caudae internus zum Vorschein. Unter denselben gehen die drei vorderen miteinander Anastomose ein und stehen sowohl zu den Urogenitalorganen als auch zur Cloake in der engsten Beziehung.

Der Ram. ventralis des ersten Schwanznerven, Ram. anterior Bojanus, steigt mit seiner Hauptmasse schräg nach vorn und ventralwärts gegen das distale Ende des Harnleiters und bildet hier ein großes Ganglion, welches ein Glied des sympathischen Nerven darstellt und mehrere zarte Nerven hervorgehen läßt, die mit den sympathischen Geflechten um die Harnleiter, in der Harnblasen- sowie Mastdarmwand in direkter Verbindung stehen. Ich möchte den betreffenden Ventralast als N. recto-urogenitalis (Textfig. 42) bezeichnen. Vor dem Einsenken in das obige Ganglion zweigt er einige zarte Zweige ab, die sofort in das Corpus cavernosum[1] des Penis eindringen. Der M. protrusor cloacae erhält auch von ihm

[1] Ich möchte hier die Gelegenheit benutzen, vorläufig darauf aufmerksam zu machen, daß beim *Trionyx* am cephalen Ende der Cloake ein Körper zu finden ist, der paarig, oval, beim Männchen ungefähr 8 mm, beim Weibchen 5 mm lang und mit seiner Längsachse quer zur Cloake angeordnet ist. Histologisch weist er zahlreiche, verhältnismäßig geräumige, cavernöse Räume auf, die sowohl mit Blutgefäßen als auch mit den venösen Räumen des Penis bzw. der Clitoris in Kommunikation stehen. Es unterliegt wohl keinem Zweifel, daß dieser Körper nichts anderes als ein Vorläufer des Bulbus cavernosus der Säugetiere ist. Anderseits entspricht er genau dem von Bojanus bei der männlichen *Testudo europea* beschriebenen Bulbus penis. Ferner ist zu beachten, daß die *Testudo europea* (nach Bojanus) sowie die in Japan einheimische *Emys* und *Clemmys*, soweit es sich um das Weibchen handelt, statt des oben erwähnten Bulbus cavernosus eine Bursa analis Bojani besitzen, die von der gleichen Stelle der Cloakenwand als eine paarige, ansehnliche, dünnwandige, ovale Blase an beiden Seiten der Harnblase weit in die Bauchhöhle hineinragt. Diese Blase enthält gewöhnlich den wasserklaren Harn, weshalb sie beim flüchtigen Anblick leicht die echte Harnblase vortäuscht. Gleichwohl ist sie eher als ein Samenreservoir anzusehen. Man muß sich jedoch hüten, dieses Gebilde mit dem gleichnamigen Drüsenkörper der Vögel zu verwechseln, der nach Osawa nur bei den Männchen vorkommt und als ein Homologon der Prostata der Säugetiere betrachtet werden kann.

einen Ast, der vorher von dem Ram. ventralis des zweiten Schwanznerven einen Zuschuß erhalten hat.

Der Ram. ventralis des zweiten Schwanznerven zerfällt sogleich in einen vorderen und einen hinteren Hauptast. Der vordere Hauptast, der Ram. anterior Bojani, steigt schräg nach vorn herab und entsendet einige zarte Zweige gegen den M. flexor caudae internus. Seine Endzweige anastomosieren mit dem vorigen Ram. ventralis selbst sowie mit dessen Ast; mithin beteiligt er sich auch teilweise an der Innervation des Corpus cavernosum sowie des M. protrusor cloacae. Der hintere Hauptast, der Surculus retrogradus Bojani, läuft gegen den dorsalen Rand des M. flexor caudae internus herab, spaltet sich sofort in zwei Äste, die sich aber nach der Durchbrechung des letzteren Muskels wieder zu einem Strang vereinigen, und dringt nach der Aufnahme des Ram. ventralis des dritten Schwanznerven, unmittelbar hinter dem Ansatz des M. retractor penis plötzlich nach hinten umbiegend, in den Penis bzw. die Clitoris ein, als N. penis s. clitoridis (Textfig. 42, N. penis).

Der Ram. ventralis des dritten Schwanznerven durchsetzt ebenfalls den M. flexor caudae internus oder M. protrusor cloacae und schließt sich mit dem hinteren Hauptast des vorigen Ram. ventralis zu dem N. penis s. clitoridis zusammen. Dieses Geflecht entspricht wahrscheinlich dem Plexus pudendus Bojanus.

Die Rami ventrales des N. coccygeus IV—VI, die direkt in die Cloakenwand eindringen, sind ausschließlich sensibler Natur.

Es ist leicht einzusehen, daß die ventrale Schwanzmuskulatur zum Versorgungsgebiet der Rami ventrales der Schwanznerven gehört. Außerdem ist die Verbindung der Rami ventrales mit dem Grenzstrange nur an den zwei bis drei vorderen Schwanznerven deutlich nachzuweisen.

V. Nerven der vorderen Extremität.
(Plexus brachialis.)

Fürbringer, der wohl der erste ist, der den *Trionyx japonicus* untersucht hat, hat gefunden, daß die Rami ventrales des sechsten bis achten Halsnerven in den Plexus brachialis übergehen. Hoffmann nahm diese Angabe ohne Nachprüfung in seine Beschreibung auf. Sieglbauer dagegen findet sie nicht richtig und behauptet, daß der normale Plexus brachialis des *Trionyx* zwar die gleiche Anzahl Komponenten bezieht, doch um ein Segment caudal verschoben ist. Diese Angabe stimmt mit meinen Befunden genau über-

ein, weil ich die Zusammensetzung aus dem siebenten bis neunten Segment als Norm gefunden habe. Einmal konnte ich eine individuelle Verschiedenheit konstatieren, wobei der N. lumbodorsalis I durch Vermittelung des Ram. posterior dem Geflechte angeschlossen war. Man kann demnach nicht behaupten, daß der Plexus brachialis in seiner Zusammensetzung überhaupt nicht variabel wäre, muß je-

Textfig. 31.

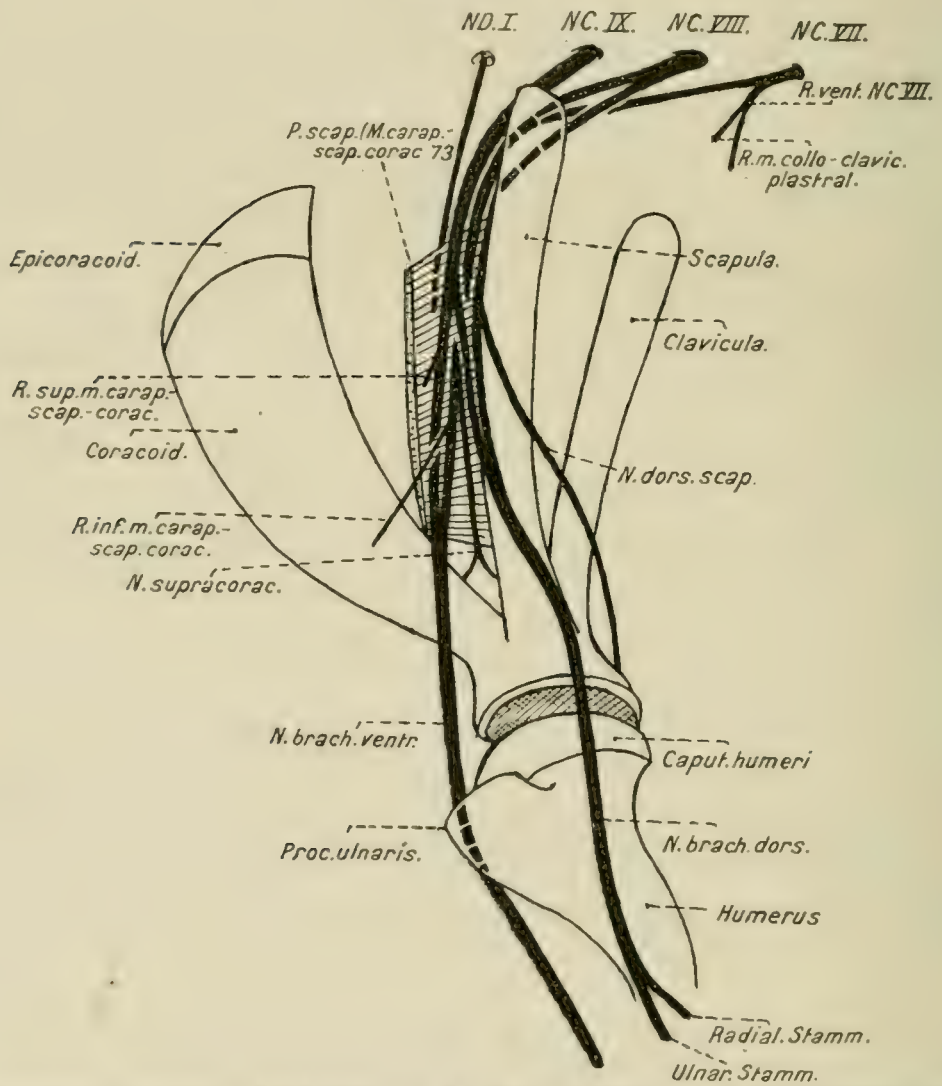

Halbschematische Darstellung der Beziehungen des Plexus brachialis zum Schultergürtel. Von der Rückenseite gesehen.

doch betonen, daß der Plexus brachialis an und für sich sehr stabiler Natur ist, so daß man in der größten Mehrzahl der Fälle kaum an Verschiebung der Segmente zu denken braucht. Darin liegt in der Tat ein auffallender Charakterunterschied zwischen diesem Geflecht und dem Plexus lumbosacralis, welcher, wie aus der späteren Beschreibung hervorgeht, durch eine starke Variabilität ausgezeichnet ist.

Da über die Zusammensetzung des Plexus brachialis a. a. O. ausführlich berichtet worden ist, so mag hier der Hinweis auf die für die Erklärung der Umlagerung des Schultergürtels wichtigen Besonderheiten im Verlaufe der das Geflecht bildenden Teile genügen. Wie das nebenstehende Schema, Fig. 31, zeigt, verlaufen sämtliche Komponenten anfangs unterhalb des medialen Endes der Scapula nach hinten, worauf sie sich von hinten her auf die dorsale Seite der Scapula legen. Es gibt demnach zwischen dem spiraligen Verlaufe der Komponenten des Plexus brachialis des *Trionyx* und der übrigen Reptilien keinen prinzipiellen Unterschied. Doch vollzieht sich beim *Trionyx* die Spiraltour in einer überaus kurzen Strecke und die Überschreitungsstelle an der Scapula ist auch viel weiter medial gerückt. Ich will dieses Verhältnis auf die direkte Folge der Caudalwärtswanderung des Schultergürtels zurückführen.

Äste des Plexus brachialis.

1. N. dorsalis scapulae (N. dors. scap.).

(Fig. 52, 54, 60—62 und Textfig. 29, 31 und 32.)

N. radialis, Bojanus; N. dorsalis scapulae, Fürbringer.

Ein ansehnlicher Nerv, der an der hinteren Seite des dorsalen Endes der Scapula aus dem vorderen Verbindungsaste des achten Cervicalnerven hervorgeht. Er tritt zunächst auf der dorsalen Seite der Scapula schräg vor- und seitwärts zwischen den M. scapulo-humeralis anterior einerseits und den dorsal von ihm hintereinander angeordneten Muskeln, nämlich den Mm. carapaco-scapularis, carapaco-humeralis und scapulo-humeralis dorsalis anderseits hindurch und kommt vor dem Scapulahals zum Vorschein. Hierauf zieht er über den Ursprung des Caput longum des M. triceps brachii nach dessen medialem Rande und steigt als N. cut. brachialis radialis superior (N. c. brach. rad. sup.) dem radialen Rande des Ober- bzw. Vorderarmes entlang bis zum Handgelenk herab, um hier seine Endverzweigung einzugehen. Am Oberarm wird er von der V. cephalica begleitet.

Äste:

a) Rami musc. scapulo-humeralis anterioris (R. m. scap. humer. ant.).

b) Ram. musc. carapaco-humeralis (R. m. carap. humer.)

Diese beiden Muskeläste entspringen unter dem M. carapaco-scapularis. Nach einem kurzen Verlaufe nach vorn und seitwärts dringen sie in die gleichnamigen Muskelbäuche ein.

c) N. cutaneus supraclavicularis (N. c. supraclav.).

Zwischen dem M. carapaco-humeralis und dem M. scapulo-humeralis dorsalis wird er vom Stamm gegen die Haut der Schulterhöhe entsendet, wobei er das voluminöse Fettpolster in der Schultergrube nach vorn und seitwärts durchsetzt.

d) Ram. musc. scapulo-humeralis dorsalis (R. m. scap. humer. dors.).

e) Ram. musc. deltoidei (R. m. deltoid.).

Diese beiden Muskeläste werden beim Überschreiten über den M. scapulo-humeralis anterior vom Stamme des N. dorsalis scapulae abgegeben.

Während des Verlaufes am radialen Rande des Oberarmes zweigt die distale Fortsetzung des N. dorsalis scapulae einen starken Hautast zu der Streckseite des Oberarmes sowie mehrere schwächere zu dessen Beugeseite ab.

2. N. supracoracoideus (Fürbringer) (N. supracorac.).
(Fig. 60, 61 und Textfig. 29, 31 und 32.)

Beim *Trionyx* nimmt er hinter der Scapula von dem gemeinsamen Verbindungsast des siebenten und achten Halsnerven seinen Ursprung. Er steigt vor der V. pectoralis steil nach seitwärts herab und erscheint nach dem Durchtritt durch die schon erwähnte, von den beiden Portionen des M. carapaco-scapulo-coracoideus umfaßte Spalte in den äußeren Winkel des Foramen coraco-claviculare, worauf er in zwei gleichstarke Äste, einen vorderen und einen hinteren, zerfällt.

Sein Anfangsstück verläuft dicht vor bzw. dorsal vom Ansatze der Scapularportion des M. carapaco-scapulo-coracoideus.

a) Ram. anterior (R. ant.).

Er wendet sich sofort nach vorn. Nach Abgabe eines Astes zu der Portio clavicularis posterior des M. supracoracoideus passiert er durch das Spatium claviculo-pectorale (α)[1] hindurch und endet in dem M. claviculo-humeralis.

b) Ram. posterior (R. post.).

Dieser Ast setzt die Richtung des Stammes fort. Nachdem er bald mit einem Seitenzweig die Portio infracoracoidea des gleichnamigen Muskels versehen hat, dringt er in das Spatium coraco-infracoracoidea[1] ein und innerviert die Portio supracoracoidea desselben Muskels.

[1] Vgl. diese Abhdlg. S. 380—381.

Textfig. 32.

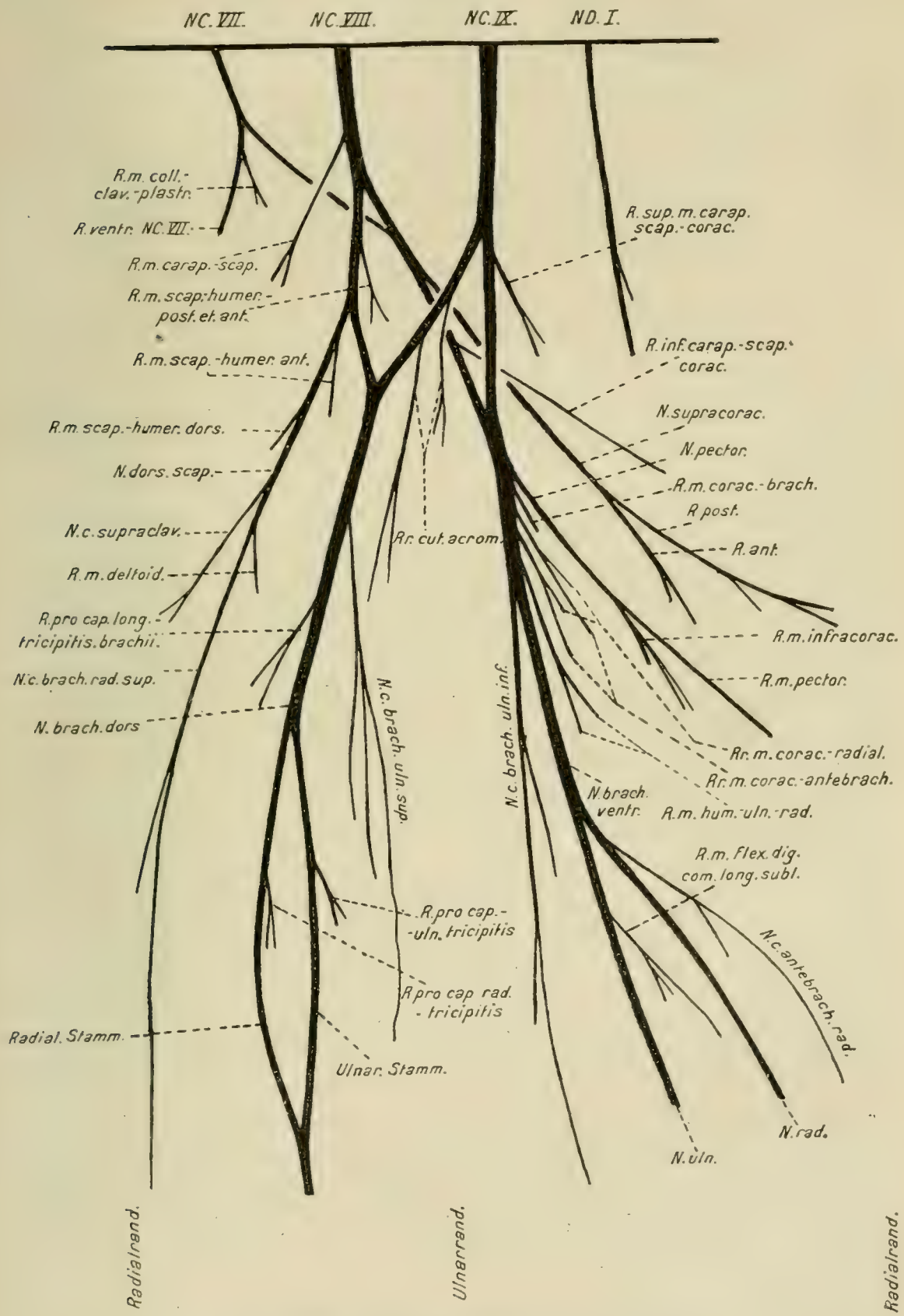

Plexus brachialis und seine Verästelung. In dorsaler Ansicht.

3. N. brachialis dorsalis (N. brach. dors.).

N. ulnaris, Bojanus; N. extensorius, Rabl; N. brachialis longus superior (N. radialis), Fürbringer und Hoffmann; N. radialis, Gaupp und Zuckerkandl.

(Fig. 54, 66, 60—68 und Textfig. 29, 31—33.)

An der Dorsalseite der Scapula, zwischen dem M. carapaco-scapularis und M. scapulo-humeralis anterior, geht er aus der Ansa II hervor. Nach außen und ein wenig cranialwärts ablenkend, läuft er über den Ansatz M. carapaco-humeralis an die vordere, d. h. cephale, Seite des Proc. ulnaris humeri, um sich an dem ulnaren Rande unter das Caput longum m. tricipitis einzuschieben. Daselbst teilt er sich in zwei Nebenstämme, einen radialen und einen ulnaren. Der stärkere, ulnare Nebenstamm (Fig. 67, ulnar. Stamm), der Ramus anconaeus Bojani, zieht, dicht an die Streckseite des Humerus angeschmiegt, zwischen den beiden kurzen Köpfen des M. triceps brachii gerade distal, durchsetzt dann unter starker Abplattung die Ansatzsehne[1] des M. triceps brachii der Länge nach (Textfig. 33) und dringt entlang der radialen Fläche des proximalen Endabschnittes der Ulna unter die Ursprünge der Extensoren des Vorderarmes, um hier wieder mit dem radialen Nebenstamme zu einem einheitlichen Nerven zusammenzufließen. Der schwächere, radiale Nebenstamm (Fig. 67, radial. Stamm), der Ramus anconaeus alter Bojani, steigt durch die Muskelmasse des Caput radiale m. tricipitis brachii schräg radialwärts herab und tritt in den Canalis ectoepicondyloideus radialis ein. Nach dem Verlassen dieses Knochenkanals vereinigt er sich auf dem Ursprungskopfe des M. carpi-radialis brevis mit dem entgegenlaufenden, ulnaren Nebenstamme und setzt sich distal als ein einheitlicher Nerv, der N. dorsalis manus profundus Bojanus, fort. Bald nach der Vereinigung zwängt er sich zwischen die beiden Köpfe des M. antebrachio-metacarpalis I unter dessen distalen Kopf und verläuft zwischen den beiden Vorderarmknochen gerade weiter. Nach dem Überschreiten des Handgelenkes tritt er an der Rückenseite der Hand in dem ersten Interstitium unter den M. adductor policis longus und läuft unterhalb des M. extensor dig. com. brevis sublimis, knapp proximal von den Ursprungsstellen des M. extensor dig. com. brevis profundus, in sanftem Bogen (Arcus nervi dorsalis manus, Arc. n. dors. manus, gegen das vierte Spatium interosseum, um hier seine Endramification einzugehen.

[1] Ein derartiger Verlauf wurde noch nirgends beobachtet; es ist dies wiederum eine der zahlreichen Merkwürdigkeiten in der Organisation des *Trionyx*. Vgl. auch I. Mittg. S. 81.

An der dorsalen Seite des Schultergürtels hat der Nerv die A. brachialis hinter sich. Aber am ulnaren Rande des Cap. longum des Triceps brachii legt er sich an die A. brachialis profunda und begleitet dieselbe bzw. deren Zweige bis zum proximalen Ende des Vorderarmes. An der Streckseite des Vorderarmes verläuft er proximal mit der A. recurrens interossea, distal vom M. antebrachio-metacarpalis I mit dem Stamme der A. interossea und nimmt weiter distal dieselbe bzw. deren Zweige als Begleiter mit.

Äste:

a) N. cutaneus brachii ulnaris superior (Fig. 60, N. c. brach. uln. sup.).

Dieser Ast entspricht im großen und ganzen dem Ram. dorsalis manus Bojanus bzw. dem N. cut. brachii posterior des Menschen. In der Nähe des Schultergelenkes von dem Stamme des N. brachialis dorsalis an dessen hinterer Fläche abgegeben, verläuft er am ulnaren Rande des Cap. longum m. tricipitis brachii distal und reicht bis zum ulnaren Rande des Ellenbogens herab. Zu seinem Versorgungsgebiet gehört die Haut der Streckseite des Oberarmes und die nagelartigen Horngebilde am Ellenbogen.

b) Rami musc. tricipitis.

Der Muskelast für das Cap. longum ist meistens einfach, selten verdoppelt; er geht direkt von dem Stamme des N. brachialis dorsalis ab. Der Ast für das Cap. ulnare geht aus dem ulnaren Nebenstamm hervor, während der Ast für das Cap. radiale aus dem radialen Nebenstamm seinen Ursprung nimmt.

c) Ram. musc. extensoris manus.

d) Ram. ulnaris m. extensoris dig. com. longi.

Diese zwei Muskeläste werden nach der Durchbrechung der Endsehne des Triceps brachii von dem ulnaren Nebenstamme losgelöst.

Der Ast 4 weist sehr häufig Abweichungen auf, indem er entweder selbständig von dem ulnaren Nebenstamme oder gemeinsam mit den Ästen für die Portio pollicis und Portio indicis von der distalen Vereinigungsstelle der beiden Nebenstämme entspringt. Er ist stets sehr ansehnlich, zieht unter der Portio indicis distal herab und versieht mit seinen Seitenästen die Portiones digiti III., IV. et V. In der Höhe des Handgelenkes trennt sich von ihm ein zarter

Hautast, der zwischen der Portio indicis und P. digiti III. zutage tritt und sich in der Haut des Handrückens ausbreitet (N. cutaneus manus dorsalis, Fig. 66 und 67, N. c. manus dors.) Dieser

Textfig. 33.

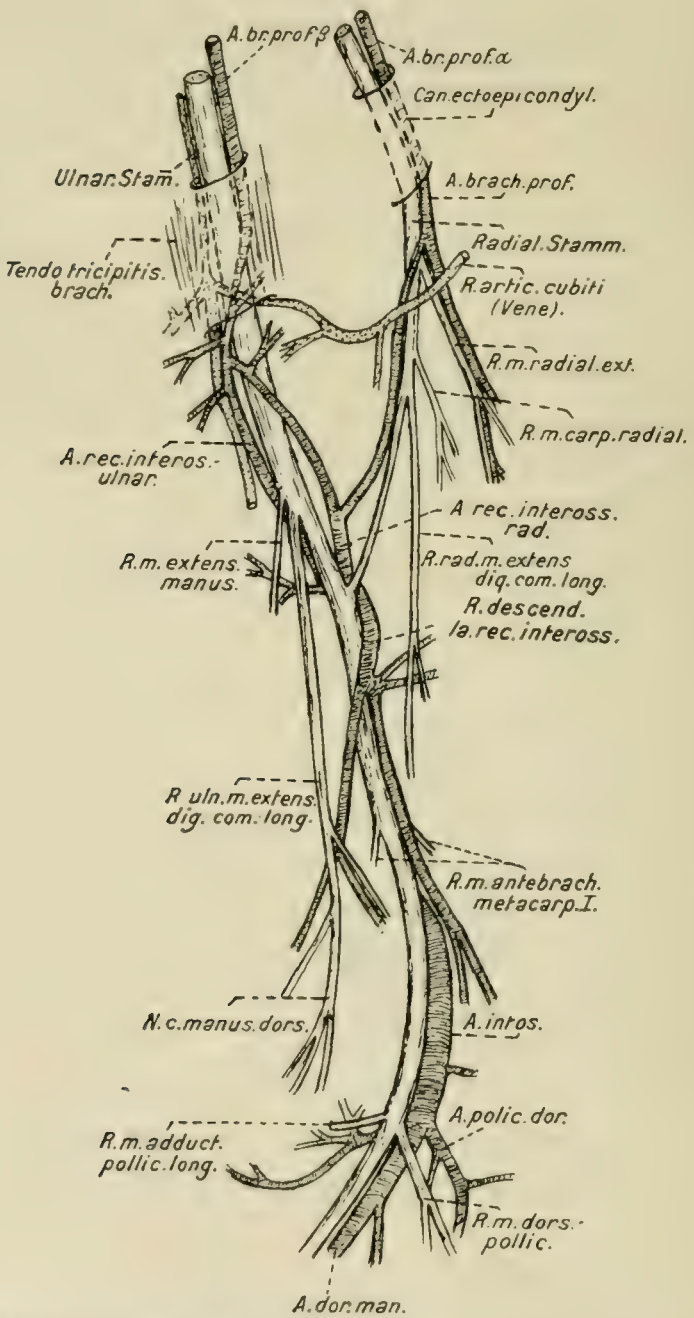

Nerven und Blutgefäße an der Streckseite des Vorderarmes.

Hautast kann mit dem N. cut. antibrachialis dorsalis des Menschen verglichen werden.

Der radiale Nebenstamm entsendet nach dem Austritt aus dem Canalis ectoepicondyloideus radialis folgende Äste:

e) Ram. musc. radialis externi.

f) Ram. musc. carpi-radialis.

g) Ram. radialis m. extensoris dig. com. longi.

Der letztere Muskelast entspringt zuweilen gemeinsam mit dem Ast 4.

Unterhalb des M. antebrachio-metacarpali I. entsendet der distale gemeinsame Stamm des N. brachialis dorsalis je einen Ast für die beiden Köpfe des letzteren Muskels sowie am Handrücken einen starken, quer ulnarwärts ziehenden Ast für den M. adductor pollicis longus und Extensor dig. com. brevis sublimis. Am Handrücken trennen sich von der konvexen Seite des bogenförmigen Endstückes des Stammes des N. brachialis dorsalis noch folgende Äste:

h) Ram. musc. dorsalis pollicis (Fig. 68, R. m. dors. pollic.).

Hart am distalen Rande des M. antebrachio-metacarpali I. abgegeben, tritt er in den Raum zwischen dem M. extensor pollicis brevis und dem M. adductor pollicis brevis ein und versorgt diese beiden Muskeln sowie den M. abductor pollicis dorsalis. Zuweilen gibt er auch nahe am Ursprunge einen Zweig ab, der radialwärts läuft und mit dem N. digitalis communis dorsalis I. eine Schlinge bildet.

i) Rami musc. dorsales dig. II.—V.

Die Rami musc. dorsales dig. II.—V. gehen zwischen je zwei Nn. digitales communes dorsales aus dem Stamme des N. brachialis dorsalis hervor. Sie innervieren den M. extensor dig. com. brevis profundus sowie metacarpo-phalangis dorsalis des entsprechenden Fingers.

Der Ram. musc. digitalis dorsalis V. entspringt am proximalen Winkel des Interstitium IV. von der proximalen Seite des Stammes und dringt gleich in den rudimentären M. extensor dig. V. profundus ein.

j) Nervi digitales communes dorsales I.—IV. (Fig. 68). Rami dorsales digitorum, Bojanus.

1. N. dig. communis dorsalis I. Ein wenig distal von dem Ram. musc. dorsalis pollicis verläßt er den Stamm, tritt sofort unter dem M. adductor pollicis longus in das Interstitium I. ein und teilt sich hier in zwei Endäste, einen ulnaren und einen radialen. Der radiale Endast verläuft entlang dem ulnaren Rande des Daumens und versorgt die Haut der Umgebung. Die ulnare dagegen zieht am radialen Rande des zweiten Fingers herab und endet hier als Hautnerv. Kurz

vor der Spaltung in die beiden Endäste nimmt der Nerv häufig den Ast des Ram. musc. pollicis dorsalis auf.

2. N. digitalis communis dorsalis II. Kurz bevor der Stamm des N. brachialis dorsalis unter den M. extensor dig. com. brevis sublimis getreten ist, wird dieser Zweig von ihm abgegeben; schräg über den Ursprung der medialsten Portion des M. extensor dig. com. brevis profundus geht er gegen den accessorischen Kopf des M. extensor dig. com. brevis profundus des dritten Fingers und dringt tief in das Interstitium II. ein. Nachdem er das Lig. metacarpo-phalangeale an dessen dorsaler Seite überschritten hat, zerfällt er auch in zwei Endäste und versorgt die gegenüberliegenden Seiten des zweiten und dritten Fingers.

3. N. dig. communis dorsalis III. Unter dem M. extensor dig. com. brevis sublimis wird er vom Stamm losgelöst. Nach einem dem letzteren Aste ähnlichen Verlaufe spaltet er sich im dritten Interstitium ebenfalls in zwei Endäste, die für die gegenüberstehenden Seiten des dritten und vierten Fingers bestimmt sind.

4. N. dig. communis dorsalis IV. Er ist nichts anderes als die direkte, distale Fortsetzung des N. brachialis dorsalis. Im Interstitium der gleichen Nummern läuft er in zwei Endäste aus, von denen der radiale mit Zweigen die Haut des ulnaren Randes des vierten Fingers versieht. Der ulnare Endast spaltet sich dagegen am Rücken des distalen Endes des fünften Metacarpale wiederum in zwei Äste und verteilt dieselben auf die beiden Ränder des fünften Fingers.

Die Endäste der Nn. digitales dorsales communes können wohl zweckmäßig als Nn. digitales dorsales proprii bezeichnet werden; sie verlaufen im allgemeinen an den Rändern der Finger mehr dorsal als die analogen Endäste der Nn. digitales volares communes.

Die Nn. digitales communes dorsales werden von den gleichnamigen Arterien begleitet, die Nn. digitales dorsales proprii verlaufen dagegen selbständig.

Daß der N. brachialis dorsalis sich am Ellenbogen in zwei Nebenstämme spaltet, ist für die niederen Amnioten sehr charakteristisch. Aber, daß sich diese beiden, in der Weise gespalteten Nebenstämme distal an der Streckseite des Vorderarmes wieder zu einem einheitlichen Stamm vereinigen, ist wohl ein auf die Cheloniden beschränktes Merkmal des N. brachialis dorsalis (vgl. hierüber

die Schriften von Bojanus, Fürbringer, Rabl, Zuckerkandl, Sieglbauer usw.). Rabl nannte dieses Verhalten des Nerven »Inselbildung« und hegt, wie ich in der Abhandlung Zuckerkandls zitiert finde, die Ansicht, daß »ihre Ursache in der Stellungsveränderung des Ellenbogengelenkes zu suchen sei«. Diese Annahme reicht jedoch für die Erklärung der Zustände beim *Trionyx* nicht aus. Da der Nerv bei einer solchen Lage natürlich sehr leicht Läsionen ausgesetzt ist, so würde man doch erwarten, daß bei einer Lageveränderung des Gelenkes der Nerv, der diese Veränderung mitmachen müßte, eine geschütztere Lage aufgesucht hat, was jedoch beim *Trionyx* nicht der Fall ist, denn hier durchsetzt dieser Nervenstamm zum Teil die Tricepssehne, die bei einer jeden Bewegung des Vorderarmes auf ihn sicher einen mehr oder minder starken Druck ausübt. Ich muß gestehen, daß mir dieses sonderbare Verhalten schwer erklärlich ist.

Der Versuch von Bojanus und Owen, den N. brachialis dorsalis der Cheloniden unmittelbar an den N. ulnaris des Menschen anzuknüpfen, wurde seit Fürbringer hinfällig. Nach diesem Autor kann man ihn eher mit dem N. radialis der Amphibien homologisieren. Auch ein Vergleich mit dem N. radialis des Menschen scheint mir mit einigem Vorbehalt möglich zu sein. In ähnlicher Weise kann man den N. cutaneus brachii ulnaris superior und N. cut. manus dorsalis auf den N. cutaneus brachii posterior und den N. cut. antebrachii dorsalis des Menschen überleiten.

4. N. brachialis ventralis (N. brach. ventr.).

N. medianus, Bojanus; N. brachialis longus inferior, Fürbringer, Hoffmann, Zuckerkandl u. a.

(Fig. 52, 60—64 und Textfig. 29. 31 und 32.)

Ungefähr in der halben Länge der Scapula, zwischen dem M. scapulo-humeralis posterior und der Portio scapularis des M. carapaco-scapulo-coracoideus, nimmt er von der Ansa III seinen Ursprung und schlägt seitwärts seinen Weg ein, der durch die bei der Schilderung des M. infracoracoideus erwähnte Spalte gegen die mediale Fläche des Proc. ulnaris führt; dabei wird von ihm der M. coracobrachialis an der dorsalen Seite gekreuzt. Darauf tritt er an der ulnaren Seite des M. coraco-radialis zwischen den M. coraco-antebrachialis sowie humero-ulno-radialis hindurch gegen die Mitte der Ellenbogengrube und spaltet sich hier, dicht am proximalen Rande des M. pronator teres, in zwei Endstämme, den N. radialis und ulnaris.

Bis zum Proc. ulnaris hat der Stamm des N. brachialis ventralis keinen Begleiter, nur am Oberarm die starke Endsehne des M. coraco-

radialis sowie die A. brachialis neben sich. Diese Arterie verläuft proximal, von ihm sehr entfernt, aber distal legt sie sich immer näher an seinen ulnaren Rand. Die genannte Muskelsehne findet sich an seinem radialen Rande.

Beim Durchtritt durch den Raum zwischen dem M. infracoracoideus und dem Coracoidhalse werden folgende drei Äste (Fig. 60) abgegeben:

a) Ram. musc. infracoracoidei (R. m. infracorac.)

liegt zwischen der Portio coracoidea des M. carapaco-scapulo-coracoideus und dem M. infracoracoideus, den er versorgt. Er entspringt gewöhnlich selbständig, doch kann er häufig ein Ast des Ram. musc. pectoralis sein.

b) Ram. musc. pectoralis (R. m. pector.).

Er entsteht genau am proximalen Rande des M. infracoracoideus als ein dicker Nerv, der sich sofort hinter dem Stamme des N. brachialis ventralis um den lateralen Rand des M. coraco-antebrachialis ventralwärts herumschlingt, an die dorsale Fläche des M. pectoralis gelangt und sich stets in dessen Mitte einsenkt. Dicht neben ihm verläuft konstant die gleichnamige starke Vene. Am genannten Nervenaste habe ich einigemal einen zarten Hautast[1] beobachtet, der durch den seitlichen Teil des M. pectoralis in der Haut der Achselgegend verschwindet.

c) N. coraco-brachialis (N. corac. brach.).

Distal von dem vorigen Ast verläßt er den Stamm des N. brachialis ventralis. Nachdem er sogleich einen schwachen Ast zu dem M. coraco-brachialis abgegeben hat, zerfällt er in zwei gleichstarke Endzweige, die beide nach Abgabe je eines schwachen Zweiges für den M. coraco-radialis in den M. coraco-antebrachialis eindringen. Die einzelnen Muskeläste können aber selbständig vom Stamme des N. brachialis ventralis entspringen.

Die Nerven 2. und 3. begleiten außerdem regelmäßig je einen Ast der A. circumflexa scapulae.

d) N. cutaneus brachii ulnaris inferior (Fig. 60 und 62, N. c. brach. uln. inf.).

Er wird neben dem Proc. ulnaris humeri abgelöst. Über die A. brachialis sowie die V. basilica läuft er längs des ulnaren Randes des M. coraco-antebrachialis distalwärts und läßt sich bis zur Hand

[1] Der ähnliche Hautast wurde von Fürbringer und Osawa bei verschiedenen Amphibien beobachtet.

verfolgen. Sein Versorgungsgebiet dehnt sich auf die Haut am ulnaren Rande des Vorderarmes und der Hand aus. In der Nähe des Ellenbogengelenkes geht von ihm ein verhältnismäßig starker Ast ab, der auf der Beugefläche des Vorderarmes herabzieht und mit Zweigen die Haut des Vorderarmes sowie der Hohlhand versieht.

e) Ram. musc. humero-ulno-radialis. Ram. ad musc. brachialem internum, Bojanus.

In der proximalen Hälfte des Oberarmes entspringt er vom Stamm und tritt sofort in die Spalte zwischen dem M. humero-radialis sowie humero-ulnaris ein. Der Ast für den M. humero-radialis ist gewöhnlich stärker entwickelt als der des M. humero-ulnaris; er läßt sich distal bis in den proximalen Bezirk des Vorderarmes verfolgen, wo sich der distale Teil des gleichnamigen Muskels erstreckt.

Endstämme:

f) N. radialis[1] (Fig. 63 und 64, N. rad.). Ram. internus mediani, Bojanus.

Nach der Lostrennung von dem Stamme des N. brachialis ventralis zieht er vor der Endsehne des M. coraco-radialis schräg radialwärts, zwängt sich gleich unter den M. pronator teres und dann unter die radiale Portion des M. flexor dig. com. longus sublimis, um sich in Begleitung der gleichnamigen Arterie zwischen dem M. flexor pollicis longus und dem M. pronator quadratus bis zur Hohlhand fortzusetzen. Darauf passiert er, dicht am radialen Rande der Eminentia transversa carpi, unter dem Lig. carpi volare transversum hindurch und tritt durch den Raum zwischen dem M. flexor pollicis brevis sowie dem ersten Muskelbauch des M. carpo-digitalis unter den M. flexor dig. com. brevis profundus ein, wo seine Endramification stattfindet.

Äste:

1. Ram. musc. pronatoris teretis. Ein sehr zarter Zweig, der dicht neben dem proximalen Rande des gleichnamigen Muskels entsteht und sich in seine Rückenfläche einsenkt.

2. N. cutaneus antebrachii radialis (N. c. antebrach. rad.). Proximal vom M. pronator teres trennt er sich von dem Stamme des

[1] Ich habe den Namen »N. radialis« nur deshalb gewählt, weil der betreffende Nervenstamm an der radialen Seite des Vorderarmes verläuft. Somit steht diese Benennung mit der Frage nach der Homologisierbarkeit dieses Nerven mit dem gleichnamigen des Menschen in gar keinem Zusammenhang. Ebenso ist der Name »N. ulnaris« entstanden (siehe dort).

N. radialis und tritt zwischen dem M. humero-radialis und dem M. coraco-antebrachialis ins Freie und steigt am radialen Rande der Beugefläche des Vorderarmes bis zum Daumen herab. Nahe an seinem Ursprunge entsendet er einen zarten Ast für den M. flexor dig. com. longus sublimis.

3. Ram. musc. flexoris dig. com. longi sublimis. Ein sehr starker Nerv, der sich gewöhnlich von dem proximalen Teile des N. radialis, in seltenen Fällen von dem N. ulnaris löst. Über die Beugeseite des M. pronator teres tritt er zwischen das Caput humerale einerseits und die Vorderarmportionen des Flexor dig. com. longus sublimis anderseits ein, um diesen Muskel mit mehreren Endzweigen zu versehen.

4. Ram. musc. pronatoris quadrati.

5. Ram. musc. flexoris pollicis longi.

6. Ram. musc. pronatoris manus.

Diese drei Äste sind sehr dünn und werden im Laufe am Vorderarme früher oder später vom Stamme des N. radialis abgelöst.

7. N. digitalis volaris pollicis radialis (Fig. 64, N. dig. volar. pollic. rad.). Unter dem Lig. carpi volare transversum trennt er sich von dem Stamme des N. radialis. Nach Abgabe dünner Äste für den M. abductor pollicis volaris sowie den M. flexor pollicis brevis läuft er durch den Bauch dieses Muskels hindurch zum radialen Rande des Daumens und versorgt die Haut des gleichen Daumenrandes.

8. N. digitalis communis volaris I. (Fig. 64, N. dig. com. vol. I.). Er stellt einen der Endäste des N. radialis dar. Zunächst zieht er über den ersten Bauch des M. carpo-digitalis in das erste Interstitium herab und zerfällt, dem metacarpo-phalangealen Gelenk gegenüber, in zwei Nn. digitales volares proprii, die vorwiegend die gegenüberstehenden Ränder des Daumens sowie des zweiten Fingers innervieren.

9. Ram. communicans cum N. ulnari. Er ist die distale Fortsetzung des N. radialis. Beinahe parallel mit dem distalen Rande der Eminentia carpi volaris transversa zieht er auf dem M. carpo-digitalis ulnarwärts und verbindet sich mit dem entgegenlaufenden Endstück des N. ulnaris, wodurch der Arcus nervi volaris gebildet wird. Diese Verbindung erfolgt nicht selten in der Muskelmasse des zweiten Bauches des M. carpo-digitalis (Fig. 64, ○).

g) N. ulnaris (Fig. 63 und 64, N. ulnar.) Ram. externus mediani, Bojanus(?); N. ulnaris, Rabl.

Derselbe ist der starke, zweite Endast des N. brachialis ventralis. Über die A. brachialis sowie den M. pronator teres tritt er

schräg ulnarwärts zwischen die Portio humeralis einerseits und die tieferen Vorderarmportionen des M. flexor dig. com. longus sublimis anderseits in die Tiefe. Am distalen Teile des Vorderarmes verläuft er zwischen dem M. flexor dig. com. longus profundus und dem M. ulnaris externus, schlingt sich dann um das ulnare Ende der Eminentia carpi transversa volaris gegen deren distalen Rand herum und bildet an der Hohlhand, unter der Endsehne des M. flexor dig. com. longus profundus mit dem Ram. communicans des N. radialis den Arcus nervi volaris. In seinem ganzen Verlaufe begleitet er die gleichnamige Arterie.

Seine Seitenzweige sind:

1. Ram. musc. flexoris dig. com. longi profundi.
2. Ram. musc. ulnaris externi.
3. Ram. musc. ulnaris interni.

Diese drei Muskelzweige lösen sich von einer gemeinsamen Wurzel, die medial von dem M. flexor dig. com. longus profundus, von dem Stamme des N. ulnaris ihren Ursprung nimmt und in dem Raum zwischen diesem Muskel und dem M. ulnaris externus verläuft.

4. Ram. musc. abductor dig. quinti volaris. Ein wenig proximal von der Eminentia carpi transversa volaris löst er sich direkt von dem Stamme des N. ulnaris und tritt an der dorsalen Seite des M. flexor dig. com. long. profundus hervor, um den gleichnamigen Muskel zu versorgen.

In der tiefen Schicht der Hohlhand gehen folgende Äste hervor:

5. Rami musc. flexoris dig. com. brevis. Sie betragen im ganzen vier und werden von der konvexen Seite des Arcus nervi volaris abgegeben. Zwischen je zwei Endsehnen des M. flexor dig. com. longus profundus hindurch dringen sie in die gleichnamigen Muskelbäuche ein.

6. Rami musc. carpo-digitalis. Vier dünne, kurze Ästchen des Arcus nervi volaris, die auf dem entsprechenden Bauch des gleichnamigen Muskels entspringen.

7. N. digitalis quinti volaris ulnaris (Fig. 63 und 64, N. dig. V. volar. uln.) Zumeist geht er selbständig aus dem ulnaren Anfangsteil des Arcus nervi volaris hervor, läuft dann, volar von dem M. abductor digiti quinti volaris, gegen den ulnaren Rand des fünften Fingers distal und versorgt die Haut sowie das Horngebilde am ulnaren Rande der Schwimmhaut.

8. Nn. digitales communes volares II.—IV. (Fig. 64). Sie entspringen in der Höhe des entsprechenden Interstitiums von dem Arcus nervi volaris und zerfallen in der gewöhnlichen Weise inner-

halb eines jeden Interstitiums gabelförmig, um die einander zugekehrten Fingerränder zu versorgen (Nn. digitales proprii volares radiales s. ulnares).

Die Muskelzweige für die Mm. interossei, metacarpo-phalangis volares sowie die Mm. interphalangis werden in dem gleichnummerigen Interstitium von den Nn. digitales communes volares abgegeben.

Ein jeder N. dig. communis volaris wird von dem Ram. perforans der A. digitalis communis dorsalis begleitet.

VI. Nerven der hinteren Extremität. Plexus lumbo-sacralis.

(Fig. 54, 69—77 und Textfig. 34—41.)

Über die Nerven der hinteren Extremität der Cheloniden gibt es, soweit mir bekannt ist, nur drei Schriften, und zwar die von Bojanus, Hoffmann und Gadow. Nur in der Arbeit von Hoffmann ist auch eine *Trionyx*-Art berücksichtigt worden, nämlich *Tr. stellatus*. Dieser Arbeit entnehme ich den nachfolgenden Satz: »der N. cruralis wird .... nur von dem zweiten, der Obturatorius teilweise aus dem zweiten und dritten Präsacralnerven gebildet, während der Ischiadicus aus vier Wurzeln zusammengesetzt wird, zwei präsacralen, einer sacralen und einer postsacralen, von welchen die sacrale die stärkste ist. Die postsacrale Wurzel ist dann der Nervus bigeminus von v. Jhering«.

Beim *Trionyx japonicus* gehen die betreffenden Nerven aus den Rami ventrales der drei eventuell vier hinteren lumbo-dorsalen sowie sämtlichen sacralen Nerven hervor, die zunächst in der bekannten Weise ein sehr ausgedehntes Geflecht, den Plexus lumbo-sacralis, bilden. An diesem Geflecht werden nach den daraus entspringenden Nerven drei Unterabteilungen unterschieden, und zwar der Plexus cruralis, Pl. ischiadicus und Pl. pudendus. Der Plexus cruralis gibt die Nerven ab, die der Hauptsache nach den vorderen Teil des Beckens und die Streckseite des Oberschenkels versorgen. Die Nerven aus dem Plexus ischiadicus innervieren vorzugsweise die distal von dem Kniegelenk befindlichen Teile der hinteren Extremität. Der Plexus pudendus endlich ist der Ursprungsort der Nerven, welche die Adductoren bzw. Beuger des Oberschenkels und teilweise auch einige Schwanzmuskeln beherrschen. Nach dem Gesagten kann man in bezug auf den Bauplan des Plexus lumbo-sacralis nicht bloß unter den verschiedenen Familien des *Trionyx* selbst, sondern auch gegenüber den übrigen Amnioten keinen wesentlichen Unterschied finden. Hierbei darf man jedoch nicht außer acht lassen,

daß die Zusammensetzung des Plexus lumbo-sacralis von sehr wechselnder Natur ist, was ja auch für den Menschen von mehreren

Textfig. 34.

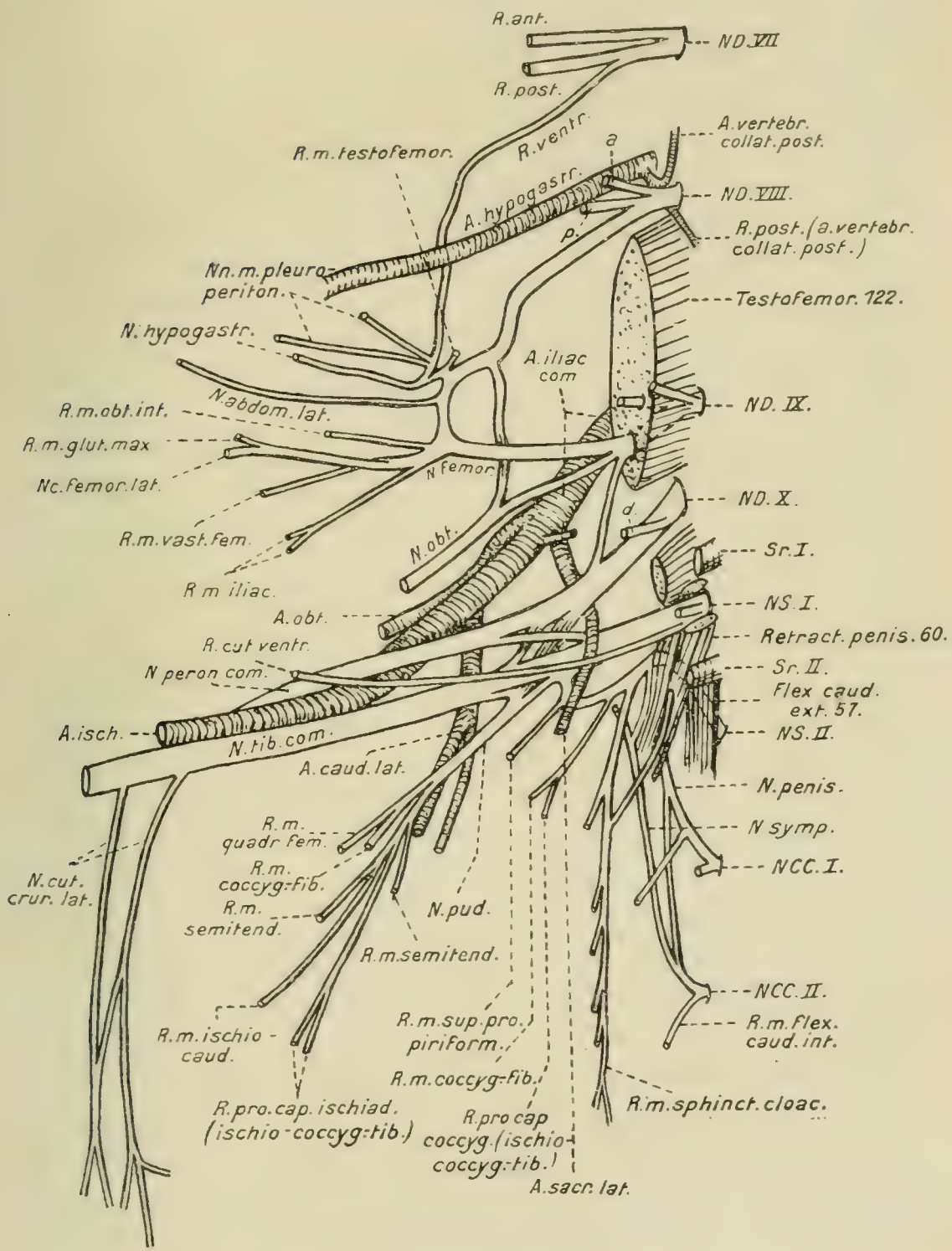

Plexus lumbo-sacralis in dorsalem Anblick.

Seiten bereits betont wurde. Da diese Variabilität beim *Trionyx* besonders stark ist, so wird es sehr schwer, für die Zusammensetzung

des Plexus die Grenzen des Normalen zu bestimmen, weshalb der zitierte Fall Hoffmanns — wenn auch als sehr selten — so doch immerhin als nicht unwahrscheinlich bezeichnet werden muß. Nach meinen Beobachtungen an zahlreichen *Trionyx*-Exemplaren möchte ich folgende Zustände als Norm anführen:

Der vorderste Nerv, der an der Bildung des Plexus lumbosacralis teilnimmt, ist der zarte Ram. ventralis des siebenten Dorsolumbalnerven, der sich von dem Ram. posterior loslöst und auf der Rückenfläche des M. tensor pleuro-peritonei unter der A. collateralis vertebralis posterior schräg nach hinten und seitwärts verläuft. Nachher verbindet er sich mit dem gleichnamigen Aste des achten Dorsolumbalnerven und bildet die erste Ansa des Plexus cruralis.

Der Ram. posterior des achten Dorsolumbalnerven enthält außer selbständigen Elementen für die Rumpf- und Beckenmuskulatur noch die an der Bildung des Plexus cruralis wesentlich beteiligten. Er kommt zwischen dem Ursprunge des M. testo-femoralis und der A. collateralis vertebralis posterior aus dem Foramen intercostale zum Vorschein und zerlegt sich in zwei Stämme, von denen der eine die Fortsetzung des Hauptstammes, der andere den Ram. ventralis bildet. Dieser sehr starke Nerv zieht in schräger Richtung latero-caudalwärts unter den M. testo-femoralis und teilt sich hier in einen vorderen, dickeren und einen hinteren, schwächeren Ast. Der letztere hängt direkt mit einem Aste des Ram. ventralis des neunten Dorsolumbalnerven zusammen und bildet die dritte Ansa des Plexus lumbosacralis. Der vordere Ast dagegen beteiligt sich durch Vermittelung seines cephalen Zweiges an der Bildung der ersten Ansa des Plexus lumbosacralis und verbindet sich mittels eines caudalen Zweiges mit dem vorderen Aste des Ram. ventralis des neunten Dorsolumbalnerven, wodurch die zweite Ansa dieses Geflechtes zustande kommt.

Der Ram. posterior des neunten Dorsolumbalnerven durchbohrt regelmäßig den Ursprung des M. testo-femoralis. Dabei wird von ihm der Ram. ventralis abgelöst, der seine Elemente nicht nur auf Plexus cruralis, sondern auch auf den Plex. ischiadicus verteilt. Dieser Ram. ventralis spaltet sich unmittelbar nach dem Austritt aus dem genannten Muskel in drei Äste. Unter diesen ist der vordere der stärkste; er läuft über die A. iliaca communis sowie den hinteren Ast des Ram. posterior des achten Dorsolumbalnerven nach außen und beteiligt sich, ein wenig cranialwärts ablenkend, an der Bildung der zweiten Ansa des Plexus lumbosacralis. Der mittlere Ast schließt sich an den hinteren Ast des Ram. ventralis des achten

Dorsolumbalnerven an und setzt so die dritte Ansa des Plexus lumbosacralis zusammen. Der hintere Ast ist der schwächste; er zieht hinter der A. iliaca communis nach caudal und verbindet sich mit dem Ram. ventralis des zehnten Dorsolumbalnerven. Der neunte Dorsolumbalnerv ist demnach der N. furcalis im Sinne v. Jherings.

Der Ram. ventralis des zehnten Dorsolumbalnerven tritt hinter dem Ursprunge des M. testo-femoralis aus dem Foramen intervertebrale. Nachdem er den hinteren Ast des Ram. ventralis des neunten Dorsolumbalnerven aufgenommen hat, zerfällt er in mehrere Äste, die mit den Ästen des Ram. ventralis des ersten Sacralnerven vielfach anastomosierend, die Commissura interplexum ischiadicum et cruralem Bojani und den Plexus ischiadicus zusammensetzen.

Der Ram. ventralis des ersten Sacralnerven, der N. bigeminus im Sinne v. Jherings, der eigentliche Sacralnerv Gegenbaurs, der Sacralnerv S. Gadows, durchsetzt zunächst den Ursprung des M. retractor penis. Nach einem kurzen Verlaufe seitwärts löst er sich in mehrere Äste auf, die zum größten Teil mit den Ästen des Ram. ventralis des vorigen Dorsolumbalnerven Anastomose bildend, den unterhalb der Sacralrippen befindlichen Plexus ischiadicus aufbauen und sich zum kleinen Teil auch an der Bildung des Plexus pudendus beteiligen.

Der Ram. ventralis des zweiten Sacralnerven. Er verläßt zwischen dem zweiten Sacral- und ersten Schwanzwirbel den Rückgratkanal und durchbohrt sofort den M. flexor caudae externus, um an der ventralen Seite des Ursprunges des M. retractor penis mit einigen Ästen des Ram. ventralis des ersten Sacralnerven den Plexus pudendus zu bilden. Da das entsprechende Foramen intervertebrale um vieles tiefer, d. h. ventral gelegen ist, als das Niveau der vorhergehenden, proximalen, so bekommt dieser Ram. ventralis eine merkwürdige Verlaufsrichtung; um nämlich die viel höher verlaufenden Äste des Ram. ventralis des ersten Sacralnerven zu erreichen, muß er nach dem Austreten aus dem Foramen intervertebrale schräg nach dorsal, cranial und etwas lateral laufen, wobei er stets eine lateral geöffnete Bogenlinie beschreibt.

Als auffallende Variationen kamen folgende Fälle zur Beobachtung:

1. Der N. dorsolumbalis VII war von dem Plexus lumbosacralis völlig ausgeschaltet. Der N. hypogastricus wurde in diesem Falle von dem achten Dorsolumbalnerven abgegeben.

2. Der N. obturatorius nahm nur mit einer einzigen Wurzel vom neunten Dorsolumbalnerven seinen Ursprung. Dabei wurde auch

eine Absonderung des N. dorsolumbalis VII beobachtet, infolgedessen der Plexus cruralis sehr einfach gebaut war, so daß er bloß durch eine einzige Schlinge repräsentiert wird, die zwischen den Rami ventrales des achten und des neunten Dorsolumbalnerven besteht

Textfig. 35.

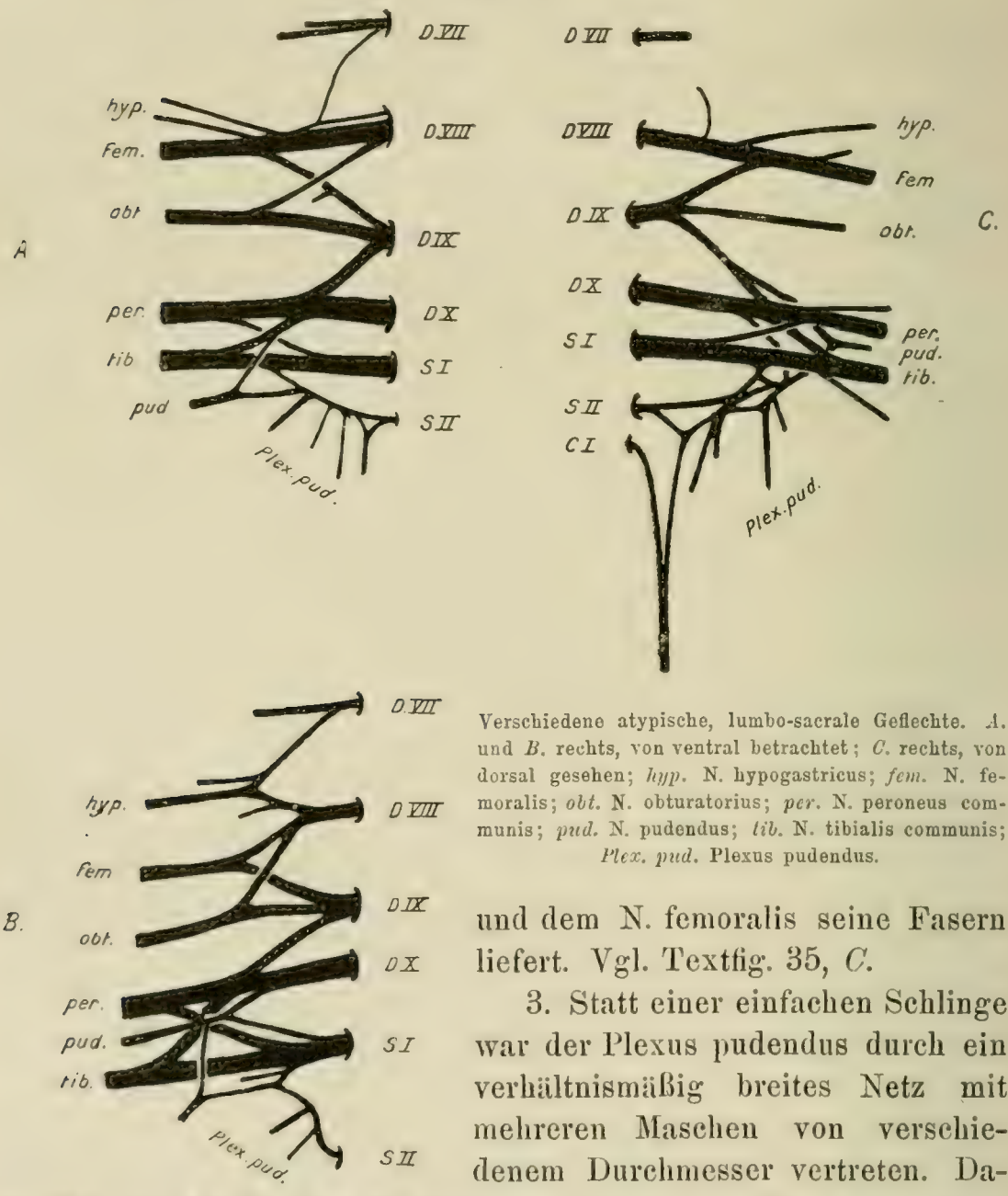

Verschiedene atypische, lumbo-sacrale Geflechte. *A.* und *B.* rechts, von ventral betrachtet; *C.* rechts, von dorsal gesehen; *hyp.* N. hypogastricus; *fem.* N. femoralis; *obt.* N. obturatorius; *per.* N. peroneus communis; *pud.* N. pudendus; *tib.* N. tibialis communis; *Plex. pud.* Plexus pudendus.

und dem N. femoralis seine Fasern liefert. Vgl. Textfig. 35, *C.*

3. Statt einer einfachen Schlinge war der Plexus pudendus durch ein verhältnismäßig breites Netz mit mehreren Maschen von verschiedenem Durchmesser vertreten. Dabei war ein Ast für den M. sphincter cloacae mit dem sonst unabhängigen Aste des Ram. ventralis des ersten Schwanznerven verbunden. Vgl. Textfig. 35, *C.*

4. Ich beobachtete sehr oft, daß der Plexus ischiadicus aus einem sehr komplizierten Netzwerk gebildet war, welches sonst die frei verlaufende A. femoralis umgreift.

Zwischen diesen extremen Fällen[1] kamen noch die verschiedensten Übergänge zur Beobachtung. Es ist deshalb — wie bereits oben betont wurde — nicht möglich, die Zusammensetzung des Plexus lumbosacralis genau anzugeben; die als Norm geschilderten Zustände haben daher nur eine beschränkte Gültigkeit, d. h. sie beziehen sich auf eine größere Anzahl Einzelfälle, die von keiner anderen Abweichung berührt wurde.

Theoretisch müßte die Variabilität in der Zusammensetzung eines Nervengeflechtes von dem labilen Zustande des betreffenden Extremitätengürtels abhängig sein. Mit anderen Worten: der Plexus lumbosacralis müßte theoretisch weniger der Abweichung unterliegen, als der Plexus brachialis, weil der Beckengürtel eigentlich viel beständiger ist und demgemäß auch beim Aufbauen des dazugehörigen Plexus lumbosacralis dessen Komponente viel weniger zu abnormen Bahnen verleiten müßte, als der Schultergürtel, der, wie neuerdings von verschiedenen Seiten tatsächlich bestätigt worden ist, im Laufe der phylogenetischen Entwicklung der Tiere mehr oder

---

[1] Nach dem Vorgang von Gadow können folgende Formeln konstruiert werden:

S		Plex. crur.	N. obtur.	Pl. isch.	Pl. pud.
19 (stets)	norm.	$\frac{d}{x}+\frac{c}{2}+\frac{b}{3}$	$\frac{c}{2}+\frac{b}{3}$	$\frac{b}{3}+a+\frac{S}{x}+\frac{\alpha}{2}$	$\frac{S}{x}+\frac{\alpha}{2}$
	var.	$c+\frac{b}{3}$	$\frac{b}{3}$	$\frac{b}{3}+a+S+\frac{\alpha}{2}$	$\frac{\alpha}{2}+\beta$
		$\frac{d}{2}+\frac{c}{2}$	$\frac{c/2}{2}+\frac{d}{2}$	$\frac{c/2}{2}+b+a+\frac{S}{x}$	$\frac{S}{x}+\frac{\alpha}{x}$
		$\frac{d}{2}+\frac{c}{2}+\frac{b}{2}$	$\frac{c}{2}+\frac{b/2}{2}$	$\frac{b/2}{2}+a+\frac{S}{x}$	$\frac{S}{x}+\frac{\alpha}{2}$
		$\frac{c}{2}+\frac{b}{3}$	$\frac{c}{2}+\frac{b}{3}$	$\frac{b}{3}+a+\frac{S}{x}$	$\frac{S}{x}+\alpha$

Anmerkung: d, c, b, a = präsacrale Nerven, die von hinten nach vorn alphabetisch bezeichnet sind.

S = Sacralnerv.

α, β = Postsacralnerven, die der Anordnung gemäß bezeichnet sind.

Die Nenner bedeuten die ungefähr der gegebenen Ziffer entsprechende Verzweigungsweise der betreffenden Nervenwurzel; so entspricht z. B. $\frac{b}{2}$ der halben Portion des Nerven b, ebenso $\frac{b/2}{2}$ der einen der zweimal dichotomisch gespaltenen Portionen des Nerven b. Durch das x ist nur einfach die Verzweigung des betreffenden Nerven angedeutet, deren Quantität jedoch nicht genau angegeben werden kann.

weniger eine Vor- bzw. Rückwärtsverschiebung erlitten hat (vgl. die Arbeiten von Fürbringer). Indessen ist die Sache gerade umgekehrt, wie ja aus den obigen Ausführungen klar hervorgeht. Somit entsteht die Frage, warum beim Plexus lumbosacralis — im Gegensatz zum Plexus brachialis — die Variation so häufig beobachtet wird. Ich bin leider nicht in der Lage, hierfür eine befriedigende Erklärung zu geben, und beschränke mich deshalb darauf, hier nur die Ansicht von Wiedersheim (aus seinem Lehrbuche) wiederzugeben. Danach ist diese Variabilität des Plexus lumbosacralis auf den Umstand zurückzuführen, »daß der Beckengürtel bis jetzt eine ungleich weniger fixierte Lage gewonnen hat als der Schultergürtel, insofern er noch eine weitere Verschiebung erfährt«. Ob diese Erklärung genügt, ist noch fraglich[1].

α. Plexus cruralis.

Plexus cruralis, Bojanus.

Er liegt zwischen der A. vertebralis collateralis posterior und A. iliaca communis und wird von dorsal vom M. testo-femoralis überlagert. Er bezieht seine Komponenten aus den Rami ventrales des N. dorsolumbalis VII—IX und läßt seitwärts die Nn. hypogastricus, femoralis sowie obturatorius hervorgehen.

1. N. hypogastricus (N. hypogastr.)

(Fig. 70—72 und Textfig. 34—36.)

Ein ziemlich starker Nerv, der hinter der A. collateralis vertebralis posterior entweder von der Ansa I des Plexus lumbosacralis oder als direkte Fortsetzung des Ram. ventralis des achten Dorsolumbalnerven entspringt und zuerst vor dem Cap. longum m. vasti femoris und dann medial von der A. pubica anterior bauchwärts im Bogen gegen den vorderen Rand des Beckens vorbeizieht. Nachdem er am vorderen Rande des Proc. lateralis des Pubis einen Ast für den M. rectus pubi abgegeben hat, schlingt er sich um die mediale Ecke des letztgenannten Fortsatzes herum und dringt in den M. puboplastralis ein, um hier seine Endramification zu finden.

[1] Die Zahl der dorsolumbalen Wirbel der Schildkröten ist auf 10 fixiert und somit im Vergleich mit der Wirbelzahl der homonymen Körperabschnitte der anderen Reptilien sehr stark reduziert. Daraus folgt die Vermutung, daß diese Körperregion der Schildkröten eine erhebliche Verkürzung erlitten hat. Ob bei *Trionyx* die Variabilität des in Rede stehenden Nervengeflechtes mit der Verkürzung der Wirbelsäule bzw. des Rumpfes so eng verknüpft ist, wie Ruge es bei Hylobatiden endgültig bestätigt zu haben glaubt, ist mir eine schwer zugängliche Frage, deren Lösung erst auf anderen Wegen erzielt werden kann.

2. N. femoralis (N. femor.).

N. cruralis, Bojanus, Gadow u. a.

(Fig. 54, 69—72 und Textfig. 34—36.)

Ein sehr starker Nerv, der in der Regel die Ansa II des Plexus lumbosacralis verläßt. Er zieht zunächst an der ventralen Seite des

Textfig. 36.

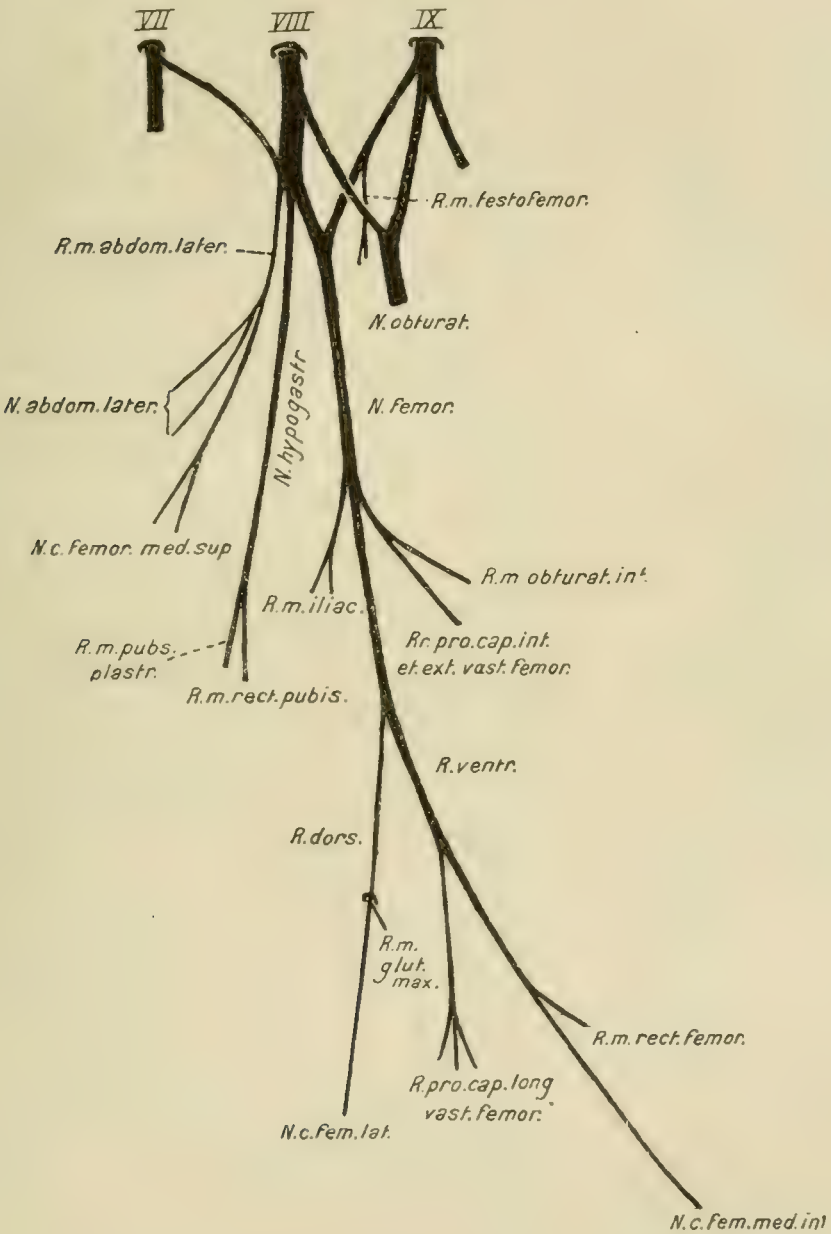

N. abdominalis lateralis, N. hypogastricus und N. femoralis. Rechts, von ventral gesehen.

M. testo-femoralis seitwärts und dringt hierauf zwischen diesen Muskel und den M. iliacus, um zwischen das Anfangsstück der V. abdominalis und den R. pubica der A. hypogastrica zu gelangen. Nachdem er hier ein oder zwei dünne Äste für den M. iliacus entsendet hat,

gibt er sofort einen starken Ast ab, der direkt unter das Cap. longum des M. vastus femoris tritt und mit je einem Endzweig diesen Vastuskopf und den M. obturatorius internus versieht, worauf er vor dem Hüftgelenk in folgende zwei Endäste zerfällt:

a) Ram. ventralis.

Nachdem er eine kurze Strecke weit die Richtung des Stammes des N. femoralis fortgesetzt hat, löst er sich in zwei Endzweige, einen starken, tieferen und einen schwächeren, oberflächlichen. Der tiefere zwängt sich zwischen das Cap. externum und das Cap. internum des M. vastus femoris, um die von dem Femur direkt entspringenden Köpfe dieses Muskels zu versorgen. Der oberflächliche Endast dagegen tritt außerhalb vom Ansatze des M. tensor fasciae femoralis, zwischen dem Cap. longum und dem Cap. externum des M. vastus femoris an die tibiale Fläche des Oberschenkels und setzt sich nach Abgabe eines zarten Astes für den M. rectus femoris als N. cutaneus femoralis medialis inferior (Fig. 69, N. c. femor. med. inf.), N. saphenus Bojanus bis in den Unterschenkel fort. Er ist mit großer Wahrscheinlichkeit dem N. saphenus des Menschen gleichzusetzen.

b) Ram. dorsalis.

Er zieht vor der V. femoralis unter dem M. glutaeus maximus distalwärts herab, um diesen Muskel in der Mitte zu durchbohren. Weiterhin läßt er sich als Hautnerv, N. cut. femoralis lateralis Fig. 54 u. 72, (N. c. femor. lat.), bis zum Fußrücken verfolgen. Bei der Durchsetzung des M. glutaeus maximus gibt er ihm einen dünnen Zweig ab, der aber selten fehlt.

Aus den obigen Zeilen geht hervor, daß der N. femoralis im großen und ganzen mit dem N. dorsalis scapulae der vorderen Extremität zu homologisieren ist, nur daß er vor (prozonal) und nicht hinter dem der Scapula homotypen Ilium (postzonal) vorbeipassiert.

3. N. obturatorius (N. obtur.).

N. obturatorius, Bojanus u. a.

(Fig. 69—72 und Textfig. 34, 35 u. 37.)

Dieser starke Nerv entspringt gewöhnlich aus der dritten Ansa. Häufig jedoch stellt er die direkte Fortsetzung des Ram. ventralis des achten Dorsolumbalnerven dar. Er hält sich vor- bzw. außerhalb von der gleichnamigen Arterie und steigt innerhalb des Beckens gegen das Foramen obturatorium steil ventralwärts herab, wobei er an der ventralen Seite des M. iliacus verläuft. Dicht hinter dem

Caput longum m. vasti femoris an dem hinteren lateralen Umfange des Foramen obturatorium spaltet er sich in zwei Endäste, den Ram. anterior und posterior.

a) Ram. anterior.

Nachdem er eine kurze Strecke weit längs dem lateralen Rande des Foramen obturatorium kopfwärts gelaufen ist, zerfällt er in zwei Zweige, einen vorderen und einen hinteren. Der vordere Zweig teilt sich noch einmal in zwei Endzweige, von denen der vordere sofort in die Portio pubica des M. obturatorius externus eindringt, während der hintere Endzweig schräg caudo-lateralwärts den vorderen Abschnitt desselben Muskels gegen dessen Seitenrand durchsetzt und sich in die Mitte des M. sartorius einsenkt, um sich in diesen Muskelbauch auszubreiten. Der hintere Zweig gibt sogleich je einen dicken Endzweig für den mittleren Abschnitt sowie die Portio intertrochanterica des M. obturatorius externus ab und durchbohrt die Mitte dieses Muskels sowie die Fascia pelvico-femoralis, um als N. cut. pelvis ventralis (Fig. 69 u. 70, N. c. pelv. ventr.) von der dorsalen Seite des M. pubo-plastralis in der Haut der dicht caudal von dem hinteren Rande des Plastrons gelegenen Beckengegend auszustrahlen.

Textfig. 37.

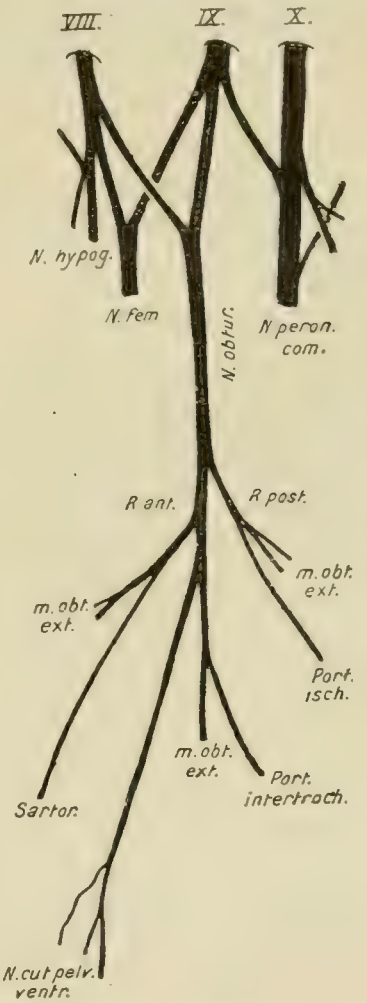

N. obturatorius. Rechts, von ventral betrachtet.

b) Ram. posterior.

Er geht eine kurze Strecke weit nach hinten und durchsetzt nach Abgabe einiger Äste für die Portio ischiadica des M. obturatorius externus, vor der Spina ischiadica den Ansatz des M. obturatorius externus, um in den vorderen Teil der Portio ischiadica des M. ischio-coccygeo-tibialis einzudringen.

Es ist sehr bemerkenswert, daß der N. obturatorius des *Trionyx* in mehreren Punkten nicht nur mit dem der Amphibien und Reptilien, sondern auch der Säugetiere, namentlich des Menschen, gut übereinstimmt. Vor allem sind sein Verlauf, seine Verzweigung sowie

der Besitz eines Hautastes für den Vergleich von Wichtigkeit. Aber damit ist nicht gesagt, daß unser M. obturatorius externus mit dem homonymen Muskel des Menschen gleichbedeutend ist. Vielmehr bin ich der Meinung, daß der M. obturatorius externus des *Trionyx* verschiedene Elemente enthält, die zum größten Teil die vom N. obturatorius versorgten Muskelindividuen des Menschen repräsentieren. Es ist auch sehr interessant, daß der N. obturatorius in verschiedenen Punkten dem N. supracoracoideus sehr nahe steht (vgl. diese Abh. S. 502). Diesem Nerven fehlt aber beim *Trionyx* ein Hautast, der dem Hautast des Ram. anterior des N. obturatorius entspricht. Da der Hautast des N. supracoracoideus nach FÜRBRINGER schon unter den Amphibien aufzutreten beginnt und beim Aufsteigen der Entwicklungsstufe der Reptilien, wie ich auch bei mehreren Repräsentanten bestätigen konnte, immer konstanter wird, so ist das Fehlen des betreffenden Hautastes sicher ein bedeutsamer Hinweis auf den noch nicht ganz differenzierten Zustand des N. supracoracoideus. Die Homologisierung dieses Nerven mit dem N. obturatorius ist daher nur mit großer Reserve auszuführen. Ich werde später bei der Besprechung der Homologisierbarkeit der beiden Extremitäten darauf zurückkommen.

Außer den obigen Nerven kommen an diesem Geflechte noch folgende in Betracht:

4. Nervuli musc. tensoris pleuro-peritonei.

Zwei bis vier sehr feine Nervenfäden, die ein wenig distal von der Ansa I aus den Komponenten des siebenten sowie achten Dorsolumbalnerven abgehen. Sie versorgen den hinteren Abschnitt des gleichnamigen Muskels.

5. N. abdominalis lateralis.
(Textfig. 34 und 36.)

Meistens geht er als ein einheitlicher, ziemlich starker Nerv aus der Ansa I hervor. Selten ist er ein Ast des Ram. ventralis des achten Dorsolumbalnerven. Zunächst zieht er an der vorderen Fläche des M. testo-femoralis zum hinteren Rande des M. abdominis lateralis und gibt einen starken oder zwei bis drei feine Äste für den letzten Muskel sowie einen Hautast für das Plastron ab. Seine distale Fortsetzung läuft außerhalb von dem M. obturatorius internus weiter nach außen und strebt in Begleitung eines äußeren Astes der

A. pubica anterior über das Cap. longum des M. vastus femoris zur tibialen Fläche des Oberschenkels, um hier als N. cut. femoralis superior medialis (Fig. 69, N. c. femor. med. sup.) zu endigen.

6. N. m. testo-femoralis.

In der Regel entspringt er von dem vorderen Aste des Ram. ventralis des achten Dorsolumbalnerven. Manchmal kommt er jedoch aus der Wurzel des hinteren Astes des Ram. ventralis des achten Dorsolumbalnerven, wobei die zugehörigen Fasern durch die Ansa II verlaufen müssen. Er ist sehr kurz und dringt sofort in den Ursprungskopf des gleichnamigen Muskels ein.

β. Plexus ischiadicus.

Plexus ischiadicus, Bojanus.

Seine Hauptbestandteile kommen aus den Rami ventrales des zehnten Dorsolumbal- sowie ersten Sacralnerven. Dazu gesellen sich noch der hintere Ast des Ram. ventralis des neunten Dorsolumbal- und der Ram. ventralis des zweiten Sacralnerven. Der Plexus hat seine Lage innerhalb des Beckens unter den Sacralrippen bzw. den von diesen entspringenden Muskeln. Aus ihm treten vor allem zwei, bis ans Ende scharf voneinander getrennte, selbständige Nerven, der N. peroneus communis und tibialis communis, hervor, die die Beckenhöhle stets dicht hinter der Verbindung des Iliums mit den Sacralrippen verlassen. Nach Bojanus, Hoffmann, Gadow u. a. scheinen die beiden Nerven bei den anderen Schildkröten eine ziemliche Strecke zu einem einheitlichen Stamm verwachsen zu sein und sich erst in der Kniekehle oder in deren Nähe in ihre einzelnen Komponenten zu spalten. Wenn dies wirklich der Fall wäre, so könnte man dieses als Merkmal bei der systematischen Unterscheidung des *Trionyx* von den übrigen Cheloniden verwenden.

1. N. peroneus communis (N. peron. com.).

N. peroneus, Bojanus; Stamm IV, Gadow.

(Fig. 72—74, 76, 77 und Textfig. 34, 38 und 39.)

Dicht medial von dem dorsalen Ende des Iliums entsteht er durch Vereinigung der starken Äste der Rami ventrales des neunten sowie zehnten Dorsolumbalnerven, an die sich noch ein schwacher Ast aus dem Ram. ventralis des ersten Sacralnerven anschließt. Er zieht um die hintere Fläche des dorsalen Iliumendes nach außen, durchsetzt gleich unterhalb des Ursprunges des M. glutaeus maximus den zwischen dem M. ileo-femoralis und quadratus femoris befind-

lichen Schlitz, läuft dann längs des vorderen Randes des M. glutaeus minimus, d. h. an der fibularen Seite des Oberschenkels, herab und

Textfig. 38.

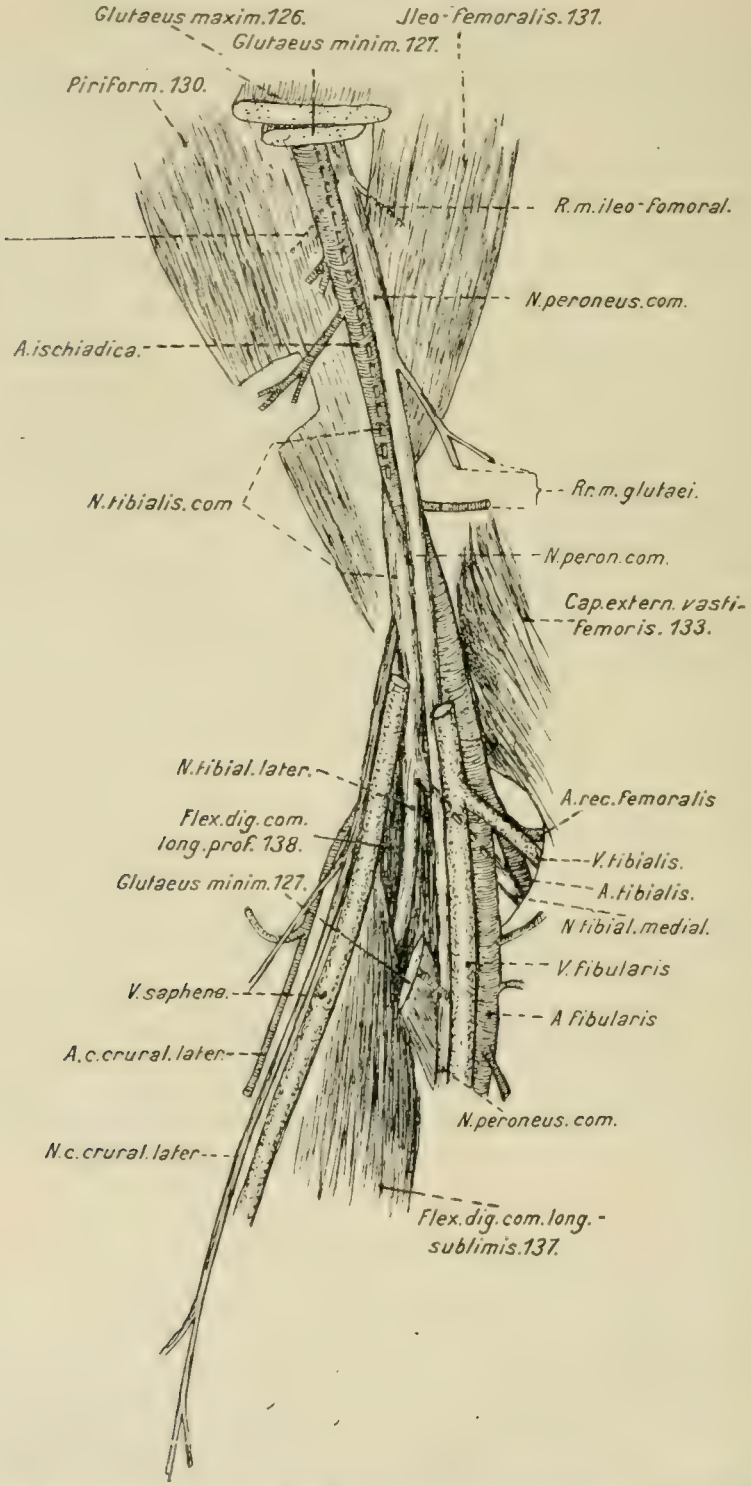

Topographische Beziehung der Nerven und Blutgefäße am Oberschenkel. Rechts, fibulare Seite. Ein links oben nur mit dem Strich angedeuteter Nerv, Ram. musc. piriformis.

tritt dicht am proximalen Rande des Ansatzes des letzteren Muskels von der fibularen Seite her unter den M. extensor dig. com. longus,

um sich darauf an der Grenze des oberen Drittels des Unterschenkels in zwei Endstämme, den N. peroneus medialis et lateralis, zu spalten.

In seinem ganzen Verlaufe hat er mehrere Begleiter (Fig. 72 und Textfig. 38). Hinter dem Ilium liegt er dicht vor dem N. tibialis communis, wird aber bald von diesem durch die von ventral kommende A. femoralis abgeschieden. Distal von der Mitte des Oberschenkels, wo diese Arterie zwischen die Stämme der beiden Schenkelnerven nach der Extensorenseite gelangt, nähert er sich wieder dem N. tibialis communis und gerät hinter dem Kniegelenk zwischen diesen Nerven und die A. fibularis. An der Stelle, wo er sich um das obere Ende der Fibula herumschlingt, wird er abermals durch das Ansatzende des M. glutaeus minimus von dem N. tibialis communis geschieden; weiterhin zieht er in Begleitung der vor ihm verlaufenden A. et V. fibularis unter den M. extensor dig. com. longus. Im übrigen wird er in seinem Verlaufe am Oberschenkel von den beiden Mm. glutaei und der V. femoralis überlagert.

Bis zum Kniegelenk gibt er nur folgende zwei dünne Muskeläste ab:

1. Ram. musc. ileo-femoralis.

Ein wenig distal von dem Ilium nimmt er seinen Ursprung, tritt sogleich unter den M. testo-femoralis und versorgt den gleichnamigen Muskelbauch.

2. Rami musc. glutaei.

Beinahe in der halben Länge des Oberschenkels verlassen sie, gewöhnlich mit einer einheitlichen Wurzel, den Stamm des N. peroneus communis und innervieren die beiden gleichnamigen Muskelbäuche.

A. N. peroneus medialis (N. peron. med.).

N. peroneus superficialis, Gadow.

(Textfig. 39 und Fig. 77, nicht bezeichnet.)

Nach der Trennung vom Stamme des N. peroneus communis beschreibt er zunächst unter dem M. extensor dig. com. longus nach distal-tibial einen sanften Bogen, um in der Mittellinie des Unterschenkels über die Extensorenfläche des Lig. crurale interosseum gerade distalwärts herabzuziehen. Am Fußrücken biegt er unter den Mm. extensor hallucis longus et adductor hallucis dorsalis sowie den Ursprüngen des M. extensor dig. com. brevis sublimis nach dem fibularen Fußrande und geht ungefähr in der Höhe des dritten Inter-

stitiums mit dem Ende des N. peroneus lateralis eine direkte Verbindung ein, den Arcus nervi dorsalis pedis. Er wird in seinem Verlaufe von der A. et V. fibularis begleitet.

Seine Seitenäste sind:

1. Ram. muscularis superior (R. m. super.).

Ein dicker Nerv, der entweder von dem Endstück des N. peroneus communis oder von dem proximalen Abschnitte des in Rede stehenden Hauptastes abgelöst wird. Er versieht mit mehreren Zweigen den tibialen größeren Teil des M. extensor dig. com. longus. Selten entsendet er daneben noch einen schwachen Hautast, der entlang dem medialen Rande des Unterschenkels herabsteigt und den gleichen Rand der Großzehe innerviert.

2. Ram. muscularis inferior.

Er läuft gerade distal herab und versorgt den mittleren Teil des Bauches des M. extensor dig. com. longus.

3. Ram. musc. tibialis anticus.

Ein dünner Zweig, der an der Grenze des unteren Drittels des Unterschenkels entsteht und nach kurzem Verlaufe nach tibio-distal in den gleichnamigen Muskel eindringt.

4. Ram. musc. extensoris hallucis longi.

Er wird in der Höhe des Fußgelenkes fibularwärts abgegeben.

Über den Arcus nervi dorsalis pedis und dessen Zweige werde ich Näheres bei der Besprechung des N. peroneus lateralis bringen.

B. N. peroneus lateralis (N. peron. lat.).

N. peroneus profundus, Gadow.

(Fig. 77 und Textfig. 39.)

Er ist schwächer entwickelt als der N. peroneus medialis. In Begleitung der A. fibularis profunda zieht er über den Ursprung des M. peroneus longus, dann kommt er durch den Ursprung des M. peroneus brevis unter diesen Muskelbauch, um gerade distalwärts zu laufen. Nun biegt er unter dem M. extensor dig. com. brevis sublimis schräg nach tibio-distal, um mit dem Ende des N. peroneus medialis zusammenhängend den Arcus nervi dorsalis pedis zu bilden.

Äste:

1. Ram. musculo-cutaneus s. peroneus superficialis (Fig. 77 und Textfig. 39, R. peron. superfic.).

Ein dicker Ast, der als erster aus dem Stamm des in Rede stehenden Nerven hervorgeht und ein wenig medial von ihm herab-

steigt. Nachdem er dem lateralen Teile des M. extensor dig. com. longus einige Zweige gegeben hat, kommt er zwischen der zweiten und dritten Portion des M. extensor dig. com. longus an die Oberfläche und verteilt sich in der Haut des Fußrückens.

2. Rami musc. peronei.

Sie entstehen an den gleichnamigen Muskeln.

Von dem Arcus nervi dorsalis pedis werden folgende Endäste abgelöst:

1. Rami musculares.

Sie entspringen an verschiedenen Stellen von dem Arcus und versorgen die tiefen, kleinen Muskeln des Fußrückens sowie der Zehen. Unter denselben ist der für die Großzehenmuskeln bestimmte am stärksten entwickelt.

2. Nervi digitales communes dorsales.

Im Gegensatz zu dem Arcus nervi dorsalis manus sind sie an diesem Nervenbogen inkonstant und weniger zahlreich; ich habe sogar nicht selten beobachtet, daß sie

Textfig. 39.

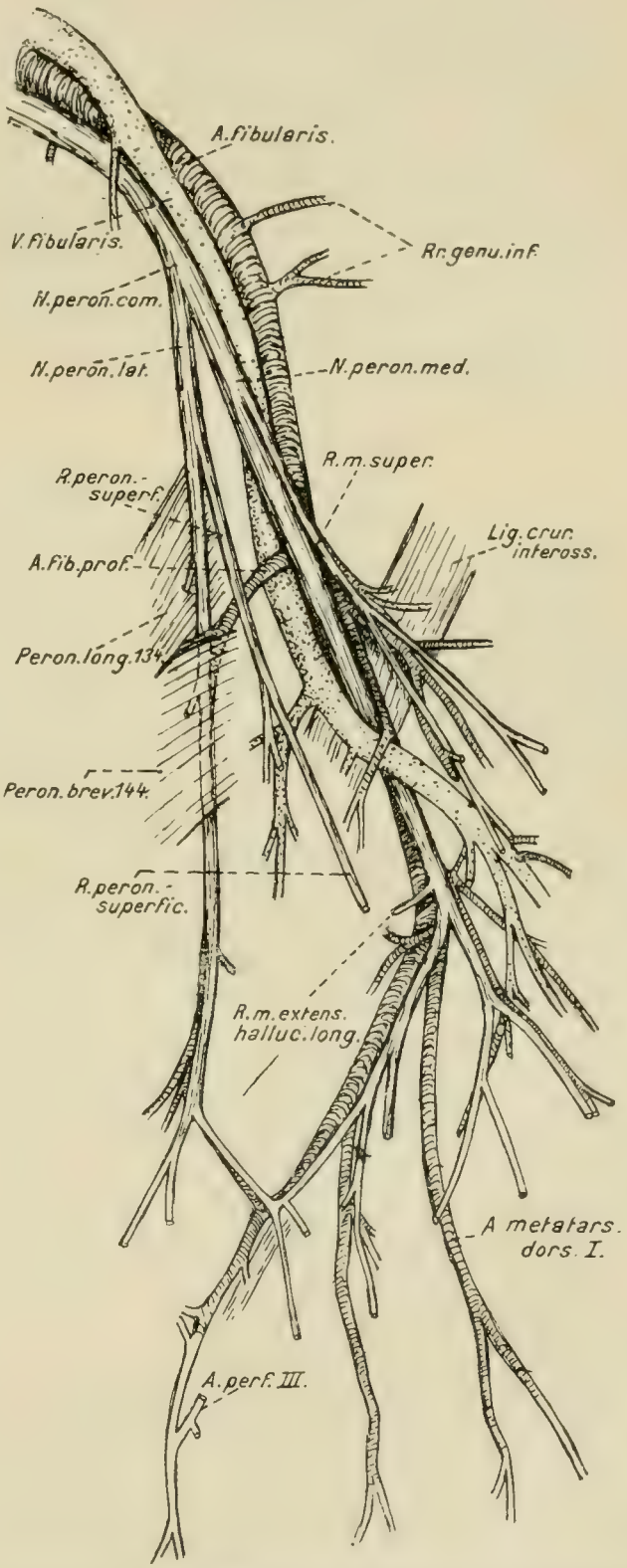

Nerven und Blutgefäße an der Streckseite des Unterschenkels und des Fußes. Rechts.

gänzlich fehlten. Jedenfalls tritt der N. digitalis com. dorsalis des dritten Interstitiums relativ beständig auf, wobei er in der Regel mit zwei, selten durch einige Fadenbrücken verbundenen Wurzeln entsteht und sich distal bis in den tibialen Rand der vierten Zehe verfolgen läßt, ohne sich in die Nervi digitales proprii zu teilen, wie dies beim Finger der Fall ist. Der zweite, reduzierte, weniger konstante N. digitalis communis dorsalis geht aus dem fibularen Teile des betreffenden Nervenbogens hervor und versorgt nach Spaltung in die zwei Nervi digitales dorsales proprii die gegenüberliegenden Ränder der vierten und fünften Zehe. An den übrigen Zehenrändern kommen sie gewöhnlich nicht zur Entwicklung.

2. N. tibialis communis (N. tibial. com.).

N. tibialis, Bojanus.

(Fig. 69, 70, 72—76, Textfig. 34, 38 und 40.)

Dieser mächtige Nerv bezieht seine Komponenten aus dem letzten Dorsolumbal- sowie den beiden Sacralnerven, von denen der erste Sacralnerv den wesentlichen Beitrag liefert. Da ich bei der Besprechung des N. peroneus communis sowohl seinen Verlauf als auch seine topographischen Beziehungen zu dem Begleitnerven ausführlich geschildert habe, so genügt es, nur noch auf einige Merkmale hinzuweisen. Am Oberschenkel verläuft der Nerv vorzugsweise ventral bzw. tibial von der A. femoralis. Nachdem er eine kurze Strecke distal von dem Ilium, dem M. piriformis den Ram. musc. piriformis inferior abgegeben hat, spaltet er sich in der Mitte des Oberschenkels in zwei Hauptäste, den N. tibialis medialis et lateralis. Dicht an dieser Bifurkationsstelle entsendet er außerdem noch einen ziemlich dicken Hautast nach dem fibularen Rande des Unterschenkels; ich bezeichne ihn als

N. cutaneus cruralis lateralis (N. c. crur. later.).

Der V. saphena folgend, kommt dieser Hautast zwischen der Portio coccygea des M. ischio-coccygeo-tibialis und dem M. coccygeo-fibularis zum Vorschein und zieht am fibularen Rande des Unterschenkels gerade distalwärts herab, um denselben Fußrand und die fünfte Zehe zu versorgen. Von diesem Hautast löst sich ein feiner, ziemlich konstanter Zweig ab, der sich in der Haut des distalen, fibularen Teiles des Oberschenkels und des proximalen Bezirkes des Unterschenkels verliert.

A. N. tibialis medialis (N. tibial. med.).

N. popliteus sive nervi tibialis ramus internus, Bojanus (?).

Begleitet von der gleichnamigen Arterie, zieht er zunächst über das Cap. femorale des M. flexor dig. com. longus profundus, um sich dann am medialen Rande des Ansatzes des M. semitendinosus zwischen das Cap. tibiale des M. flexor dig. com. longus profundus und den M. flexor hallucis longus einzuschieben. Darauf läuft er unter diesem Muskel gerade gegen den medial von dem Tuber astragali verlaufenden Sulcus astragali, sodann gelangt er, bedeckt von der breiten Aponeurose des M. flexor dig. com. brevis profundus, als N. plantaris internus Bojani in das erste Interstitium, worauf er sich in seine Endzweige spaltet.

1. N. surae medianus (N. sur. median.).

R. superficialis, Bojanus (?).

Ein dicker Nerv, der auf dem Cap. femorale des M. flexor dig. com. longus profundus entsteht und sofort folgende Zweige abgibt:

a) Ram. musc. flexoris dig. com. longi profundi. Ein sehr starker Zweig, der mit Zweigchen das Cap. femorale und das Cap. fibulare des gleichnamigen Muskels versieht.

b) Ram. superior musc. flexoris dig. com. longi sublimis. Er entsteht distal vom vorigen Aste und dringt gleich in die Mitte des gleichnamigen Muskelbauches.

c) Ram. inferior musc. flexoris dig. com. longi sublimis. Ein zarter, aber langer Nervenfaden, der am medialen Rande des gleichnamigen Muskels herabsteigt und in der Höhe des Fußgelenkes in den proximalen Teil des Cap. plantare eindringt.

Der N. surae medianus setzt sich dem medialen Rande des M. flexor dig. com. longus sublimis entlang distalwärts fort und erscheint von der unteren Fläche der Aponeurose des M. gastrocnemius her in der Mitte der Fußsohle, um daselbst mit seinen Zweigen, den Nervuli cutanei pedis medii (Fig. 69 und 70), in die Haut einzustrahlen.

2. N. cutaneus cruralis medialis (N. c. crur. medial.).

Im Anschluß an den vorigen Ast geht er als ein ziemlich starker Nerv aus dem Stamme des N. tibialis medialis hervor, läuft über den Ansatz des M. semitendinosus tibialwärts und zerfällt an der medialen Seite des Ansatzes des M. sartorius in zwei Zweige, einen oberflächlichen und einen tieferen. Der letztere passiert zwischen

dem M. sartorius und dem Caput tibiale des M. gastrocnemius hindurch und geht dicht medial von der Endsehne des M. ischio-coccygeo-

Textfig. 40.

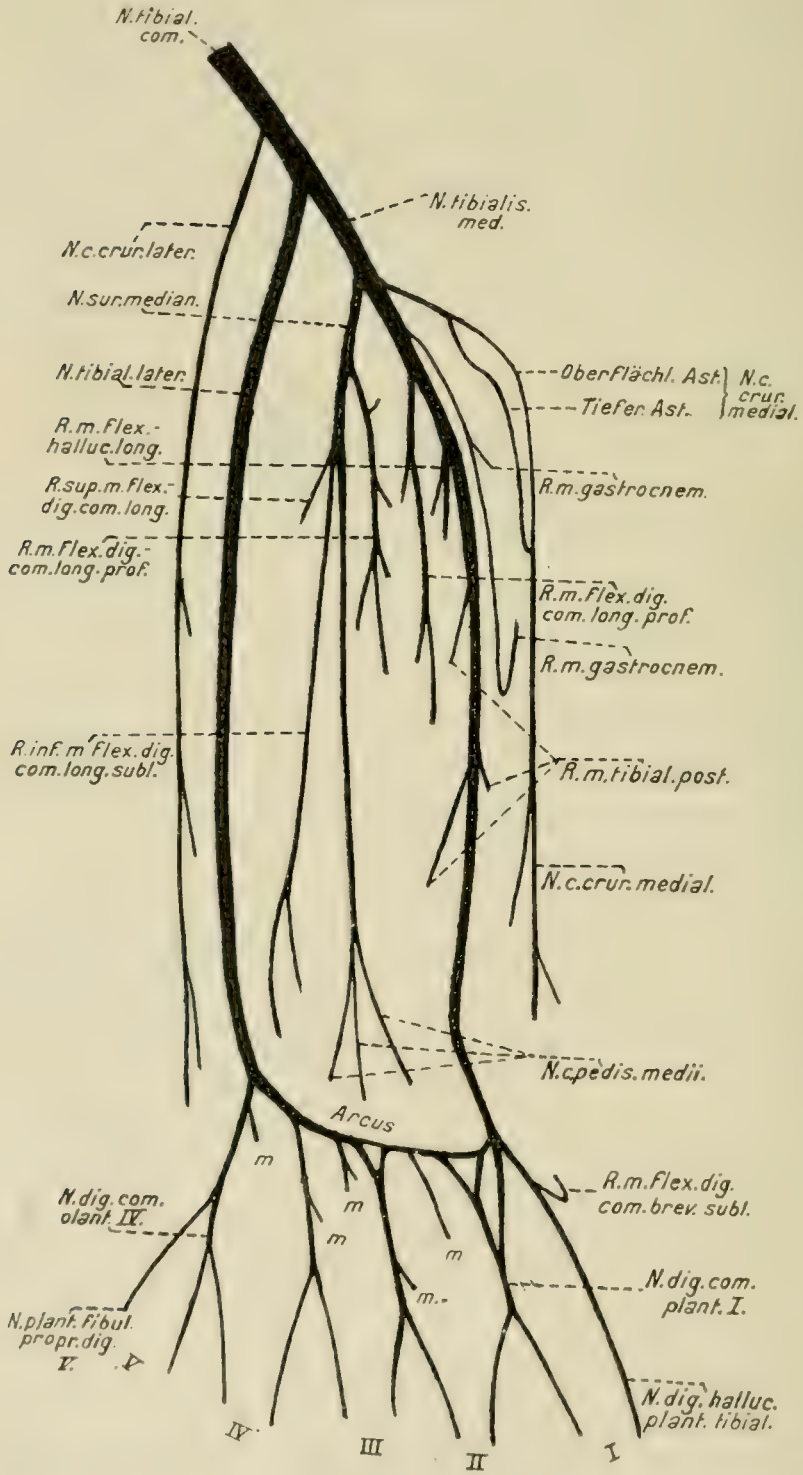

N. tibialis communis und seine Verzweigung am Unterschenkel und Fuße.

tibialis weiter distalwärts, um den distalen Teil der letzteren Endsehne (Fig. 170, ×) zu perforieren. Der oberflächliche dagegen zieht

zunächst über das Ansatzende des M. sartorius, dann zwischen dem M. tibialis anticus und der Endsehne des M. ischio-coccygeo-tibialis gerade herab. Nunmehr vereinigen sich die beiden Zweige etwa in der Mitte des Unterschenkels zu einem Nerven, der die Richtung des oberflächlichen Zweiges fortsetzt und die Haut des tibialen Randes des Unterschenkels sowie des Fußes innerviert.

3. Ram. musc. gastrocnemii.

An der gleichen Stelle wie der Ursprung des vorigen Astes verläßt er den Stamm des N. tibialis medialis und steigt auf dem M. flexor dig. com. longus profundus schräg tibialwärts herab. Dabei wird er von dem Ansatzende des M. semitendinosus, dem Cap. tibiale des M. gastrocnemius sowie der Endsehne des M. ischio-coccygeo-tibialis überlagert. Am distalen Rande der letzteren Endsehne bildet er eine Schlinge, wodurch er auf der oberflächlichen Seite dieser Endsehne erscheint, um in retrograder Richtung, d. h. proximalwärts, zu laufen und in den Bauch des gleichnamigen Muskels einzudringen.

4. Ram. inferior musc. flexoris dig. com. longi profundi.

Er tritt in das Cap. tibiale des gleichnamigen Muskels ein.

5. Rami musc. flexoris hallucis longi.

Sie sind ziemlich zahlreich vorhanden und lösen sich gewöhnlich unterhalb des M. flexor hallucis longus von dem Stamme des N. tibialis medialis ab.

6. Ram. musc. tibialis postici.

Der Nerv versieht mit seinen Zweigen den gleichnamigen Muskel.

In der tiefen Schicht der Fußsohle spaltet sich der N. tibialis medialis in folgende drei Endäste:

a. N. digitalis hallucis plantaris tibialis.

Er zieht schräg gegen den tibialen Rand der Großzehe und verliert sich schließlich dort in der Haut. Am tibialen Rande des M. flexor hallucis brevis, der das Anfangsstück des Endastes bedeckt, trennt sich ein schwacher Zweig, der sich fibular um den tibialen Rand der Sehne des M. flexor dig. com. longus profundus herumschlingt und den M. flexor dig. com. brevis sublimis versorgt.

b. N. digitalis communis plantaris primus.

Er gelangt am fibularen Rande des M. flexor hallucis brevis unter die gemeinsame Endsehne des M. flexor dig. com. longus profundus. Nach der Vereinigung mit dem Endstücke des N. tibialis lateralis oder einem Seitenaste desselben, wobei sehr oft ein ein-

faches, aber deutliches Geflecht zustande kommt, trennt er sich in zwei Endzweige, den N. digitalis fibularis plantaris primus sowie den N. digitalis tibialis plantaris secundus, und versorgt die gegenüberliegenden Seiten der ersten und der zweiten Zehe.

c. Ram. communicans.

Er tritt ebenfalls zwischen dem M. flexor hallucis brevis und dem ersten Bauche des M. tarso-digitalis aus der Tiefe hervor und bildet mit dem N. tibialis lateralis den Arcus nervi plantaris pedis. Dieser Endast fehlt aber nicht selten.

B. N. tibialis lateralis (N. tibial. lat.).

Ram. profundus, BOJANUS(?).

Er gelangt über den proximalen Teil der A. tibialis, von der tibialen Seite her unter den M. flexor dig. com. longus sublimis und läuft auf dem Cap. fibulare des M. flexor dig. com. longus profundus gerade herab, um zwischen dem Tarsale S sowie der gemeinsamen Endsehne des letzteren Muskels auf den M. tarso-digitalis zu kommen. Alsdann wendet er sich schräg tibialwärts und läuft im Bogen zum ersten Interstitium, wo er sich mit dem Ram. communicans des N. tibialis medialis verbindet.

Anfangs liegt er am fibularen Rande der Kniekehle, neben dem N. fibularis communis, der A. fibularis sowie der V. saphena. Aber am proximalen Teil des Unterschenkels wird er bald durch das sich einschiebende Ansatzende des M. glutaeus minimus von den eben genannten Begleitern abgeschieden und verläuft unter dem M. flexor dig. com. longus sublimis eine Strecke weit allein. Im distalen Drittel des Unterschenkels legt er sich von der fibularen Seite an die A. tibialis. Es ist auch sehr eigenartig, daß er am Unterschenkel gar keinen Ast abzweigt, sondern erst in der tiefen Schicht der Fußsohle folgende Zweige hintereinander abgibt:

1. N. digitalis communis plantaris quartus.

Außer einigen dünnen Muskelästen für die tiefere Muskelschicht gibt er dem fibularen Rande der fünften Zehe einen N. plantaris fibularis proprius digiti quinti und den gegenüberliegenden Rändern der fünften und vierten Zehe die Nervi plantares proprii tibialis digiti quinti et fibularis digiti quarti ab.

2. Nn. digitales communes plantares III et II.

Sie verlaufen in dem dritten bzw. zweiten Interstitium. Nach Abgabe dünner Äste für die tieferen, kleinen Zehenbeuger zerfallen

sie in je zwei Endzweige, die an den einander zugekehrten Seiten der vierten und dritten bzw. der dritten und zweiten Zehe als

a) N. plantaris tibialis proprius digiti quarti,
b) N. plantaris fibularis proprius digiti tertii,
c) N. plantaris tibialis proprius digiti tertii,
d) N. plantaris fibularis proprius digiti secundi

enden.

3. Rami musculares.

Sie entspringen zwischen den Nn. digitales communes plantares von dem Arcus nervi plantaris pedis und versorgen die tiefe Muskelschicht der Fußsohle.

3. N. pudendus[1] (N. pudend.)

(Fig. 69, 70 und Textfig. 34 und 40.)

Ein starker Nerv, der durch Zusammenschluß je eines, medial vom Ilium ventralwärts hervortretenden Astes des zehnten Dorsolumbal- und des ersten Sacralnerven entsteht. In seltenen Fällen wird er von einem ventralen Zweige des hinteren, am Aufbau des N. tibialis communis beteiligten Hauptastes des zehnten Dorsolumbalnerven und einem schwachen, aus dem distalen Teile des zweiten Sacralnerven entspringenden Nervenfaden zusammengesetzt. Zunächst zieht er zwischen dem M. quadratus femoris und M. piriformis nach bauch- und seitwärts herab; dabei entsendet er für den M. quadratus femoris einen Ast. Hierauf passiert er die Lücke zwischen den beiden Ursprungsköpfen des M. semitendinosus, um außerhalb von der Spina ischiadica unter die Portio coccygea des M. ischio-coccygeo-tibialis zu gelangen. Er versorgt die letzt beschriebene Portion, den hinteren Teil des Cap. ischiadicum desselben Muskels, den M. semitendinosos, den M. ischio-caudalis und den M. coccygeo-fibularis. Der Ast für den M. ischio-caudalis ist sehr dünn und stets in einem dicken Bindegewebe der Schwanzwurzel eingebettet; es ist deshalb nicht immer leicht, ihn in toto darzustellen.

Die Verästelung des besprochenen Nerven variiert sehr stark. So sind die Rami musculares ad m. coccygeo-fibularis et caput coccygeo m. ischio-coccygeo-tibialis nicht immer die Äste des N. pudendus, sondern lösen sich auch unter Umständen von dem zunächst zu besprechenden Plexus pudendus ab. Besonders häufig ent-

[1] Bezüglich dieses Namens möchte ich bemerken, daß ich ihn einfach provisorisch gewählt habe, ohne damit irgendwelche morphologischen Beziehungen zu dem gleichnamigen Nerven der menschlichen Anatomie andeuten zu wollen.

springt der Ram. musc. coccygeo fibularis aus dem letzteren Geflecht. Auch wurde beobachtet, daß der Ast für das Cap. coccygeum des M. ischio-coccygeo-tibialis mit einem Seitenzweige des dem Plexus pudendus entstammenden Nerven für den M. coccygeo-fibularis eine Schlinge bildet, bevor er in das Caput coccygeum eindringt.

Textfig. 41.

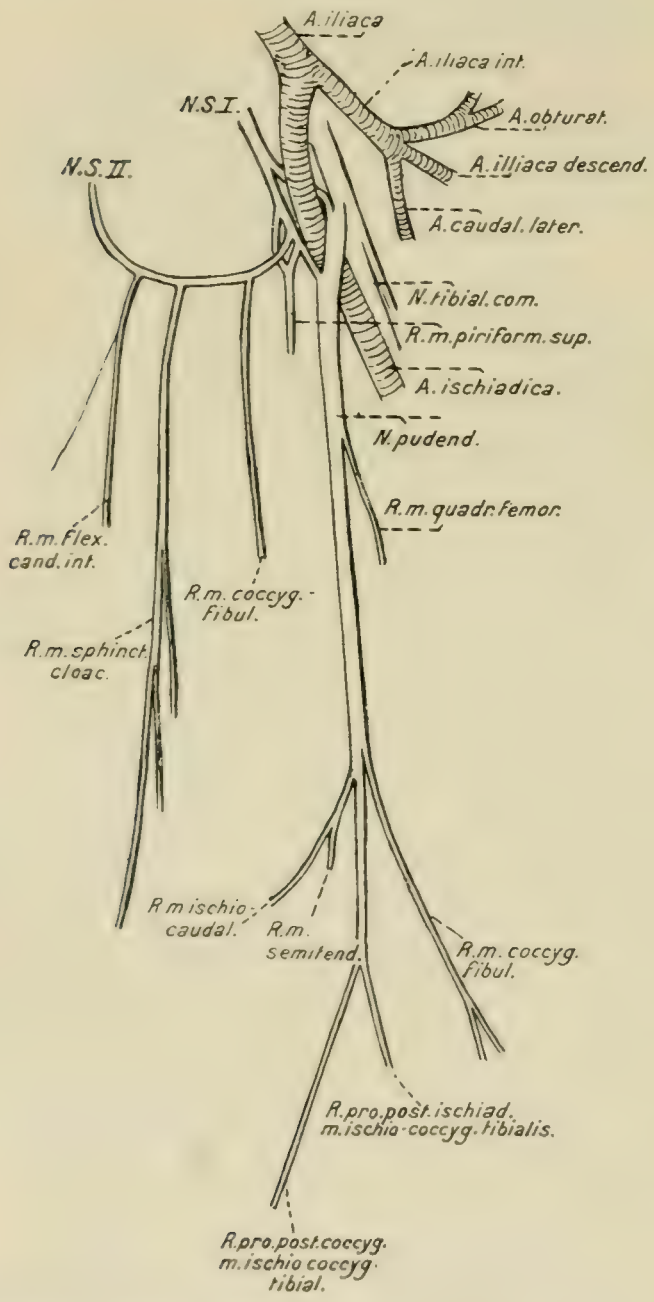

Nervus et Plexus pudendus. Plexus pudendus nach vorn gedreht.

γ) Plexus pudendus.
(Textfig. 34 und 41.)

Er wird in der Hauptsache von dem Ram. ventralis des zweiten Sacralnerven gebildet und durch den Anschluß eines analogen Astes des ersten Schwanznerven vervollständigt. Aus ihm nehmen folgende Nerven ihren Ursprung:

1. N. flexoris caudae internus.

Nahe am Ursprunge des Stammes des Ram. ventralis des zweiten Sacralnerven geht er aus diesem hervor. Gewöhnlich ist seine Wurzel einfach, selten verdoppelt. Er läuft dicht medial vom Ursprunge des M. sphincter cloacae nach hinten und tritt bald in den gleichnamigen Muskel ein, um hier seine Endramifikation einzugehen.

2. Ramuli ad musculo retractorem penis.

Einige sehr dünne Fäden, die distal vom vorigen Muskelast den Plexus verlassen und sogleich den Retractor penis versorgen.

3. N. sphincteris cloacae.

Ein sehr kräftiger Nerv, der in der Mitte des Plexus entsteht. Er zieht an der medialen Fläche des gleichnamigen Muskels caudalwärts, um diesen Muskel mit mehreren dünnen Zweigen zu versehen.

4. N. coccygeo-fibularis.

Ein langer, ziemlich starker Nerv, der den gleichnamigen Muskel innerviert. Er läuft stets selbständig an der ventralen Seite des M. piriformis, geht dann zwischen diesem Muskel und der Portio coccygea des M. ischio-coccygeo-tibialis hindurch und dringt in den M. coccygeo-fibularis ein (vgl. n. pudendus).

5. N. piriformis superior.

Mit einfacher oder doppelter Wurzel entspringt er von dem Endstück des Ram. ventralis des zweiten Sacralnerven. Nach kurzem Verlaufe nach außen tritt er in den M. piriformis ein. Sein Auftreten steht zu dem gleichnamigen Muskelast des N. pudendus in vikariierender Beziehung.

C. Sympathisches Nervensystem.

(Textfig. 20, 26, 27, 29, 34 u. 42.

Über das sympathische Nervensystem der Reptilien bestehen viele Schriften, so vor allem die Arbeiten von Bojanus, Bendz, Bonnsdorf, Fischer, Gaskell, Gadow, Hoffmann, Müller, Osawa, Vogt, Weber u. a. Unter diesen beschäftigen sich die von Bojanus, Bendz, Vogt, Gadow-Gaskell und Hoffmann auch mit den Cheloniden. Ich muß gestehen, daß viele dieser Arbeiten, obschon sie jüngeren Datums sind und in die Zeit der modernen histologischen Untersuchungsmethoden fallen, in bezug auf Genauigkeit der Untersuchung und Darstellung von dem um bald 100 Jahre alten Werke von Bojanus bei weitem überragt werden. So habe ich bei der Untersuchung des *Trionyx* viel mehr Berührungspunkte mit den Ergebnissen dieses Autors als mit den neueren Schriften gefunden. Und dies bei allen Organsystemen, nicht zuletzt beim Nervensystem.

α. Grenzstrang (Truncus sympathicus).

Nervus intercostalis magnus, Bojanus; The main trunk of sympathic chain, Gaskell und Gadow.

Unter dem Namen »Grenzstrang« versteht man auch beim *Trionyx* diejenige Nervenkette, die gleichsam symmetrisch neben der Medianachse des Körpers verläuft und sich ununterbrochen vom Halse bis

in die Beckenhöhle erstreckt. Wir teilen sie in den Hals-, Brust-, Becken- und Schwanzteil ein.

I. Halsteil des Grenzstranges.

Truncus nervi intercostalis medio collo, Bojanus.

(Textfig. 20, 26, 29 und 42.)

Er besteht aus zwei Teilen, dem Ramus interganglionis major sowie dem Ganglion fusiforme cervicale, von denen das letztere bei der Besprechung des Brust- und Bauchteiles des Grenzstranges behandelt werden wird.

Ram. interganglionis major (R. intergangl. maj. symp.) besteht beim *Trionyx* aus einem einzigen Nervenstrang, der das Ganglion radicis nervi vagi (Hoffmann) mit dem Ganglion fusiforme cervicale verbindet. Seine cranialen zwei Drittel sind gewöhnlich mit dem Truncus visceralis des N. vagus so innig verbunden, daß man sie kaum voneinander unterscheiden kann. Nur wenigemal konnte beobachtet werden, daß die beiden Nerven durch eine dünne, bindegewebige Zwischenscheide deutlich voneinander getrennt waren, ohne jedoch selbständig zu werden. Erst in der Höhe des fünften bis sechsten Halsnerven trennt er sich von dem eben besprochenen Begleiter als ein selbständiger Strang, der dicht ventral von den Rami ventrales der hinteren Halsnerven und medial von der V. jugularis interna in einem dorsal geöffneten Bogen verläuft, sich weiterhin von der ventralen Seite um die V. vertebralis collateralis anterior herumschlägt und an die mediale Seite der Lungenspitze gelangt, um schließlich hinter bzw. ventral von dem Plexus brachialis und zugleich an der inneren Seite des dorsalen Teiles der Scapula mit dem Ganglion fusiforme cervicale zu endigen. Natürlich begleitet der Halssympathicus an seinem cranialen Teile die A. carotis, die sich ja stets an den Truncus visceralis n. vagi hält.

Nach den Angaben der Autoren, namentlich Bojanus, Gaskell, Gadow u. a., scheint es bei den Cheloniden sehr verbreitet zu sein, daß der Ram. interganglionis major mit dem Truncus visceralis des Vagus innig verschmolzen ist. — Bei einem jungen Exemplar der *Chelone midas* konnte ich ihn, völlig von diesem getrennt, bis zum Ganglion radicis nervi vagi verfolgen. — Bei den Säugetieren kommt diese Verbindung auch sehr oft vor und wurde neuerdings von van den Broek als »Vago-sympathicus« zusammengefaßt. Bei den meisten übrigen Reptilien ist es hingegen nach Fischer, Osawa,

Müller u. a. vorherrschend, daß der Halsteil des Sympathicus aus zwei selbständigen Strängen, einem oberflächlichen und einem tieferen Halsteil, besteht, von denen nur der erstere dem Halsteil des *Trionyx*

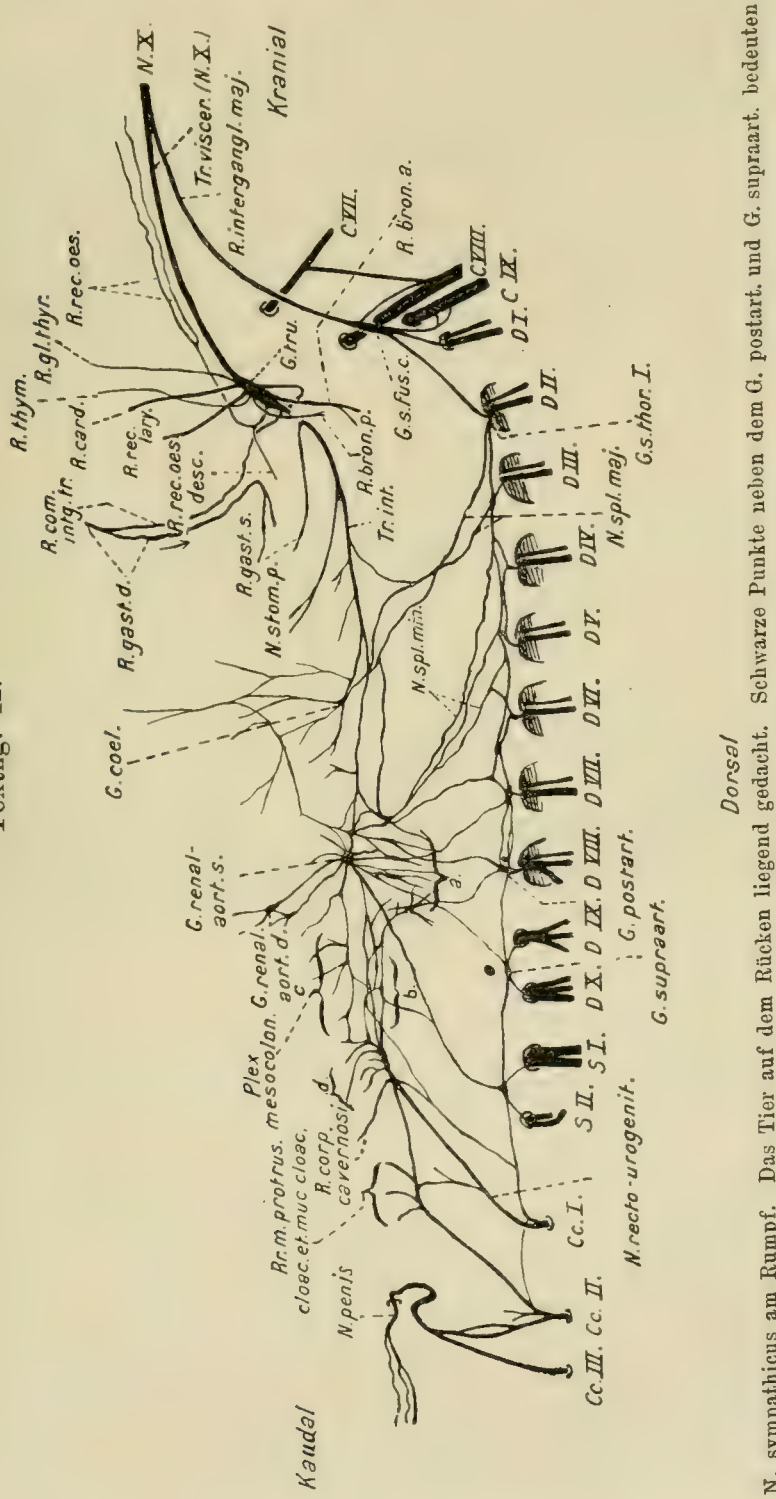

Textfig. 42.

N. sympathicus am Rumpf. Das Tier auf dem Rücken liegend gedacht. Schwarze Punkte neben dem G. postart. und G. supraart. bedeuten die A. hypogastrica bzw. die A. iliaca communis.

entsprechen würde. Nach den letztgenannten Autoren soll er »mit mehreren aus dem Stamm sowie dem Ganglion cervicale entspringenden feinen Fasern die Ösophaguswand und die großen Blutgefäße

in der Gegend« versorgen. Um dies beim *Trionyx* zu konstatieren, habe ich mehrere Exemplare mit großer Sorgfalt untersucht. Indessen war das Resultat immer negativ; denn es kamen dabei weder gangliöse Anschwellungen noch Fäden, die das nebenliegende Eingeweide innerviert hätten, zur Beobachtung. Ich habe allerdings einige Fäden ganz sicher nachweisen können, die zwischen dem hinteren, selbständig gewordenen Teil des Ram. interganglionis major sowie dem Truncus visceralis n. vagi ausgespannt waren; diese haben jedoch mit den von den genannten Autoren beschriebenen Blutgefäß- und Eingeweideästen nichts zu tun. Deshalb kann man behaupten, daß der Halssympathicus des *Trionyx* dem Bau nach den Säugetieren näher steht als den übrigen Reptilien.

II. Brust- und Bauchteil des Grenzstranges.

(Textfig. 29 u. 42.)

Im Gegensatz zu den Befunden Fischers, nach dem diese Teile bei den meisten übrigen Reptilien »durch den Mangel der eigentlichen Ganglien« sowie bedeutende Feinheit ausgezeichnet sind, setzen sie sich beim *Trionyx* aus einer Anzahl von meistens kleinen, segmental angeordneten Ganglien sowie den Rami interganglionis zusammen, die ich mit unbewaffnetem Auge ohne Schwierigkeiten darstellen konnte. Die so gebildete Kette verläuft nicht im Canalis collateralis vertebralis, wie dies Carus u. a. angeben, sondern zieht in sagittaler Richtung dicht neben der Wirbelsäule über die Ventralseite der Rippenhälse, was nach Gaskell und Gadow auch bei *Testudo* sowie *Chelone* der Fall ist.

Da die Verhältnisse dieser Grenzstrangteile bei den niederen Wirbeltieren, besonders den Reptilien, noch nicht genug klargestellt worden sind, so möchte ich ihre einzelnen Verhalten etwas eingehender betrachten.

Ganglion fusiforme cervicale (G. fusif. cerv.).

Gangl. cardiacum, Gaskell und Gadow.

Dieses eigentlich dem Halssympathicus angehörende Ganglion ist unter den sympathischen Nervenknoten das größte und am meisten konstant; es stellt eine große spindelförmige Anschwellung[1] dar, die ventral bzw. hinter dem achten Halsnerven und medial von

[1] Diese eigentümliche Gestalt rechtfertigt den Zusatz »fusiforme« (fusus = Spindel). Derselbe Name wurde schon früher von Gadow und Gaskell vorgeschagen, doch etwas anders motiviert. Es heißt dort nämlich: an der Stelle unseres Ganglions »are frequently three ganglia, of which those belonging to 10 and 9 (spinal nervs) are usually united into one, which therefore has been called ganglion fusiforme«.

der Lungenspitze liegt, mit ihrer Längsachse in schräger Richtung von cranial und ventral nach dorsal und caudal orientiert ist. Das Ganglion nimmt den Ram. interganglionis major auf und läßt folgende Nerven hervorgehen:

a) Den Ram. communicans cum n. cervicali VII,
der sich mit dem Verbindungsaste des Ram. ventralis des N. cervicalis VII, kurz vor der Bildung der Ansa I, vereinigt;

b) Den Ram. communicans cum n. cervicali IX s. VIII,
der, hinter der A. vertebralis collateralis anterior vorbeipassierend, mit dem Anfangsstück des Ram. ventralis des achten (sehr selten) oder neunten Cervicalnerven oder nach Spaltung in zwei Äste mit diesen beiden Halsnerven zusammenhängt;

c) Den Ram. communicans cum n. dorsolumbali I,
der von der dorsalen Spitze des betreffenden Ganglions entspringt und sich sofort in die Wurzel des Ram. anterior des ersten Dorsolumbalnerven einsenkt, und endlich

d) Den Ram. interganglionis,
der über den Hals des ersten Rippenreliefs nach hinten zieht und mit dem Ganglion thoracicum primum eine Verbindung eingeht.

Dazu kommt noch in seltenen Fällen ein Ram. communicans, der zwischen dem Ganglion fusiforme cervicale und dem Ganglion thoracicum n. vagi überbrückt ist. Dagegen war hier der von Gaskell und Gadow bei Krokodilien sowie *Testudo graeca* beobachtete Ram. cardiacus s. pneuno-cardiacus nicht vorhanden.

Ganglion thoracicum sympathicum primum.

Es ist sehr klein, aber ebenfalls ganz konstant. Es findet sich hinter dem Ram. posterior des zweiten Dorsolumbalnerven dicht am Foramen intercostale, mit seiner Längsachse von links nach rechts orientiert. Von der medialen Spitze gibt es einen Ram. communicans zu dem Ram. ventralis des zweiten Dorsolumbalnerven und von der lateralen einen Ram. interganglionis sowie einen starken Ram. visceralis ab, während es an seiner vorderen Spitze den Ram. interganglionis aus dem letztbeschriebenen sympathischen Ganglion aufnimmt.

Die Ganglien, die zwischen den Foramina intercostalia II—VII vorkommen, sind nicht konstant. Sie stellen sich als unregelmäßig verteilte, zumeist sehr kleine Verdickungen des Grenzstranges dar, aus denen die Rami viscerales ihren Ursprung nehmen. Sie liegen bald nahe

an dem Ram. posterior der entsprechenden Dorsolumbalnerven, bald befinden sie sich von diesem sehr entfernt auf der ventralen Seite des Halses des Rippenreliefs. Ihre Zahl schwankt zwischen 3—6.

Dagegen kommen die zwischen den Foramina intercostalia VII—X befindlichen Ganglien sehr regelmäßig vor, und zwar an den Foramina intercostalia VII—VIII je eins und zwischen den Foramina intercostalia IX—X bloß eins. Ihre Größe ist im allgemeinen recht ansehnlich. So hat das letzte z. B. eine Länge von 2 mm und eine Dicke von 1 mm. Die übrigen Ganglien stehen diesem an Größe ein wenig nach, doch erreichen sie immerhin eine Länge von 1,5 mm. Bezüglich ihrer Topographie ist noch folgendes zu beachten:

Das Ganglion am Foramen intercostale VII befindet sich am ventralen Rande dieser Öffnung; seine Längsachse verläuft sagittal.

Das Ganglion am Foramen intercostale VIII liegt stets dicht hinter der A. hypogastrica (schwarzer Punkt in Textfig. 42), weshalb es als Ganglion sympathicum postarteriale bezeichnet werden könnte. Es zeigt ebenfalls Spindelform, deren Längsachse dorsoventral gerichtet ist.

Das Ganglion, welches zwischen dem neunten und zehnten Zwischenrippenloch liegt, wird von der ventralen Seite durch das Anfangsstück der A. iliaca communis (schwarzer Punkt in Textfig. 42) gestützt. Infolgedessen möchte ich es Ganglion sympathicum supraarteriale nennen. Seine Längsachse liegt genau sagittal. Außer den Rami interganglionis, die aus seinen beiden Spitzen hervortreten, entsendet es je einen Ram. communicans für den Ram. ventralis des neunten und des zehnten Dorsolumbalnerven.

Die Rami interganglionis, die die oben angeführten Ganglien untereinander verbinden und den Grenzstrang aufbauen, ziehen in den, vor dem Ganglion postarteriale liegenden Segmenten dicht an den Dorsolumbalwirbeln über die Hälse der Rippenreliefs und caudal daneben noch über die paarigen seitlichen Ursprungsköpfe des M. carapaco-basioccipitis, wobei sie in jedem Segment einen kurzen, dorsal konkaven Bogen beschreiben. Von da ab weiter caudal nehmen sie ziemlich tief den Weg, weil sie hier die Ursprünge der, von der Dorsolumbal- sowie Sacralwirbelsäule entspringenden Muskeln der hinteren Extremität überspringen müssen. In der Strecke zwischen dem Ganglion thoracicum primum und dem Ganglion postarteriale sind sie sehr oft verdoppelt.

Die Rami viscerales, die Ansae dorsales ad plexum coeliacum Bojani, entspringen nicht immer von den obigen Ganglien, sondern auch in verschiedener Höhe von den Rami interganglionis selbst.

Sie verlaufen stets etwas geschlängelt in schräger Richtung. In der cephalen Körperhälfte konvergieren sie vorwiegend caudo-ventralwärts, in der caudalen dagegen cranio-ventralwärts. Von ihren Beziehungen zu den Baucheingeweiden wird später die Rede sein.

III. Beckenteil des Grenzstranges.

(Textfig. 34 und 42.)

Im Becken kommt nur ein verhältnismäßig dickes Ganglion vor. Es entsendet dorsalwärts zwei Rami communicantes, deren jeder mit dem Ram. ventralis des N. sacralis I—II zusammenhängt. An den beiden Enden nimmt das Ganglion je einen Ram. interganglionis auf. Außerdem entläßt es ventralwärts viele, mehr oder minder starke Nerven gegen den Plexus renalis et urogenitalis, die Ansae dorsales ad plexum renalem Bojani.

IV. Schwanzteil des Grenzstranges.

Filamentum laterale coccygeum, Bojanus.

(Textfig. 34 und 42.)

Er weicht von dem Befunde Bojanus an *Testudo europea* sehr ab, denn während bei *Testudo* der betreffende Teil des Grenzstranges nicht nur caudal bis an das distale Ende des Schwanzes reicht, sondern auch mit sämtlichen Schwanznerven Anastomosen bildet, erstreckt er sich beim *Trionyx* nur bis zum zweiten, höchstens dritten Schwanznerven. An ihm konnte ich in der Regel nur ein schwaches, dicht vor dem Ram. ventralis des ersten Schwanznerven liegendes Ganglion beobachten. Neben dem Ram. communicans für den ersten Schwanznerven gibt es nach vorn wie hinten je einen Ram. interganglionis ab, von denen der hintere gleichzeitig der Ram. communicans ist, der sich schließlich in den Ram. ventralis des zweiten Schwanznerven einsenkt und selten noch einen schwachen Ram. communicans für den dritten Schwanznerven abzweigt.

β. Periphere Teile des N. sympathicus.

I. Kopfsympathicus[1].

(Textfig. 20, 27 und Fig. 51.)

Im Kopf des *Trionyx* verlaufen zwei Hauptbahnen[2] des Sympathicus, eine dorsale und eine ventrale, die gemeinsam aus dem Ganglion petrosum des N. glossopharyngeus entspringen.

[1] Vgl. meine vor kurzem in dieser Zeitschrift Bd. XLV, H. 3 erschienene Arbeit, in der dieses System ausführlich behandelt worden ist.

[2] Diese Bahnen sind hauptsächlich so dünn, daß man sie ohne Hilfe des Mikroskopes kaum ordentlich verfolgen kann. Deswegen habe ich zu dieser

Die dorsale sympathische Bahn spaltet sich weiter vorn in der Fossa jugularis in zwei Fäden, einen ventralen und einen dorsalen, welch letzterer bereits bei der Schilderung des N. glossopharyngeus als der Nervulus tympanicus ausführlich beschrieben worden ist. Der ventrale Faden (Textfig. 20, dors. Symp.) legt anfangs denselben Weg zurück wie der Plexus tympanicus, verläuft aber stets tiefer als der letztere und überschreitet, entgegen dem Befunde O. Benders bei *Testudo graeca*, die Columella auris an deren dorsaler Seite. Rostral vom Ganglion geniculi läuft er zunächst längs der äußeren Wand der V. nasophthalmica in den Canalis v. nasophthalmicae zwischen dem Prooticum und dem Quadratum und gelangt medial vom Foramen sphenoidale in die hintere, laterale Ecke des Cavum prosencephalicum. An der Stelle, wo die V. nasophthalmica die A. maxillaris kreuzt, legt er sich, die Fenestra lateralis canalis carotici (I. Mittg. S. 29) durchsetzend, an die Seitenwand der A. carotis an. Weiterhin der A. carotis bzw. maxillo-naso-ophthalmica folgend, dringt er in die Augenhöhle und erzeugt hier, nachdem er noch eine Strecke weiter entlang der A. infraorbitalis vor- und seitwärts fortgelaufen ist, dicht vor dem Eingang des Canalis palatinus major, medial von der letzteren Arterie, ein unbedeutendes, mikroskopisches Ganglion, welches offenbar dem Ganglion palatinum (vgl. diese Abh. S. 451) angehört und zum Teil das Ganglion sphenopalatinum der Säuger repräsentiert. Das betreffende Ganglion entsendet jenseits einen verhältnismäßig dicken Nerven, der über die A. infraorbitalis seitwärts zieht und sich an den N. palatinus communis, einen Ast des zweiten Trigeminusastes, anschließt, um sich wahrscheinlich nachher in dem Canalis palatinus major von dem letzteren Nerven abzutrennen und mit dem Ganglion palatinum bzw. dessen Nervenzweigen in Verbindung zu treten. Demnach erinnert der betreffende dorsale sympathische Faden im großen und ganzen an den N. petrosus profundus des Menschen.

Die ventrale sympathische Bahn wird ebenfalls durch zwei Nervenstränge, einen lateralen, dickeren und einen medialen, zarteren repräsentiert. Der laterale, ventrale Nerv, der wahrscheinlich der Summa pars intercostalis nervi Bojani entspricht, ist sicher in den Elementen des Ram. communicans n. glossopherigei cum nervo palatino zu suchen, der sich rostralwärts nach Aufnahme

Untersuchung mit Vorliebe Serienschnitte des Kopfes herangezogen, an denen der Verlauf dieser Bahnen genau festgestellt wurde, so daß die Fehler der bloßen makroskopischen Darstellung vermieden werden konnten.

des gleichnamigen Astes des N. facialis als N. palatinus communicans in das Ganglion palatinum fortsetzt, wie dies bereits oben dargelegt worden ist (vgl. S. 461). Der mediale sympathische Nerv (Textfig. 20, ventr. Symp.) verläuft dagegen vollkommen selbständig entlang der medialen Seite der A. carotis bzw. maxillo-naso-ophthalmica[1], hier und dort Inseln bildend, rostralwärts und dringt endlich ebenfalls in die Orbita ein. Daraufhin schlingt er sich in Begleitung der A. ciliaris um den vorderen Rand des M. rectus inferior herum, wendet sich nach hinten und tritt, ventral vom N. opticus passierend, in den vom M. retractor oculi begrenzten, kegelförmigen Raum ein, um sich schließlich in den lateralen Teil des Ganglion ciliare hineinzusenken. Auf diesem Wege führt er sicher sympathische Fasern in das Ganglion ciliare (Radix sympathica ganglion ciliaris). Dem Gesagten zufolge ist der einschlägige, sympathische Faden mit Recht als ein Homologon des Plexus caroticus plus plexus cavernosus des Menschen aufzufassen. An zwei Exemplaren habe ich ferner einen Faden beobachtet (Textfig. 20, Pfeil), der vor der A. communicans carotica quer verläuft und anscheinend die beiderseitigen, medialen, der A. carotis entlang verlaufenden, sympathischen Fäden verbindet. Gerade da, wo der mediale, ventrale Sympathicusfaden unter dem N. trigeminus vorbeizieht, habe ich auch eine sehr kleine Zellenanhäufung beobachten können; sie würde vielleicht dem Ganglion trigemini entgegen einen Verbindungsfaden ausgehen lassen (Textfig. 20, punktierte Linie mit Zeichen »?«).

II. Peripherer Halssympathicus.

Nach einigen Autoren, wie z. B. Hoffmann, Fischer, Osawa u. a., scheint das Halseingeweide bei den meisten Reptilien von dem Halsteile des Grenzstranges mehrere Fäden aufzunehmen. Wenn es auch nicht zu leugnen ist, daß die Halseingeweide, wie Ösophagus, Pharynx, Kehlkopf usw., eine Anzahl sympathischer Ganglien enthalten, die ich selbst mittels der vitalen Färbung nachweisen konnte, so sind doch die von den obigen Autoren angegebenen direkten Verbindungen niemals zur Beobachtung gekommen. Deshalb möchte ich nur vermuten, daß die fraglichen Verbindungsfasern beim *Trionyx*

[1] Die A. carotis bzw. maxillo-naso-ophthalmica wird stets von zwei sympathischen Nerven begleitet. Unter denselben ist der eine nichts anderes als der oben beschriebene ventrale Faden der dorsalen Gruppe; er hält sich an die laterale Wand der betreffenden Arterie. Der andere ist der in Rede stehende, mediale, sympathische Nervenfaden.

ausschließlich durch die Äste des N. vagus bzw. glossopharyngeus an die Ganglien der Halseingeweide gelangen.

Bezüglich der Verbindungen des Halssympathicus mit den Halsnerven glaubt Fischer u. a. sie an jedem Segment deutlich gesehen zu haben. Dagegen haben Bojanus und Osawa gefunden, daß einige proximale Halsnerven zum Sympathicus keine Beziehungen haben. Ähnlich konnte ich es auch beim *Trionyx* finden, bei dem fünf bis sechs proximale Halsnerven, wenigstens präparatorisch, vom Sympathicus völlig unabhängig waren.

III. Periphere Teile des Sympathicus in der Brust- und Bauchgegend[1].

(Textfig. 42.)

Aus dem proximalen Teile des Brust- und Bauchteiles des Grenzstranges gehen viele dicke Nerven hervor, die sich durch starke Pigmentation auszeichnen. Sie verlaufen außerhalb von dem dorsalen Schenkel des gleichseitigen Aortenbogens, der ventralen Fläche des M. carapaco-basioccipitis dicht aufliegend und caudalwärts konvergierend. Bojanus hat sie als Ansae dorsales ad plexum coeliacum zusammengefaßt. In der Wurzel des Mesenteriums bilden sie untereinander oder vermittelst ihrer Seitenzweige ein umfangreiches, mehr oder minder gut ausgesprochenes Netz, dessen enge Maschen mit ihren Längsachsen annähernd parallel verlaufen. Aus dem ventralen Umfange dieses Nervennetzes entstammen gewöhnlich zwei kräftige Stämme, ein cephaler und ein caudaler, von denen der erstere in der linken Seite gegen die Abgangsstelle der großen Eingeweidearterien herabsteigt und einerseits durch Vermittelung eines starken Astes mit dem bald zur Sprache kommenden Ganglion coeliacum zusammenhängt und andererseits sich mit Hilfe mehrerer zarter Zweige in das sympathische Geflecht des Mesenteriums fortsetzt. In der rechten Seite löst sich der cephale Stamm in mehrere Endzweige auf, die sich an der Bildung des gleichseitigen Mesenterialgeflechtes beteiligen. Der caudale Stamm geht dagegen, rechts wie links, direkt in das Geflecht über, welches sich längs der

[1] Ich kann zwar die Existenz einer Verbindung zwischen dem Grenzstrang und dem Herz- sowie Bronchialgeflecht nicht direkt in Abrede stellen, wie dies einige Autoren, namentlich Bojanus, Gaskell und Gadow tun, doch konnte ich beim *Trionyx* diesen interessanten Zusammenhang niemals konstatieren. Deshalb bin ich gezwungen anzunehmen, daß der Truncus intestinalis des N. vagus von gemischter Natur sei. Dabei handelt es sich wohl um die indirekte, sympathische Herz- und Bronchialbahn, die sowohl durch eine gewisse Anzahl Fasern im letzteren Nervenstamm als auch durch das Ganglion trunci n. vagi vertreten wird.

V. revehens renalis ausdehnt (Textfig. 42a). Daraus geht hervor, daß die in Rede stehenden beiden Nervenstämme mit dem N. splanchnicus major et minor der menschlichen Anatomie bzw. den Nervi splanchnici (thoracales et lumbales) im Sinne VAN DEN BROEKS fast vollkommen homolog sind. Nicht selten kommt es jedoch vor, daß sie durch einen einzigen Nervenstrang repräsentiert werden, der distal rasch in zahlreiche Endzweige zerfällt und mit dem oben angegebenen Mesenterialgeflechte eine Verbindung eingeht.

Um das Anfangsstück der A. coeliaca herum ist ein engmaschiges Nervengeflecht bemerkbar, welches schon früher von BOJANUS bei *Testudo europea* mit Recht als Plexus coeliacus benannt wurde. An der Bildung dieses Geflechtes nehmen die Endäste des Truncus intestinalis des N. vagus sowie der N. splanchnicus major den wesentlichen Anteil; einige ihrer Endäste pflegen sich mit einem mäßig großen Ganglion, dem Gangl. coeliacum (G. coeliac.), zu verbinden, welches als ein Centrum des betreffenden Geflechtes anzusehen ist. Aus dem Plexus coeliacus treten mehrere Fäden in verschiedenen Richtungen hervor. Diejenigen von ihnen, welche der A. gastrica entlang ziehen, begeben sich vorzugsweise zum Magen und gehen zuletzt in das Magengeflecht über. Die der A. pancreatico-duodenalis folgenden Fäden verteilen sich teils auf das Pancreas, teils das Duodenum und stehen möglicherweise auch mit dem Geflechte an der Leberpforte sowie demjenigen in der Milzpulpa in Verbindung.

Der Dünndarm wird größtenteils von den Zweigen des Plexus coeliacus versorgt. In der rechten Körperhälfte jedoch scheint ein ausgesprochener, mit dem Ganglion coeliacum ausgestatteter Plexus coeliacus zu fehlen. Statt dessen findet man an der entsprechenden Stelle ein ausgedehntes, aus sehr zarten Fäden bestehendes Geflecht, das den Ästen des Ram. intestinalis des N. vagus sowie der beiden Nn. splanchniaci seine Bildung verdankt. Aus diesem Geflecht lösen sich Fäden für die Leber sowie den aufsteigenden Schenkel des Dickdarmes ab. Der Plexus renalis steht auch mit diesem Geflechte in Korrespondenz.

Der Plexus aortico-urogenitalis, der Plexus renalis Bojani, ist ebenfalls ein sehr ganglienreiches Nervennetz, welches die Aorta abdominalis sowie die Blutgefäße der inneren Urogenitalorgane (Textfigur 42a) umspinnt. Unter den makroskopischen Ganglien, die auf das betreffende Geflecht unregelmäßig verteilt sind, weisen die zumeist paarigen, mit dem menschlichen Ganglion renali-aorticum vergleichbaren eine bedeutende Größe auf. Das eine linksseitige von

diesen Ganglien ist im Vergleich zu den anderen sehr groß, indem es 2 mm lang und 1,5 mm breit ist. Es ist dorsoventral abgeflacht und von vieleckiger Form. Von der Umgebung her laufen zu ihm mehrere Fäden von verschiedener Dicke, von denen diejenigen aus dem Plexus coeliacus, dem Beckenganglion des Grenzstranges (Ansae dorsales ad plesum renalem Bojani) sowie aus dem gegenseitigen Plexus aortico-urogenitalis die wichtigsten und stärksten sind. An der Vereinigungsstelle der beiden Aortenbogen und unmittelbar vor der V. renalis revehens sinistra ist noch ein wenn auch nicht konstantes, doch verhältnismäßig großes, paariges Ganglion zu finden; es stellt eine wichtige Zwischenstation zwischen dem N. splanchnicus minor und Plex. aortico- urogenitalis dar.

Der Harnleiter sowie die Ausführungsgänge der inneren Geschlechtsorgane sind ebenfalls von einem sympathischen Geflecht umsponnen, das mit wenigen kleinen Ganglien ausgestattet ist (Textfigur 42 b). Es ist zum Teil dem Plexus differentialis et utero-vaginalis des Menschen gleichzustellen. Es setzt sich nach vorn in den distalen Teil des Plexus aortico-urogenitalis, nach hinten teils in den Plexus vesico-cavernosus, teils in das Endgebiet des dem ersten Schwanznerven entstammenden N. vesico-cavernosus fort. An der Grenze zwischen Mastdarm und Cloake kommen jederseits einige ziemlich große, ovale Ganglien vor, die einen Längsdurchmesser von über 1 mm erreichen. Sie vermitteln die Fortsetzung des N. recto-urogenitalis in den Plexus vesico-cavernosus und geben außerdem viele zarte Fäden ab, die sowohl untereinander als auch mit den Ästen des N. recto-urogenitalis anastomosieren und so den Plexus vesico-cavernosus (Textfig. 42 d) aufbauen, der in ausgedehnter Masse den Hals der Harnblase, den Endabschnitt des Mastdarmes sowie die Basis des Bulbus cavernosus umspinnt. Der Plexus vesicalis und Plex. bulbi cavernosi weisen bei diesem Reptil eine ganz bedeutsame Ausbildung auf.

Auch im Mesocolon findet sich ein feines Nervennetz (Textfig. 42 c), das einerseits mit den verschiedenen anliegenden Geflechten in ausgedehnten Beziehungen steht und andererseits Fäden in den Dickdarm entsendet. In den Knotenpunkten dieses Netzes kommen zahlreiche mikroskopisch-kleine Ganglien vor.

Zürich, Februar 1912.

Literaturverzeichnis.

201. Albrecht, P., Beiträge zur Morphologie des M. omo-hyoideus und der ventralen, inneren Interbranchial-Muskulatur. Inaug.-Diss. Kiel. 1876.
202. Alessandrini, Ant., Testudinum lingua atque osse hyoideo. Bononiae, MDCCCXXXII.
203. Anderson, A., Zur Kenntnis des sympathischen Nervensystems der urodelen Amphibien. Zool. Jahrbuch, Bd. V, 1892.
204. Beard, J., The ciliary or motoroculi ganglion and the ganglion of the ophthalmicus profundus in sharks. Anat. Anzeiger, Jahrgang II, 1887.
205. —— The development of the peripheral nervous system in vertebrates. Ibidem, Jahrg. III.
206. van Bemmelen, J. F., Die Visceraltaschen und Aortenbogen bei Reptilien und Vögeln. Zool. Anz., Bd. IX, 1886.
207. Bender, O., Die Schleimhautnerven des Facialis, Glossopharyngeus und Vagus usw. Semons zool. Forschungsreisen in Australien. 1906.
208. —— Über Herkunft und Entwicklung der Columella auris bei Testudo graeca. Anat. Anz., Bd. 40, Nr. 6—7.
209. Bendz, Bidrag til den sammenlignende Anatomie af nervus glossopharyngeus, Vagus, Accessorius Willisii og Hypoglosus. Kjöbenhavn. 1843. (cit.).
210. du Bois-Raymond, Bemerkung über die Innervation des Retractor Bulbi. Anat. Anz., Bd. XXXI, 1907.
211. Bonnsdorf, Descriptio anatomica nervorum cerebralium corvi cornicis Linn. Actis Societ. Tenniae inserta. Helsingfors 1850. (cit.).
212. Braus, H., Über Frühanlagen der Schultermuskeln bei Amphibien und ihre allgemeine Bedeutung. Verh. d. anat. Gesellsch. 21. Vers., 1907.
213. —— Die Nervengeflechte der Haie und Rochen. Jenaische Zeitschr. f. Naturw., Bd. 47, 1911.
214. van den Broek, A. J. P., Untersuchung über den Bau des sympathischen Nervensystems der Säugetiere. T. I. Der Halssympathicus. Morph. Jahrb., Bd. 37, 1907. T. II. Der Rumpf- und Beckensympathicus. Ibidem, Bd. 38, 1908.
215. Brühl, C. B., Zootomie aller Tierklassen. 1876—1886.
216. Bruner, L. H., Ein neuer Muskelapparat zum Schließen und Öffnen der Nasenlöcher bei den Salamandriden. Arch. f. Anat. 1896.
217. —— The smooth facial muscles of anura and salamandrina. Morph. Jahrb. Bd. 29, 1902.
218. Burne, R. H., Notes of the muscular and visceral anatomy of the leathery turtle (Dermochelys coriacea). Proc. zool. soc. London. 1905.
219. Burkard, O., Über die Periorbita der Wirbeltiere und ihre muskulösen Elemente. Arch. f. Anat. Suppl. 1902.
220. Cole, F. J., On the cranial nerves of chimaera monstrosa with a discussion of the lateral line-system and of the morphology of the chorda tympani. Transact. Roy. Soc. Edinburgh, Vol. XXXVIII, P. III, 1896.

221. Cords, E., Beiträge zur Lehre vom Kopfnervensystem der Vögel. Anat. Hefte, Bd. 26, 1904.

222. Corning, H. K., Über die Entwicklung der Kopf- und Extremitätenmuskulatur bei Reptilien. Morph. Jahrb., Bd. XXVIII, 1899.

223. van Deen, Über den Ramus lateralis nervi vagi bei den Batrachiern. Müllers Arch., 1834.

224. Drüner, L., Studien zur Anatomie der Zungenbein-, Kiemenbogen- und Kehlkopfmuskeln der Urodelen. T. I u. II. Zool. Jahrb., Bd. XV, 1901 und Bd. XIX, 1904.

225. —— Über die Muskulatur des Visceralskelets der Urodelen. Anat. Anz., Bd. XXIII, Erg.-H., 1903.

226. Edgeworth, E. H., On the morphology of the cranial muscles in some vertebrates. Quart. Journ. of microsc. Science, new serie, Vol. 56, 1911.

227. Eisler, P., Über die Ursache der Geflechtbildung an den peripheren Nerven. Verh. d. anat. Gesellsch. Halle, 1902.

228. Fleischer, B., Musc. retractor Bulbi und drittes Lid bei einer menschlichen Mißbildung. Anat. Anz., Bd. XXX, 1907.

229. Froriep, Aug., Zur Entwicklungsgeschiche der Wirbelsäule, insbesondere des Atlas und Epistropheus und der Occipitalregion. Arch. f. Anat. u. Phys., 1883.

230. —— Über Anlagen von Sinnesorganen an Facialis, Glossopharyngeus und Vagus, über die genetische Stellung des Vagus zum Hypoglossus, und über die Herkunft der Zungenmuskulatur. Arch. f. Anat. u. Phys. 1885.

231. —— Über das Homologon der Chorda tympani bei niederen Wirbeltieren. Anat. Anz., Jahrg. II, 1887.

232. —— und Beck, W, Hypoglossuswurzeln mit Ganglion, in der Reihe der Säugetiere. Anat. Anz., Bd. X, 1895.

233. Fürbringer, M., Zur vergleichenden Anatomie des Brustschulterapparates und der Schultermuskeln. Jenaische Zeitschr., Bd. 34, 1900.

234. —— Zur vergleichenden Anatomie des Brustschulterapparates und Schultermuskeln. Ebendaselbst, Bd. 36, 1902.

235. Gaskell, W. W., On the augmentor (accelerator) nerves of the heart of cold-blooded animals. Journ. of Phys., Vol. V, 1884.

236. —— and Gadow, H., On the anatomy of the cardic nerves in certain cold-blooded animals. Ebendaselbst.

237. Gaupp, E., Anatomische Untersuchungen über die Nervenversorgung der Mund- und Nasenhöhlendrüsen der Wirbeltiere. Morphol. Jahrbuch, Bd. XIV, 1888.

238. —— Über den N. trochlearis der Urodelen und über die Austrittsstellen der Gehirnnerven aus dem Schädelraum im allgemeinen. Anat. Anz., Bd. XXXVIII, 1911.

239. Göppert, E., Die Kehlkopfmuskeln der Amphibien. Morph. Jahrbuch. Bd. XXII, 1894.

240. —— Der Kehlkopf der Amphibien und Reptilien. Ibidem, Bd. XXVI, 1898.

241. —— Der Kehlkopf der Amphibien u. Reptilien. T. II. Ibidem, Bd. XXVIII. 1900.

242. Göppert, E., Beiträge zur vergl. Anatomie des Kehlkopfes und seiner Umgebung mit besonderer Berücksichtigung der Monotremen. Semons Zool. Forschungsreisen, Bd. III, 1901.
243. —— Über die Bedeutung der Zunge für die Entstehung des sekundären Gaumens. Anat. Anz., Erg.-H. z. Bd. XXIII, 1903.
244. Gorski, Einige Bemerkungen über die Beckenknochen der beschuppten Amphibien. Müllers Arch., 1858.
245. Gössnitz, W. von, Beitrag zur Diaphragmafrage. Semons zool. Forschungsreisen, Bd. IV, 1901.
246. Groyer, F., Zur vergleichenden Anatomie des M. orbitalis und der Mm. palpeprales (Tarsales). Sitz.-Ber. d. k. k. Akad. d. Wiss. z. Wien, Bd. CXII, 1903.
247. Haykraft, J. B., The development of the carapace of the chelonia. Trans. Roy. Soc. Edinburgh, Vol. 36, 1891.
248. Herrik, Juds., The cranial nerve components of teleosts. Anat. Anz., Bd. XIII, 1897.
249. Hertzog, H., Über einen neuen Lidmuskel. Anat. Anz., Bd. 24, 1904.
250. His, W., Die morphologische Betrachtung der Kopfnerven. Arch. f. Anat. u. Phys. 1887.
251. Hochstetter, F., Beiträge zur Entwicklungsgeschichte der europäischen Sumpfschildkröten (Emys lutaria). Denkschr. d. k. k. Akad. d. Wiss. zu Wien, Bd. LXXXIV, 1908.
252. Hoffmann, C. K., Amphibien. Bronns Klassen und Ordnungen des Tierreichs. Leipzig, 1873—1878.
253. Holl, M., Über den N. accessorius Willisii. Arch. f. Anat. u. Phys., 1878.
254. Holtzmann, Heinr., Untersuchungen über Ciliarganglion und Ciliarnerven. Morph. Arbeiten, Bd. 6, 1896.
255. Jaekel, O., Die ersten Halswirbel. Anat. Anz., Bd. XXXX, 1912.
256. Kunkel, B. W., Zur Entwicklungsgeschichte und vergleichenden Morphologie des Schildkrötenschädels. Anat. Anz., Bd. XXXIX, 1911.
257. Lenhossék, M. v., Das Ciliarganglion der Reptilien. Anat. Anz., Bd. XXXX. 1911.
258. Lubosch, W., Vergleichend-anatomische Untersuchungen über den Ursprung und die Phylogenese des N. accessorius Willisii. Arch. f. mikr. Anat., Bd. LIV, 1889.
259. Meckel, J. F., System der vergleichenden Anatomie. Halle, 1821—1833.
260. Meek, Alex., On the morphogenesis of the head of the crocodile (crocodilus porosus). Journ. of Anat. and Phys., Vol. XLV, 1911.
261. Milnes-Marshall, A., On the early stages of the development of nerves in birds. Journ. of Anat. and Phys., Vol. XI.
262. —— The segmental value of the cranial nerves. Ibidem, Vol. XVI.
263. —— The development of the cranial nerves in the chick. Quart. Journ. of micr. science, Vol. XVIII.
264. —— The morphology of the vertebrate olfactory organ. Ibidem, Vol. XIX.
265. Müller, Neurologie der Myxinoiden. Abh. d. Berliner Akad. d. Wissensch. 1838.
266. Nussbaum, M., Vergleichend-anatomische Beiträge zur Kenntnis der Augenmuskeln. Anat. Anz., Bd. VIII, 1893.
267. Ogushi, K., Anatomische Studien an der japanischen dreikralligen Lippenschildkröte (Trionyx japonicus). I. Mitteilung. Morphol. Jahrbuch, Bd. XLIII, 1911.

268. Ogushi, K., Über die Nebenniere- und Nierenpfortader des Trionyx japonicus. Anat. Anz., Bd. XXXIX, 1911,
269. —— Berichtigung zur I. Mitteilung über »Anatomische Studien an der japan. Lippenschildkröte«. Morph. Jahrbuch, Bd. XLIV, 1911.
270. Osawa, G., Beiträge zur Anatomie der japanischen Riesensalamander. Mitt. aus d. k. Univ. zu Tokyo, Bd. IV.
271. Pinkus, F., Die Hirnnerven des Protopterus annecteus. Morph. Arbeiten, Bd. IV, 1894.
272. Ridewood, W. G., The eye-lid-muscles of the carchariidae and scyllium. Journ. of Anat. and Phys., Vol. XXXIII.
273. Siebenrock, F., Über Wirbelassimilation bei den Sauriern. Annal. d. k. k. naturhistor. Hofmuseums, Bd. VII, 1892.
274. —— Das Skelet von Uroplatis fimbriatus Schneid. Ibidem, Bd. VIII, 1893.
275. —— Über den Bau und die Entwicklung des Zungenbeinapparates der Schildkröten. Ibidem, Bd. XIII, 1899.
276. Sixta, V., Die Monotremen- und Reptilienschädel. Zeitschr. f. Morph. u. Anthrop., Bd. II, 1900.
277. Studnička, F. K., Untersuchungen über den Bau des Sehnerven der Wirbeltiere. Jenaische Zeitschr., Bd. 31.
278. Versluys, Die mittlere und äußere Ohrsphäre der Reptilien und Rhinchocephalia. Zool. Jahrb., Bd. XII, 1898.
279. Vogt, C., Beiträge zur Neurologie der Reptilien. Müllers Arch., 1839.
280. —— Beiträge zur Neurologie der Reptilien. Neue Denkschr. d. allgem. schweiz. Gesellsch. f. d. gesamt. Naturwissensch., Bd. IV, 1848.
281. Vriese, B. de, Zur Entwicklungsgeschichte der A. cerebrales anteriores. Verh. d. anat. Gesellsch. Würzburg, 1907. Anat. Anz., Erg.-H. zu Bd. XXX.
282. Weber, E. H., Anatomia comparata nervi sympathici. Lipsiae. 1817. (cit.).
283. Weber, M., Über die Nebenorgane des Auges der Reptilien. Arch. für Naturgesch., Bd. XLIII, 1877.
284. Whitnell, S. E., An instance of the retractor bulbi-muscle in man. Journ. of Anat. and Phys., Vol. XLVI, 1911.
285. Wiedersheim, R., Vergleichende Anatomie der Wirbeltiere. 1909. Jena.
286. Wijhe, J. W. van, Über Somiten und Nerven im Kopfe von Vögel- und Reptilienembryonen. Zool. Anz., Bd. IX, 1886.
287. Zuckerkandl, E, Zur Anatomie u. Morphologie der Extremitätenarterien. Sitz.-Ber. d. k. k. Akad. d. Wissensch. in Wien, Bd. CXVI, 1907.

Tafelerklärung.

Tafel VI—XIII.

Da ich bei der Bezeichnung der einzelnen Organteile so viel wie möglich die Originalform der bezeichnenden Wörter reserviert habe[1], so würde es für die Erklärung der vorliegenden Tafelfiguren bloß mit dem Hinweise auf folgende Punkte genügen.

Die Bezeichnungen mit den hintergesetzten, arabischen Ordnungszahlen geben die, der Nummer des Textes entsprechenden Muskeln an.

[1] Dasselbe gilt auch für Textfiguren.

Der Coraco-radialis 71 z. B. ist der M. coraco-radialis, der in Textnummer 71 (s. S. 382) angeführt ist. Dasselbe gilt für den Test.-iliac. 123 in der Tafelfigur 54. Ich glaube, daß dies eigentlich zum Nachsuchen der Muskeln um vieles leichter ist, als daß zum Bezeichnen bloß das Schlagwort »M.« vorangesetzt wird.

N. I — N. XII bezeichnen die Gehirnnerven, deren einzelne lateinische Zahlen denen der menschlichen Anatomie entnommen sind.

NC. I — NC. IX, der erste bis neunte Halsnerv.

ND. I — ND. X, der erste bis zehnte Dorsolumbalnerv.

NS. I — NS. II, der erste und zweite Sacralnerv.

NCC. I — NCC. X, die Schwanznerven.

Die vorangesetzten Stichwörter »N. c. und A. c.« bedeuten den Nervus cutaneus bzw. die Arteria cutanea; das »R. m.« den Ramus muscularis.

Die Arterien sind rot gezeichnet und mit dem vorangehenden Stichwort »A.« bezeichnet. Die blau gefärbten Blutgefäße sind Venen, die durch den vorangesetzten Buchstaben »V.« gedeutet sind. Die Beschreibung über das Blutgefäßsystem wird hoffentlich bald nachfolgen.

Fig. 50. Gehirn mit dem proximalen Teile des Rückenmarkes. Ventralansicht. In zweimal linearer Vergrößerung.

Fig. 51. Kopf, in dem nach Entfernung der Schädeldecke und des Schädelinhaltes die Gehirnnerven, Kau- und Augenmuskeln, sowie wichtige Blutgefäße gezeigt sind. Rückenansicht. Labyr. membr., häutiges Labyrinth. Labyr. oss., knöcherne Labyrinthkapsel. Can. vertebr., Rückgratkanal. Sacc. perilymph., Saccus perilymphaticus. Foss. hypophys., Fossa hypophyseos. Sakw., Sakterwulst der knorpeligen Nasenkapsel.

Fig. 52. Vordere Körperhälfte, der die Hautdecke und das Plastron abgetragen sind, um die erste Muskelschicht der Ventralseite zu zeigen. Pann. adipos. scap., Fettlager in der Schultergrube.

Fig. 53. Kehlkopf und Schlundwand von außen gesehen. Die Schlundwand ist an der Seite eingeschnitten und zur Seite geschlagen, so daß ihr Dorsalteil mit dem ventralen gleichzeitig zur Anschauung gelangen kann. Hint. Zunge, Pars linguae posterior mobilis. Lig. suspens. laryng., Lig. suspensorium laryngis. Der Levator pharyngis ist der Länge nach eingeschnitten.

Fig. 54. Rumpf und Extremitäten in Dorsalansicht nach Entfernung des Carapax. Ca. zur Hälfte reduziert. In der linken Hälfte sind einige Muskeln abgeschnitten. Die linke, vordere Extremität mit dem Plastron nach vorn gezogen. Rip. I., die rudimentäre erste Rippe, welche gar keine Dermalknochen hat. +, Ileo-sacral-Verbindung.

Fig. 55. Kopf und Hals, von der Ventralseite gesehen. Rechts zweite bzw. dritte Schicht; links vierte Schicht. Etwas verkleinert.

Fig. 56. Kopf und Hals, von der Seite betrachtet. Erste bzw. zweite Schicht abgetragen. Schläfenbogen ebenfalls abgesägt. L, Labium oris superius, T, Tympanalhöhle. Kt, Knochenkerne im knorpeligen Cornu branchiale II. Indum. corn., Indumenta cornea.

Fig. 57. Kopf und Hals, von der Seite gesehen. Zur Hälfte reduziert. Tiefe, axiale Muskulatur des Halses; am Kopfe: erste Schicht der Kaumuskeln.

Fig. 58. Ebendieselben, wie vorige Fig.; nur Blutgefäße und teilweise Halsmuskeln abgeschnitten.
Fig. 59. Kopf und Hals in ventraler Ansicht. Tiefe axiale Halsmuskeln, teilweise abgeschnitten.
Fig. 60. Schultergürtel mit Oberarm in Dorsalansicht. Ein wenig verkleinert. Os triquet. scap., Os triquetrum scapulae. Verb.-Ast NC. VIII, Verbindungsast des N. cervicalis octavus.
Fig. 61. Vordere Extremität in ventraler Ansicht (in Situ). Am Schultergürtel oberflächliche Muskeln und Panniculus adiposus in der Schultergrube abgetragen. Vordere, freie Gliedmaße von der Beugeseite; an ihr hauptsächlich erste radiale Muskelgruppe zu sehen.
Fig. 62. Vordere Extremität, von der Beugeseite, aber zum Teil auch von der Streckseite zu sehen. Am Oberarm: tiefe Muskelschicht; an Vorderarm und Hand nur teilweise die tiefen, sonst die oberflächlichen Beugemuskeln.
Fig. 63. Beugeseite der vorderen Extremität.
Fig. 64. Dieselbe, wie die vorige Figur, aber tiefere Muskelschicht.
Fig. 65. Tiefste Muskeln der Beugeseite der Hand.
Fig. 66. Streckseite der vorderen Extremität.
Fig. 67. Vordere Extremität von der Streckseite gesehen. Die oberflächlichen Muskeln abgeschnitten.
Fig. 68. Tiefe Streckmuskeln und dorsale Nerven- und Arterienbögen der Hand.
Fig. 69. Hintere Körperhälfte in Ventralansicht. Panniculus adiposus lumbalis, Plastron und Hautdecke abgetragen. Links oberflächliche, rechts zweite Muskelschicht. Zur Hälfte verkleinert.
Fig. 70. Derselbe Körperteil, wie vorige Figur. Rechts tiefste Muskeln; links oberflächlicher als diese.
Fig. 71. Becken- und Schwanzgegend, von der Bauchseite gesehen. Ventrale Teile der rechten Beckenhälfte an den Schambein- und Sitzbeinknorpelgefügen abgeschnitten. Die linke Beckenhälfte in der Richtung des Pfeiles am Schambeingefüge gezogen. Eingeweide samt Peritoneum ausschließlich abgetragen, nur der Cloakengang erhalten, um seine Beziehungen zu den Muskeln zu zeigen.
Fig. 72. Becken und Oberschenkel in dorsaler Ansicht. Carapax samt den an ihm inserierenden Muskeln beseitigt, um die Muskeln zu veranschaulichen, welche tiefer als in Fig. 54 abgebildet liegen. +, Ileosacralverbindung.
Fig. 73. Hintere Extremität, von der ventralen Seite gesehen. Erste Schicht der Beugemuskeln am Ober- und Unterschenkel abgeschnitten. Atav. Kralle, abnorme, wahrscheinlich atavistisch aufgetretene, vierte Kralle.
Fig. 74. Dritte Beugemuskelschicht des Unterschenkels und der Fußsohle.
Fig. 75. Beugeseite des Unterschenkels und des Fußes. Tiefste Muskelschicht.
Fig. 76. Streckseite des Unterschenkels und des Fußes. Oberflächliche Muskelschicht.
Fig. 77. Streckseite des Unterschenkels und des Fußes. Zweite Muskelschicht.

Fig. 50

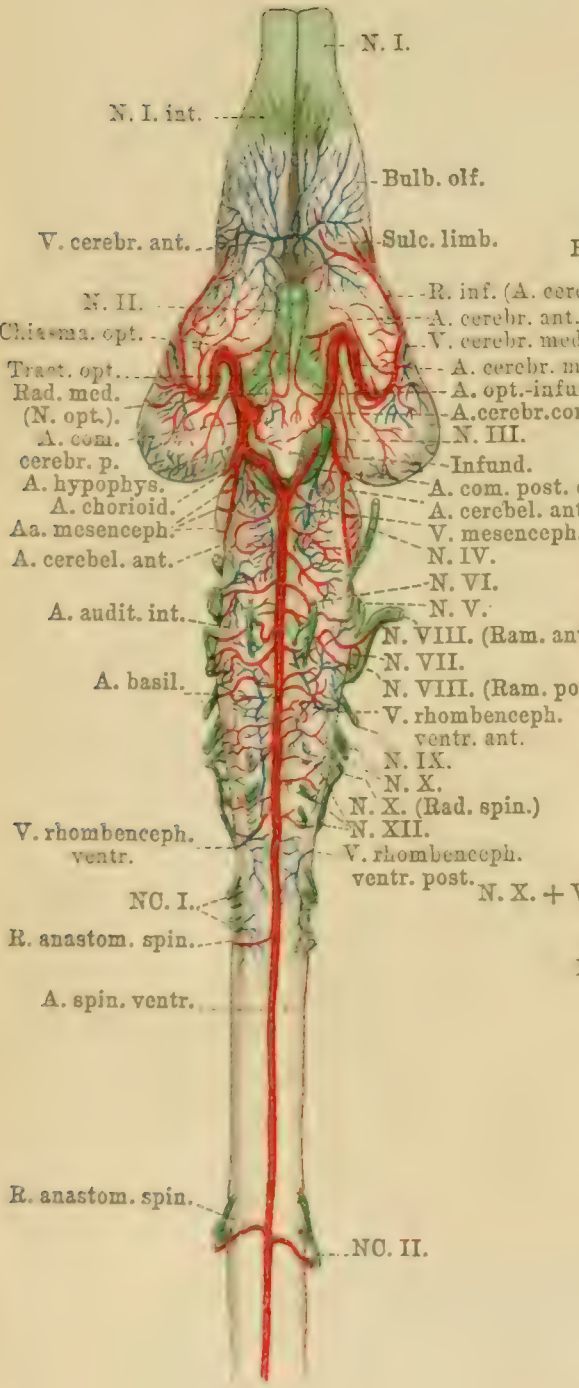
N. I.
N. I. int.
Bulb. olf.
V. cerebr. ant.
Sulc. limb.
N. II.
R. inf. (A. cerebr. ant.)
Chiasma. opt.
A. cerebr. ant.
V. cerebr. med.
Tract. opt.
A. cerebr. med.
Obliq. sup.
Rad. med.
A. opt.-infund.
propr. 5.
(N. opt.).
A. cerebr. communis.
A. com.
N. III.
cerebr. p.
Infund.
A. hypophys.
A. com. post. cerebr.
A. chorioid.
A. cerebel. ant.
Aa. mesenceph.
V. mesenceph. ventr.
A. cerebel. ant.
N. IV.
N. VI.
A. audit. int.
N. V.
N. VIII. (Ram. ant.)
N. VII.
A. basil.
N. VIII. (Ram. post.)
V. rhombenceph. ventr. ant.
N. IX.
N. X.
N. X. (Rad. spin.)
N. XII.
V. rhombenceph. ventr.
V. rhombenceph. ventr.
ventr. post.
NC. I.
N. X. + V. jug. int.
R. anastom. spin.
A. spin. ventr.
R. anastom. spin.
NC. II.

Fig. 51

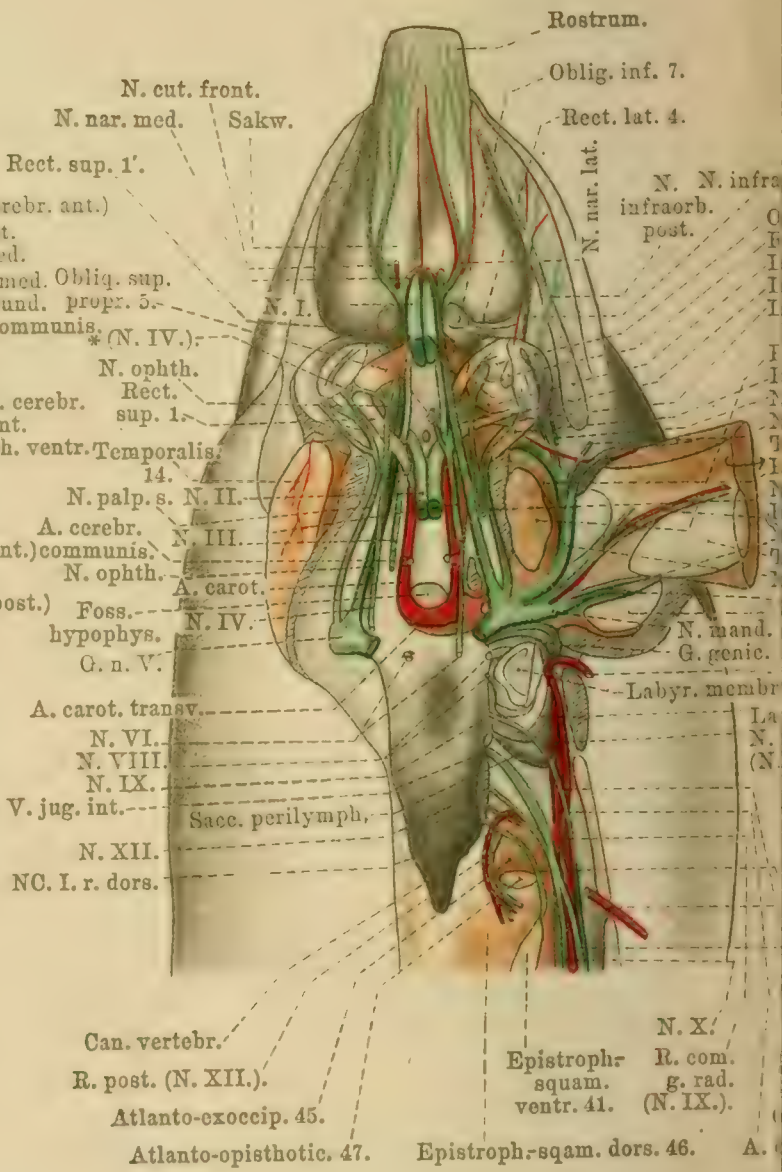
Rostrum.
Oblig. inf. 7.
N. cut. front.
Rect. lat. 4.
N. nar. med.
Sakw.
Rect. sup. 1'.
N. nar. lat.
N. infraorb.
N. I.
(N. IV.)
N. ophth.
Rect. sup. 1.
Temporalis 14.
N. palp. s. N. II.
A. cerebr. communis.
N. III.
N. ophth.
A. carot.
Foss. hypophys.
N. IV.
G. n. V.
N. mand.
G. genic.
Labyr. membr
A. carot. transv.
N. VI.
N. VIII.
N. IX.
Sacc. perilymph.
N. XII.
NC. I. r. dors.
Can. vertebr.
R. post. (N. XII.).
Atlanto-exoccip. 45.
Atlanto-opisthotic. 47.
Epistroph.-squam. dors. 46.
Epistroph.-squam. ventr. 41.
N. X. R. com. g. rad. (N. IX.).

Fig. 52

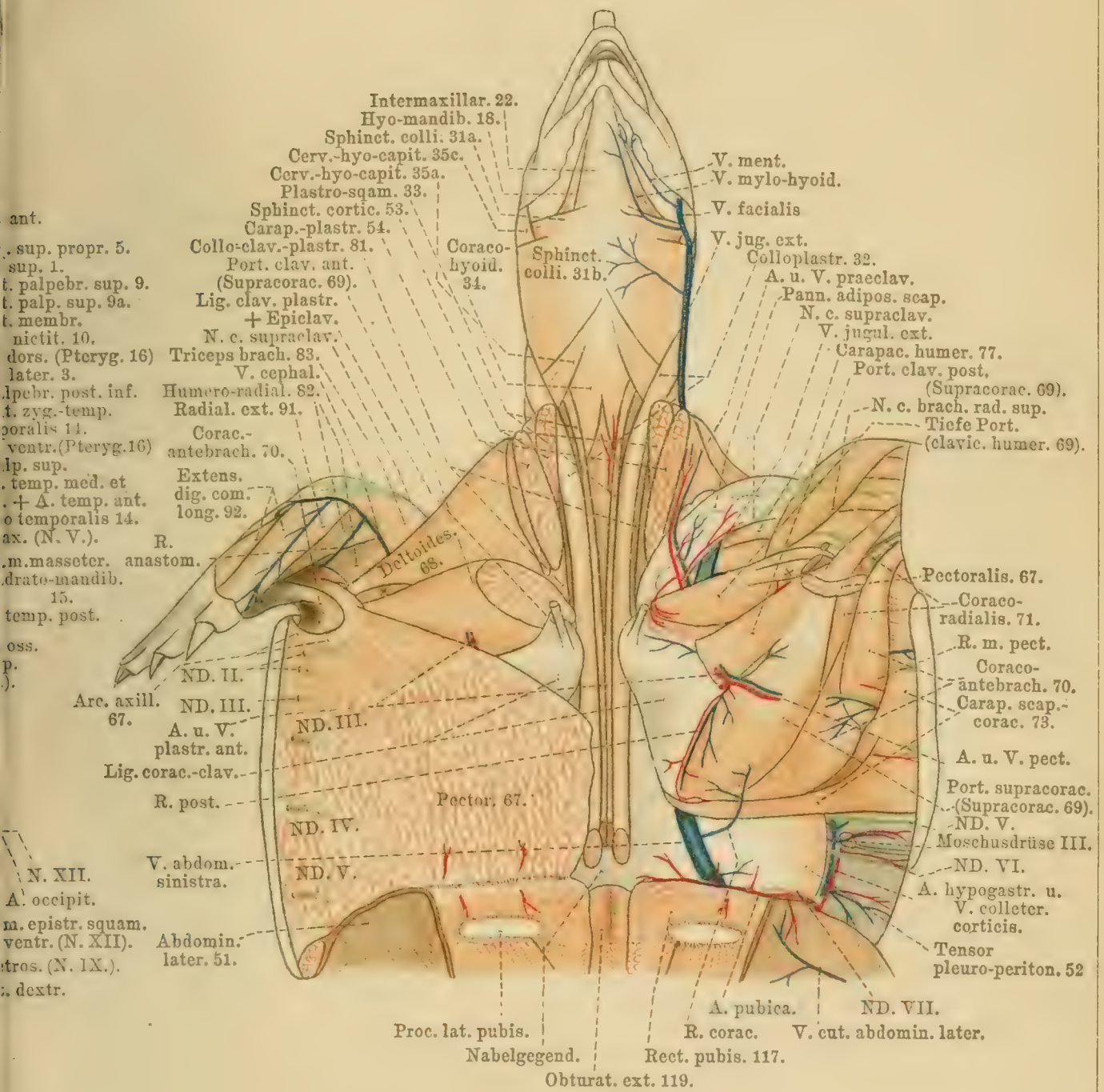
Intermaxillar. 22.
Hyo-mandib. 18.
Sphinct. colli. 31a.
Cerv.-hyo-capit. 35c.
Cerv.-hyo-capit. 35a.
Plastro-sqam. 33.
Sphinct. cortic. 53.
Carap.-plastr. 54.
Collo-clav.-plastr. 81.
Port. clav. ant.
(Supracorac. 69).
Lig. clav. plastr.
+ Epiclav.
N. c. supraclav.
Triceps brach. 83.
V. cephal.
Humero-radial. 82.
Radial. ext. 91.
Corac.-
antebrach. 70.
Extens.
dig. com.
long. 92.
R.
anastom.
Deltoides.
68.
ND. II.
ND. III.
ND. III.
A. u. V.
plastr. ant.
Lig. corac.-clav.
R. post.
Pector. 67.
ND. IV.
ND. V.
V. abdom.
sinistra.
Abdomin.
later. 51.
Arc. axill.
67.
Coraco-
hyoid.
34.
Sphinct.
colli. 31b.
V. ment.
V. mylo-hyoid.
V. facialis
V. jug. ext.
Colloplastr. 32.
A. u. V. praeclav.
Pann. adipos. scap.
N. c. supraclav.
V. jugul. ext.
Carapac. humer. 77.
Port. clav. post,
(Supracorac. 69).
N. c. brach. rad. sup.
Tiefe Port.
(clavic. humer. 69).
Pectoralis. 67.
Coraco-
radialis. 71.
R. m. pect.
Coraco-
antebrach. 70.
Carap. scap.-
corac. 73.
A. u. V. pect.
Port. supracorac.
(Supracorac. 69).
ND. V.
Moschusdrüse III.
ND. VI.
A. hypogastr. u.
V. colleter.
corticis.
Tensor
pleuro-periton. 52
A. pubica.
ND. VII.
Proc. lat. pubis.
R. corac.
V. cut. abdomin. later.
Nabelgegend.
Rect. pubis. 117.
Obturat. ext. 119.
ant.
. sup. propr. 5.
sup. 1.
t. palpebr. sup. 9.
t. palp. sup. 9a.
t. membr.
nictit. 10.
dors. (Pteryg. 16)
later. 3.
lpebr. post. inf.
t. zyg.-temp.
poralis 14.
ventr. (Pteryg. 16)
lp. sup.
. temp. med. et
. + A. temp. ant.
o temporalis 14.
ax. (N. V.).
.m. masseter.
drato-mandib.
15.
temp. post.
oss.
p.
).
N. XII.
A. occipit.
m. epistr. squam.
ventr. (N. XII).
tros. (N. IX.).
. dextr.

Fig. 53

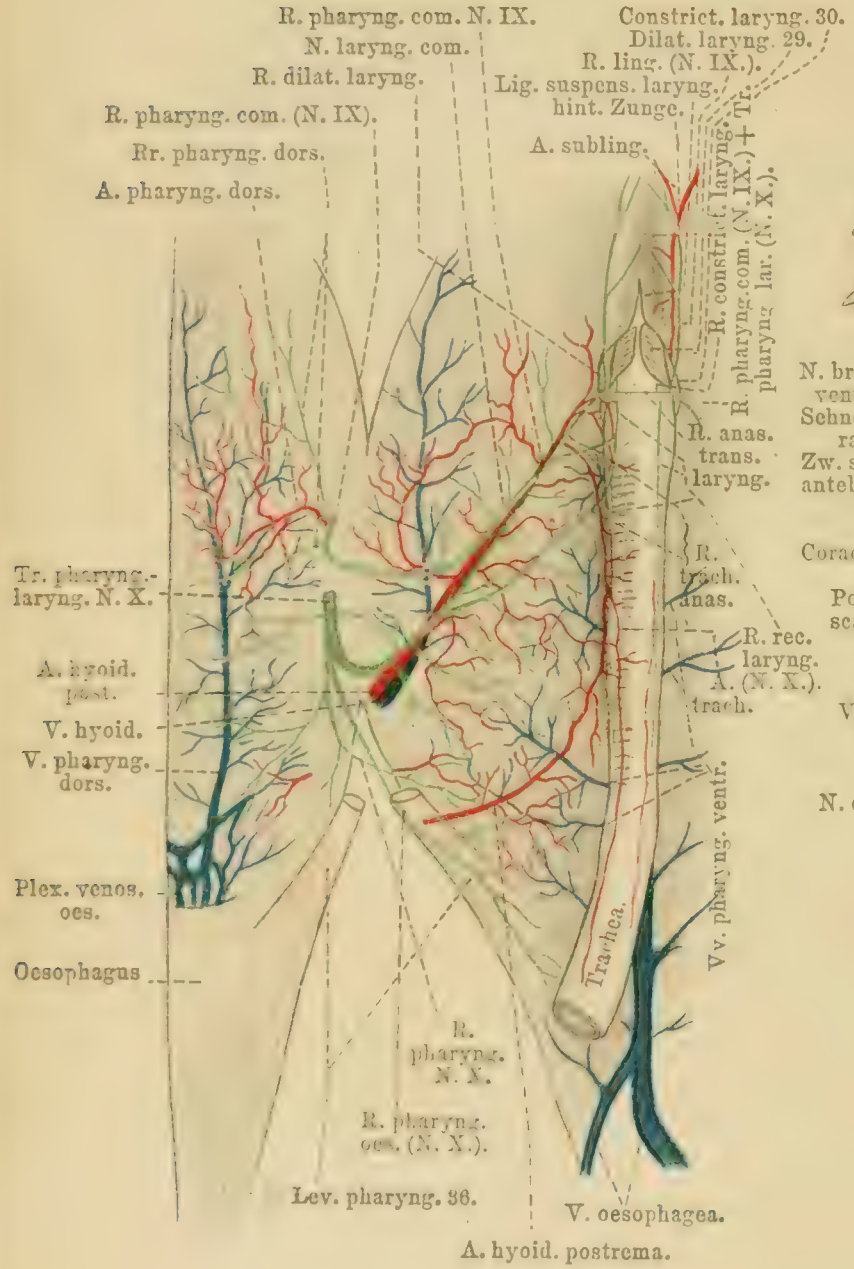
R. pharyng. com. N. IX.
N. laryng. com.
R. dilat. laryng.
R. pharyng. com. (N. IX).
Rr. pharyng. dors.
A. pharyng. dors.
Constrict. laryng. 30.
Dilat. laryng. 29.
R. ling. (N. IX.).
Lig. suspens. laryng. hint. Zunge.
A. subling.
R. constrict. laryng.
R. pharyng. com. (N. IX.) + Tr. pharyng. lar. (N. X.).
R. anas. trans. laryng.
R. trach. anas.
R. rec. laryng. A. (N. X.).
trach.
Tr. pharyng.-laryng. N. X.
A. hyoid. post.
V. hyoid.
V. pharyng. dors.
Plex. venos. oes.
Oesophagus
Vv. pharyng. ventr.
Trachea.
R. pharyng. N. X.
R. pharyng. oes. (N. X.).
Lev. pharyng. 36.
V. oesophagea.
A. hyoid. postrema.

Fig.

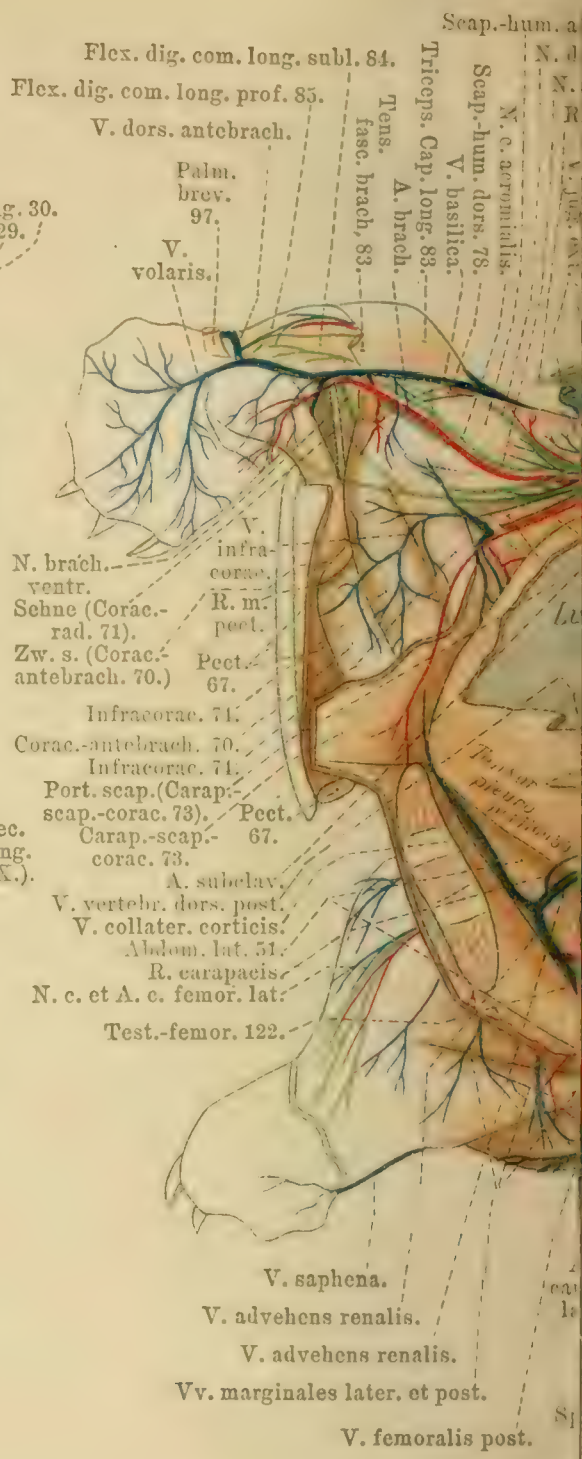
Scap.-hum. a
Flex. dig. com. long. subl. 84.
Flex. dig. com. long. prof. 85.
V. dors. antebrach.
Palm. brev. 97.
V. volaris.
Tens. fasc. brach. 83.
A. brach.
Triceps. Cap. long. 83.
V. basilica.
Scap.-hum. dors. 78.
N. c. acromialis.
N. brach.-ventr.
Sehne (Corac.-rad. 71).
Zw. s. (Corac.-antebrach. 70.)
V. infra-corac.
R. m. pect.
Pect. 67.
Infracorac. 71.
Corac.-antebrach. 70.
Infracorac. 71.
Port. scap.(Carap.-scap.-corac. 73).
Carap.-scap.-corac. 73.
Pect. 67.
A. subclav.
V. vertebr. dors. post.
V. collater. corticis.
Abdom. lat. 51.
R. carapacis.
N. c. et A. c. femor. lat.
Test.-femor. 122.
V. saphena.
V. advehens renalis.
V. advehens renalis.
Vv. marginales later. et post.
V. femoralis post.

Fig. 55

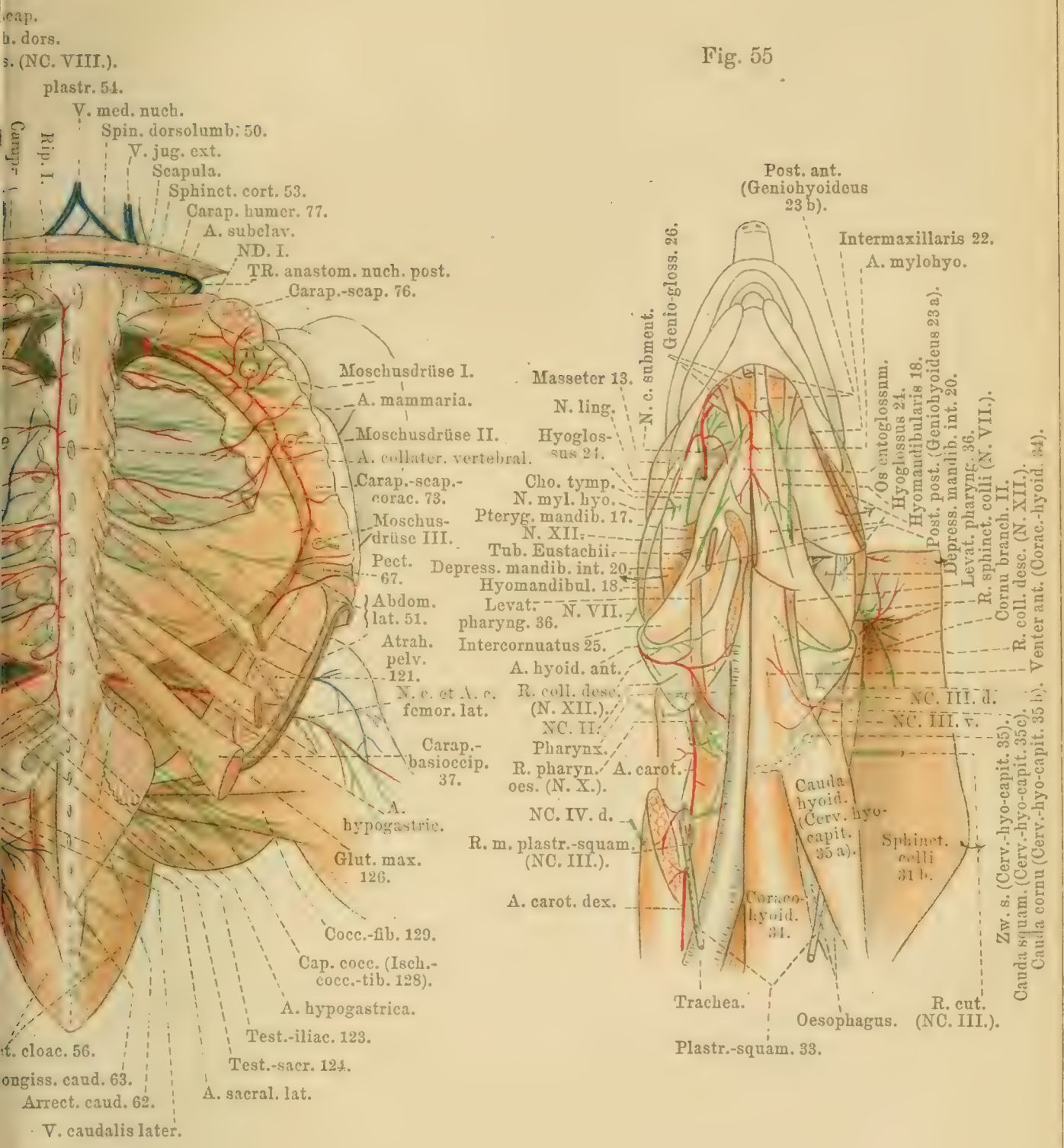

Verlag von Wilhelm Engelmann in Leipzig und Berlin.

Fig. 56

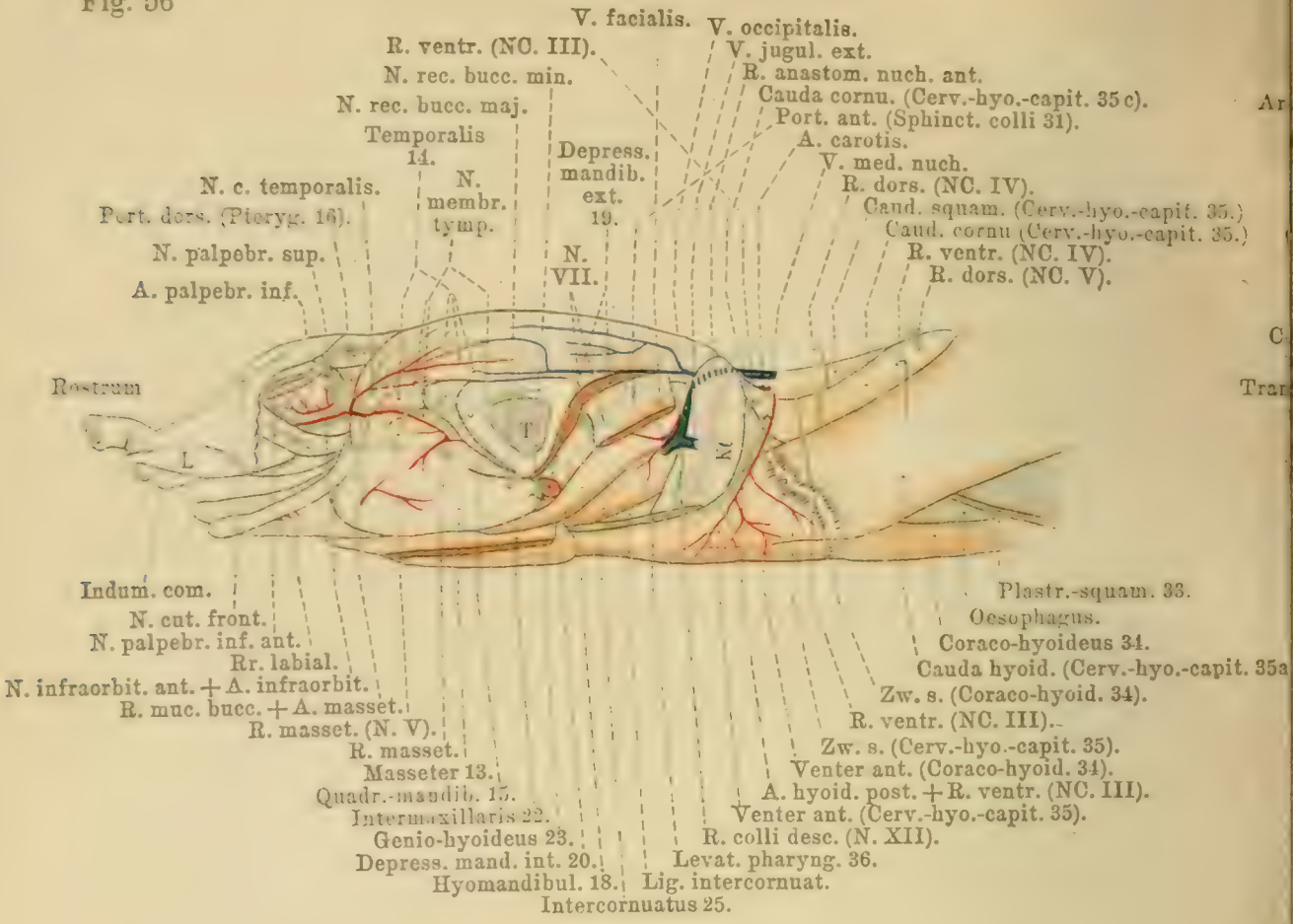
V. facialis.
V. occipitalis.
R. ventr. (NC. III).
V. jugul. ext.
N. rec. bucc. min.
R. anastom. nuch. ant.
N. rec. bucc. maj.
Cauda cornu. (Cerv.-hyo.-capit. 35 c).
Temporalis 14.
Port. ant. (Sphinct. colli 31).
A. carotis.
Depress. mandib. ext. 19.
V. med. nuch.
N. c. temporalis.
N. membr. tymp.
R. dors. (NC. IV).
Port. dors. (Pteryg. 16).
Caud. squam. (Cerv.-hyo.-capit. 35.)
Caud. cornu (Cerv.-hyo.-capit. 35.)
N. palpebr. sup.
N. VII.
R. ventr. (NC. IV).
A. palpebr. inf.
R. dors. (NC. V).
Rostrum
Indum. com.
Plastr.-squam. 33.
N. cut. front.
Oesophagus.
N. palpebr. inf. ant.
Coraco-hyoideus 34.
Rr. labial.
Cauda hyoid. (Cerv.-hyo.-capit. 35a
N. infraorbit. ant. + A. infraorbit.
Zw. s. (Coraco-hyoid. 34).
R. muc. bucc. + A. masset.
R. ventr. (NC. III).
R. masset. (N. V).
Zw. s. (Cerv.-hyo.-capit. 35).
R. masset.
Venter ant. (Coraco-hyoid. 34).
Masseter 13.
A. hyoid. post. + R. ventr. (NC. III).
Quadr.-mandib. 15.
Intermaxillaris 22.
Venter ant. (Cerv.-hyo.-capit. 35).
Genio-hyoideus 23.
R. colli desc. (N. XII).
Depress. mand. int. 20.
Levat. pharyng. 36.
Hyomandibul. 18.
Lig. intercornuat.
Intercornuatus 25.

Fig. 57

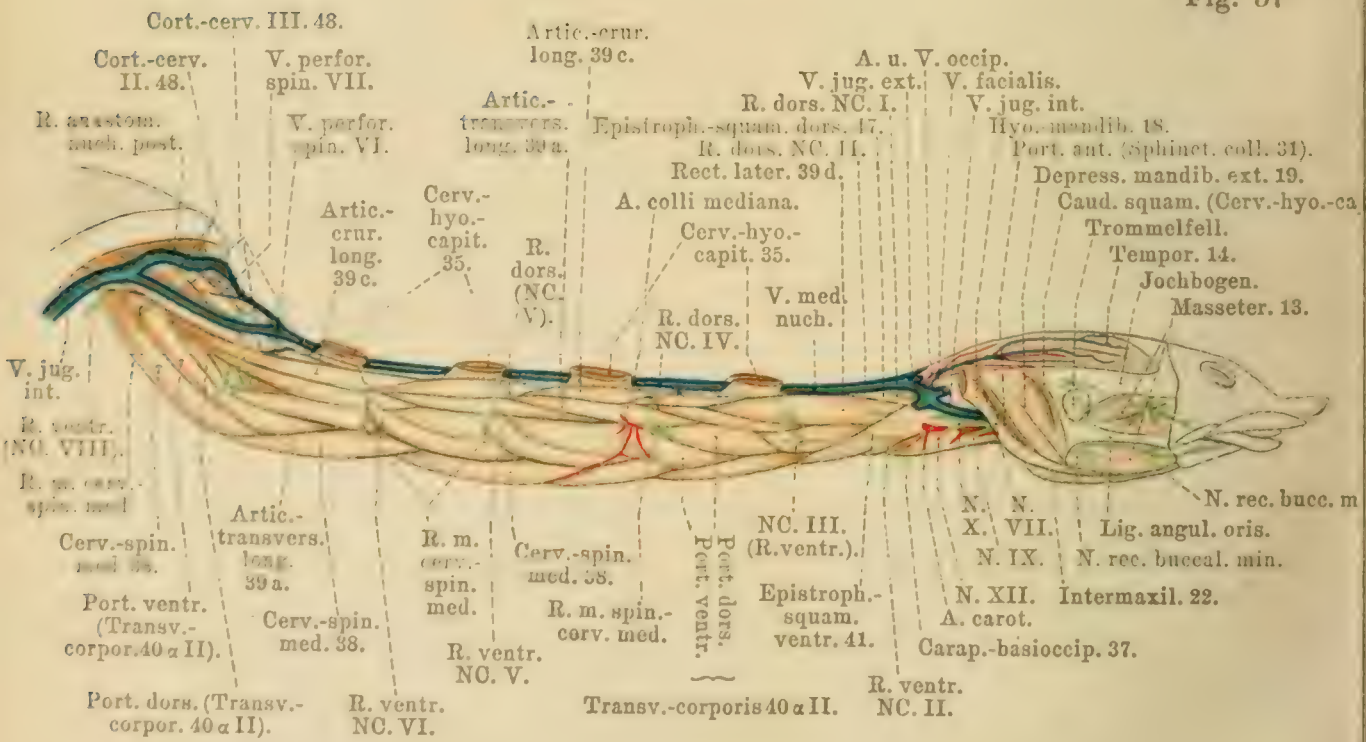
Cort.-cerv. III. 48.
Artic.-crur. long. 39 c.
Cort.-cerv. II. 48.
V. perfor. spin. VII.
A. u. V. occip.
V. jug. ext.
V. facialis.
R. anastom. nuch. post.
V. perfor. spin. VI.
Artic.-transvers. long. 39 a.
R. dors. NC. I.
V. jug. int.
Epistroph.-squam. dors. 17.
Hyo.-mandib. 18.
R. dors. NC. II.
Port. ant. (Sphinct. coll. 31).
Rect. later. 39 d.
Depress. mandib. ext. 19.
Artic.-crur. long. 39 c.
Cerv.-hyo.-capit. 35.
A. colli mediana.
Caud. squam. (Cerv.-hyo.-ca
Cerv.-hyo.-capit. 35.
Trommelfell.
R. dors. (NC. V).
Tempor. 14.
V. med. nuch.
Jochbogen.
R. dors. NC. IV.
Masseter. 13.
V. jug. int.
N. rec. bucc. m
N. X.
N. VII.
Lig. angul. oris.
Cerv.-spin. med. 38.
Artic.-transvers. long. 39 a.
R. m. cerv.-spin. med.
Cerv.-spin. med. 38.
NC. III. (R.ventr.).
N. IX.
N. rec. buccal. min.
Port. dors.
Port. ventr.
Epistroph.-squam. ventr. 41.
N. XII.
Intermaxil. 22.
Port. ventr. (Transv.-corpor. 40 α II).
Cerv.-spin. med. 38.
R. m. spin.-corv. med.
A. carot.
R. ventr. NC. V.
Carap.-basioccip. 37.
Port. dors. (Transv.-corpor. 40 α II).
R. ventr. NC. VI.
Transv.-corporis 40 α II.
R. ventr. NC. II.

Fig. 58

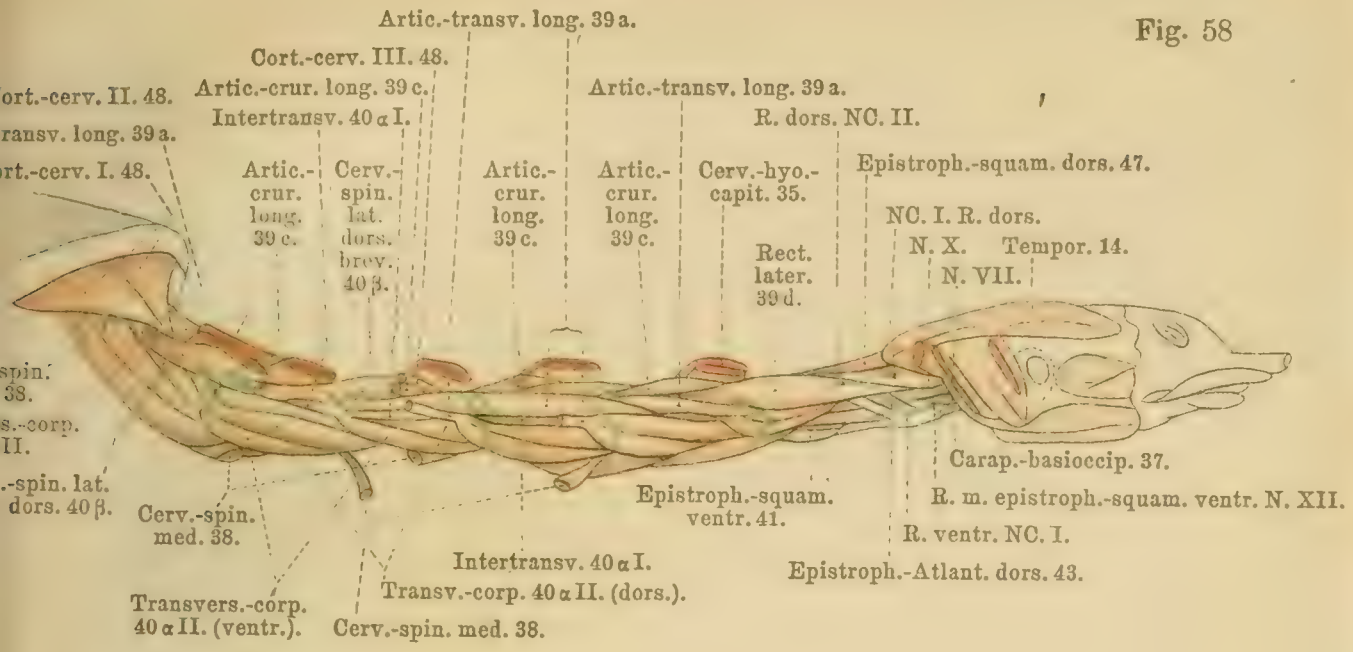
Artic.-transv. long. 39 a.
Cort.-cerv. III. 48.
Artic.-crur. long. 39 c.
Intertransv. 40 α I.
Artic.-transv. long. 39 a.
R. dors. NC. II.
Epistroph.-squam. dors. 47.
Artic.-crur. long. 39 c.
Cerv.-spin. lat. dors. brev. 40 β.
Artic.-crur. long. 39 c.
Artic.-crur. long. 39 c.
Cerv.-hyo.-capit. 35.
NC. I. R. dors.
N. X. Tempor. 14.
N. VII.
Rect. later. 39 d.
Carap.-basioccip. 37.
Epistroph.-squam. ventr. 41.
R. m. epistroph.-squam. ventr. N. XII.
R. ventr. NC. I.
Cerv.-spin. med. 38.
Intertransv. 40 α I.
Transv.-corp. 40 α II. (dors.).
Epistroph.-Atlant. dors. 43.
Transvers.-corp. 40 α II. (ventr.).
Cerv.-spin. med. 38.

Fig. 59

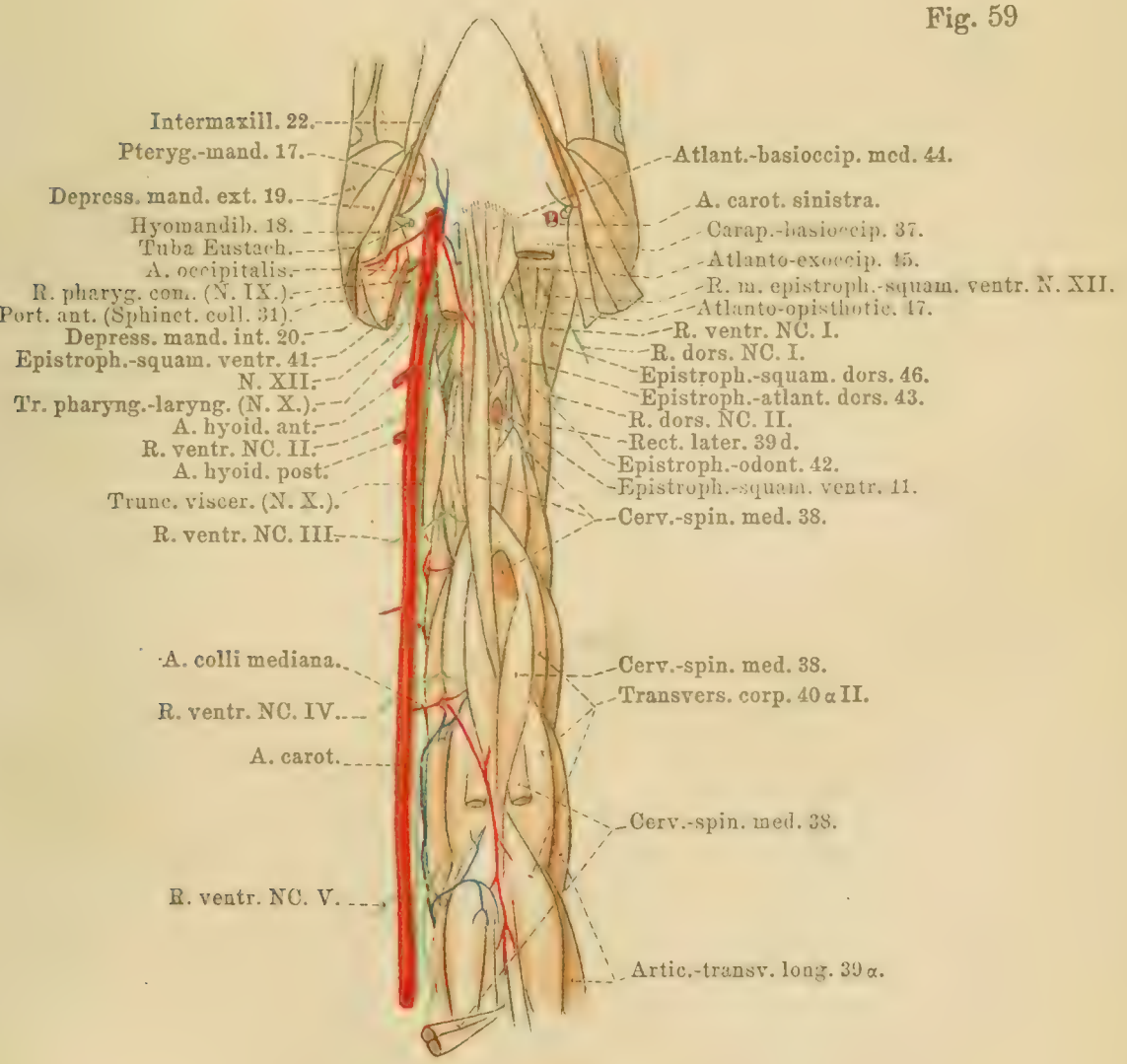
Intermaxill. 22.
Pteryg.-mand. 17.
Depress. mand. ext. 19.
Hyomandib. 18.
Tuba Eustach.
A. occipitalis.
R. pharyg. com. (N. IX.).
Port. ant. (Sphinct. coll. 31).
Depress. mand. int. 20.
Epistroph.-squam. ventr. 41.
N. XII.
Tr. pharyng.-laryng. (N. X.).
A. hyoid. ant.
R. ventr. NC. II.
A. hyoid. post.
Trunc. viscer. (N. X.).
R. ventr. NC. III.
A. colli mediana.
R. ventr. NC. IV.
A. carot.
R. ventr. NC. V.
Atlant.-basioccip. med. 44.
A. carot. sinistra.
Carap.-basioccip. 37.
Atlanto-exoccip. 45.
R. m. epistroph.-squam. ventr. N. XII.
Atlanto-opisthotic. 47.
R. ventr. NC. I.
R. dors. NC. I.
Epistroph.-squam. dors. 46.
Epistroph.-atlant. dors. 43.
R. dors. NC. II.
Rect. later. 39 d.
Epistroph.-odont. 42.
Epistroph.-squam. ventr. 11.
Cerv.-spin. med. 38.
Cerv.-spin. med. 38.
Transvers. corp. 40 α II.
Cerv.-spin. med. 38.
Artic.-transv. long. 39 α.

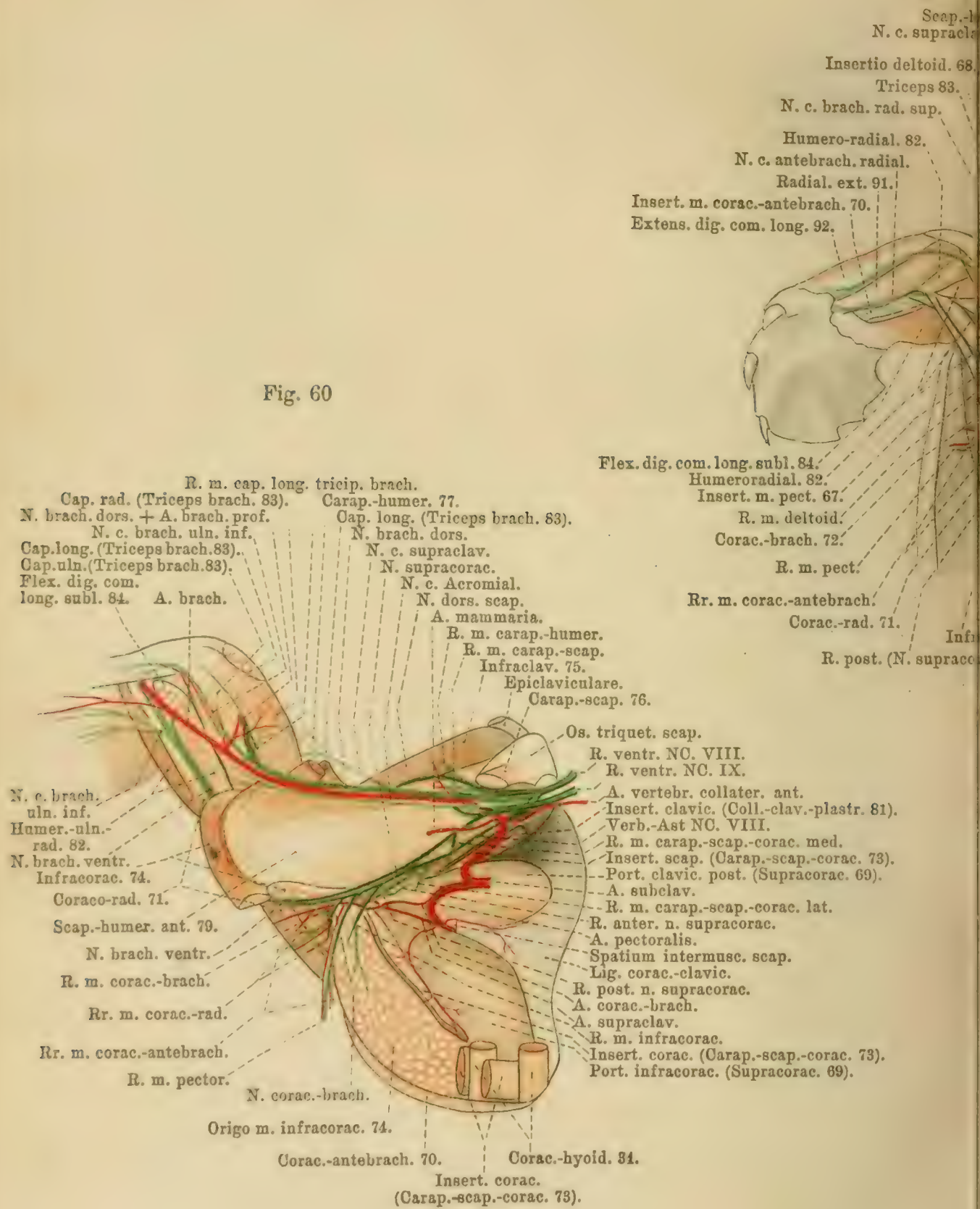
Scap.-l
N. c. supracl
Insertio deltoid. 68.
Triceps 83.
N. c. brach. rad. sup.
Humero-radial. 82.
N. c. antebrach. radial.
Radial. ext. 91.
Insert. m. corac.-antebrach. 70.
Extens. dig. com. long. 92.
Flex. dig. com. long. subl. 84.
Humeroradial. 82.
Insert. m. pect. 67.
R. m. deltoid.
Corac.-brach. 72.
R. m. pect.
Rr. m. corac.-antebrach.
Corac.-rad. 71.
Infr
R. post. (N. supracc
R. m. cap. long. tricip. brach.
Cap. rad. (Triceps brach. 83).
Carap.-humer. 77.
N. brach. dors. + A. brach. prof.
Cap. long. (Triceps brach. 83).
N. c. brach. uln. inf.
N. brach. dors.
Cap. long. (Triceps brach. 83).
N. c. supraclav.
Cap. uln. (Triceps brach. 83).
N. supracorac.
Flex. dig. com. long. subl. 84.
A. brach.
N. c. Acromial.
N. dors. scap.
A. mammaria.
R. m. carap.-humer.
R. m. carap.-scap.
Infraclav. 75.
Epiclaviculare.
Carap.-scap. 76.
Os. triquet. scap.
R. ventr. NC. VIII.
R. ventr. NC. IX.
N. c. brach. uln. inf.
Humer.-uln.-rad. 82.
N. brach. ventr.
Infracorac. 74.
Coraco-rad. 71.
Scap.-humer. ant. 79.
N. brach. ventr.
R. m. corac.-brach.
Rr. m. corac.-rad.
Rr. m. corac.-antebrach.
R. m. pector.
N. corac.-brach.
Origo m. infracorac. 74.
Corac.-antebrach. 70.
Corac.-hyoid. 34.
Insert. corac. (Carap.-scap.-corac. 73).
A. vertebr. collater. ant.
Insert. clavic. (Coll.-clav.-plastr. 81).
Verb.-Ast NC. VIII.
R. m. carap.-scap.-corac. med.
Insert. scap. (Carap.-scap.-corac. 73).
Port. clavic. post. (Supracorac. 69).
A. subclav.
R. m. carap.-scap.-corac. lat.
R. anter. n. supracorac.
A. pectoralis.
Spatium intermusc. scap.
Lig. corac.-clavic.
R. post. n. supracorac.
A. corac.-brach.
A. supraclav.
R. m. infracorac.
Insert. corac. (Carap.-scap.-corac. 73).
Port. infracorac. (Supracorac. 69).

Fig. 60

61

r. dors. 78.
Carap.-humer. 77.
V. cephalica.
N. dors. scap.
V. jug. ext.
R. anastom. nuch. post.
Sphinct. cort. 53.
Carap.-plastr. 54.
Fascia supraclavicularis.
V. praeclavicul.
Coll.-clav.-plastr. 81.
V. jugul. ext.
Lig. clav.-plastr. + Epiclavic.
A. praeclavic.
Port. clav. ant. (Supracorac. 69).
R. anter. (N. supracorac.).
Port. clav. post. (Supracorac. 69).
Lig. corac.-clav.
A. plastr. ant.
R. pect. (A. pect.).
R. post. (A. pector.).
Port. supracorac. (Supracorac. 69).
Corac.-antebrach. 70.
Port. infracorac. (Supracorac. 69).
supraclav.
ac. 74.

Fig. 62

A. supraclav.
Corac.-rad. 71.
N. dors. scap.
Corac.-antebrach. 70.
Clavicula.
Infraclavic. 75.
Infracorac. 74.
N. brach. ventr.
Corac.-brach. 72.
Scap.-humer. ant. 78.
N. c. brach. uln. inf.
V. jug. ext.
Insert. infraclavic. 75.
V. cephal.
Pector. 67.
N. brach. ventr.
Humer.-uln.-rad. 82.
Cap. long.
Cap. rad.
(Tricip. brach. 83).
V. basilica.
A. brachialis.
Tens. fasc. brach. 83.
Humer. rad. 82.
N. c. brach. rad. sup.
Arc. v. cubiti. (R. anast.).
Radialis extern. 91.
Flex. dig. com. long. subl. 84.
Insert. m. corac. antebrach. 70.
Flex. dig. com. long. prof. 85.
Extens. dig. com. long. 92.
V. antebrach. dors.
Abduct. pollic. vol. 98.
Abduct. dig. quint. vol. 99.
N. dig. vol. I. rad.
V. volar. radial.
Palm. brev. 97.
Abduct. dig. V. vol. 99.
Flex. dig. com. brev. subl. 100.
Lumbric. 102.
Lig. annular.
Lumbric. 102.
V. perfor. manus.

Fig. 63

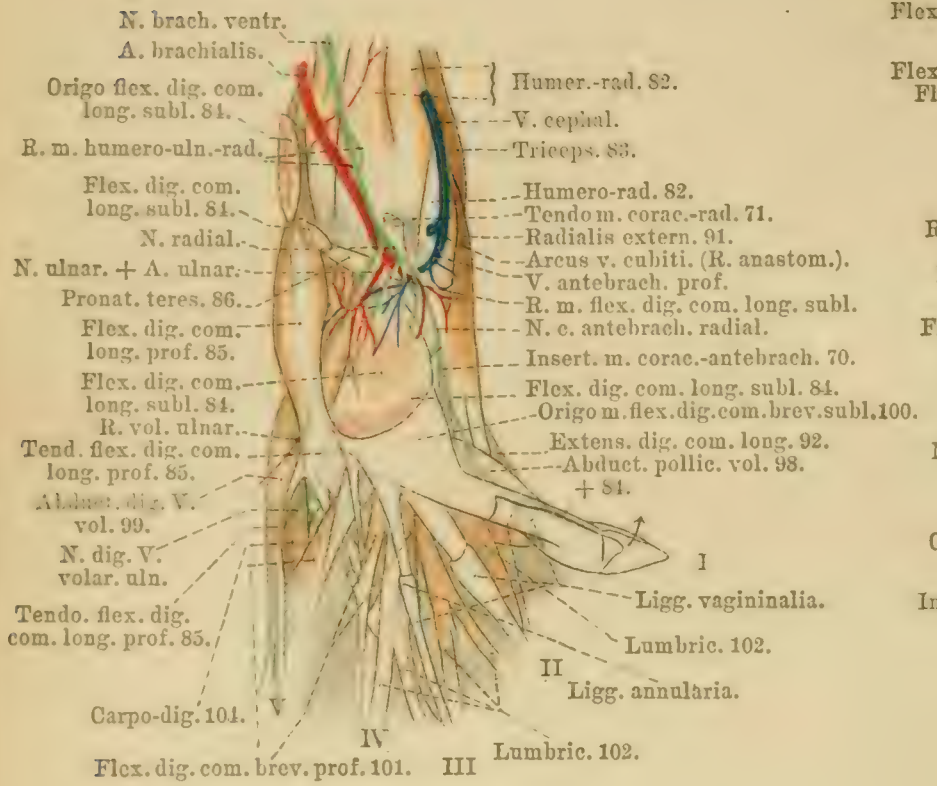
N. brach. ventr.
A. brachialis.
Origo flex. dig. com. long. subl. 84.
R. m. humero-uln.-rad.
Flex. dig. com. long. subl. 84.
N. radial.
N. ulnar. + A. ulnar.
Pronat. teres. 86.
Flex. dig. com. long. prof. 85.
Flex. dig. com. long. subl. 84.
R. vol. ulnar.
Tend. flex. dig. com. long. prof. 85.
Abduct. dig. V. vol. 99.
N. dig. V. volar. uln.
Tendo. flex. dig. com. long. prof. 85.
Carpo-dig. 101.
Flex. dig. com. brev. prof. 101.
Humer.-rad. 82.
V. cephal.
Triceps. 83.
Humero-rad. 82.
Tendo m. corac.-rad. 71.
Radialis extern. 91.
Arcus v. cubiti. (R. anastom.).
V. antebrach. prof.
R. m. flex. dig. com. long. subl.
N. c. antebrach. radial.
Insert. m. corac.-antebrach. 70.
Flex. dig. com. long. subl. 84.
Origo m. flex. dig. com. brev. subl. 100.
Extens. dig. com. long. 92.
Abduct. pollic. vol. 98. + 84.
I
Ligg. vaginalia.
Lumbric. 102.
II
Ligg. annularia.
V
IV
III
Lumbric. 102.

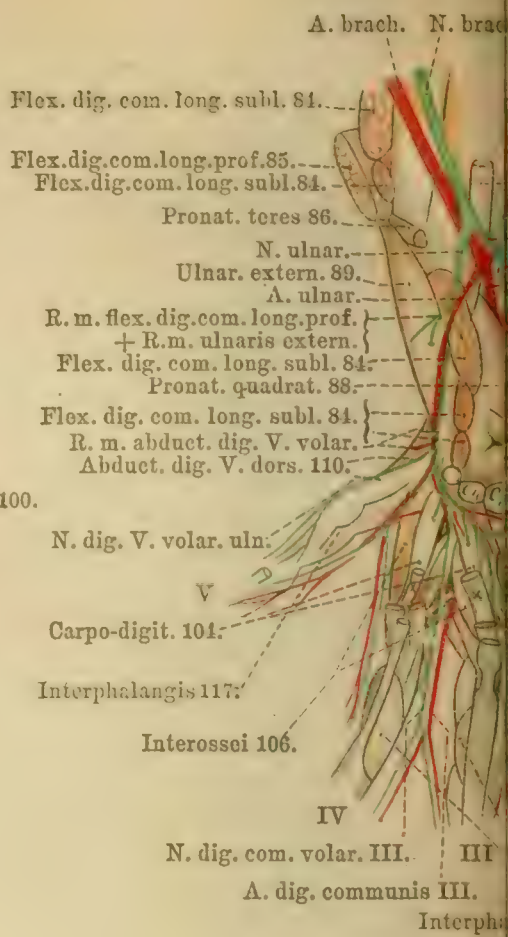
A. brach.
N. brac
Flex. dig. com. long. subl. 84.
Flex. dig. com. long. prof. 85.
Flex. dig. com. long. subl. 84.
Pronat. teres 86.
N. ulnar.
Ulnar. extern. 89.
A. ulnar.
R. m. flex. dig. com. long. prof. + R. m. ulnaris extern.
Flex. dig. com. long. subl. 84.
Pronat. quadrat. 88.
Flex. dig. com. long. subl. 84.
R. m. abduct. dig. V. volar.
Abduct. dig. V. dors. 110.
N. dig. V. volar. uln.
V
Carpo-digit. 101.
Interphalangis 117.
Interossei 106.
IV
N. dig. com. volar. III.
III
A. dig. communis III.
Interph

Fig. 66

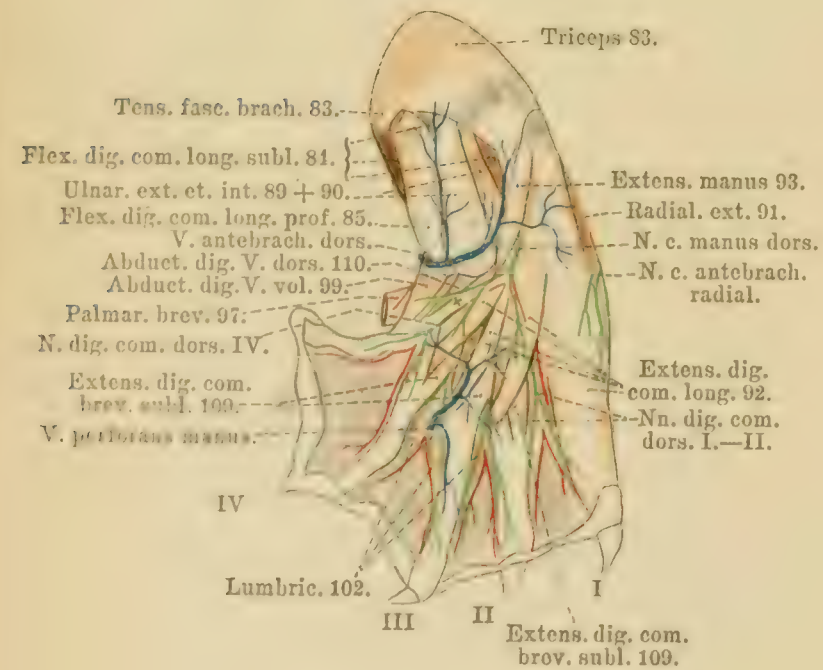
Triceps 83.
Tens. fasc. brach. 83.
Flex. dig. com. long. subl. 84.
Ulnar. ext. et. int. 89 + 90.
Flex. dig. com. long. prof. 85.
V. antebrach. dors.
Abduct. dig. V. dors. 110.
Abduct. dig. V. vol. 99.
Palmar. brev. 97.
N. dig. com. dors. IV.
Extens. dig. com. brev. subl. 109.
V. perforans manus.
IV
Lumbric. 102.
III
II
I
Extens. manus 93.
Radial. ext. 91.
N. c. manus dors.
N. c. antebrach. radial.
Extens. dig. com. long. 92.
Nn. dig. com. dors. I.—II.
Extens. dig. com. brev. subl. 109.

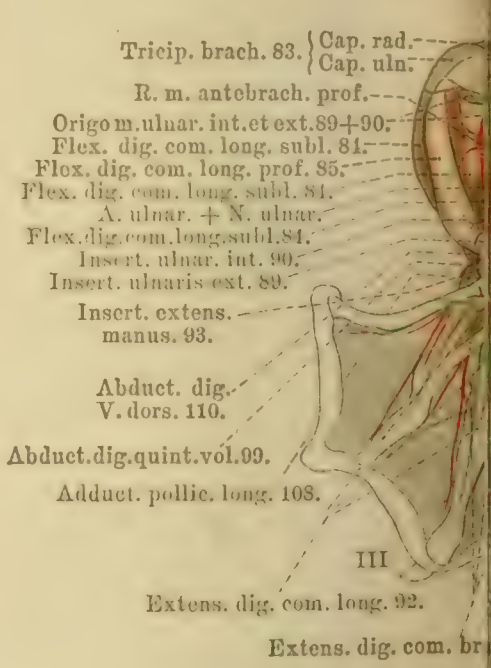
Tricip. brach. 83.
Cap. rad.
Cap. uln.
R. m. antebrach. prof.
Origo m. ulnar. int. et ext. 89+90.
Flex. dig. com. long. subl. 84.
Flex. dig. com. long. prof. 85.
Flex. dig. com. long. subl. 84.
A. ulnar. + N. ulnar.
Flex. dig. com. long. subl. 84.
Insert. ulnar. int. 90.
Insert. ulnaris ext. 89.
Insert. extens. manus. 93.
Abduct. dig. V. dors. 110.
Abduct. dig. quint. vol. 99.
Adduct. pollic. long. 108.
III
Extens. dig. com. long. 92.
Extens. dig. com. br

Fig. 64

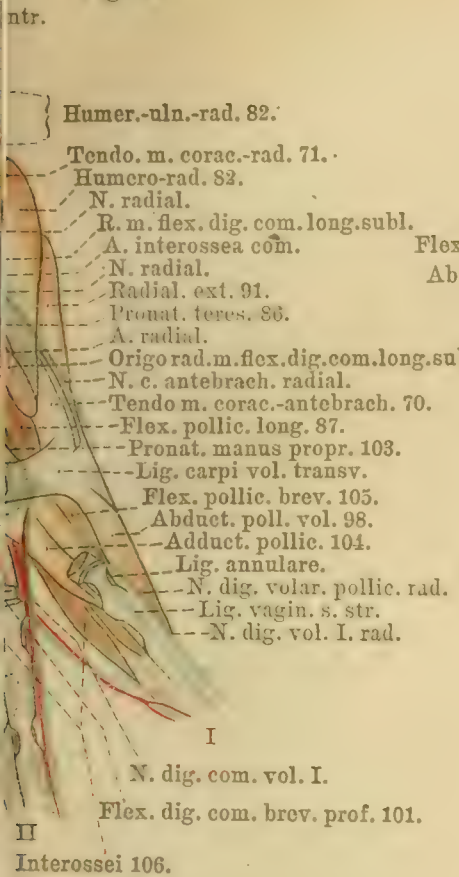

Fig. 65

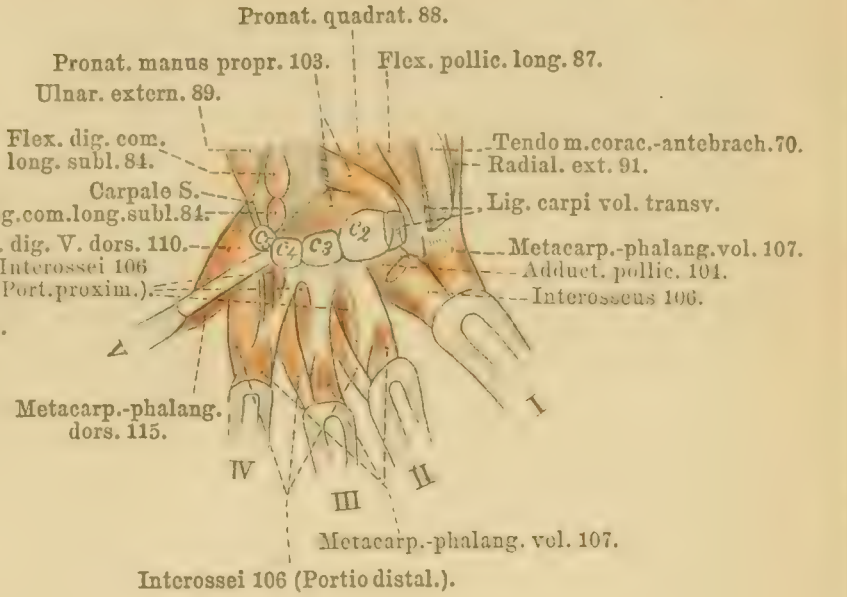

Fig. 68

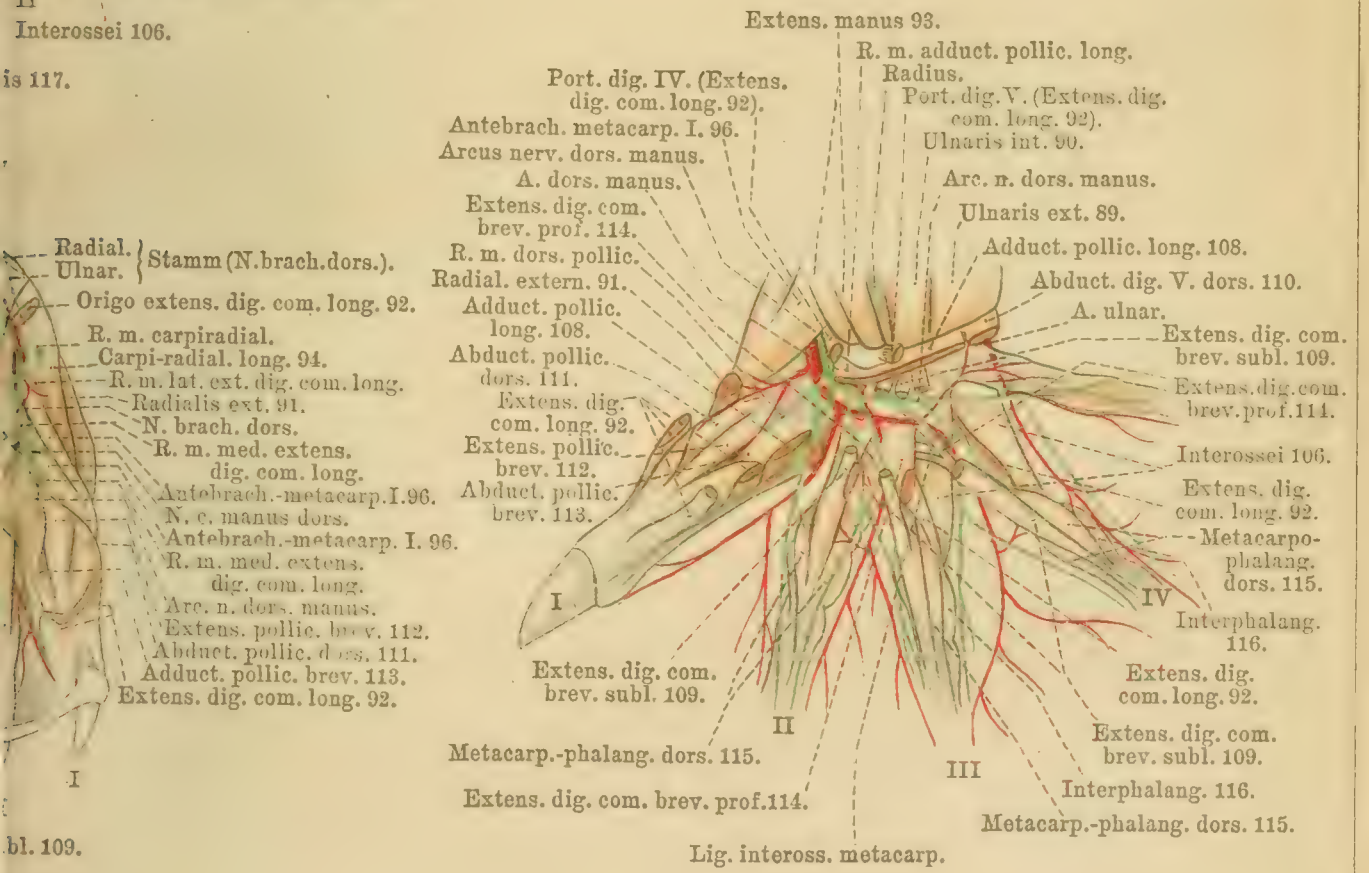

Fig. 69

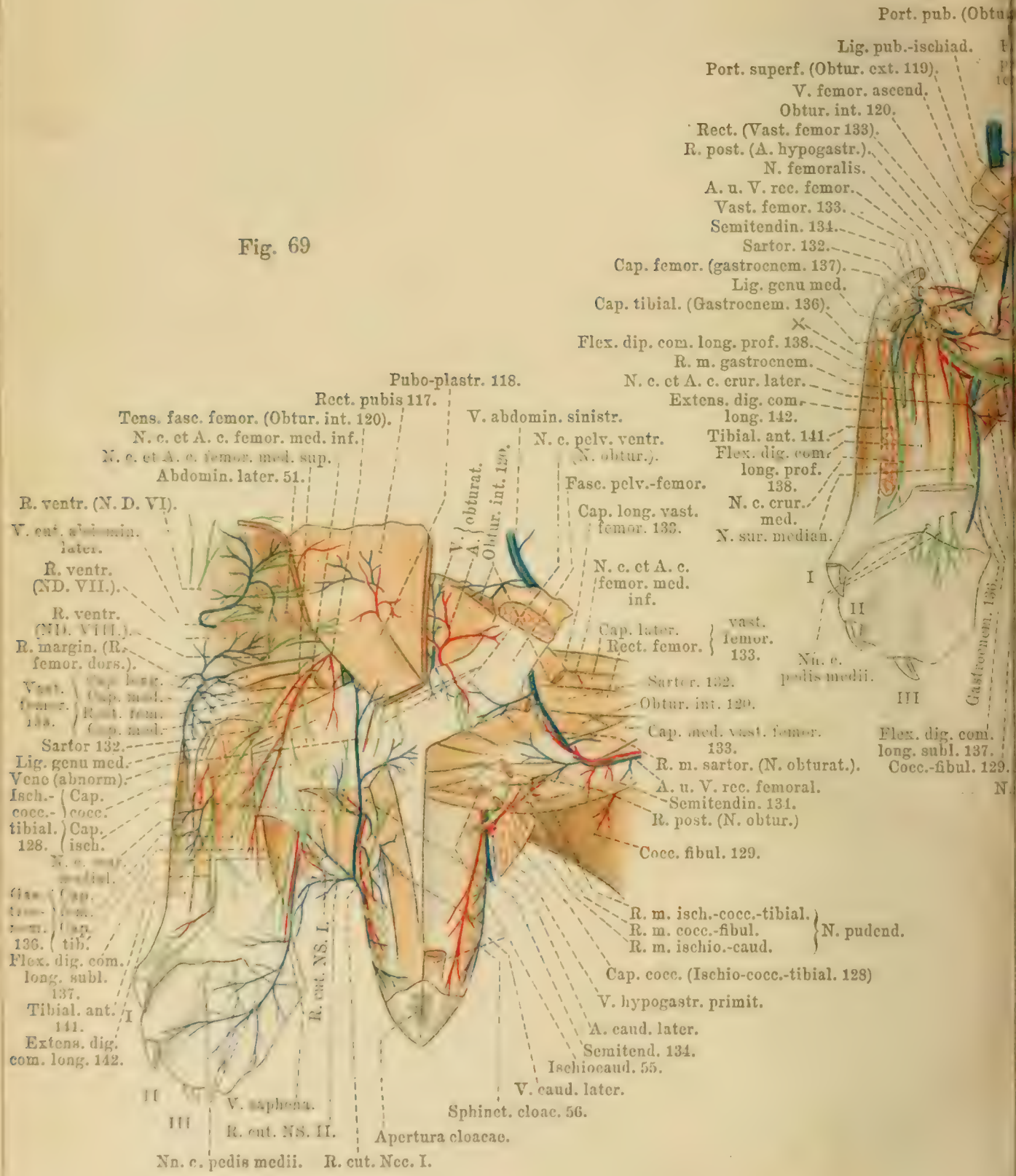
Port. pub. (Obtu
Lig. pub.-ischiad.
Port. superf. (Obtur. ext. 119).
V. femor. ascend.
Obtur. int. 120.
Rect. (Vast. femor 133).
R. post. (A. hypogastr.).
N. femoralis.
A. u. V. rec. femor.
Vast. femor. 133.
Semitendin. 134.
Sartor. 132.
Cap. femor. (gastrocnem. 137).
Lig. genu med.
Cap. tibial. (Gastrocnem. 136).
Flex. dip. com. long. prof. 138.
R. m. gastrocnem.
N. c. et A. c. crur. later.
Extens. dig. com. long. 142.
Tibial. ant. 141.
Flex. dig. com. long. prof. 138.
N. c. crur. med.
N. sur. median.
I
II
III
Nn. c. pedis medii.
Gastrocnem. 136.
Flex. dig. com. long. subl. 137.
Cocc.-fibul. 129.
Pubo-plastr. 118.
Rect. pubis 117.
Tens. fasc. femor. (Obtur. int. 120).
N. c. et A. c. femor. med. inf.
N. c. et A. c. femor. med. sup.
Abdomin. later. 51.
V. abdomin. sinistr.
N. c. pelv. ventr. (N. obtur.).
Fasc. pelv.-femor.
Cap. long. vast. femor. 133.
V. obturat.
A. obturat.
Obtur. int. 120.
R. ventr. (N. D. VI).
R. ventr. (ND. VII.).
R. ventr. (ND. VIII.).
R. margin. (R. femor. dors.).
N. c. et A. c. femor. med. inf.
Cap. later.
Rect. femor.
vast. femor. 133.
Sartor. 132.
Obtur. int. 120.
Cap. med. vast. femor. 133.
R. m. sartor. (N. obturat.).
A. u. V. rec. femoral.
Semitendin. 134.
R. post. (N. obtur.)
Cocc. fibul. 129.
Sartor 132.
Lig. genu med.
Vene (abnorm).
Isch.-cocc.-tibial. 128.
Cap. cocc.
Cap. isch.
R. m. isch.-cocc.-tibial.
R. m. cocc.-fibul.
R. m. ischio.-caud.
N. pudend.
Cap. cocc. (Ischio-cocc.-tibial. 128)
V. hypogastr. primit.
A. caud. later.
Semitend. 134.
Ischiocaud. 55.
V. caud. later.
Sphinct. cloac. 56.
Apertura cloacae.
R. cut. NS. I.
R. cut. NS. II.
Nn. c. pedis medii.
R. cut. Nec. I.
Flex. dig. com. long. subl. 137.
Tibial. ant. 141.
Extens. dig. com. long. 142.
I
II
III

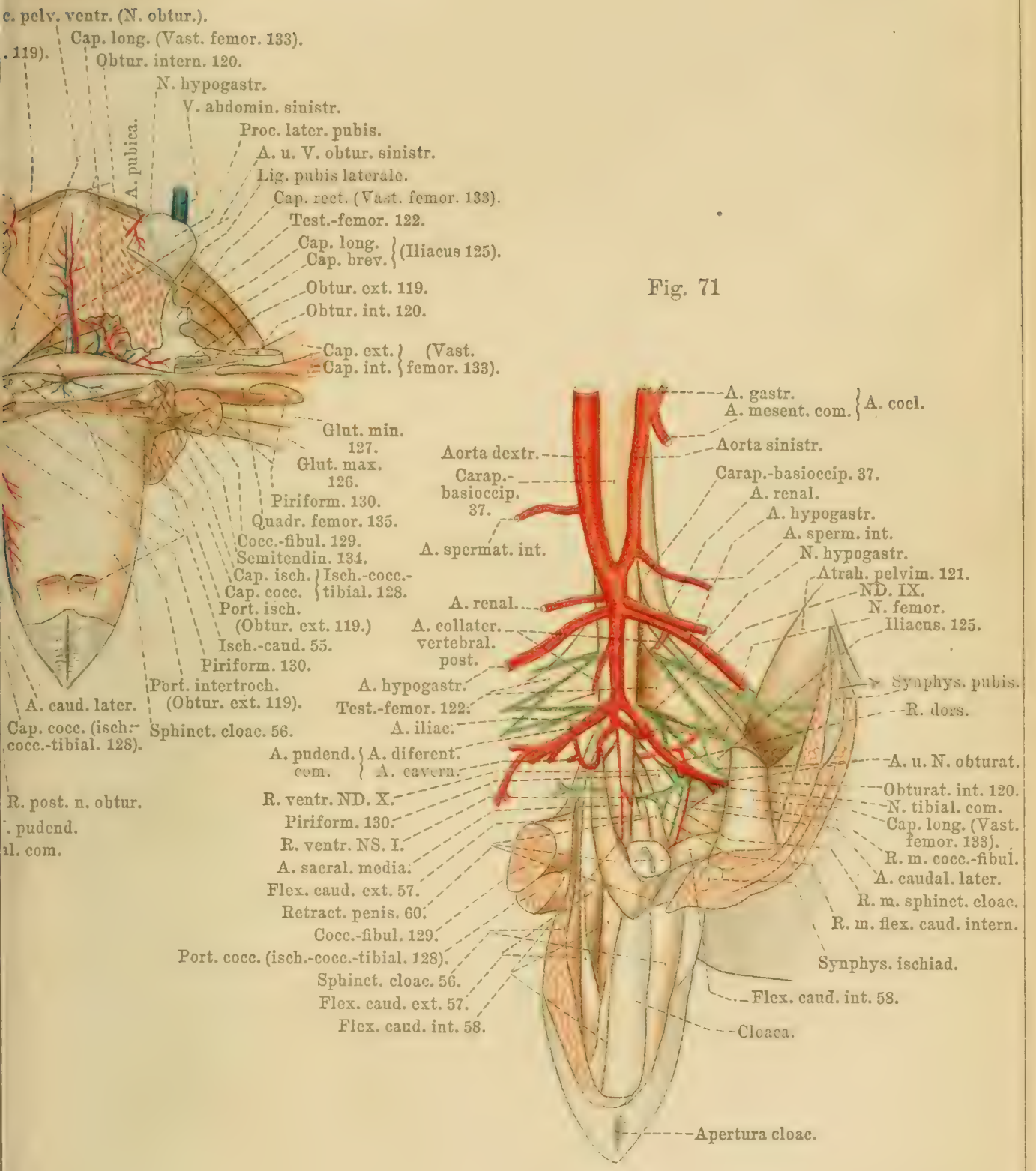
c. pelv. ventr. (N. obtur.).
Cap. long. (Vast. femor. 133).
. 119).
Obtur. intern. 120.
N. hypogastr.
V. abdomin. sinistr.
A. pubica.
Proc. later. pubis.
A. u. V. obtur. sinistr.
Lig. pubis laterale.
Cap. rect. (Vast. femor. 133).
Test.-femor. 122.
Cap. long. } (Iliacus 125).
Cap. brev. }
Obtur. ext. 119.
Obtur. int. 120.
Cap. ext. } (Vast.
Cap. int. } femor. 133).
Glut. min. 127.
Glut. max. 126.
Piriform. 130.
Quadr. femor. 135.
Cocc.-fibul. 129.
Semitendin. 134.
Cap. isch. } Isch.-cocc.-
Cap. cocc. } tibial. 128.
Port. isch.
(Obtur. ext. 119.)
Isch.-caud. 55.
Piriform. 130.
Port. intertroch.
(Obtur. ext. 119).
A. caud. later.
Cap. cocc. (isch.-
cocc.-tibial. 128).
Sphinct. cloac. 56.
R. post. n. obtur.
. pudend.
al. com.
A. pudend. com. } A. diferent.
A. cavern.
R. ventr. ND. X.
Piriform. 130.
R. ventr. NS. I.
A. sacral. media.
Flex. caud. ext. 57.
Retract. penis. 60.
Cocc.-fibul. 129.
Port. cocc. (isch.-cocc.-tibial. 128).
Sphinct. cloac. 56.
Flex. caud. ext. 57.
Flex. caud. int. 58.
Aorta dextr.
Carap.-basioccip. 37.
A. spermat. int.
A. renal.
A. collater. vertebral. post.
A. hypogastr.
Test.-femor. 122.
A. iliac.
A. gastr.
A. mesent. com. } A. cocl.
Aorta sinistr.
Carap.-basioccip. 37.
A. renal.
A. hypogastr.
A. sperm. int.
N. hypogastr.
Atrah. pelvim. 121.
ND. IX.
N. femor.
Iliacus. 125.
Synphys. pubis.
R. dors.
A. u. N. obturat.
Obturat. int. 120.
N. tibial. com.
Cap. long. (Vast. femor. 133).
R. m. cocc.-fibul.
A. caudal. later.
R. m. sphinct. cloac.
R. m. flex. caud. intern.
Synphys. ischiad.
Flex. caud. int. 58.
Cloaca.
Apertura cloac.

Fig. 71

Fig. 72

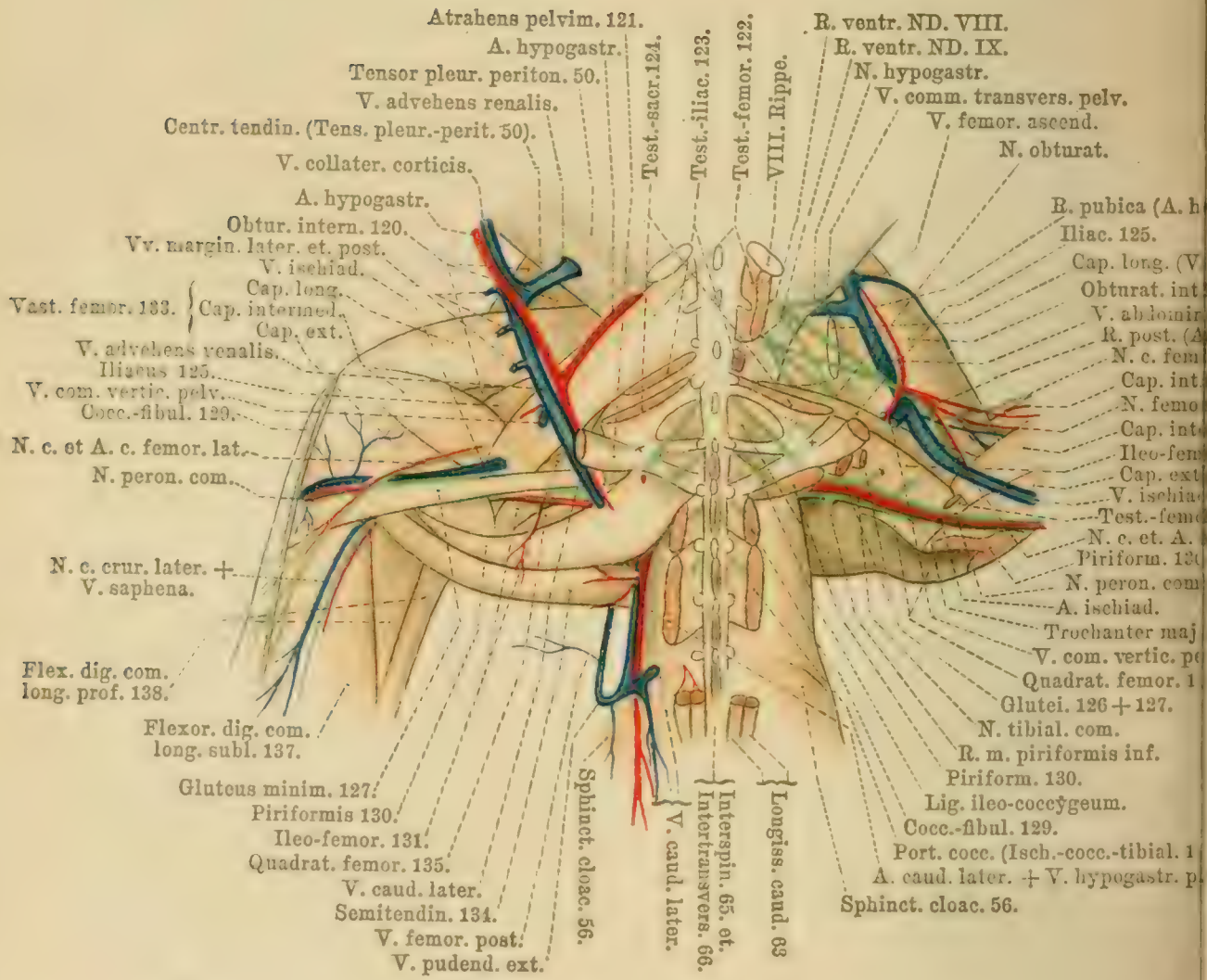
Atrahens pelvim. 121.
A. hypogastr.
Tensor pleur. periton. 50.
V. advehens renalis.
Centr. tendin. (Tens. pleur.-perit. 50).
V. collater. corticis.
A. hypogastr.
Obtur. intern. 120.
Vv. margin. later. et. post.
V. ischiad.
Vast. femor. 133. Cap. long. Cap. interned. Cap. ext.
V. advehens renalis.
Iliacus 125.
V. com. vertic. pelv.
Cocc.-fibul. 129.
N. c. et A. c. femor. lat.
N. peron. com.
N. c. crur. later. + V. saphena.
Flex. dig. com. long. prof. 138.
Flexor. dig. com. long. subl. 137.
Gluteus minim. 127.
Piriformis 130.
Ileo-femor. 131.
Quadrat. femor. 135.
V. caud. later.
Semitendin. 134.
V. femor. post.
V. pudend. ext.
Sphinct. cloac. 56.
Test.-sacr. 124.
Test.-iliac. 123.
Test.-femor. 122.
VIII. Rippe.
V. caud. later.
Intersp. 65. et. Intertransvers. 66.
Longiss. caud. 69
R. ventr. ND. VIII.
R. ventr. ND. IX.
N. hypogastr.
V. comm. transvers. pelv.
V. femor. ascend.
N. obturat.
R. pubica (A. h
Iliac. 125.
Cap. long. (V
Obturat. int
V. abdomir
R. post. (A
N. c. fem
Cap. int
N. femo
Cap. int
Ileo-fem
Cap. ext
V. ischia
Test.-femo
N. c. et. A.
Piriform. 13
N. peron. com
A. ischiad.
Trochanter maj
V. com. vertic. p
Quadrat. femor. 1
Glutei. 126 + 127.
N. tibial. com.
R. m. piriformis inf.
Piriform. 130.
Lig. ileo-coccygeum.
Cocc.-fibul. 129.
Port. cocc. (Isch.-cocc.-tibial. 1
A. caud. later. + V. hypogastr. p
Sphinct. cloac. 56.

Fig. 73

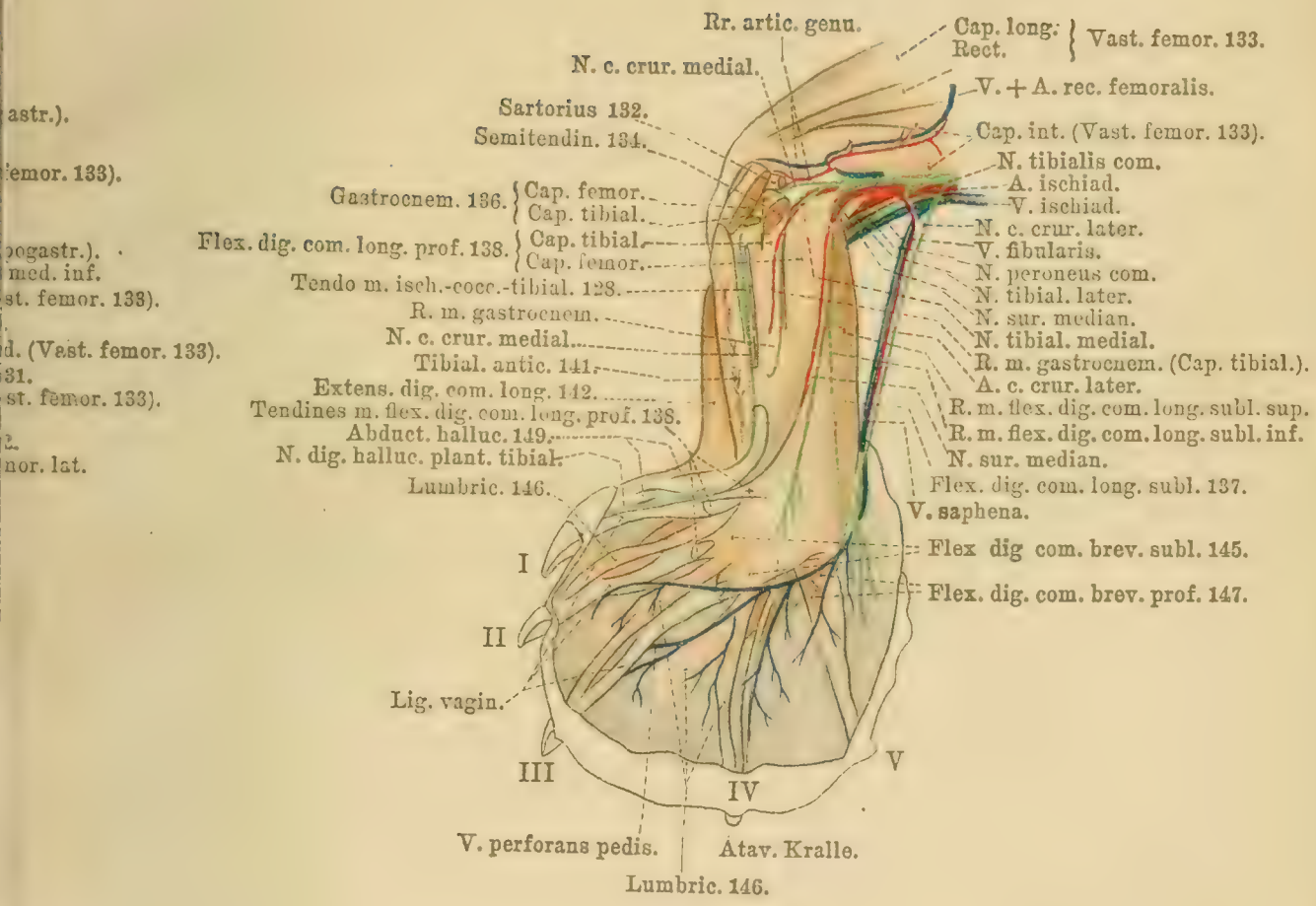
Rr. artic. genu.
Cap. long.
Rect.
Vast. femor. 133.
N. c. crur. medial.
V. + A. rec. femoralis.
Sartorius 132.
Semitendin. 134.
Cap. int. (Vast. femor. 133).
N. tibialis com.
A. ischiad.
V. ischiad.
Gastrocnem. 136. Cap. femor. Cap. tibial.
N. c. crur. later.
Flex. dig. com. long. prof. 138. Cap. tibial. Cap. femor.
V. fibularis.
N. peroneus com.
Tendo m. isch.-cocc.-tibial. 128.
N. tibial. later.
R. m. gastrocnem.
N. sur. median.
N. c. crur. medial.
N. tibial. medial.
Tibial. antic. 141.
R. m. gastrocnem. (Cap. tibial.).
Extens. dig. com. long. 142.
A. c. crur. later.
Tendines m. flex. dig. com. long. prof. 138.
R. m. flex. dig. com. long. subl. sup.
Abduct. halluc. 149.
R. m. flex. dig. com. long. subl. inf.
N. dig. halluc. plant. tibial.
N. sur. median.
Lumbric. 146.
Flex. dig. com. long. subl. 137.
V. saphena.
I
Flex dig com. brev. subl. 145.
Flex. dig. com. brev. prof. 147.
II
Lig. vagin.
III
IV
V
V. perforans pedis.
Atav. Kralle.
Lumbric. 146.

Fig. 74

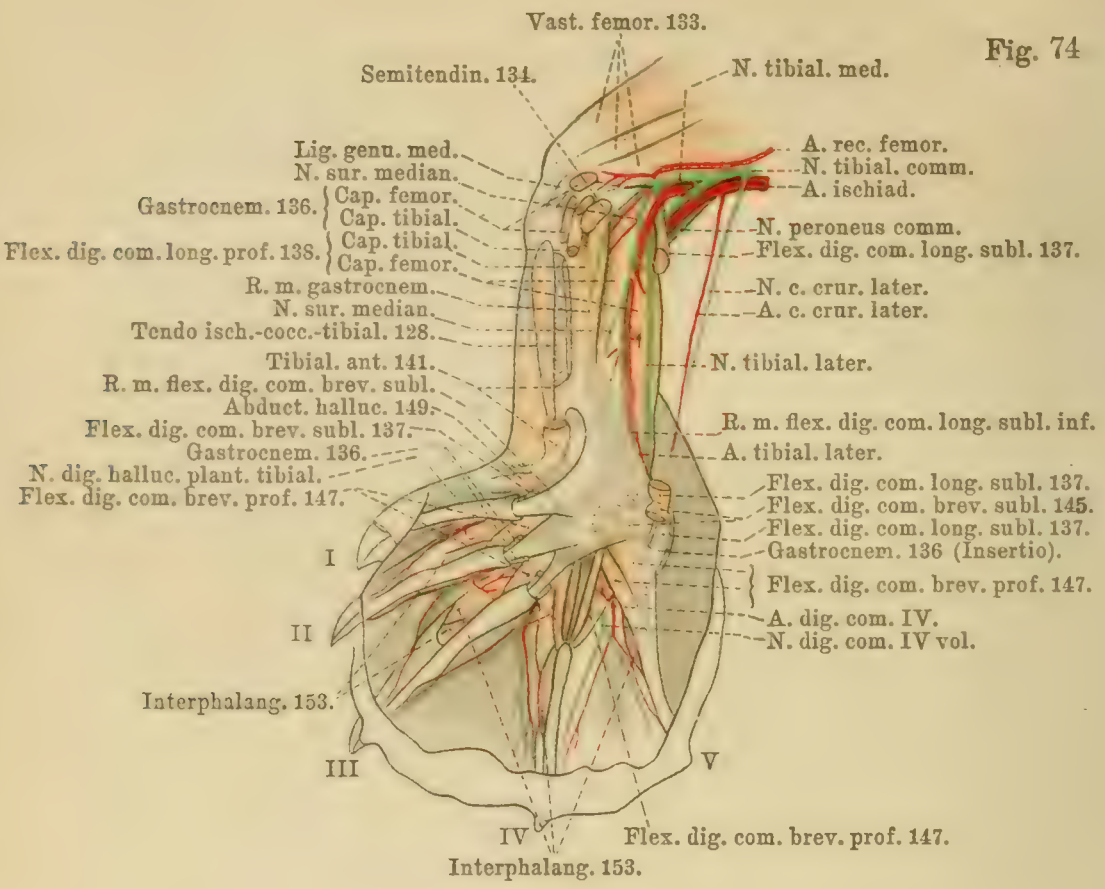
Vast. femor. 133.
Semitendin. 134.
N. tibial. med.
Lig. genu. med.
N. sur. median.
Gastrocnem. 136. Cap. femor. Cap. tibial.
Flex. dig. com. long. prof. 138. Cap. tibial. Cap. femor.
R. m. gastrocnem.
N. sur. median.
Tendo isch.-cocc.-tibial. 128.
Tibial. ant. 141.
R. m. flex. dig. com. brev. subl.
Abduct. halluc. 149.
Flex. dig. com. brev. subl. 137.
Gastrocnem. 136.
N. dig. halluc. plant. tibial.
Flex. dig. com. brev. prof. 147.
I
II
Interphalang. 153.
III
IV
Interphalang. 153.
A. rec. femor.
N. tibial. comm.
A. ischiad.
N. peroneus comm.
Flex. dig. com. long. subl. 137.
N. c. crur. later.
A. c. crur. later.
N. tibial. later.
R. m. flex. dig. com. long. subl. inf.
A. tibial. later.
Flex. dig. com. long. subl. 137.
Flex. dig. com. brev. subl. 145.
Flex. dig. com. long. subl. 137.
Gastrocnem. 136 (Insertio).
Flex. dig. com. brev. prof. 147.
A. dig. com. IV.
N. dig. com. IV vol.
V
Flex. dig. com. brev. prof. 147.

Fig. 77

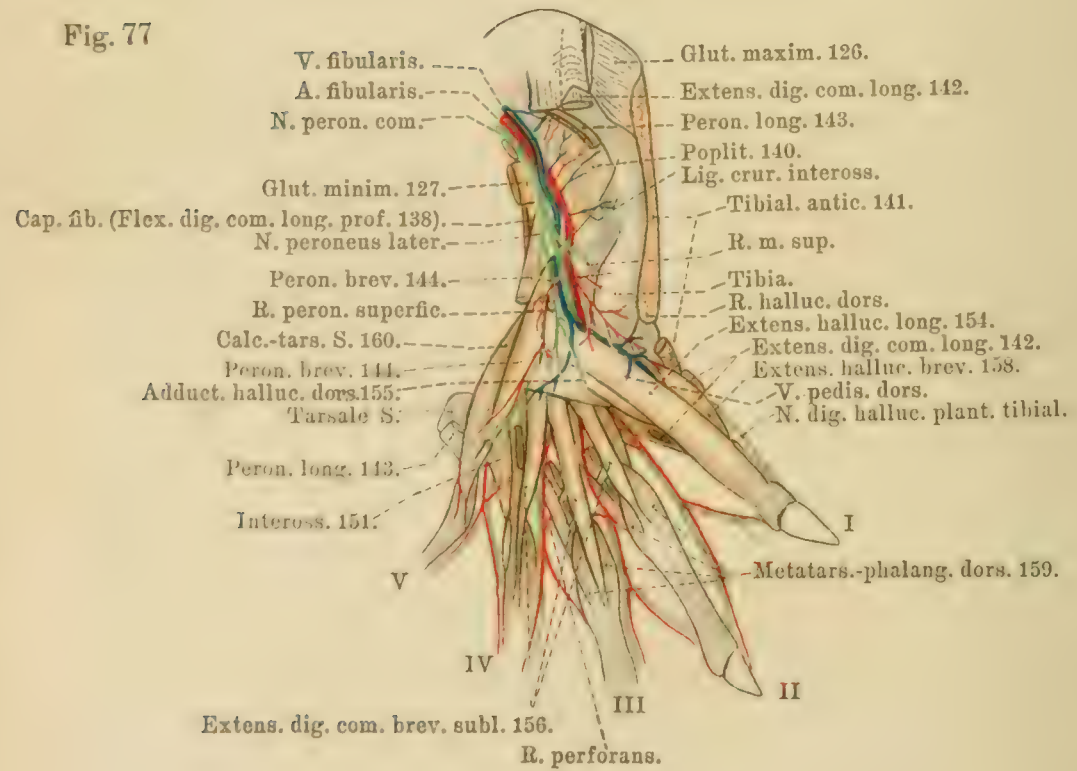
V. fibularis.
A. fibularis.
N. peron. com.
Glut. minim. 127.
Cap. fib. (Flex. dig. com. long. prof. 138).
N. peroneus later.
Peron. brev. 144.
R. peron. superfic.
Calc.-tars. S. 160.
Peron. brev. 144.
Adduct. halluc. dors. 155.
Tarsale S.
Peron. long. 143.
Inteross. 151.
V
IV
III
Extens. dig. com. brev. subl. 156.
R. perforans.
Glut. maxim. 126.
Extens. dig. com. long. 142.
Peron. long. 143.
Poplit. 140.
Lig. crur. inteross.
Tibial. antic. 141.
R. m. sup.
Tibia.
R. halluc. dors.
Extens. halluc. long. 154.
Extens. dig. com. long. 142.
Extens. halluc. brev. 158.
V. pedis. dors.
N. dig. halluc. plant. tibial.
I
Metatars.-phalang. dors. 159.
II

Fig. 75

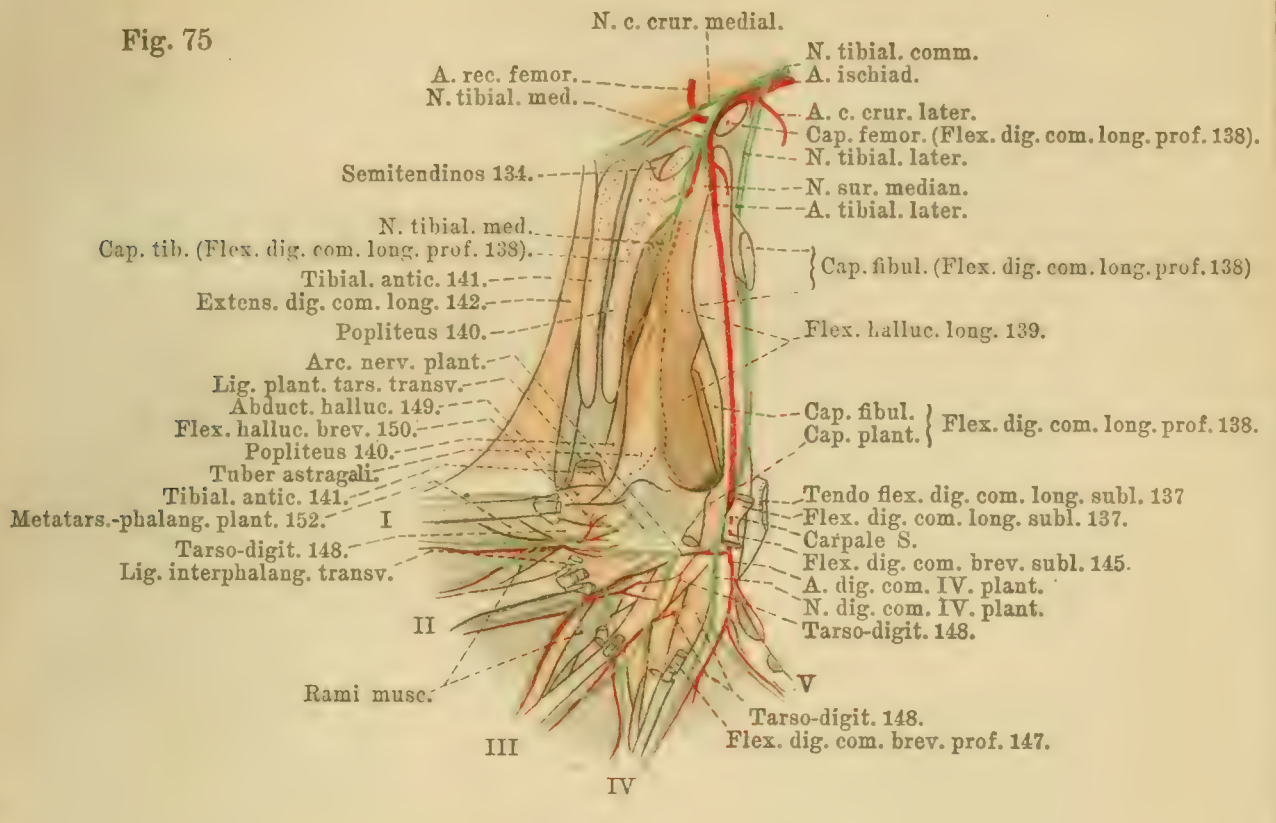
N. c. crur. medial.
N. tibial. comm.
A. ischiad.
A. rec. femor.
N. tibial. med.
A. c. crur. later.
Cap. femor. (Flex. dig. com. long. prof. 138).
N. tibial. later.
Semitendinos 134.
N. sur. median.
A. tibial. later.
N. tibial. med.
Cap. tib. (Flex. dig. com. long. prof. 138).
Cap. fibul. (Flex. dig. com. long. prof. 138)
Tibial. antic. 141.
Extens. dig. com. long. 142.
Popliteus 140.
Flex. halluc. long. 139.
Arc. nerv. plant.
Lig. plant. tars. transv.
Abduct. halluc. 149.
Cap. fibul.
Cap. plant.
Flex. dig. com. long. prof. 138.
Flex. halluc. brev. 150.
Popliteus 140.
Tuber astragali.
Tendo flex. dig. com. long. subl. 137
Tibial. antic. 141.
Flex. dig. com. long. subl. 137.
Metatars.-phalang. plant. 152.
I
Carpale S.
Tarso-digit. 148.
Flex. dig. com. brev. subl. 145.
Lig. interphalang. transv.
A. dig. com. IV. plant.
N. dig. com. IV. plant.
II
Tarso-digit. 148.
V
Rami musc.
Tarso-digit. 148.
III
Flex. dig. com. brev. prof. 147.
IV

Fig. 76

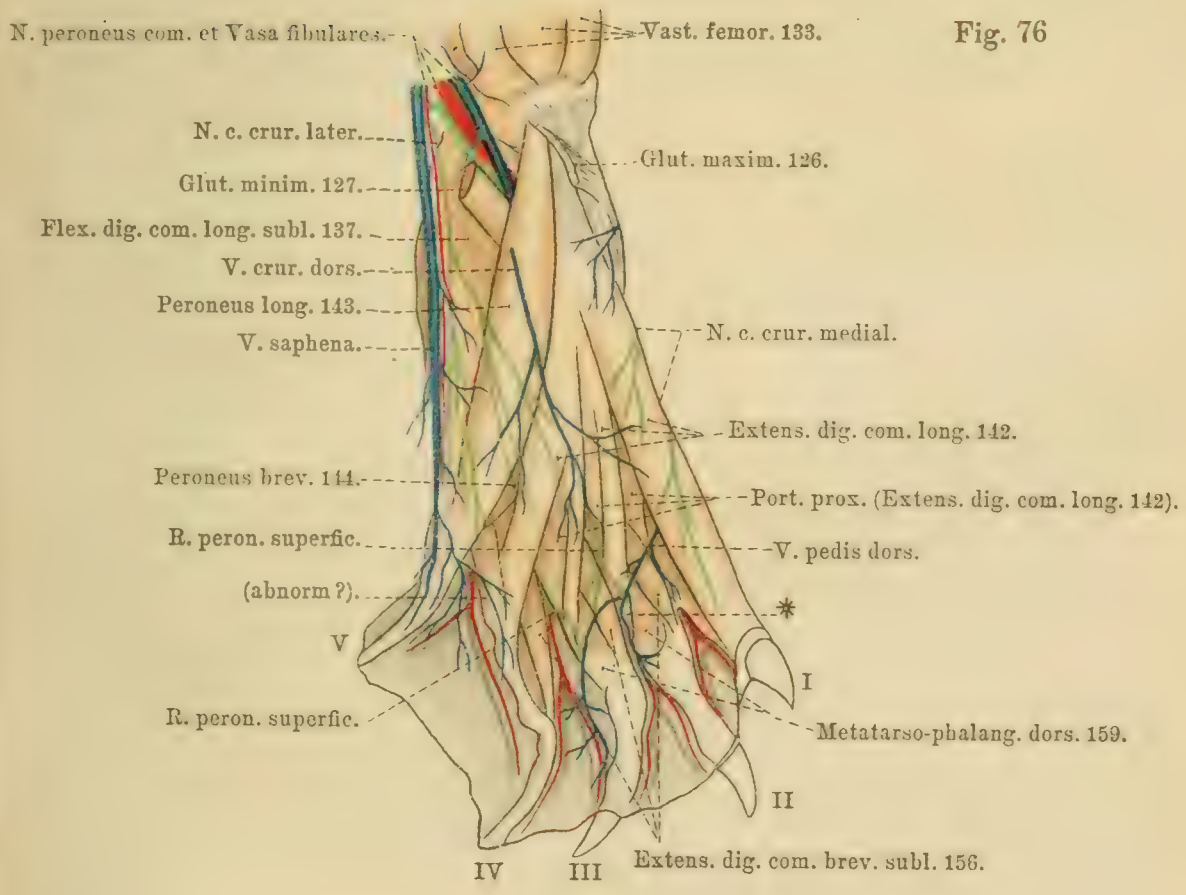
N. peroneus com. et Vasa fibularia.
Vast. femor. 133.
N. c. crur. later.
Glut. maxim. 126.
Glut. minim. 127.
Flex. dig. com. long. subl. 137.
V. crur. dors.
Peroneus long. 143.
N. c. crur. medial.
V. saphena.
Extens. dig. com. long. 142.
Peroneus brev. 144.
Port. prox. (Extens. dig. com. long. 142).
R. peron. superfic.
V. pedis dors.
(abnorm?).
*
V
I
R. peron. superfic.
Metatarso-phalang. dors. 159.
II
IV
III
Extens. dig. com. brev. subl. 156.

Inhaltsverzeichnis.

Seite

Vorwort 299
Untersuchungsmethoden 300
Bemerkung über die topographischen technischen Ausdrücke 304
Tei II. Muskelsystem.
Einleitung 305
I. Muskeln am Kopfe 306
A. Augenmuskeln 306
1. Rectus superior; 2. Rectus inferior; 3. Rectus lateralis; 4. Rectus medialis; 5. Obliquus superior proprius; 6. Obliquus superior accessorius; 7. Obliquus inferior; 8. Retractor oculi; 9. Levator palpeprae superior; Anh.: Levator palpeprae superioris; 10. Levator membranae nictitantis; 11. Depressor palpebrae inferioris.
B. Nasenmuskeln 320
12. Arrector rostri.
C. Kaumuskeln 322
13. Masseter; 14. Temporalis; 15. Quadrato-mandibularis; 16. Pterygoideus; 17. Pterygo-mandibularis; 18. Hyo-mandibularis; 19. Depressor mandibulae externus; 20. Depressor mandibulae internus; 21. Tensor vaginae venae nasophthalmicae.
D. Muskeln im Mundboden 332
22. Intermaxillaris; 23. Genio-hyoideus; 24. Hyo-glossus; 25. Intercornuatus; 26. Genio-glossus; 27. Entoglosso-glossus; 28. Entoglosso-hyoideus.
E. Kehlkopfmuskeln 336
29. Dilatator laryngis; 30. Constrictor laryngis.
I. Halsmuskeln 337
A. Oberflächliche Schichten 338
31. Sphincter colli; 32. Collo-plastralis; 33. Plastro-squamosus; 34. Coraco-hyoideus; 35. Cervico-hyo-capitis; 36. Levator pharyngis.
B. Tiefe, axiale Halsmuskeln 351
37. Carapaco-basioccipitis; 38. Cervico-spinalis medialis; 39. Cervico-spinales laterales longi: a) Articulo-transversalis longus, b) Articulo-transversalis brevis, c) Articulo-cruralis longus; 40. Cervico-spinales laterales breves: α) Cervico-spinales laterales breves ventrales: I. Intertransversarius, II. Transverso-corporis: β) Cervico-spinalis lateralis brevis dorsalis.
C. Muskeln an der Verbindung zwischen dem Schädel und der Wirbelsäule 357
41. Epistropheo-squamosus ventralis; 42. Epistropheo-odontoideus; 43. Epistropheo-atlantis dorsalis; 44. Atlanto-basioccipitis medialis; 45. Atlanto-exoccipitis; 46. Epistropheo-squamosus dorsalis; 47. Atlanto-opisthoticus.

Seite

Specielle Muskeln an der cortico-cervicalen Verbindung 360
48. Mm. cortico-cervicales I—III.

III. Rumpfmuskulatur 361
50. Spinalis dorso-lumbalis; 51. Abdominis lateralis; 52. Tensor pleuro-peritonei; 53. Sphincter corticis; 54. Carapaco-plastralis.

IV. Schwanzmuskeln 369

A. Ventrale Gruppe 369
55. Ischio-caudalis; 56. Sphincter cloacae; 57. Flexor caudae externus; 58. Flexor caudae internus; 59. Longus coccygis.

B. Muskeln des Begattungsorgans 373
60. Retractor penis s. clitoridis; 61. Protractor cloacae.

C. Dorsale Gruppe 374
62. Arrector caudae; 63. Longissimus caudae; 64. Multifidus caudae; 65. Interspinatus; 66. Intertransversarius.

V. Muskulatur der vorderen Extremität 375

A. Muskeln des Schultergürtels 376
67. Pectoralis; 68. Deltoides; 69. Supracoracoideus; 70. Coraco-antebrachialis; 71. Coraco-radialis; 72. Coraco-brachialis; 73. Carapaco-scapulo-coracoideus; 74. Infracoracoideus; 75. Infraclavicularis; 76. Carapaco-scapularis; 77. Carapaco-humeralis; 78. Scapulo-humeralis dorsalis; 79. Scapulo-humeralis anterior; 80. Scapulo-humeralis posterior; 81. Collo-claviculo-plastralis.

B. Oberarmmuskeln 395
82. Humero-ulno-radialis; 83. Triceps brachii.

C. Vorderarmmuskeln 398

α) Beugeseite 398
84. Flexor dig. com. longus sublimis; 85. Flexor dig. com. longus profundus; 86 Pronator teres; 87. Flexor pollicis longus; 88. Pronator quadratus; 89. Ulnaris externus; 90. Ulnaris internus.

β) Streckseite 402
91. Radialis externus; 92. Extensor dig. com. longus; 93. Extensor manus; 94. Carpi-radialis longus; 95. Carpi-radialis brevis; 96. Antebrachio-metacarpalis I.

D. Hand- und Fingermuskeln 405

α) Volare Gruppe 405
97. Palmaris brevis; 98. Abductor pollicis volaris; 99. Abductor dig. V. volaris; 100. Flexor dig. com. brevis sublimis; Anh.: Ligg. vaginalia; 101. Flexor dig. com. brevis profundus; 102. Lumbricales; 103. Pronator manus proprius; 104. Carpo-digitales; 105. Flexor pollicis brevis; 106. Interossei; 107. Metacarpo-phalangis volares.

β) Streckseite 411
108. Adductor pollicis longus; 109. Extensor dig. com. brevis sublimis; 110. Abductor dig. V. dorsalis; 111. Abductor pollicis dorsalis; 112. Extensor pollicis brevis; 113. Adductor pollicis brevis; 114. Extensor dig. com.

Seite

brevis profundus; 115. Metacarpo-phalangei dorsales; 116. Interphalangis.

VI. Muskeln der hinteren Extremität 414

A. Beckenmuskeln 415

117. Rectus pubis; 118. Pubo-plastralis; 119. Obturatorius externus; 120. Obturatorius internus; 121. Atrahens pelvim; 122. Testo-femoralis; 123. Testo-iliacus; 124. Testo-sacralis; 125. Iliacus; 126. Glutaeus maximus; 127. Glutaeus minimus; 128. Ischio-coccygeo-tibialis; 129. Coccygeo-fibularis; 130. Piriformis; 131. Ileo-femoralis.

B. Oberschenkelmuskeln 426

132. Sartorius; 133. Vastus femoris; 134. Semitendinosus; 135. Quadratus femoris.

C. Unterschenkelmuskeln 429

α) Beugeseite 429

136. Gastrocnemius; 137. Flexor dig. com. longus sublimis; 138. Flexor dig. com. longus profundus; 139. Flexor hallucis longus; 140. Popliteus.

β) Streckseite 433

141. Tibialis anticus; 142. Extensor dig. com. longus; 143. Peroneus longus; 144. Peroneus brevis.

D. Fußmuskeln 435

α) Plantarfläche 435

145. Flexor dig. com. brevis sublimis; 146. Lumbricales; 147. Flexor dig. com. brevis profundus; 148. Tarso-digitalis; 149. Abductor hallucis; 150. Flexor hallucis brevis; 151. Interossei; 152. Metatarso-phalangis plantaris; 153. Interphalangis.

β) Am Fußrücken 437

154. Extensor hallucis longus; 155. Adductor hallucis dorsalis; 156. Extensor dig. com. brevis sublimis; 157. Extensor dig. com. brevis profundus; 158. Extensor hallucis brevis; 159. Metatarso-phalangis dorsales; 160. Calcaneo-tarsalis »S«.

Teil III. Peripheres Nervensystem 439

A. Gehirnnerv 439

I. Paar: Riechnerv 439

II. Paar: Sehnerv 439

III. Paar: Oculomotorius 441

R. superior; Radix ciliaris brevis; R. inferior; Anh.: Ganglion ciliare; Nn. ciliares.

IV. Paar: Trochlearis 445

V. Paar: Trigeminus 445

A. N. ophthalmicus 446

1. N. palpebralis superior; 2. Radix ciliaris longa; 2. N. cut. frontalis; 4. N. lateralis narium; 5. N. medialis narium.

B. N. maxillaris 450

1. N. cut. zygomatico-temporalis: a) R. palpebralis inferior

Seite

posterior, b) R. cut. temporalis, c) R. cut. malae; 2. Rr. palpebrales inferiores posteriores; 3. N. palatinus communis, a) N. palatinus posterior major, b) N. palatinus posterior minor; 4. N. infraorbitalis posterior; 5. N. infraorbitalis anterior, a) N. naso-palatinus u. R. communicans palatinus superficialis, b) N. palpebralis inferior anterior.

C. N. mandibularis 455
1. N. temporo-massetericus, a) R. m. temporalis medialis, b) R. m. temporalis lateralis, c) R. m. pterygoideus anterior, d) R. m. masseterici, e) R. pterygoideus lateralis; 2. R. pterygoideus posterior; 3. N. recurrens buccalis; 4. N. mylohyoideus; 5. N. cut. submentalis; 6. N. lingualis; 7. Ram. mucosae buccalis; 8. Rami alveolares; 9. Rami cut. mentales et labiales.

VI. Paar: Abducens 459

VII. Paar: Facialis 460
Ganglion geniculi; 1. R. communicans n. VII cum n. palatino; 2. R. posterior: a) Chorda tympani, b) Rr. m. depressorum mandibulae, c) R. m. sphincteris colli.

VIII. Paar: Acusticus 469

IX. Paar: Glossopharyngeus 469
Ganglion petrosum; Ganglion superius; Ganglion superius accessorium.
1. R. m. tensoris vaginae venae nasophthalmicae; 2. Nervulus tympani; 3. R. communicans n. IX. cum n. palatino; 4. R. communicans cum Ganglio-radicis n. vagi; 5. R. pharyngeus communis; 6. R. pharyngeus dorsalis; 7. R. m. hyo-mandibularis.

X. Paar: Vagus 474
Ganglion radicis n. vagi.

A. Truncus pharyngo-laryngeus 475
1. R. pharyngo-oesophageus; 2. Rr. tracheae anastomotici; 3. Rr. pharyngei ventrales; 4. R. lingualis; 5. R. m. dilatatoris laryngei; 6. R. m. constrictoris laryngei; 7. R. anastomoticus transversus laryngei.

B. Truncus visceralis 477
Ganglion Trunci n. vagi.
1. R. glandulae thyreoideae; 2. R. thymicus; 3. R. bronchialis anterior; 4. R. bronchialis posterior; 5. R. recurrens oesophagei; 6. R. recurrens laryngei; 7. R. cardiacus; 8. R. gastricus; 9. Truncus intestinalis; 10. R. hepaticus.

XII. Paar: Hypoglossus 483
Radix anterior; Radix posterior; R. descendens colli; R. post. der Radix posterior; R. m. epistropheo-squamosis ventralis.

B. Spinalnerven 485

I. Halsnerven 485

Allgemeine Verhältnisse der Innervation durch die Halsnerven . 486

α) Rr. dorsales 486

Seite

a) R. m. cervico-spinalis lateralis brevis dorsalis; b) R. m. articulo-transversalis brevis; c) R. m. articulo-cruralis longus; d) R. m. articulo-transversalis longus; e) R. cutaneo-muscularis.

β) Rr. ventrales 487

a) R. muscularis; b) R. cutaneus.

N. cervicalis I 488

a) R. dorsalis; b) R. ventralis.

N. cervicalis II 489

a) R. dorsalis; b) R. ventralis.

N. cervicalis III 489

a) R. dorsalis; b) R. ventralis.

N. cervicalis IV 490

a) R. dorsalis; b) R. ventralis.

N. cervicalis V—VII 490

N. cervicalis VIII 492

R. dorsalis u. R. ventralis (Plexuskomponente).

N. cervicalis IX 493

R. dorsalis u. R. ventralis (Plexuskomponente).

II. Dorsolumbalnerven 493

a) Rr. anteriores 495

b) Rr. posteriores 495

III. Sacralnerven 496

IV. Schwanznerven 497

Rr. dorsales; Rr. ventrales; N. recto-urogenitalis; N. penis s. clitoridis.

V. Nerven der vorderen Extremität (Plexus brachialis) 499

1. N. dorsalis scapulae 501

a) R. m. scapulo-humeralis anterior; b) R. m. carapaco-humeralis; c) N. cut. supraclavicularis; d) R. m. scapulo-humeralis-dorsalis; e) R. m. deltoidei; f) N. cut. brachialis medialis superior.

2. N. supracoracoideus 502

a) R. anterior; b) R. posterior.

3. N. brachialis dorsalis 504

a) N. cut. brachii ulnaris superior; b) Rr. m. tricipitis; c) R. m. extensoris manus; d) R. ulnaris m. extensoris dig. com. longi; e) R. m. radialis externi; f) R. m. carpi-radialis; g) R. radialis m. extensoris dig. com. longi; h) R. m. dorsalis pollicis; i) Rr. m. dig. II—V; j) Nn. digitales communes dorsales I—IV.

4. N. brachialis ventralis 509

a) R. m. infracoracoidei; b) R. m. pectoralis; c) N. coraco-brachialis; d) N. cut. brachii ulnaris inferior; e) R. m. humero-ulno-radialis; f) N. radialis: 1) R. m. pronatoris teretis, 2) N. cut. antibrachii radialis; 3) R. m. flexoris dig. com. longi sublimis, 4) R. m. pronatoris quadrati, 5) R. m. flexoris pollicis longi, 6) R. m. pronatoris manus, 7) N. digitalis volaris pollicis radialis, 8) N. digitalis communis volaris I, 9) R.

Seite

communicans cum N. ulnari; g) N. ulnaris: 1) R. m. flexoris dig. com. longi profundi, 2) R. m. ulnaris externi, 3) R. m. ulnaris interni, 4) R. m. abductor dig. V volaris, 5) Rr. m. flexoris dig. com. brevis, 6) Rr. m. carpo-digitalis, 7) N. dig. V volaris ulnaris, 8) Nn. digitales communes volares II—IV.

VI. Nerven der hinteren Extremität (Plexus lumbo-sacralis) 514

α) Plexus cruralis 520

1. N. hypogastricus 520

2. N. femoralis 521

a) R. ventralis: N. cut. femoralis medialis inferior; b) R. dorsalis: N. cut. femoralis lateralis.

3. N. obturatorius 522

a) R. anterior: N. cut. pelvis ventralis; b) R. posterior.

4. Nn. m. tensoris pleuro-peritonei 524

5. N. abdominalis lateralis 524

6. N. m. testo-femoralis 525

β) Plexus ischiadicus 525

1. N. peroneus communis 525

1. R. m. ileo-femoralis; 2. Rr. m. glutei.

A. N. peroneus medialis 527

1. R. muscularis superior; 2. R. muscularis inferior; 3. R. m. tibialis anticus; 4. R. m. extensoris hallucis longi.

B. N. peroneus lateralis 528

1. R. musculo-cutaneus; 2. Rr. m. peronei.

Arcus n. dorsalis pedis.

1. Rr. musculares; 2. Nn. digitales communes dorsales.

2. Tibialis communis 530

N. cut. cruralis lateralis.

A. N. tibialis medialis 531

1. N. surae medianus.

a) R. m. flexoris dig. com. longi profundi; b) R. superior m. flexoris dig. com. longi sublimis; c) R. inferior m. flexoris dig. com. longi sublimis.

2. N. cut. cruralis medialis.

3. R. m. gastrocnemii.

4. R. inferior m. flexoris dig. com. longi profundi.

5. R. m. flexoris hallucis longi.

6. R. m. tibialis postici.

a) N. digitalis hallucis plantaris tibialis; b) N. digitalis communis plantaris primus; c) R. communicans.

B. N. tibialis lateralis 534

1. N. digitalis communis plantaris quartus; 2. Nn. digitales communes plantares III et II; 3. Rr. musculares.

3. N. pudendus 535

γ) Plexus pudendus 536

1. N. flexoris caudae internus; 2. R. ad m. retractorem penis; 3. N. sphincteris cloacae; 4. N. coccygeo-fibularis; 5. N. piriformis superior.

C. Sympathisches Nervensystem 537

Seite

α) Grenzstrang 537
I. Halsteil des Grenzstranges 538
Ram. interganglionis major.
II. Brust- und Bauchteil des Grenzstranges 540
Ganglion fusiforme cervicale; Rr. communicantes; Ganglion thoracicum sympathicum primum; Ganglion sympathicum postarteriale; Ganglion sympathicum supraarteriale; Rr. viscerales.
III. Beckenteil des Grenzstranges 543
IV. Schwanzteil des Grenzstranges 543
β) Periphere Teile des N. sympathicus 543
I. Kopfsympathicus 543
Dorsale sympathische Bahn; ventrale Bahn.
II. Peripherer Halssympathicus 545
III. Periphere Teile des Sympathicus in der Brust- und Bauchgegend 546
N. splanchnicus major et minor.
Plexus coeliacus; Gangl. coeliacum.
Plexus aortico-urogenitalis; Ganglion renali-aorticum.
Plexus differentialis et uterovaginalis (Homologon!).
Plexus vesico-cavernosus.
Literaturverzeichnis 549
Tafelerklärung 552
Corrigenda für die erste Mitteilung 561

Corrigenda der wichtigen Fehler in der ersten Mitteilung.

Statt	Richtiger
S. 5, Z. 4: Ein enger Kanal ..... die beiden letztgenannten Knochen verbindet.	An ihm ist inmitten ein kleines, scharfrandiges Loch zu finden, welches durch ein zwischen den beiden letztgenannten Knochen ausgespanntes Band, das Lig. apicis dentis (L. ap.), durchsetzt wird.
S. 6, Z. 20: (Fig. 1, I, ...	(Fig. 1, I′, ...
S. 7, Z. 4: sein rein intervertebral	sein rein vertebral gelagerter ....
S. 19, Z. 13: SIMROCK.	SIEBENROCK.
S. 20, Z. 13: drei (selten zwei)	zwei (selten drei) ....
S. 29, Z. 2: .... am hinteren Ende (Verbr.) wird von unten her .... Tuberculum basiexoccipitale überdeckt.	.... am hinteren Ende (Verbr.) liegt von unten her regelmäßig dem Tuberculum basiexoccipitale auf.
S. 38, Z. 17: ... des Präfontonasale	.... des Präfrontonasale ....
S. 44, Z.* 6: Foramen olfactorii capsulae	Foramen olfactorium capsulae nasi ....

* Z.*, Zeile von unten; sonst von oben gezählt.

S. 63, Z. 10: Knochens und den Proc. .... Pterygoid, Basisphenoid, sowie Palatinum	Knochens, den Proc. .... Palatinums und Columella cranii (Epipterygoid), unten durch Pterygoid, Basisphenoid, sowie Palatinum, ...
S. 65, Z. 19: das Planum masseterium ...	das Planum massetericum ....
S. 67, Z.* 1: .... Knorpel zutage.	.... Knorpel zutage (Fig. 32, Pfeil b).
S. 68, Z. 2: (Fig. 32, Pfeil b).	(Fig. 34, b).
S. 68, Z. 9: .... im Mundbogen	.... im Mundboden ....
S. 71, Z. 9: eine geräumige Spanne ...	.... einen großen Winkel, der durch....
S. 78, Z. 4: Er widerlegte die Hypothese, daß	Er stellte eine Hypothese auf, daß....
S. 79, Z. 1: M. pectoralis minor ant.	M. claviculo-humeralis.
S. 86, Z. 13: ...., daß ihre Längsachse	...., daß ihre Medianebene ....
S. 88, Z. 1: ...., dieser sicherlich die gleiche Fingerzahl, aber wahrscheinlich ohne Verschiedenheit im	...., dieser sicherlich die ungleiche Phalangenzahl, aber wahrscheinlich ohne große Verschiedenheit im ....

Aus dem Anatomischen Institut der Kaiserlichen Universität Jurjew-Dorpat.

Über die Variationen der Wirbelsäule und der Extremitätenplexus bei Lacerta viridis Gessn. und Lacerta agilis Linn.

Von

Konrad Kühne.

Mit 13 Figuren im Text und Tafel XIV.

Vorliegende Arbeit wurde auf Anregung des Herrn Professor Dr. Herman Adolphi unternommen. Es handelte sich darum, festzustellen, welche Variationen an der Wirbelsäule und den Extremitätenplexus bei Reptilien vorkommen und welche Beziehungen zwischen diesen Variationen bestehen. Als Material dienten mir 51 Exemplare von *Lacerta viridis*, die ich von der Firma Kovaćs in Nagybecskerek (Ungarn) bezog, und 15 Exemplare von *Lacerta agilis*, welche ich selbst im Petersburger Gouvernement gefangen habe.

Lacerta viridis Gessn.

An der Wirbelsäule von *Lacerta viridis* lassen sich vier Regionen unterscheiden: Hals, Rumpf, Kreuzbein und Schwanz. Am vorderen Teil der Wirbelsäule fand ich bei allen 51 Exemplaren ein gleiches Verhalten. Die ersten drei Wirbel besitzen keine freien Rippen. Wirbel 4, 5 und 6 besitzen kurze Rippen, deren freies Ende knorpelig bleibt und verbreitert ist. Von diesen drei Rippen ist die erste die kürzeste, die folgenden nehmen an Länge ein wenig zu. Die Rippen des 7. und 8. Wirbels sind lang und schmal, sie unterscheiden sich in nichts von den nächstfolgenden Rippen, nur enden sie frei. Die Rippe des 9. Wirbels erreichte allemal als erste das Brustbein, die Rippe des Wirbels 13 allemal als letzte. Die bis zum Kreuzbein folgenden Wirbel tragen alle freie Rippen. Bis zum 21. Wirbel waren die Rippen stets lang. Vom 22., 23. oder auch 24. Wirbel beginnend,

werden die Rippen plötzlich wesentlich kürzer. Das letzte lange Rippenpaar gehörte in 21 Fällen dem Wirbel 21, in 29 Fällen dem Wirbel 22 und in 1 Falle dem Wirbel 23 an. Die Rippen der folgenden Wirbel sind alle kurz, bei annähernd gleichbleibender oder nach hinten zu noch ein wenig abnehmender Länge. Es findet sozusagen eine Lumbaleinschnürung statt, die in der Rumpfwirbelsäule einen vorderen thoracalen und einen hinteren lumbalen Abschnitt erkennen läßt. Dieser lumbale Abschnitt trägt freilich, im Gegensatze zur Lumbalregion der Säugetiere, freie Rippen.

Das Sacrum bestand in der allergrößten Mehrzahl der Fälle aus zwei Wirbeln (49 Exemplare von 51), die sich durch stark verbreiterte seitliche Fortsätze auszeichnen. Diese Seitenfortsätze beider Wirbel treten, ein Foramen sacrale freilassend, mit ihren lateralen Teilen aneinander. Sowohl an der ventralen als auch an der dorsalen Oberfläche bleibt ein Spalt sichtbar. In der Tiefe aber findet eine synostotische Verbindung der Seitenfortsätze statt. Der Gelenkknorpel für das Ilio-Sacralgelenk ist einheitlich. Die Körper der Sacralwirbel sind in der Regel kürzer als die der vor und hinter ihnen liegenden Wirbel. Sie sind nicht synostotisch miteinander verwachsen. Die Seitenfortsätze entspringen vom vorderen Teile des Wirbelkörpers, sie können in manchen Fällen drei Viertel seiner Länge in Anspruch nehmen.

In 23 Fällen bestand das Sacrum aus Wirbel 28 und 29, in 26 Fällen aus Wirbel 29 und 30.

Einmal (Fig. 2) bildeten zwar auch Wirbel 29 und 30 das Sacrum, doch besaß Wirbel 30 linkerseits nur einen kurzen Querfortsatz von caudalem Charakter, so daß auf dieser Seite Wirbel 29 allein den

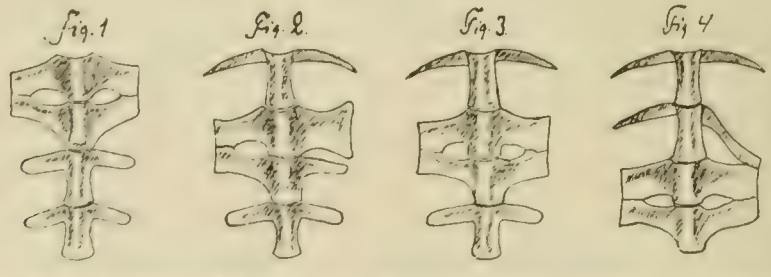

Ventrale Ansicht der Wirbel 28—31 bei vier verschiedenen Exemplaren von *Lacerta viridis*.

Kreuzbeinflügel bildete, während auf der rechten Seite keine ungewöhnlichen Verhältnisse vorlagen. Der linke Querfortsatz des Wirbels 29, der auf dieser Seite die Sacrumfunktion allein übernommen hat, ist stark verdickt und verbreitert. Er erscheint von

einer Mächtigkeit, die ich sonst nie angetroffen habe. In einem Falle (Fig. 4 und Taf. XIV, Fig. 1) beteiligten sich an der Bildung des Kreuzbeins Wirbel 29—31. Wirbel 29 trägt jederseits eine ihm gelenkig angegliederte Rippe. Die rechte endet frei, die linke aber ist an der Bildung des Kreuzbeinflügels beteiligt. Das distale Ende dieser Rippe ist mit dem linken Querfortsatze des Wirbels 30 synostotisch verbunden. Die Querfortsätze der Wirbel 30 und 31 bildeten auf der rechten Seite allein den Kreuzbeinflügel, auf der linken Seite den Hauptteil desselben. Nachdem ich dieses Objekt gezeichnet, habe ich es entkalkt und zur genaueren Kontrolle der Fortsätze des Wirbels 29 in eine Schnittserie zerlegt. Die beschriebenen Verbindungsarten ließen sich mit absoluter Sicherheit feststellen.

Betrachtet man die Körperhälften einzeln, so ergibt sich, daß der Kreuzbeinflügel 1mal von Wirbel 31 und 30, 1mal von Wirbel 31, 30 und 29, 53mal von Wirbel 30 und 29, 1mal allein vom Wirbel 29 und 46mal von Wirbel 29 und 28 gebildet wird.

Auf das Kreuzbein folgt der aus etwa 50 Wirbeln bestehende Schwanz. Die vorderen, dem Sacrum unmittelbar folgenden Schwanzwirbel sind, was Körper, obere Bögen und Dornfortsätze anbelangt, den Sacralwirbeln gleich. Die mit dem Wirbelkörper innigst verwachsenen Seitenfortsätze sind viel schwächer, in dorsoventraler Richtung abgeplattet und nehmen gleich den Dornfortsätzen nach hinten zu allmählich an Stärke ab. Die ersten drei Schwanzwirbel sind stets ohne untere Bögen, unabhängig davon, welches der letzte Sacralwirbel ist. Der erste untere Bogen gehört stets dem 4. Schwanzwirbel an; er ist dort, wo sich die Körper des 3. und 4. Schwanzwirbels berühren, beweglich angefügt. Die Beweglichkeit der unteren Bögen nimmt nach hinten zu schnell ab und etwa vom 7.—8. Schwanzwirbel an ist der untere Bogen mit dem Vorderende des Wirbels synostotisch verbunden.

Eine merkwürdige Eigentümlichkeit des Eidechsenschwanzes ist die Querteilung der Wirbelkörper in eine vordere und hintere Hälfte, worauf als erster J. Hyrtl im Jahre 1853 hingewiesen hat. Bei *Lacerta viridis* beginnt die Querteilung am 6., 7. oder 8. Schwanzwirbel und setzt sich über die ganze Schwanzwirbelsäule fort. Es waren der 36., 37. und 38. Wirbel der Gesamtreihe, doch habe ich den genaueren Ort des Beginnens der Teilung nur an 13 Exemplaren konstatiert. Die Querteilung der Wirbel erstreckt sich auch auf die nach hinten zu immer kürzer werdenden Querfortsätze und den oberen Bogen. Dem vorderen Teil gehört der untere Bogen, dem

hinteren der Dornfortsatz an. Die Gelenke zwischen den Wirbelkörpern sind schon im vorderen Teil des Schwanzes steif, im hinteren Teil des Schwanzes scheinen sie ganz zu ankylosieren. Die große Beweglichkeit des Schwanzes ist durch die Zweiteilung der Wirbel ermöglicht. Das bekannte leichte Abspringen des Eidechsenschwanzes findet stets mitten durch einen Wirbel statt.

Wie bekannt, wird ein abgerissener Eidechsenschwanz bald wieder durch Regeneration neu ersetzt, aber der neugebildete Teil enthält im Inneren keineswegs eine aus Wirbeln bestehende Säule, sondern einen elastischen, knorpelähnlichen Stab, welcher dem betreffenden Schwanzteile als Stütze dient. Der Wirbel, an welchem sich dieser Stab ansetzte, besaß stets nur den vorderen, mit einem unteren Bogen versehenen Teil, der hintere Teil war allemal mit dem abgesprungenen Schwanze verloren gegangen.

Biologisch interessant ist, daß die große Mehrzahl der Exemplare, die den Schwanz verloren haben, dem männlichen Geschlecht angehören. Es ist selten, daß ein großes, altes Männchen einen unversehrten Schwanz hat, ein kleiner oder größerer Abschnitt der Wirbelsäule war immer durch einen knorpeligen Cylinder ersetzt. Große, alte Weibchen hingegen können sehr wohl einen ganz intakten Schwanz besitzen. Der erbitterte Kampf um den Besitz des Weibchens in der Paarungszeit dürfte diese Geschlechtsverschiedenheit erklären.

Mit Ausnahme des Atlas und Epistropheus besitzen alle Wirbel vorn eine Gelenkpfanne, hinten einen Gelenkkopf. Die 5—6 ersten Wirbel besitzen an ihrer Ventralseite einen platten, in der Medianebene gelegenen Fortsatz. Die Gesamtreihe dieser Fortsätze erscheint als eine Leiste, die vorn hoch ist und nach hinten zu niedrig wird, um am 5., 6., bisweilen auch am 7. gänzlich zu verschwinden. Die Fortsätze des Atlas und Epistropheus können synostotisch verbunden sein. Gegenbaur (1898 S. 250) faßt diese Fortsätze als sekundäre Anpassungen an die Muskulatur auf, im Gegensatze zu Owen, der sie als untere Dornfortsätze betrachtete.

In der nebenstehenden Tabelle 1 ist das Verhalten der letzten langen Rippen zum ersten Sacralwirbel dargestellt. Gehören die letzten langen Rippen dem Wirbel 21 an, so war in der allergrößten Mehrzahl der Fälle (85,7 %) Wirbel 28 erster Sacralwirbel. Gehören die letzten langen Rippen dem Wirbel 22, so war in der allergrößten Mehrzahl der Fälle (81,0 %) Wirbel 29 der erste Sacralwirbel. Daß die letzte lange Rippe dem Wirbel 23 gehörte, kam nur bei einem

Exemplar vor und war auch mit einer mehr distalen Lage des Sacrums verbunden. Man sieht, die vordere und die hintere Grenze der Lumbaleinschnürung verschieben sich in der gleichen Richtung.

Tabelle 1.

Die letzte lange Rippe gehörte dem Wirbel:	Erster Sacralwirbel: 28		29		30		
	Anzahl der Beob.	%	Anzahl der Beob.	%	Anzahl der Beob.	%	Summe der Beob.
21	36	(85,7)	6	(14,3)	—	(—)	42
22	10	(17,2)	47	(81,0)	1	(1,7)	58
23	—	(—)	2	(100,0)	—	(—)	2
Summe d. Beob.	46	(45,1)	55	(53,9)	1	(1,0)	102

Der erste untere Bogen sitzt am Wirbel 33, 34 oder 35, je nachdem, ob Wirbel 29, 30 oder 31 der letzte Sacralwirbel ist. Die Korrelation ist hier eine sehr intensive. Das stimmt mit den Beobachtungen von E. Rosenberg (1896, S. 321 u. 322) an *Myrmecophaga jubata*, Claus (1876, S. 809) an *Salamandra maculosa* und Parker (1896, S. 712 u. 713) an *Necturus*, wo bei verschiedener Lage des Sacrums der Abstand zwischen Sacrum und erstem unteren Bogen gleich bleibt. Es muß somit eine innere Notwendigkeit bestehen, die den ersten unteren Bogen in einer genau bestimmten Entfernung vom Sacrum entstehen läßt.

Den Plexus brachialis von Lacertiliern haben H. v. Ihering (1878) und M. Fürbringer (1875 u. 1900) beschrieben. Ihering hat *Lacerta agilis* und *muralis*, Fürbringer *Lacerta ocellata* beschrieben und abgebildet. Die Beschreibungen von Fürbringer sind sehr genau und beziehen sich auch auf die Innervierung der Extremitätenmuskeln. Nach diesen Untersuchungen beteiligen sich bei *Lacerta* sowie auch bei der Mehrzahl der kinokranen Lacertilier die ventralen Äste des 6. bis 9. Spinalnerven an der Bildung des Plexus.

Ich habe den Plexus brachialis bei 50 Exemplaren von *Lacerta viridis* untersuchen können. Ein Exemplar erhielt ich bereits tot. Die Weichteile waren so stark in Fäulnis übergegangen, daß ich weder den Plexus brachialis noch den Plexus lumbo-sacralis untersuchen konnte. Es war gerade das Exemplar, bei welchem der linke

Kreuzbeinflügel nur aus dem Querfortsatze des Wirbels 29 bestand. An der Bildung des Plexus brachialis beteiligten sich 20mal die Nerven 5—9, 71mal die Nerven 6—9 und 9mal die Nerven 6—10. In der größten Mehrzahl aller Fälle ist somit der Plexus von Nerven 6—9 gebildet, was den Angaben von M. Fürbringer und H. v. Ihering für andere Lacertilier entspricht. Von diesem, gerade seiner überwiegenden Häufigkeit wegen als Norm zu betrachtenden Zustande breitet sich der Plexus entweder nach vorn zu aus oder nach hinten. Man sieht, die vordere und hintere Grenze des Plexus verschieben sich in der gleichen Richtung. Die dickste Wurzel des Plexus war 1mal Nerv 7, 2mal waren es Nerv 7 und 8, 75mal Nerv 8, 14mal Nerv 8 und 9, 8mal Nerv 9. Auf die verschiedene segmentale Zusammensetzung des Plexus brachialis verteilt sich die Lage des stärksten Nerven wie in Tabelle 2 angegeben. Man sieht, mit der Verschiebung der Plexusgrenze ist eine gleichsinnige Verschiebung des Schwerpunktes verbunden.

Tabelle 2.

Plexus brachialis gebildet von Nerven:	Die stärksten Plexuswurzeln sind die Nerven: 7		7 u. 8		8		8 u. 9		9		
	Anzahl der Beob.	%	Anzahl der Beob.	%	Anzahl der Beob.	%	Anzahl der Beob.	%	Anzahl der Beob.	%	Summe der Beob.
5—9	1	(5,0)	1	5,0)	18	(90,0)	—	(—)	—	(—)	20
6—9	—	(—)	1	(1,4)	56	(78,8)	11	(15,5)	3	(4,2)	71
6—10	—	(—)	—	(—)	1	(11,1)	3	(33,1)	5	(55,5)	9
Summe der Beobachtgn.	1	(1,0)	2	(2,0)	75	(75,0)	14	(14,0)	8	(8,0)	100

Der ventrale Ast des Nervus spinalis V verteilt sich in der Mehrzahl der Fälle (80,0 %) ganz in der hypaxonischen und ventralen Rumpfmuskulatur, im Musculus sphincter colli, in der Haut des Halses und gibt außerdem einige sehr feine Ästchen, die Nervi thoracici sup. et ant. an die Muskeln collo-scapularis, episterno-cleidomastoideus und cucullaris ab.

In 20 Fällen (20 %) beteiligte sich Nerv 5 an der Bildung des Plexus brachialis. Einmal führte allerdings nur ein Ästchen von Nerv 6 zu Nerv 5. Da es aber sehr wohl möglich ist, daß hier rückläufige Fasern vom Nerven 5 zum Nerven 6 ziehen, so habe ich diesen Fall auch hierher gerechnet. Eine Auffaserung ist mir an

diesem Verbindungsfaden nicht gelungen. In 14 weiteren Fällen teilten sich sowohl Nerv 5 als auch Nerv 6, wobei ein Fasernaustausch stattfand. Die Verbindung beider Nerven war entweder derartig wie auf Tafel XIV, Fig. 2 dargestellt, oder wie die Textfiguren 5 und 6 es zeigen, wo der Verlauf der Fasern des Nerven 5 eingetragen ist, wie er durch Auffaserung unter einer 16fach vergrößernden Präparierlupe erkannt werden konnte. In 5 Fällen gab Nerv 5 einen Ast ab, der sich spitzwinklig mit dem Plexusast des Nerven 6 verband.

Fig. 5.

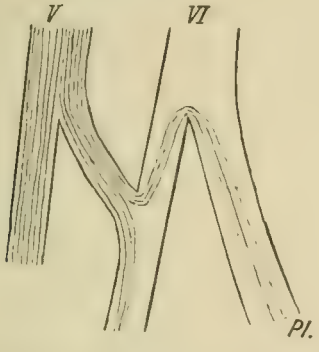

Fig. 6.

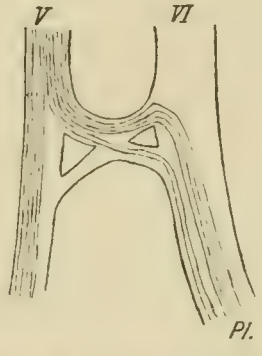

Zwei verschiedene Verbindungsformen von Nerv 5 und 6. *Pl.* Ast zum Plexus brachialis.

Der ventrale Ast des 6. Spinalnerven beteiligt sich stets an der Bildung des Plexus brachialis und ist nie die stärkste, meist eine schwache Wurzel. Bald nach dem Erscheinen aus dem Foramen intervertebrale teilt der Nerv sich in zwei Äste; der proximale begibt sich zur ventralen Rumpfmuskulatur, und zwar in 85 % der Fälle direkt, in 15 % unter Anschluß an den 5. Spinalnerven. Der distale Ast gibt feine Ästchen, die Nn. thoracici sup. VI, an die Muskeln levator scapulae und serratus ab (diese Ästchen entspringen bisweilen auch vom proximalen Aste) und verbindet sich dann mit dem 7. Spinalnerven.

Der ventrale Ast des 7. Spinalnerven ist fast stets dicker als der 6. Meist ist er der drittstärkste Ast des Plexus; ganz selten (1 % aller Fälle) war er für sich allein oder gleich Nerv 8 (2 % aller Fälle) die stärkste Wurzel des Plexus brachialis.

Der ventrale Ast des 8. Spinalnerven ist in der Mehrzahl der Fälle die stärkste Plexuswurzel, und zwar in 75 % aller Fälle für sich allein, in 2 % in Verbindung mit Nerv 7, in 14 % in Verbindung mit Nerv 9.

Der ventrale Ast des 9. Spinalnerven ist meist die zweitstärkste Plexuswurzel. In 8 % aller Fälle war sie für sich allein die stärkste Plexuswurzel, in 14 % in Verbindung mit Nerv 8. Bei einem Exem-

Tabelle 3.

Plexus lumbosacralis wird gebildet von den Nerven	Die stärksten Plexuswurzeln sind die Nerven: 26 u. 28		27		27 u. 28		28		28 u. 29		29		29 u. 30		30		Summe der Beob.
	Anzahl der Beob.	%	Anzahl der Beob.	%	Anzahl der Beob.	%	Anzahl der Beob.	%	Anzahl der Beob.	%	Anzahl der Beob.	%	Anzahl der Beob.	%	Anzahl der Beob.	%	
24—30	—	(—)	—	(—)	—	(—)	1	(100,0)	—	(—)	—	(—)	—	(—)	—	(—)	1
25—30	1	(5,3)	—	(—)	2	(10,5)	14	(73,7)	1	(5,3)	1	(5,3)	—	(—)	—	(—)	19
26—30	—	(—)	2	(8,3)	2	(8,3)	9	(37,5)	4	(16,7)	7	(29,2)	—	(—)	—	(—)	24
26—31	—	(—)	—	(—)	—	(—)	—	(—)	2	(16,7)	10	(83,3)	—	(—)	—	(—)	12
27—31	—	(—)	—	(—)	—	(—)	3	(7,5)	2	(5,0)	27	(67,5)	4	(10,0)	4	(10,0)	40
27—32	—	(—)	—	(—)	—	(—)	—	(—)	—	(—)	1	(25,0)	1	(25,0)	2	(50,0)	4
Summe der Beobachtungen	1	(1,0)	2	(2,0)	4	(4,0)	27	(27,0)	9	(9,0)	46	(46,0)	5	(5,0)	6	(6,0)	100

plare gab aber Nerv 9 beiderseits nur ein ganz dünnes Fädchen zum Plexus brachialis ab, während der Hauptast einen Intercostalnerv bildete. Der linke Plexus brachialis dieses Tieres ist als Spiegelbild auf Taf. XIV, Fig. 2 dargestellt. Nerv 7 bildete hier die stärkste Plexuswurzel, Nerv 5 stand in Beziehungen zum Plexus.

Der ventrale Ast des Nerven 10 ist stets ein Intercostalnerv, doch gab er in 9 % aller Fälle ein dünnes Fädchen an den Plexus brachialis ab. Ein solcher Fall ist auf Tafel XIV, Fig. 3 abgebildet. Vergleicht man diese beiden Plexus miteinander, so ist die hochgradige Ähnlichkeit auffallend, wobei nur der Plexus in Fig. 3 gegen den Plexus in Fig. 2 um ein Segment distal verschoben erscheint.

Die peripheren Äste des Plexus brachialis von *Lacerta* sind von FÜRBRINGER (1875 und 1900) auf das genaueste dargestellt.

Das Verhalten von *Lacerta viridis* stimmt im allgemeinen mit dieser Beschreibung überein. In den Plexus auf Tafel XIV, Fig. 2 und 3 sind die wichtigsten peripheren Äste bezeichnet. Natürlich finden sich auch hier die mannigfaltigsten individuellen Variationen. Die einzelnen Äste können verschiedene segmentale Zusammensetzung haben, was auch aus Fig. 2 und 3 auf Tafel XIV, zu ersehen ist. Dieses im einzelnen nachzuweisen, wäre gewiß von großem Interesse. Dazu wäre aber die Auffaserung des gesamten Plexus nötig, sie allein würde zu einem sicheren Ergebnis führen. Bei der Kleinheit des Objektes war diese Methode für mich leider nicht durchführbar.

Der Plexus lumbo-sacralis von *Lacerta* ist von Gegenbaur (1871), Hoffmann (1876), Mivart and Clarke (1877) und Gadow (1881) untersucht worden. Die Beschreibung von Gadow bezieht sich auch auf die Innervation der Extremitätenmuskeln und ist als die genaueste anzusehen. Alle diese Autoren haben auch *Lacerta viridis* untersucht und ihren Plexus lumbo-sacralis abgebildet. Was bei einer Untersuchung einer größeren Anzahl lumbo-sacraler Plexus besonders auffällt, ist die außerordentliche Mannigfaltigkeit der segmentalen Zusammensetzung und die Verschiedenheit der Beziehungen zum Sacrum, weshalb die Beschreibungen und Abbildungen der Autoren voneinander abweichen.

Tabelle 4.

Das Sacrum besteht aus den Wirbeln	Der Plexus lumbo-sacralis besteht aus den Nerven: 24—30		25—30		26—30		26—31		27—31		27—32		Summe der Beob.
	Anzahl der Beob.	%	Anzahl der Beob.	%	Anzahl der Beob.	%	Anzahl der Beob.	%	Anzahl der Beob.	%	Anzahl der Beob.	%	
28 u. 29	1	(2,2)	19	(41,3)	24	(52,2)	2	(4,3)	—	(—)	—	(—)	46
29 u. 30	—	—	—	(—)	—	(—)	10	(19,2)	40	(76,9)	2	(3,9)	52
30 u. 31 [1]	—	—	—	(—)	—	(—)	—	—	—	(—)	2	(100,0)	2
Summe der Beobachtgn.	1	(1,0)	19	(19,0)	24	(24,0)	12	(12,0)	40	(40,0)	4	(4,0)	100

Ich habe 100 Plexus lumbo-sacrales von *Lacerta viridis* untersuchen können. Der Plexus war in etwa zwei Dritteln der Fälle (64 %) von 5 Wurzeln, in etwa einem Drittel (35 %) aller Fälle von

[1] Linkerseits hatte bei diesem Sacrum auch der 29. Wirbel einen gewissen Anteil an der Bildung des Kreuzbeinflügels (vgl. S. 564 Fig. 4).

Tabelle 5.

Das Sacrum besteht aus den Wirbeln:	Die stärksten Plexuswurzeln sind die Nerven:																			
	26 u. 28		27		27 u. 28		28		28 u. 29		29		29 u. 30		30		Summe der Beob.
	Anzahl der Beob.	%	Anzahl der Beob.	%	Anzahl der Beob.	%	Anzahl der Beob.	%	Anzahl der Beob.	%	Anzahl der Beob.	%	Anzahl der Beob.	%	Anzahl der Beob.	%	
28 u. 29	1	(2,2)	2	(4,3)	4	(8,8)	24	(52,2)	5	(10,8)	10	(21,7)	—	(—)	—	(—)	46
29 u. 30	—	(—)	—	(—)	—	(—)	3	(5,8)	4	(7,7)	36	(69,2)	5	(9,6)	4	(7,7)	52
30 u. 31[1]	—	(—)	—	(—)	—	(—)	—	(—)	—	(—)	—	(—)	—	(—)	2	(100,0)	2
Summe der Beobachtungen	1	(1,0)	2	(2,0)	4	(4,0)	27	(27,0)	9	(9,0)	46	(46,0)	5	(5,0)	6	(6,0)	100

[1] Linkerseits hatte bei diesem Sacrum auch der 29. Wirbel einen gewissen Anteil an der Bildung des Kreuzbeinflügels (vgl. S. 564 Fig. 4).

6 Wurzeln und nur ganz selten (1 % aller Fälle) von 7 Wurzeln gebildet.

1mal bestand der Plexus aus den Nerven 24—30, 19mal aus den Nerven 25—30, 24mal aus den Nerven 26—30, 12mal aus den Nerven 26—31, 40mal aus den Nerven 27—31 und 4mal aus den Nerven 27—32. Man sieht, die vordere und die hintere Grenze des Plexus lumbo-sacralis verschieben sich in der gleichen Richtung, wobei die vordere Grenze sich um 3 Segmente verschieben kann, die hintere um 2. Die erste Plexuswurzel war 1mal Nerv 24, 19mal Nerv 25, 36mal Nerv 26 und 44mal Nerv 27, die letzte Plexuswurzel war 44mal Nerv 30, 52mal Nerv 31 und 4mal Nerv 32.

Unter den Plexuswurzeln war meist eine (81 %) deutlich die stärkste Wurzel, bisweilen (19 %) zwei, wobei diese zwei nebeneinander lagen. In einem Falle waren sie durch einen dünneren Nerv getrennt. Die dickste bzw. die dicksten Wurzeln des Plexus lumbosacralis waren 1mal Nerv 26 und 28, 2mal Nerv 27, 4mal Nerv 27 und 28, 27mal Nerv 28, 9mal Nerv 28 und 29, 46mal Nerv 29, 5mal

Nerv 29 und 30 und 6mal Nerv 30. In vorstehender Tabelle 3 ist die Lage dieser stärksten Plexuswurzeln bei der verschiedenen Zusammensetzung des Plexus angegeben. Man sieht, daß mit der Verschiebung der vorderen und hinteren Grenze des Plexus eine gleich gerichtete Verschiebung der stärksten Plexuswurzeln verbunden ist.

Die Beziehungen des Plexus lumbo-sacralis zum Sacrum sind aus Tabelle 4 und 5 zu entnehmen. Tabelle 4 zeigt, welche Nerven sich bei den verschiedenen Lagen des Sacrums an der Bildung des Plexus lumbo-sacralis beteiligen. Mit der Verschiebung des Sacrums ist auch eine gleich gerichtete Verschiebung des Plexus verbunden.

Tabelle 5 zeigt, welche Nerven bei den verschiedenen Lagen des Sacrums die stärksten Plexuswurzeln bilden. Auch hier findet eine gleichsinnige Verschiebung statt.

Wie schon erwähnt, wird der Plexus lumbo-sacralis von 5—7 Wurzeln gebildet. Auf die verschiedenen Lagen des Sacrums verteilt sich das, wie in vorliegender Tabelle 6 angegeben.

Tabelle 6.

Das Sacrum besteht aus den Wirbeln:	Die Anzahl der Wurzeln des Plexus lumbo-sacralis betrug:						
	7		6		5		
	Anzahl der Beob.	%	Anzahl der Beob.	%	Anzahl der Beob.	%	Summe der Beob.
28 u. 29	1	(2,2)	21	(45,6)	24	(52,2)	46
29 u. 30	—	(—)	12	(23,1)	40	(76,9)	52
38 u. 31[1]	—	(—)	2	(100,0)	—	(—)	2
Summe der Beobachtungen	1	(1,0)	35	(35,0)	64	(64,0)	100

Die Anzahl der an der Plexusbildung beteiligten Präsacralnerven betrug ganz selten 5 (1 %), häufig 4 (29 %) und in der größten Mehrzahl der Fälle 3 (70 %). Die Verteilung auf die verschiedenen Lagen des Sacrums ist aus Tabelle 7 zu ersehen.

Postsacrale Nerven, die sich an der Bildung des Plexus lumbo-sacralis beteiligten, gab es fast stets nur einen (96 %), ganz selten waren es zwei (4 %). Zwei postsacrale Plexuswurzeln kommen, wie

[1] Siehe Anmerkung auf S. 571.

aus Tabelle 8 zu ersehen ist, gleich selten vor, mag das Sacrum aus Wirbeln 28 und 29 oder aus Wirbeln 29 und 30 gebildet werden. Die Anzahl der Plexuswurzeln und die Zahl der präsacralen Wurzeln ist dagegen größer, wenn das Sacrum mehr proximal liegt.

Tabelle 7.

Das Sacrum besteht aus den Wirbeln:	Anzahl der präsacralen Plexuswurzeln: 5		4		3		
	Anzahl der Beob.	%	Anzahl der Beob.	%	Anzahl der Beob.	%	Summe der Beob.
28 u. 29	1	(2,2)	19	(41,3)	26	(56,5)	46
29 u. 30	—	(—)	10	(19,2)	42	(80,8)	52
30 u. 31[1]	—	(—)	—	(—)	2	(100,0)	2
Summe der Beobachtungen	1	(1,0)	29	(29,0)	70	(70,0)	100

Tabelle 8.

Das Sacrum besteht aus den Wirbeln:	Anzahl der postsacralen Plexuswurzeln: 1		2		
	Anzahl der Beobacht.	%	Anzahl der Beobacht.	%	Summe der Beob.
28 u. 29	44	(95,7)	2	(4,3)	46
29 u. 30	50	(96,1)	2	(3,9)	52
30 u. 31[1]	2	(100,0)	—	(—)	2
Summe der Beobachtungen	96	(96,0)	4	(4,0)	100

In den meisten Fällen (62 %) war der erste Präsacralnerv[2] die einzige stärkste Plexuswurzel, in 10 % aller Fälle war er es in Verbindung mit dem zwischen den beiden Sacralwirbeln austretenden Nerven (dem Sacralnerven) und in 8 % aller Fälle in Verbindung mit dem zweiten Präsacralnerven. In 14 % aller Fälle war der Sacralnerv die einzige stärkste Plexuswurzel, in 5 % aller Fälle war es der 2. Präsacralnerv. Ganz selten (1 % aller Fälle) waren der

[1] Siehe Anmerkung auf S. 571.

[2] Die Sacralnerven sind nach dem Vorgange von Gadow rückwärts gezählt.

dritte und der erste Präsacralnerv die beiden stärksten Wurzeln des Plexus lumbo-sacralis.

Tabelle 9 zeigt, daß die Beziehungen der stärksten Plexuswurzeln zum Sacrum bei den verschiedenen Lagen des Sacrums doch etwas verschieden sind. Ist das Sacrum aus Wirbeln 29 und 30 gebildet, so ist der Sacralnerv nur in 7,7 % aller Fälle die stärkste Plexuswurzel, ist dagegen das Sacrum aus Wirbeln 28 und 29 gebildet, so ist der Sacralnerv weit häufiger (21,7 %) die einzige stärkste Plexuswurzel. Der erste Präsacralnerv ist bei allen Lagen des Sacrums in der Mehrzahl der Fälle die einzige stärkste Plexuswurzel, doch ist die Häufigkeit des Vorkommens bei der mehr distalen Lage des Sacrums wesentlich größer (69,2 % gegen 52,2 %).

Tabelle 9.

Das Sacrum besteht aus den Wirbeln:	Stärkste Plexuswurzeln sind:												
	3. u. 1. Präsacralnerv		2. Präsacralnerv		2. u. 1. Präsacralnerv		1. Präsacralnerv		1. Präsacral- u. Sacralnerv		Der Sacralnerv		
	Anzahl der Beob.	%	Anzahl der Beob.	%	Anzahl der Beob.	%	Anzahl der Beob.	%	Anzahl der Beob.	%	Anzahl der Beob.	%	Summe der Beob.
28 u. 29	1	(2,2)	2	(4,3)	4	(8,8)	24	(52,2)	5	(10,8)	10	(21,7)	46
29 u. 30	—	(—)	3	(5,8)	4	(7,7)	36	(69,2)	5	(9,6)	4	(7,7)	52
30 u. 31[1]	—	(—)	—	(—)	—	(—)	2	(100,0)	—	(—)	—	(—)	2
Summe der Beobachtg.	1	(1,0)	5	(5,0)	8	(8,0)	62	(62,0)	10	(10,0)	14	(14,0)	100

Der Plexus mit samt seinen peripheren Ästen ist in Tafel XIV, Fig. 4—8 dargestellt. Es sind lauter Fälle gewählt, bei denen das Sacrum aus Wirbeln 28 und 29 bestand, so daß Nerv 29 allemal den Sacralnerv bildete. Er ist allemal mit *S* bezeichnet. Der erste zum Plexus gehörige Nerv, mag er nun 26 oder 25 oder, wie in Fig. 8, Nerv 24 sein, gibt allemal noch einen proximalen Ast an die Bauchmuskulatur ab. Der Plexus selbst zerfällt in zwei Teile, einen proximalen Plexus cruralis und einen distalen Plexus ischiadicus. Vom Plexus cruralis geht der Nervus obturatorius ab, der sich nach Durchbohrung des Os pubis zu den Muskeln der Adductorengruppe begibt.

Die Verbindung zwischen Plexus cruralis und Plexus ischiadicus

[1] S. Anmerkung auf S. 571.

bildet meist (wie in Fig. 6, 7 und 8 auf Tafel XIV) der zweite Präsacralnerv, indem er sich nach seinem Austritte aus dem Foramen intervertebrale in zwei Äste teilt, von denen der vordere zum Plexus cruralis, der hintere zum Plexus ischiadicus geht. Es ist der von Ihering (1878) als Nervus furcalis bezeichnete Stamm, welcher ihm als wichtiges Fundament zum Aufbaue seiner Theorie diente. Bei Untersuchung einer größeren Anzahl von Plexus von *Lacerta viridis* stellt es sich heraus, daß wir es hier in keinem Falle mit einem konstanten Gebilde zu tun haben. Zunächst kann es auch, wie in Fig. 4 auf Tafel XIV, der erste Präsacralnerv sein, der den Nervus furcalis bildet, dann aber kommen auch Fälle vor, wo, wie in Fig. 5 auf Tafel XIV, der erste und zweite Präsacralnerv gegenseitig die Fasern austauschen, so daß keiner von ihnen oder beide als furcales bezeichnet werden müßten. Das gleiche Verhalten des Nervus furcalis beim Menschen wurde bereits von Eisler (1892) konstatiert. Die Dicke der Verbindungsäste kann sehr verschieden sein. Einmal schickt der Nervus furcalis die Hauptmasse seiner Fasern zum Plexus ischiadicus und gibt nur ein dünnes Ästchen an den Plexus cruralis ab, ein anderes Mal geht umgekehrt die Hauptmasse zum Plexus cruralis, während der Plexus ischiadicus nur ein feines Fädchen empfängt. Eine Verbindung zwischen beiden Teilen des Plexus lumbosacralis war aber stets vorhanden. Zwischen den extremen Verbindungsformen kann man die verschiedensten Übergänge finden.

Eine Vergrößerung der Zahl der an der Plexusbildung beteiligten Präsacralnerven geschieht meist zugunsten des Plexus cruralis. Die Zahl der Wurzeln des Plexus ischiadicus beträgt meist drei.

Auf den Plexus ischiadicus folgt noch ein Nerv, den ich, der Kürze wegen, als Nervus perinei bezeichnen möchte. Er versorgt den Musculus transversus perinei, die After- und Genitalmuskulatur sowie auch die Haut dieser Gegend. Er entstammt entweder den beiden ersten postsacralen Nerven (Fig. 4 Tafel XIV) oder, wie in den meisten Fällen, nur dem ersten postsacralen Nerven (Fig. 5 Tafel XIV) oder dem Sacralnerven und ersten postsacralen Nerven (Fig. 6 u. 7 Tafel XIV) oder, ganz selten, wie es in Fig. 8 auf Tafel XIV scheint, nur dem Sacralnerven.

Die Fig. 4—8 Tafel XIV bilden zugleich eine Illustration für die aus den Tabellen 4 und 5 hervorgehende Tatsache, daß eine Verschiebung des Plexus lumbo-sacralis bei gleichbleibender Lage des Sacrums vorkommt, die Umbildung des Plexus somit der Umbildung des Sacrums gegenüber eine relative Selbständigkeit besitzt. Bei

gleichbleibendem Sacrum zeigt Fig. 4 den am weitesten distal, Fig. 8 den am weitesten proximal gelegenen Plexus. Fig. 5, 6 und 7 sind Zwischenstufen.

In Fig. 4 sind nur drei präsacrale Nerven 26, 27 und 28 an der Bildung des Plexus beteiligt. Nerv 26 geht mit der Hauptmasse seiner Fasern zur Bauchmuskulatur und gibt dem Plexus nur einen Ast von geringer Stärke ab. Die Verbindung zwischen Plexus cruralis und ischiadicus wird durch Nerv 28 vermittelt. Nerv 29, der Sacralnerv, ist die Hauptwurzel des Plexus ischiadicus. Nerv 30 teilt sich in zwei Äste. Der vordere Ast verläuft zum Plexus ischiadicus, der hintere verbindet sich mit dem nächstfolgenden 31. zu einer Schlinge, von welcher der Nervus perinei abgeht.

In Fig. 5 ist Nerv 26 stärker und sendet den größten Teil seiner Fasern zum Plexus lumbo-sacralis. Die Verbindung zwischen Plexus cruralis und Plexus ischiadicus ist eine doppelte und wird von Nerv 27 und 28 vermittelt, welch letzterer der dickste Nerv des Plexus ist. Nerv 31 hat, wie auch in den folgenden Fällen, keinen Anteil an der Bildung des Plexus. Der Nervus perinei wird nur aus Fasern des 30. Spinalnerven gebildet.

In Fig. 6, 7 und 8 sehen wir ein weiteres Vordringen der vorderen Plexusgrenze, indem nach fortschreitender Zunahme der Beteiligung des 25. Spinalnerven am Plexus lumbo-sacralis auch noch der 24. sich mit letzterem verbindet. Die Rolle eines Verbindungsstammes zwischen Plexus cruralis und ischiadicus übernimmt allemal Nerv 27. Der Nerv 29 (*S*) verliert allmählich seine Hauptrolle am Plexus ischiadicus und bildet zuerst mit dem Nerv 30 (Fig. 6 u. 7), zuletzt vielleicht allein (Fig. 8), den Stamm des Nervus perinei und beteiligt sich außerdem noch an der Innervation des Musculus ischiocaudalis.

Denken wir uns nun das Sacrum in Fig. 8 um ein Segment nach vorn zu verschoben, so daß Nerv 28 der Sacralnerv wird, so bekommen wir ein Verhalten ungefähr wie in Fig. 5, nur haben Sacrum und Plexus dann eine um 1 niedrigere Ordnungszahl.

Dem Plexus ischiadicus kann in einzelnen Fällen ein Plexus pudendus folgen, indem der letzte zum Plexus lumbo-sacralis zu rechnende Nerv, der noch an der Innervation der Muskeln der Hinterseite des Beckens und Oberschenkels teilnimmt, sich mit einem oder zwei nächstfolgenden Nerven verbindet. Diese Nerven können aber auch ihr peripheres Verbreitungsgebiet erreichen, ohne sich vorher zu einem Plexus zu verbinden.

Einen besonders merkwürdig gebildeten Plexus pudendus fand ich bei einem nicht voll ausgewachsenen Exemplar von *Lacerta viridis* (Fig. 7). Der 32. Nerv der rechten Seite, zugleich der dritte Postsacralnerv, gab ein Ästchen zum 33. Spinalnerven, während sich dem 31. Nerven der 32. Nerv der anderen (linken) Seite mit seinem ganzen Bestande anschloß. Er überkreuzte die Wirbelsäule auf der Ventralseite. Auf der linken Seite konnte ich keinen Ast von diesem Nerven konstatieren. Der 31. Nerv der rechten Seite und der 32. Nerv der linken Seite versorgten nach ihrer Vereinigung den rechten Musculus ischiocaudalis. Auf der linken Seite war kein Plexus pudendus gebildet. Das gänzliche Fehlen jeglicher Äste des betreffenden Spinalnerven für die linke Seite macht die Annahme, daß es sich hier um einen Teil des Nerven der rechten Seite handelt, der aber den Wirbelkanal auf der linken verläßt, unwahrscheinlich.

Fig. 7.

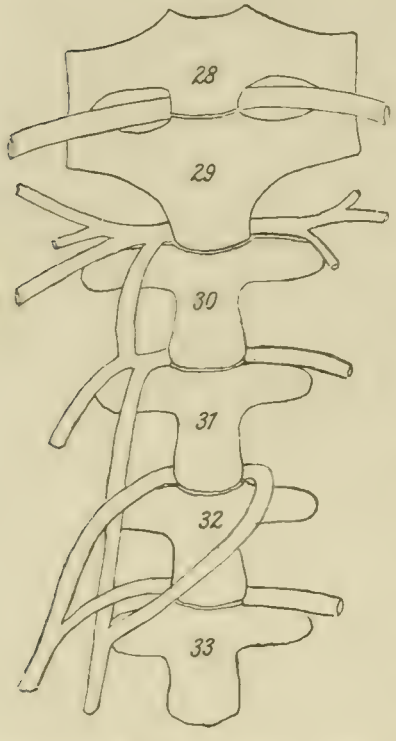

Spinalnerv 29—33 bei einem jugendlichen Exemplar von *Lacerta viridis*. Ventralansicht.

Wir haben im obigen gesehen, daß das Skelet an der Cervico-thoracal-Grenze keine Variationen zeigte, während sowohl die Extremitätenplexus als auch das distale Ende des Thorax und das Sacrum nicht unbedeutende Variationen aufwiesen. Auf die gleichsinnige Verschiebung des Sacrums mit dem Plexus lumbo-sacralis und der hinteren Thoraxgrenze habe ich bereits oben hingewiesen (vgl. Tabelle 4 u. 1). Um nun nachzuweisen, ob irgendwelche Wechselbeziehungen zwischen den Variationen des Plexus brachialis einerseits und des Plexus lumbo-sacralis, des Sacrum und der Lage der letzten langen Rippe anderseits bestehen, habe ich die Befunde in den Tabellen 10, 11 und 12 nach diesem Gesichtspunkt hin zusammengestellt. Ich will es nicht verkennen, daß das mir zur Verfügung stehende Material für diesen Zweck nicht allzu reichlich ist, aber es genügt doch, um uns einen Einblick in diese Beziehungen zu geben.

Aus Tabelle 10 ersehen wir, daß, wenn der Plexus brachialis aus den Nerven 5—9 besteht, also seine proximalste Lage hat, der Plexus lumbo-sacralis 1mal (5 %) aus Nerven 24—30 gebildet ist

Tabelle 10.

Der Plexus brachialis ist gebildet von Nerven:	Der Plexus lumbo-sacralis besteht aus den Nerven: 24—30		25—30		26—30		26—31		27—31		27—32		
	Anzahl der Beob.	%	Anzahl der Beob.	%	Anzahl der Beob.	%	Anzahl der Beob.	%	Anzahl der Beob.	%	Anzahl der Beob.	%	Summe der Beobachtg.
5—9	1	(5,0)	9	(45,0)	3	(15,0)	6	(30,0)	1	(5,0)	—	(—)	20
6—9	—	(—)	9	(12,6)	18	(25,3)	5	(7,0)	37	(52,1)	2	(2,9)	71
6—10	—	(—)	1	(11,1)	3	(33,3)	1	(11,1)	2	(22,2)	2	(22,2)	9
Summe der Beobachtungen	1	1,0)	19	(19,0)	24	(24,0)	12	(12,0	40	(40,0)	4	4,0	100

Tabelle 11.

Der Plexus brachialis ist gebildet von Nerven:	Das Sacrum besteht aus Wirbeln: 28 u. 29		29 u. 30		30 u. 31[1]		
	Anzahl der Beob.	%	Anzahl der Beob.	%	Anzahl der Beob.	%	Summe der Beob.
5—9	13	(65,0)	7	(35,0)	—	(—)	20
6—9	29	(40,0)	41	(57,7)	1	(1,4)	71
6—10	4	(44 4)	4	(44,4)	1	(11,1)	9
Summe der Beobachtungen	46	(46,0)	52	(52,0)	2	(2,0)	100

[1] S. Anmerkung auf S. 571.

Tabelle 12.

Der Plexus brachialis ist gebildet von Nerven:	Die letzte lange Rippe gehörte dem Wirbel: 21		22		23		
	Anzahl der Beob.	%	Anzahl der Beob.	%	Anzahl der Beob.	%	Summe der Beob.
5—9	17	(85,0)	3	(15,0)	—	(—)	20
6—9	23	(32,4)	46	(64,8)	2	(2,8)	71
6—10	2	(22,2)	7	(77,7)	—	(—)	9
Summe der Beobachtungen	42	(42,0)	56	(56,0)	2	(2,0)	100

und somit seine proximalste Lage hat. Ein aus Nerven 25—30 gebildeter, somit gleichfalls proximal gelegener Plexus lumbo-sacralis ist besonders häufig (45 %). Die weiter distale Lage des Plexus (Nerv 27—31) kommt mit 5 % nur selten vor, während die allerdistalste Lage (Nerv 27—32) ganz fehlt. Bei den mehr distalen Lagen des Plexus brachialis (Nerv 6—9 und Nerv 6—10) wurde die allerproximalste Lage des Plexus lumbo-sacralis (Nerv 24—30) gar nicht beobachtet, die nächstfolgende (Nerv 25—30) relativ selten (12,6 % und 11,1 %). Die distalen Lagen des Plexus lumbo-sacralis waren dagegen häufig. Besteht der Plexus brachialis aus dem 6.—9. Spinalnerven, so war in 52,1 % aller Fälle der Plexus lumbo-sacralis aus Nerven 27—31 zusammengesetzt und in 2,9 % aller Fälle fand sich die allerdistalste Lage des Plexus lumbo-sacralis (Nerv 27—32). War der Plexus brachialis aus Nerven 6—10 zusammengesetzt, so fand sich diese distalste Lage des Plexus lumbo-sacralis schon relativ häufig (22,2 %). Es ist somit aus dieser Tabelle klar zu ersehen, daß der Plexus brachialis und der Plexus lumbo-sacralis die Tendenz haben, sich in der gleichen Richtung zu verschieben.

Aus Tabelle 11 ist zu ersehen, daß, wenn der Plexus brachialis aus Nerv 5—9 besteht, das Sacrum in zwei Dritteln aller Fälle (65 %) aus Wirbeln 28 und 29 gebildet wird. Bei der proximalen Lage des Plexus brachialis ist somit die proximale Lage des Sacrum besonders häufig. Ist dagegen der Plexus brachialis aus Nerv 6—9 oder Nerv 6—10 gebildet, so ist die proximalste Lage des Sacrum mit 40 % bzw. 44,4 % weniger häufig, während die distale Lage des Sacrum (Wirbel 29 und 30) häufiger wird und die Zusammensetzung des Sacrum aus Wirbel 30 und 31 in die Erscheinung tritt. Die gleichsinnige Verschiebung des Plexus brachialis und des Sacrum ist somit deutlich.

Tabelle 12 zeigt die Beziehungen zwischen der Zusammensetzung des Plexus brachialis und der Lage der letzten langen Rippe mit voller Deutlichkeit. Je weiter der Plexus nach hinten liegt, um so häufiger liegt auch die letzte lange Rippe mehr nach hinten.

Somit besteht eine gewisse Wechselbeziehung zwischen den Variationen der brachialen und lumbo-sacralen Extremitätenplexus, des Sacrum und des hinteren Thoraxendes, indem alle diese Gebilde die Tendenz haben, in einer gleichen Richtung zu variieren. Ist die vordere oder hintere Grenze des Plexus brachialis dem Kopfe näher, so liegen auch die hintere Thoraxgrenze, die Grenzen des Plexus lumbo-sacralis und das Sacrum besonders häufig dem Kopfe näher.

Sind die Grenzen des Plexus brachialis dem Kopfe ferner, so liegen auch jene anderen Grenzen besonders häufig dem Kopfe ferner.

Lacerta agilis.

Von *Lacerta agilis* konnte ich leider nur 15 Exemplare untersuchen. Der vordere Teil der Wirbelsäule hatte dasselbe Verhalten, wie bei *Lacerta viridis* beschrieben, und zeigte keine Variationen. Die letzte lange Rippe gehörte bei 2 Exemplaren Wirbel 20 an, bei 6 Exemplaren Wirbel 21, bei 4 Exemplaren Wirbel 22 und bei 3 Exemplaren dem Wirbel 23.

Das Sacrum variiert sehr stark. Es besteht in der Regel aus zwei Wirbeln. In den Fig. 8—13 sind die verschiedenen Kreuzbeine, die

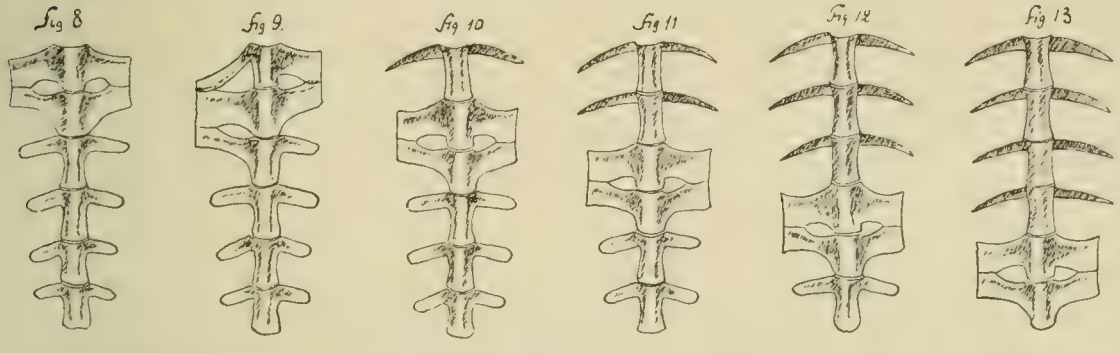

Ventrale Ansicht der Wirbel 26—31 bei sechs verschiedenen Exemplaren von *Lacerta agilis*.

ich bei *Lacerta agilis* gefunden habe, dargestellt. 2mal bestand es aus Wirbeln 26 und 27 (Fig. 8), 1mal (Fig. 9) wurde der Kreuzbeinflügel links von den Querfortsätzen der Wirbel 26 und 27 gebildet, rechts von den Querfortsätzen der Wirbel 26, 27 und 28, wobei die rechten Querfortsätze der Wirbel 26 und 28 relativ schlank waren. Der linke Querfortsatz vom Wirbel 28 verhielt sich wie die Querfortsätze der Caudalwirbel. 4mal bestand das Sacrum aus Wirbel 27 und 28 (Fig. 10), 3mal aus Wirbel 28 und 29 (Fig. 11), 3mal aus Wirbel 29 und 30 (Fig. 12) und 2mal aus Wirbel 30 und 31.

Zwischen dem letzten langen Rippenpaar und dem 1. Sacralwirbel liegen selten 4, meist 5, häufig auch 6 Wirbel mit kurzen beweglichen Rippen. Tabelle 13 gibt über die Lage der letzten langen Rippe bei den verschiedenen Lagen des Sacrum Auskunft. Man sieht, wie sich die hintere Thoraxgrenze und das Sacrum in gleicher Weise verschieben.

Der Plexus brachialis bestand 5mal aus den Nerven 5—9, 10mal aus den Nerven 6—9 und 15mal aus den Nerven 6—10. Die stärksten Plexuswurzeln waren 3mal Nerv 7 und 8, 11mal

Nerv 8, 7mal Nerv 8 und 9 und 9mal Nerv 9. Tabelle 14 gibt eine Übersicht, wie mit der Verschiebung der Plexusgrenzen auch die Lage der stärksten Plexuswurzeln sich gleichsinnig verschiebt.

Tabelle 13.

Letzte lange Rippe gehört Wirbel:	Erster Sacralwirbel ist Wirbel: 26		27		28		29		30		Summe der Beob.
	Anzahl der Beob.	%	Anzahl der Beob.	%	Anzahl der Beob.	%	Anzahl der Beob.	%	Anzahl der Beob.	%	
20	4	(66,6)	2	(33,3)	—	(—)	—	(—)	—	(—)	6
21	2	(20,0)	6	(60,0)	2	(20,0)	—	(—)	—	(—)	10
22	—	(—)	—	(—)	4	(50,0)	4	(50,0)	—	(—)	8
23	—	(—)	—	(—)	—	(—)	2	(33,3)	4	(66,6)	6
Summe der Beobachtg.	6	(20,0	8	(26,6)	6	(20,0)	6	(20,0)	4	(13,3)	30

Tabelle 14.

Plexus brachialis gebildet von Nerven:	Die stärksten Plexuswurzeln sind die Nerven: 7 u. 8		8		8 u. 9		9		Summe der Beobachtg.
	Anzahl der Beob.	%	Anzahl der Beob.	%	Anzahl der Beob.	%	Anzahl der Beob.	%	
5—9	1	(20,0)	4	(80,0)	—	(—)	—	(—)	5
6—9	2	(20,0)	6	(60,0)	—	(—)	2	(20,0)	10
6—10	—	(—)	1	(6,7)	7	(46,7)	7	(46,7)	15
Summe der Beobachtungen	3	(10,0)	11	(36,7)	7	(23,3)	9	(30,0)	30

Der Plexus lumbo-sacralis wurde 3mal aus den Nerven 23—28, 2mal aus den Nerven 24—28, 7mal aus den Nerven 24—29, 4mal aus den Nerven 25—30, 2mal aus den Nerven 25—31, 2mal aus den Nerven 26—30, 6mal aus den Nerven 26—31 und 4mal aus den Nerven 26—32 gebildet.

Die stärksten Wurzeln des Plexus lumbosacralis waren 1mal Nerv 25, 1mal Nerv 25 und 26, 2mal Nerv 26, 5mal Nerv 26 und 27, 5mal Nerv 27, 2mal Nerv 28, 6mal Nerv 28 und 29, 4mal Nerv 29, 2mal Nerv 29 und 30 und 2mal Nerv 30.

Der Plexus lumbo-sacralis wird aus 5—7 Wurzeln gebildet, wobei die vordere und die hintere Grenze des Plexus je um 4 Segmente variieren. Hieraus ist schon ersichtlich, daß auch die Lage der stärksten Plexuswurzeln gleichsinnig mit dem gesamten Plexus sich verschieben muß.

Tabelle 15 gibt über die Beziehung des Plexus lumbo-sacralis zum Sacrum Auskunft. Man sieht, der Plexus verschiebt sich im engen Anschluß an das Sacrum.

Tabelle 15.

Das Sacrum besteht aus den Wirbeln:	Der Plexus lumbo-sacralis besteht aus den Nerven: 23—28	24—28	24—29	25—30	25—31	26—30	26—31	26—32	
	Anzahl der Beob.	Anzahl der Beob.	Anzahl der Beob.	Anzahl der Beob.	Anzahl der Beob.	Anzahl der Beob.	Anzahl der Beob.	Anzahl der Beob.	Summe der Beob.
26 u. 27	3	2	—	—	—	—	—	—	5
26, 27 u. 28	—	—	1	—	—	—	—	—	1
27 u. 28	—	—	6	2	—	—	—	—	8
28 u. 29	—	—	—	2	2	2	—	—	6
29 u. 30	—	—	—	—	—	—	6	—	6
30 u. 31	—	—	—	—	—	—	—	4	4
Summe d. Beob.	3	2	7	4	2	2	6	4	30

Tabelle 16.

Die erste Wurzel des Plexus brachialis ist Nerv:	Die erste Wurzel des Plexus lumbo-sacralis ist Nerv: 23		24		25		26		
	Anzahl der Beob.	%	Anzahl der Beob.	%	Anzahl der Beob.	%	Anzahl der Beob.	%	Summe der Beobachtg.
5	—	(—)	3	(60,0)	2	(40,0)	—	(—)	5
6	3	(12,0)	6	(24,0)	4	(16,0)	12	(48,0)	25
Summe der Beobachtungen	3	(10,0)	9	(30,0)	6	(20,0)	12	(40,0)	30

Die Beziehungen vom Plexus brachialis zum Plexus lumbo-sacralis sind aus den Tabellen 16—19 zu ersehen. Tabelle 16 zeigt, daß in den 5 Fällen, in denen der Plexus brachialis mit dem

5. Spinalnerven begann, der Plexus lumbosacralis mit Nerv 24 oder Nerv 25 beginnt. Unter den 25 Fällen, in denen der Plexus brachialis erst mit dem 6. Spinalnerven beginnt, begann der Plexus lumbo-sacralis zwar 3mal (12 %) mehr proximal mit dem Nerven 23, in fast der Hälfte aller Fälle (12mal = 48 %) aber weiter hinten mit Nerv 26. Liegt die vordere Grenze des Plexus brachialis mehr distal, so liegt demnach auch die vordere Grenze des Plexus lumbosacralis besonders häufig weit distal.

Tabelle 17 zeigt, daß, wenn die vordere Grenze des Plexus brachialis nach hinten rückt, die hintere Grenze des Plexus lumbosacralis auch nach hinten rückt.

Tabelle 17.

Die erste Wurzel des Plexus brachialis ist Nerv:	Die letzte Wurzel des Plexus lumbo-sacralis ist Nerv: 28		29		30		31		32		
	Anzahl der Beob.	%	Anzahl der Beob.	%	Anzahl der Beob.	%	Anzahl der Beob.	%	Anzahl der Beob.	%	Summe der Beob.
5	2	(40,0)	1	(20,0)	2	(40,0)	—	(—)	—	(—)	5
6	3	(12,0)	6	(24,0)	3	(12,0)	9	(36,0)	4	(16,0)	25
Summe der Beobachtg.	5	(16,7)	7	(23,3)	5	(16,7)	9	(30,0	4	(13,3)	30

Tabelle 18.

Die letzte Wurzel des Plexus brachialis ist Nerv:	Die erste Wurzel des Plexus lumbo-sacralis ist Nerv: 23		24		25		26		
	Anzahl der Beob.	%	Anzahl der Beob.	%	Anzahl der Beob.	%	Anzahl der Beob.	%	Summe der Beobachtg.
9	2	(13,3)	7	(46,6)	3	(20,0)	3	(20,0)	15
10	1	(6,6)	2	(13,3)	3	(20,0)	9	(60,0)	15
Summe der Beobachtungen	3	(10,0	9	(30,0)	6	(20,0)	12	(40,0)	30

Tabelle 18 zeigt, daß wenn die hintere Grenze des Plexus brachialis nach hinten rückt, auch die vordere Grenze des Plexus lumbosacralis nach hinten rückt. Sowohl wenn Nerv 9 als auch Nerv 10 die letzte Wurzel zum Plexus brachialis abgab, wurde die erste Wurzel des

Plexus lumbo-sacralis von Nerv 23, 24, 25 oder 26 gebildet, aber bei einer mehr distal gelegenen hinteren Grenze des Plexus brachialis wird doch die mehr distale Lage der vorderen Grenze des Plexus lumbo-sacralis wesentlich häufiger.

Tabelle 19 zeigt, daß wenn die hintere Grenze des Plexus brachialis nach hinten rückt, auch die hintere Grenze des Plexus lumbosacralis besonders häufig mehr distal gelegen ist. Aus allen vier Tabellen (16—19) geht somit hervor, daß bei *Lacerta agilis* die beiden Extremitätenplexus die Tendenz haben, sich in der gleichen Richtung zu verschieben.

Tabelle 19.

Die letzte Wurzel des Plexus brachialis ist Nerv:	Die letzte Wurzel des Plexus lumbo-sacralis ist Nerv: 28		29		30		31		32		
	Anzahl der Beob.	%	Anzahl der Beob.	%	Anzahl der Beob.	%	Anzahl der Beob.	%	Anzahl der Beob.	%	Summe der Beob.
9	4	(26,7)	5	(33,3)	2	(13,3)	4	(26,7)	—	(—)	15
10	1	(6,6)	2	(13,3)	3	(20,0)	5	(33,3)	4	(26,7)	15
Summe der Beobachtg.	5	(16,7)	7	(23,3)	5	(16,7)	9	(30,0)	4	(13,3)	30

Tabelle 20.

Der Plexus brachialis gebildet von Nerven:	Erster Sacralwirbel ist Wirbel: 26		27		28		29		30		
	Anzahl der Beob.	%	Anzahl der Beob.	%	Anzahl der Beob.	%	Anzahl der Beob.	%	Anzahl der Beob.	%	Summe der Beob.
5—9	2	(40,0)	3	(60,0)	—	(—)	—	(—)	—	(—)	5
6—9	3	(30,0)	3	(30,0)	1	(10,0)	3	(30,0)	—	(—)	10
6—10	1	(6,7)	2	(13,3)	5	(33,3)	3	(20,0)	4	(26,7)	15
Summe der Beobachtg.	6	(20,0)	8	(26,7)	6	(20,0)	6	(20,0)	4	(13,3)	30

Tabelle 20 zeigt die Beziehungen zwischen der Lage des Plexus brachialis und des Sacrum. Liegt der Plexus mehr proximal (Nerv 5—9), so wurden nur Wirbel 26 und 27 in der Stellung eines 1. Sacralwirbels beobachtet. Ist dagegen der Plexus brachialis distal gelegen

Nerv 6—10, so kommen zwar proximale Lagen des Sacrum vor, aber verhältnismäßig selten, während die distalen Lagen des Sacrum relativ häufig sind.

Aus Tabelle 21 sind die Beziehungen zwischen der Lage des Plexus brachialis und der Lage der letzten langen Dorsalrippe zu ersehen.

Tabelle 21.

Plexus brachialis gebildet von Nerven:	Letzte lange Dorsalrippe gehört Wirbel: 20		21		22		23		
	Anzahl der Beob.	%	Anzahl der Beob.	%	Anzahl der Beob.	%	Anzahl der Beob.	%	Summe der Beobachtg.
5—9	2	(40,0)	3	(60,0)	—	(—)	—	(—)	5
6—9	1	(10,0)	5	(50,0)	3	(30,0)	1	(10,0)	10
6—10	1	(6,7)	4	(26,7)	5	(33,3)	5	(33,3)	15
Summe der Beobachtungen	4	(13,3)	12	(40,0)	8	(26,7)	6	(20,0)	30

Je weiter der Plexus brachialis nach hinten rückt, um so häufiger gehört auch die letzte lange Dorsalrippe einem weiter nach hinten gelegenen Segmente an.

An beiden untersuchten Formen von *Lacerta* ließ sich somit übereinstimmend feststellen, daß sowohl der Plexus brachialis als auch der Plexus lumbo-sacralis, die hintere Grenze des Thorax und das Sacrum die Tendenz haben, in der gleichen Richtung zu variieren.

Die Grenze zwischen Hals und Thorax ist sehr konstant, hier wurden bei dem relativ kleinen Material gar keine Variationen gefunden.

Welche Bedeutung ist nun den Variationen der Extremitätenplexus beizumessen? Eine ältere Auffassung sah die Ursache dieser Variationen außerhalb des Plexus liegen und suchte dafür Veränderungen in der Spinalachse verantwortlich zu machen. Diese Ansicht ist zuerst von Fürbringer ausgesprochen und vier Jahre später von Ihering zu einer festumgrenzten Theorie formuliert worden. Beim Vergleich der sonst sehr ähnlichen Plexus brachiales der Urodelen und Chelonier, welche nur eine Differenz in der Lage um vier Segmente zeigten, sagt Fürbringer (1874, S. 230): »Die Differenz liegt also lediglich in der verschiedenen Anzahl der vor dem Plexus brachialis liegenden, mit ihm also in gar keiner Beziehung stehenden

Cervicalnerven, bei den Amphibien beträgt diese 1, bei den Cheloniern 5; demnach sind bei den Cheloniern vier vordere Halsnerven mehr eingeschaltet.« Diese Ansicht, deren Schwierigkeiten Fürbringer schon damals nicht verkannte (S. 230, Anm. 2), wurde von ihm bald aufgegeben. 1878 erschien eine umfangreiche Arbeit von Ihering als Ergebnis von Untersuchungen einer größeren Anzahl brachialer und lumbo-sacraler Plexus verschiedener Wirbeltiere (Amphibien, Reptilien, Vögel und Säuger) und der zugehörigen Wirbelsäulen. Ihering vertritt die Homologie der am Plexus beteiligten Nerven und versucht die Verschiedenheiten in der Ordnungszahl der Nerven durch Ausschaltung und Einschaltung von Segmenten (Excalation und Intercalation) zu erklären, eine Ansicht, die jetzt sicher als veraltet gelten kann, da sie den bekannt gewordenen Tatsachen nicht entspricht. Eine ausführliche Kritik der Iheringschen Theorie hat Fürbringer schon 1879 gegeben, wobei er sich auch auf die Untersuchungen E. Rosenbergs stützt.

E. Rosenberg veröffentlichte 1875 seine Untersuchungen über die Entwicklung der menschlichen Wirbelsäule. Nach ihm wandern die Extremitäten in einer bestimmten Richtung, und zwar die Hinterextremität des Menschen cranialwärts. Ontogenetische Befunde an menschlichen Embryonen sprechen hierfür und Zustände bei niederen Primaten stützen diese Auffassung. Der Plexus sacralis wandert mit der Extremität, so daß seine Wurzeln eine gleiche Beziehung zu den Sacralwirbeln beibehalten. Dieses übereinstimmende Verhalten zwischen Nerven und Sacralwirbeln könnte auf den ersten Blick als eine Stütze für die von Ihering aufgestellte Ein- und Ausschaltungstheorie erscheinen, da es aber »nach den Beobachtungen über die Entwicklung der menschlichen Wirbelsäule nicht dem geringsten Zweifel unterliegen kann, daß vom Zeitpunkt, wo die Sacrumbildung sich einleitet, die Elimination eines Wirbels nicht statthat« (S. 150), so ist hierfür eine andere Erklärung zu suchen. Als einzige Möglichkeit kann nach Rosenberg nur die Annahme zugelassen werden, »daß die Ähnlichkeit in der Anordnung der Nerven in sekundärer Weise, und zwar dadurch zustande gekommen ist, daß Hand in Hand mit der Umformung der Wirbelsäule auch eine Umformung des Plexus stattgehabt hat, und zwar in dem Sinne, daß in die Zusammensetzung der genannten Plexus sukzessive weiter proximalwärts gelegene Spinalnerven eingehen und damit auch die aus dem Plexus austretenden, peripheren Nerven auf weiter proximalwärts gelegene Spinalnerven übertragen werden.

In demselben Jahre erschien noch eine Arbeit von Solger (1875), in welcher die Homologie der Wirbel gleicher Ordnungszahlen bis 22 inklusive bei *Choloepus* und *Bradypus* behauptet und nachgewiesen wurde.

Gegen die Theorie von Rosenberg wandte sich in drei kurzen Mitteilungen Welker (1878 und 1881), der eine eigene Auffassung vertrat. Nach ihm entspricht der Hauptwirbel des Kreuzbeines des einen Tieres, oder wie er ihn noch nennt, der »Stützwirbel«, dem Stützwirbel des zweiten, möge die Ordnungszahl dieser Wirbel noch so verschieden sein. Die Halswirbel des einen Tieres, hier 5, dort 7, ja 11, entsprechen den Halswirbeln des anderen Tieres. Die Wirbelsäule des einen Tieres entspricht der »Wirbelsäule, nicht etwa zwei Dritteln oder drei Vierteln der Wirbelsäule eines anderen Tieres. Je nach den verschiedenen Leistungen des bestimmten Tieres gliedert sich der dem Brust- oder dem Lendenabschnitte zufallende Teil des Keimes hier reichlicher, dort weniger reichlich; aber die Wirbel sind einander den Regionen nach, nicht den Nummern nach homolog.«

Diese Theorie Welkers ist unhaltbar, denn der Stützwirbel ist kein fester Punkt, was schon vielfach dargelegt worden ist (z. B. für *Triton taeniatus* von Adolphi, 1898, S. 552 und 553). Sowohl bei *Lacerta viridis* als auch bei *Lacerta agilis* konnte in je einem Falle die Umbildung des Sacrums direkt beobachtet werden (Fig. 4 und 9).

Eine Verschiebung der hinteren Extremität längs der Spinalachse konnte als konstatiert gelten. Damit war auch eine neue Grundlage für die Erklärung der Verschiedenheiten des Extremitätenplexus geschaffen. Den Ausbau des Gedankens der Umbildung von Plexus lumbo-sacralis und Sacrum und seine Übertragung auch auf die vordere Extremität und deren Plexus haben wir in erster Linie Fürbringer zu verdanken.

Die Richtung, in der die hintere Extremität bei den Reptilien wandert, ist gewiß nicht für alle Vertreter dieser Klasse die gleiche.

Für die Schlangen ist eine Rückwärtswanderung der rudimentären Hinterextremität oder zum mindesten des Plexus, der die verschwundene Extremität einst versorgte, ganz evident. Der gleiche Vorgang hat sich bei den fußlosen Eidechsen abgespielt, so bei *Scincus variegatus* mit etwa 40[1] und *Anguis fragilis* mit mehr als 60 Hals- und Rumpfwirbeln.

[1] Diese und die folgenden Zahlenangaben sind den Arbeiten von Ihering (1878), Gadow (1881) und Siebenrock (1893 und 1894) entnommen.

Bei den Schildkröten wiederum ist die Gestalt kurz und gedrungen, und das Sacrum besteht aus den Wirbeln 19—21 (*Testudo graeca*) oder gar 17 und 18 (*Emys europaea*, zweites Exemplar bei Ihering, 1878, S. 114). Hier hat ein Verkürzungsprozeß stattgefunden und die Hinterextremitäten sind proximalwärts gewandert.

Auch bei den Chamaeleonten hat der gleiche Vorgang stattgefunden, bei *Chamaeleon vulgaris* wird das Sacrum von Wirbel 23 und 24 gebildet, bei *Chamaeleon verrucosus* von Wirbel 20 und 21 oder gar 19 und 20.

Die älteste Lage des Reptiliensacrums genau anzugeben, ist natürlich unmöglich, es muß aber doch zwischen Wirbel 20 (*Chamaeleon*) und Wirbel 40 (*Scincus*) gelegen haben, und es ist vielleicht nicht ganz verfehlt, zu vermuten, etwa Wirbel 30 und 31 seien die beiden ältesten Sacralwirbel gewesen, denn an dieser Stelle findet sich das Sacrum noch heute bei manchen unserer Eidechsen, die abgesehen von *Sphenodon* die primitivste Form der lebenden Reptilien zeigen[1].

Demnach würde die Hinterextremität von *Lacerta viridis* und *agilis* nach dem Kopfe zu wandern.

Die Vorderextremität befindet sich bei den untersuchten Eidechsen gewiß nicht in lebhafter Wanderung: der Plexus variiert nur wenig und die Hals-Thoraxgrenze, an die die Vorderextremität gebunden ist, erwies sich am untersuchten Material als konstant.

Blessig (1885) hat gezeigt, daß bei *Lacerta vivipara* embryonal am Wirbel 3 eine freie Rippe angelegt wird, die dann reduziert wird und ihre Selbständigkeit verliert. Es wird also an Rippen mehr angelegt als ausgebildet und die hier beobachtete Reduktion ist eine Teilerscheinung der Halsbildung.

Wegen der Halsbildung ist als Richtung der Armwanderung die distale anzunehmen.

Es findet also ein Entgegenwandern der Extremitäten statt bei

[1] Bei *Sphenodon* liegt das Sacrum mehr proximal. Im IV. Bande der 4. Auflage von Brehms Tierleben, neubearbeitet von Prof. Werner (1912), ist auf S. 359 das Skelet von *Hatteria* (*Sphenodon punctatus*) abgebildet. Die Wirbelsäule besitzt der Beschreibung nach 25 präsacrale, 2 sacrale und 30 postsacrale Wirbel. Die gleiche Zahl der präsacralen und sacralen Wirbel wird für *Hatteria* auch von Günther (1867, S. 604) angegeben. Zwei Sacralwirbel geben auch Gadow (1881) und Frets (1909, S. 77) für *Sphenodon* an. Bei *Palaeohatteria* aus dem Rotliegenden des Plauenschen Grundes waren nach Credner (1888, S. 491) wahrscheinlich 25 bis 27 Präsacralwirbel vorhanden bei wahrscheinlich 3, vielleicht 4 Sacralwirbeln.

gleichsinniger Abweichung der individuellen Variationen von der Mittellage.

Das ist nur erklärlich, wenn wir die individuellen Variationen als Oscillationen um eine sich langsam verschiebende oder nahezu konstant bleibende Gleichgewichtslage auffassen, wie das ADOLPHI (1905, S. 80—81) für den Menschen dargelegt hat.

Zum Schluß sei mir gestattet, Herrn Professor Dr. H. ADOLPHI für das besondere Interesse, das er an meiner Arbeit genommen hat, meinen herzlichsten Dank auszusprechen.

Verzeichnis der zitierten Literatur.

1853. HYRTL, J. Über normale Querteilung der Saurierwirbel. Sitzungsberichte der Mathemat.-naturwiss. Klasse der Kais. Akademie der Wissensch. Bd. X. S. 185—192.

1867. GÜNTHER, A., Contribution to the Anatomy of Hatteria. (Rhynchocephalus OWEN) Phil. Trans. Roy. Soc. CLVII P. 2, p. 595—629.

1871. GEGENBAUR, C. Beiträge zur Kenntnis des Beckens der Vögel. Jenaische Zeitschrift f. Medizin u. Naturwissensch. Bd. VI. S. 157—220.

1874. FÜRBRINGER, M. Zur vergleichenden Anatomie der Schultermuskeln. 2. Teil. Jenaische Zeitschrift f. Medizin u. Naturwissensch. Bd. VIII. Neue Folge Bd. I. S. 175—280.

1875. ROSENBERG, E. Die Entwicklung der Wirbelsäule und das Centrale carpi des Menschen. Morpholog. Jahrb. Bd. I. S. 83—197.

1875. SOLGER, B. Zur vergleichenden Anatomie der Faultiere. Morphol. Jahrb. Bd. I. S. 199—221.

1875. FÜRBRINGER, M. Zur vergleich. Anatomie der Schultermuskeln. III. Teil. Morpholog. Jahrb. Bd. I. S. 636—816.

1876. HOFFMAN, C. Beiträge zur Kenntnis des Beckens bei Amphibien und Reptilien. Niederländisches Archiv für Zoologie. Bd. III. Heft 2. S. 143 bis 190.

1876. CLAUS, C. Beiträge zur vergleich. Osteologie der Vertebraten. Sitzungsberichte der Mathem.-naturwiss. Klasse der Kais. Akademie der Wissenschaften. Bd. LXXIV. S. 785—818.

1877. MIVART, ST. GEORGE and CLARKE, R. On the Sacral Plexus and Sacral Vertebra of Lizards and other Vertebrata. Transact. Linn. Society 25. Zool. Vol. I. p. 513—532.

1878. v. IHERING, H. Das peripherische Nervensystem der Wirbeltiere als Grundlage für die Kenntnis der Regionenbildung der Wirbelsäule. Leipzig.

1878. WELKER, H. Zur Lehre von Bau und Entwicklung der Wirbelsäule. Zoologischer Anz. 1. Jahrg. S. 291 u. 311.

1879. FÜRBRINGER, M. Zur Lehre von den Umbildungen der Nervenplexus. Morpholog. Jahrb. Bd. V. S. 324—394.

1881. WELKER, H. Die neue Anatomische Anstalt zu Halle. Archiv f. Anatomie u. Entwicklungsgesch., herausgegeb. v. W. HIS und BRAUNE. Jahrg. 1881. S. 161—192.

1881. Gadow, H. Beiträge zur Myologie der hinteren Extremität der Reptilien. Morpholog. Jahrb. Bd. VII. S. 329—466.
1883. v. Davidoff, M. Über die Varietäten des Plexus lumbo-sacralis von Salamandra maculosa. Morpholog. Jahrb. Bd. IX. S. 401—414.
1885. Blessig, E. Eine morphologische Untersuchung über die Halswirbelsäule der Lacerta vivipara Jacq. Diss. Dorpat.
1888. Credner, H. Die Stegocephalen und Saurier aus dem Rothliegenden des Plauenschen Grundes bei Dresden. 7. Teil. Palaeohatteria longicaudata Cred. Zeitschrift der Deutschen geologischen Gesellschaft. Bd. XL. S. 490—564.
1892. Adolphi, H. Über Variationen der Spinalnerven und der Wirbelsäule anurer Amphibien, I (Bufo variabilis Pall.). Morphol. Jahrb. Bd. XIX. S. 313—375.
1892. Eisler. Über den Plexus lumbo-sacralis des Menschen. Abhandlungen der Naturforsch. Gesellschaft zu Halle. Bd. XVII. S. 279—364.
1893. Siebenrock, F. Das Skelet von Brookesia superciliatis Kuhl. Sitzungsberichte d. Mathemat.-naturwiss. Klasse der Kais. Akademie der Wissenschaften in Wien. Bd. CII, Abt. 1. S. 71—118.
1894. —— Das Skelet der Lacerta Symonii Steind. und der Lacertidenfamilie überhaupt. Ibidem. Bd. CIII, Abt. 1. S. 205—288.
1895. Adolphi, H. Über Variationen der Spinalnerven und der Wirbelsäule anurer Amphibien II (Pelobates fuscus Wagl. und Rana esculenta L.). Morpholog. Jahrb. Bd. XXII. S. 449—490.
1896. —— Über Variationen der Spinalnerven und der Wirbelsäule anurer Amphibien, III (Bufo cinereus Schneid.). Morpholog. Jahrb. Bd. XXV. S. 115—142.
1896. Parker, G. Variations in the vertebral Column of Necturus. Anatom. Anz. Bd. XI. S. 711—717.
1896. Rosenberg, E. Über die Wirbelsäule der Myrmecophaga jubata Linné. Festschrift zum 70. Geburtstage von Carl Gegenbaur. Bd. II. S. 287 bis 349.
1897. Waite, F. Variations in the Brachial and lumbo-sacral Plexi of Necturus maculosus Rafinisque. Bulletin of the Museum of comparative Zoölogy at Harvard College, in Cambridge. Vol. XXI. p. 71—92.
1898. Gegenbaur, C. Vergleichende Anatomie der Wirbeltiere. Bd. I.
1898. Adolphi, H. Über das Wandern der Extremitätenplexus und des Sacrum bei Triton taeniatus. Morpholog. Jahrb. Bd. XXV. S. 544—554.
1900. Fürbringer, M. Zur vergleichenden Anatomie des Brustschulterapparates und der Schultermuskeln. 4. Teil. Jenaische Zeitschr. f. Naturwissenschaft. Bd. XXXIV. Neue Folge Bd. XXXVII. S. 215—718.
1905. Adolphi, H. Über die Variationen des Brustkorbes und der Wirbelsäule des Menschen. Morpholog. Jahrb. Bd. XXXIII. S. 39—86.
1909. Frets, G. P. Über den Plexus lumbo-sacralis, sein Verbreitungsgebie und die Beziehungen zwischen Plexus und Wirbelsäule bei den Monotremen nebst vergleichend-myologischen Bemerkungen. Morpholog. Jahrb. Bd. XL. S. 1—104.
1912. Brehm, Tierleben. 4. Aufl. Neu bearbeitet von Prof. Werner. Bd. IV.

Erklärung der Abbildungen.

Tafel XIV.

Fig. 1. Wirbel 22—35 von einem Exemplar von *Lacerta viridis*. Ventralansicht. Größenverhältnis $^2/_1$.

Fig. 2. Plexus brachialis von *Lacerta viridis*. Rechter Plexus. Ventralansicht. $^3/_1$. *br.l.inf.* N. brachialis longus inf.; *br.l.sup.* N. brachialis longus sup.; *dsc.* N. dorsalis scapulae; *ic.* N. intercostalis. *Rm.pect.* Rami pectorales; *spsc.* N. suprascapularis; *spre.* N. supracoracoideus.

Fig. 3. Plexus brachialis von *Lacerta viridis*. Rechter Plexus. Ventralansicht. $^3/_1$. Übrigens wie in Fig. 2.

Fig. 4—8. Fünf verschiedene Plexus lumbo-sacrales von *Lacerta viridis* bei gleicher Zusammensetzung des Sacrums aus Wirbel 28 und 29. Mit *S* ist allemal der zwischen den beiden Sacralwirbeln heraustretende Sacralnerv bezeichnet. *Ob.* Nervus obturatorius; *Cr.* N. cruralis; *Is.* N. ischiadicus; *Per.* N. perinei.

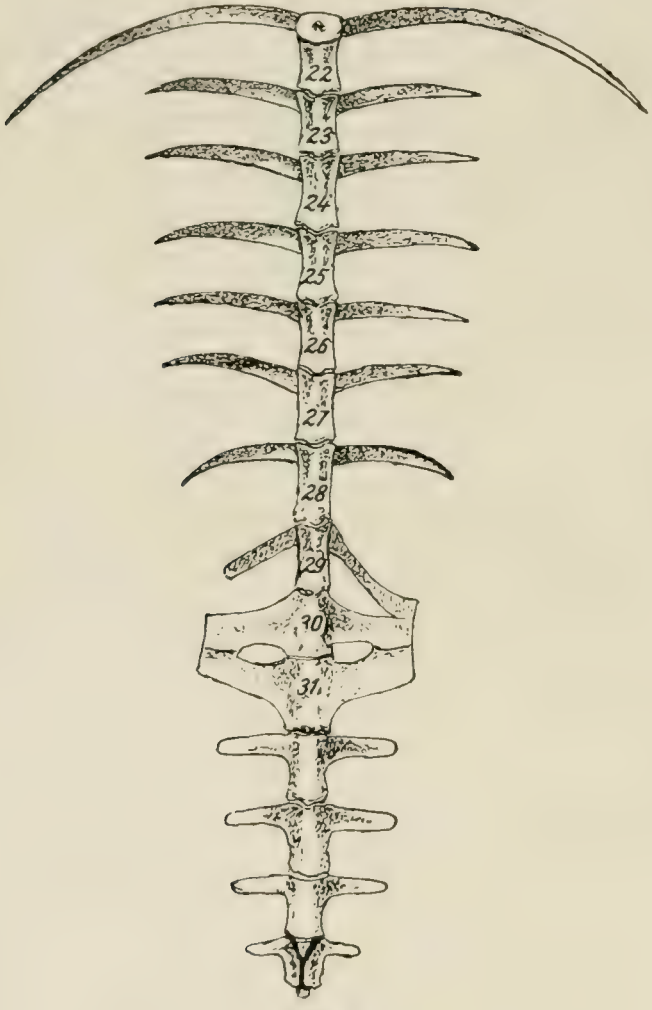

Fig. 1.

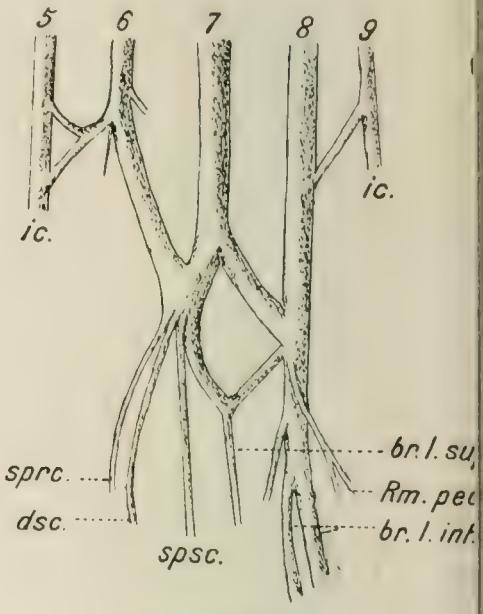

Fig. 2.

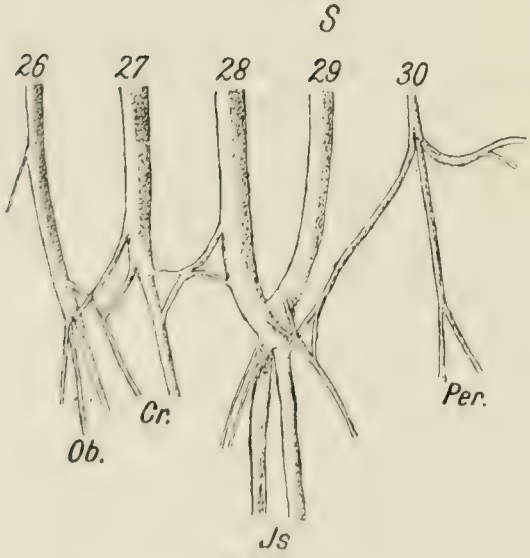

Fig. 5.

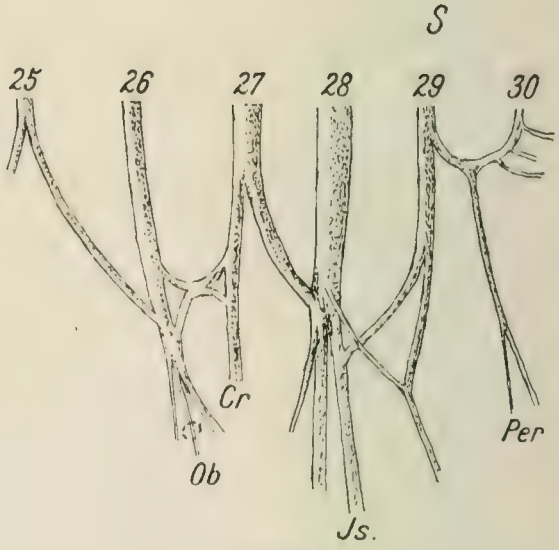

Fig. 6.

Verlag von Wilhelm Engelm

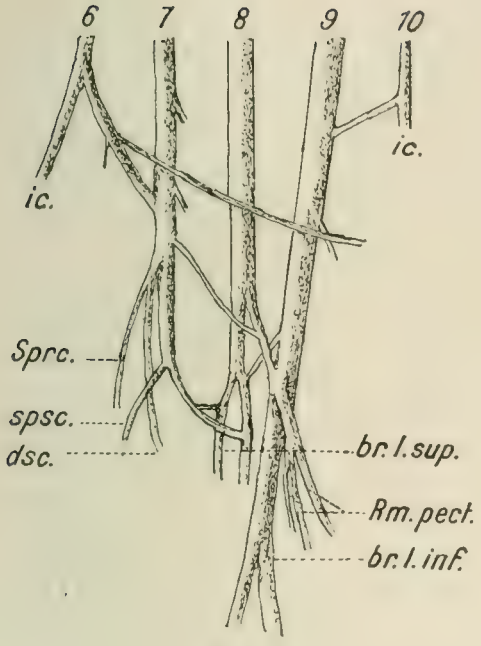

Fig. 3.

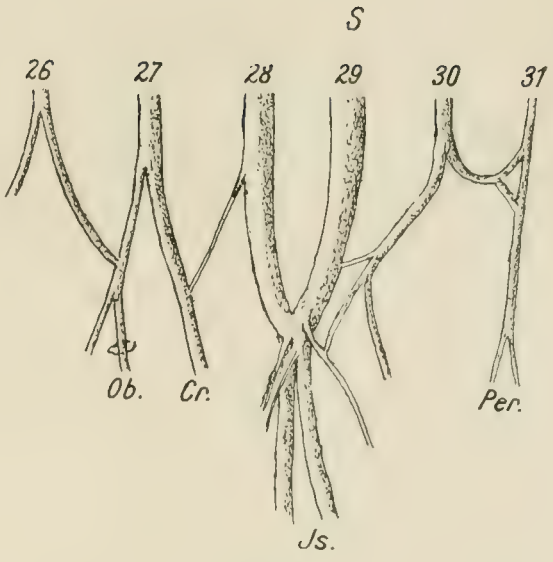

Fig. 4.

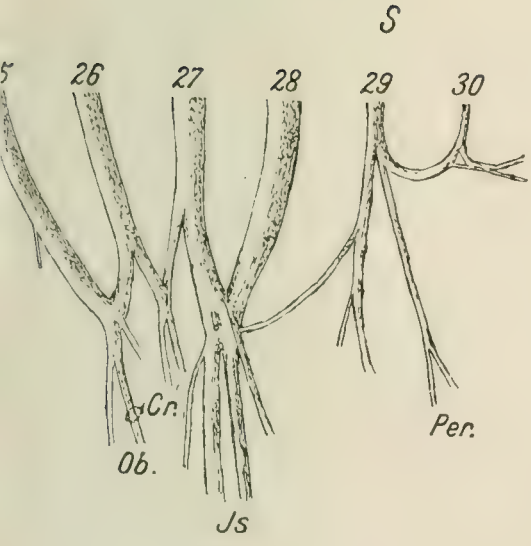

Fig. 7.

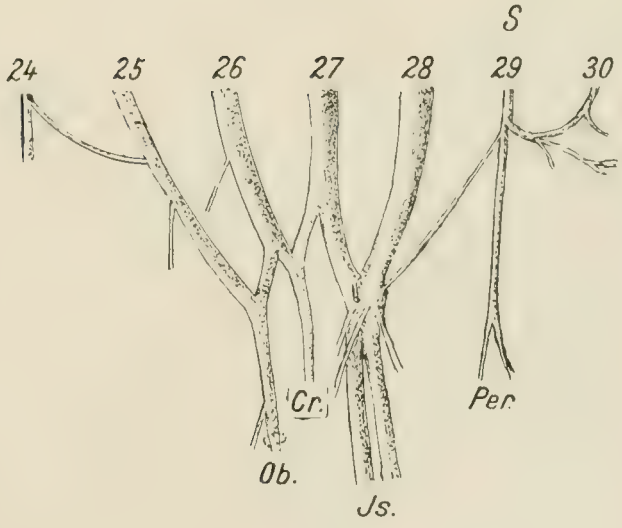

Fig. 8.

n in Leipzig und Berlin.

Die Kopfregion der Amnioten.

Morphogenetische Studien.

(11. Fortsetzung.)

Von

Dr. A. Fleischmann,

Professor der Zoologie und vergl. Anatomie in Erlangen.

Vor drei Jahren habe ich durch meinen tüchtigen Schüler E. Pohlmann Zweifel gegen die herkömmliche Vorstellung vom Verlaufe des Gaumenschlusses aussprechen und den Versuch einer objektiven Beschreibung der embryonalen Vorgänge bei der Abschließung der Mundhöhle machen lassen. Damals war ich mir wohl bewußt, daß die positive Grundlage meiner ketzerischen Gedanken nicht breit genug sei, um jedes Bedenken gegen die neue Lehre niederzuschlagen. Daher habe ich im Sommer 1910 viele Schweineembryonen, welche ich im Laufe der Jahre angesammelt hatte, auf Schnitten untersucht in der Absicht, die kritischen Stadien der Gaumenbildung in größerer Vollständigkeit aufzufinden. Allein meine Hoffnung wurde trotz unverdrossenen Fleißes nicht erfüllt und ich sah ein, daß die hohe Zahl von Embryonen (es waren mehrere Hundert) keine Garantie gewährt, eine unser Interesse fesselnde Phase sicher zu treffen. So beschloß ich, das zum Entscheid der Streitfrage notwendige Material planmäßig zu züchten, um nicht länger mehr von der Laune des Zufalles abhängig zu bleiben, der mir früher ein paar günstige Stadien der Hauskatze in die Hand gespielt hatte. Da unter den gegebenen Verhältnissen nur Kaninchen oder Meerschweinchen in Betracht kommen konnten, wählte ich das Meerschweinchen (*Cavia cobaya*) als Untersuchungsobjekt, weil der Präparator des hiesigen zoologischen Institutes, Th. Hirtz in der Zucht desselben gut erfahren ist und so die sichere Aussicht bestand, das gewünschte Ziel in kurzer

Zeit zu erreichen. Mit der Aufgabe, die praktischen Arbeiten durchzuführen, besonders die notwendige Zahl von Schnittserien und Rekonstruktionsmodellen herzustellen, betraute ich Herrn Zahnarzt Bernhard Löhle. Ich selbst habe die Fäden der Untersuchung fortwährend in der Hand behalten und im Verein mit meinem fleißigen Schüler die Freude erlebt, daß wir an den planmäßig gewonnenen Embryonen das, was ich früher mehr vorahnend vermutet hatte, mit eigenen Augen schauen durften.

Während wir in voller Arbeit waren, lernte ich die Aufsätze von G. Frets und M. Inouye kennen, welche die von E. Pohlmann ausgesprochenen Gedanken abgelehnt und sich der alten Lehre von Dursy angeschlossen haben. Damals war indessen unser objektives Material von Präparaten schon so überzeugend, daß die erneute Parteinahme für eine ältere Lehrmeinung mir nicht mehr bedenklich erscheinen konnte. Um reinen Tisch zu machen, habe ich meinen Schüler veranlaßt, den wesentlichen Kern der Vorarbeiten und die Belegbilder derselben übersichtlich darzustellen, sowie den Begriff: »Gaumenfortsatz« von allen Seiten kritisch zu beleuchten, damit dessen weitere Konsequenz: »Verlagerung der Gaumenplatten« in ihrer ganzen Haltlosigkeit aufgedeckt würde. Hoffentlich wird der nachfolgende kritische Bericht meines Schülers und die Beschreibung der von uns sorgfältig durchforschten Embryonalgeschichte der Mundhöhle dazu beitragen, die falsche Lehre endgültig zu beseitigen!

Erlangen, den 1. März 1913.

XVII.

Die Bildung des Gaumens bei Cavia cobaya.

Von

Dr. **B. Löhle,**

prakt. Zahnarzt aus Salem.

Mit 39 Figuren im Text und Tafel XV—XVI.

Die Entwicklung des Gaumens fesselt stets von neuem das wissenschaftliche Interesse, da dem praktischen Arzte und Zahnarzte verhältnismäßig häufig Individuen mit Hasenscharte und Wolfsrachen begegnen und die Frage nach den Ursachen der pathologischen Störung wachrufen. Wer in einem solchen Falle rasch unterrichtet sein will, greift nach den verbreiteten Handbüchern. Darin findet er eine feststehende Lehrmeinung vertreten, der er sich ohne Bedenken anschließt, weil sie einleuchtet und auf der Forschung hervorragender Embryologen, besonders von W. His ruht. Die nachfolgenden Thesen fassen die in den Lehrbüchern (1, 10, 11, 14, 16, 21) gespiegelten Ansichten kurz zusammen, um den gegenwärtigen Charakter des Problems zu kennzeichnen:

1. An der Innenfläche der Oberkiefer entstehen die in die weite primitive Mundhöhle vorspringenden »sekundären Gaumenfortsätze« (Bonnet, Hertwig, Peter, Minot).

2. Die medial gerichteten Winkel der Oberkieferfortsätze vergrößern sich als plattenförmige, abwärts gegen den Boden der Mundhöhle gerichtete Falten, welche zwischen der lateralen Oberfläche der Zunge und dem Alveolarteil des Oberkieferfortsatzes liegen (Keibel-Mall).

3. Die freien Kanten der Gaumenfortsätze sind gegen den Boden der Mundhöhle gerichtet (Peter, Minot), weil die Zunge vorerst ein Wachsen nach innen nicht gestattet (Peter).

4. Die an der Innenfläche der Oberkieferfortsätze gebildeten Gaumenleisten wachsen zu breiten Gaumenplatten aus (Hertwig).

5. Die Gaumenfortsätze beginnen an dem vorderen Ende der primitiven Choanen, bezw. dem Ende der Zwischenkieferanlage (Bonnet) und reichen bis in den Pharynx hinab (Peter, Bonnet). Sie sind vorn niedrig, nehmen aber hinten an Höhe zu (Bonnet, Peter).

6. Die Zunge zieht sich später nach unten zurück und die Gaumenfortsätze biegen sich aufwärts, so daß ihre freien Kanten medial einander entgegenwachsen (Keibel-Mall, Peter, Minot).

7. Beide Gaumenplatten sind von Anfang an horizontal (medialwärts, Schultze) gerichtet und fassen eine Gaumenspalte zwischen sich, durch welche man die ursprüngliche Decke der Mundhöhle und die schlitzförmigen Choanen erblickt (Hertwig, Schultze). Im 3. Monat verengt sich die embryonale Gaumenspalte, die freien Ränder der horizontalen Gaumenfortsätze verschmelzen median unter der Nasenscheidewand von vorn nach hinten bis auf den zu den Arcus palatopharyngei werdenden Abschnitt (Hertwig, Schultze, Bonnet).

Die freien, ursprünglich unteren Ränder der Gaumenfortsätze wachsen in horizontaler Richtung und verschließen die zeitweise zwischen ihren Kanten bestehende, vorübergehend von der Zunge eingenommene sekundäre Gaumenspalte (Bonnet).

8. Die freien Ränder der Gaumenfortsätze liegen nach der Aufrichtung vorn näher zusammen. Ihre Vereinigung geschieht hier und schreitet nach rückwärts vor (Keibel-Mall), es trifft also zuerst ihr vorderer, den Lippen benachbarter Abschnitt und später ihr hinterer, dem Pharynx zugekehrter Teil zusammen (Minot); die erste Berührung findet hinter ihrem vorderen Ende statt und die Verschmelzung schreitet von da nach beiden Seiten fort (Peter). Vorn berühren die Gaumenplatten einander nicht in ganzer Ausdehnung (Peter).

9. Die Verwachsung beginnt in einiger Entfernung vom Zwischenkiefer. Von da an setzen sich die Gaumenleisten in zwei vom vordersten Teile des Oberkiefers aus wachsende Platten fort, welche den Zwischenkiefer unterlagern und sich mit ihm durch Epithelverlötung vereinigen (Bonnet).

10. Nach der Verwachsung kommunizieren die beiden Nasenhöhlen eine Zeitlang oberhalb des sekundären Gaumens (Minot, Peter, Hertwig).

11. Doch bald wächst der zwischen den primitiven Choanen

liegende Teil der Schädelbasis nach unten und verschmilzt von vorn nach hinten mit dem geschlossenen Gaumen, auch hinter den primitiven Choanen den Nasenrachenraum mehr oder weniger paarig gestaltend (Minot, Peter, Schultze). Dadurch werden die beiden Geruchsorgane völlig voneinander abgeschlossen (Peter).

12. Vorn senkt sich der untere Rand des Stirnfortsatzes (Keibel-Mall) oder der vordere Teil des zwischen den primitiven Choanen befindlichen Septums und keilt sich dreieckig zwischen die vorderen Kanten der Gaumenplatten ein, um mit ihnen zu verwachsen (Peter, Keibel-Mall, Schultze).

13. Der definitive Gaumen besteht in seinem vorderen (intermaxillären) Teil aus den verschmolzenen Enden der innern Nasen- und Oberkieferfortsätze, hinten aus einem kleinen Stück Septum und den vom Oberkiefer ausgewachsenen Gaumenleisten (Peter, Bonnet).

A. Historische Übersicht der Literatur.

Die eben kurz zusammengefaßten Ansichten stützen sich hauptsächlich auf Untersuchungen des Tübinger Anatomen E. Dursy über die »Entwicklungsgeschichte des Kopfes des Menschen und der höheren Wirbeltiere« (1869). Unter diesem Titel veröffentlichte Dursy den ersten grundlegenden Bericht über die Gaumenbildung, aber infolge unzureichenden Materials und der wenig ausgebildeten Technik seiner Zeit gelangte er nicht zu der für die Lösung des Problems erforderlichen Genauigkeit, verirrte sich in falsche Schlußfolgerungen und führte eine unrichtige Nomenklatur ein, welche noch heute gebräuchlich ist.

Dursy (2) vertrat folgende Ansicht:

Der Gaumen entsteht aus den Gaumenplatten (Fig. 1*g*) und diese als abgerundete Längswülste an dem medianen Teil jedes Oberkieferfortsatzes nahe der Schädelbasis. Sie reichen vorn in die Zwischenkiefergegend, hinten längs der Seitenwand des Schlundkopfes bis hinter den Kehlkopf. Die Gaumenplatten wachsen nicht, wie gelehrt wird, horizontal vor, sondern schlagen eine vertikale Richtung ein. Die Zunge füllt den zwischen den Gaumenplatten liegenden Teil der primitiven Mundhöhle völlig aus, sie liegt der Schädelbasis und der Nasenscheidewand dicht an (Fig. 2). Daher bedingt sie die ursprünglich senkrecht absteigende Richtung der Gaumenplatten und hindert ihre mediane Vereinigung. Später zieht sie sich vom untern Rand der Nasenscheidewand und der Schädelbasis zurück und gestattet den Gaumenplatten, ihre vertikale Richtung in eine horizontale abzuändern. Die freien Enden der aufgerichteten Gaumenplatten wachsen einander bis zur medianen Berührung entgegen und verschmelzen unter Bildung einer Epithelnaht zum bleibenden Gaumen. Der durch den Gaumen von der eigentlichen Mundhöhle abgeschiedene obere Teil der primitiven Mund-

höhle vervollständigt die Regio respiratoria der Nasenhöhlen. Er zerfällt in einen vorderen paarigen Abschnitt und in einen hinteren unpaarigen Nasenrachengang.

Zum Beweise dafür, daß die Gaumenschließung nur möglich sei, wenn sich die Zunge zurückzieht, führte Dursy einen 3 cm langen Schweinsembryo (Fig. 3) an mit abnormer Schiefstellung der Zunge, welche bloß eine Seitenhälfte von der Nasenscheidewand (*s*) entfernt habe. Dadurch sei die Gaumenbildung gestört

Fig. 1.

Kopf eines menschlichen Embryos aus der 8. Woche. Nach Kölliker. *an* Äußere Nasenöffnungen; *g* Gaumenplatten; *in* primitive Choanen; *mr* Mundrachenhöhle.

Fig. 2.

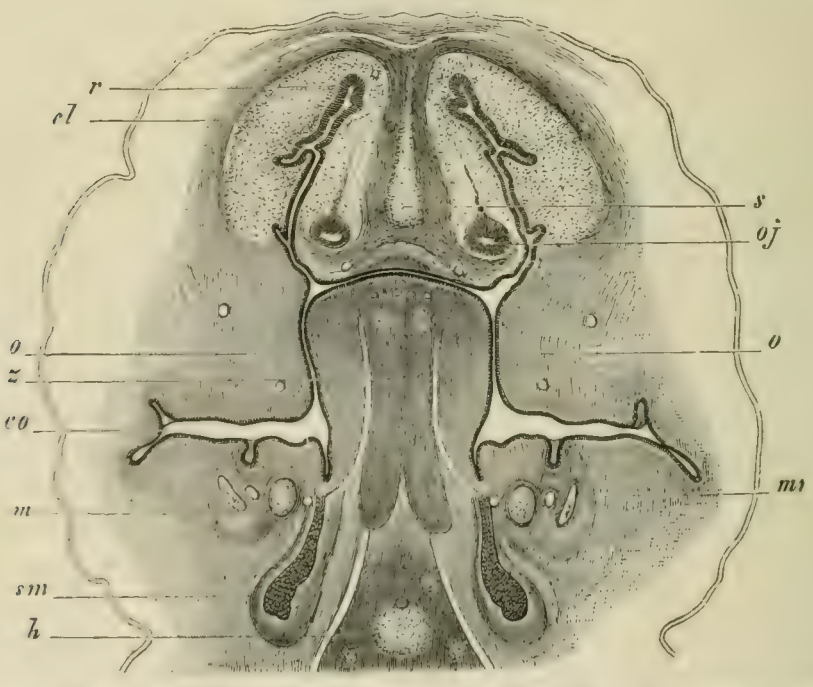

Querschnitt durch den Kopf eines Kaninchenembryos von 15 Tagen. Vergr. 23/1. Nach Kölliker. *cl* Cartilago lateralis nasi; *co* Mundhöhle; *h* Zungenbein; *m* Meckelscher Knorpel; *mi* Unterkiefer; *o* Oberkieferfortsätze; *oj* Jacobsonsches Organ; *r* Riechepithel; *s* Nasenseptum; *sm* Glandula submaxillaris.

worden, nur eine Gaumenplatte *(gh)* konnte die horizontale Richtung einschlagen, während die andere *(gv)* ihre ursprüngliche Vertikalstellung beibehielt.

Weil die horizontal aufgerichteten Gaumenplatten anfangs nicht breit genug sind, um sich sofort zu verbinden, bleiben sie eine Zeitlang durch die sekundäre Gaumenspalte (Fig. 4) geschieden. Letztere schließt sich von vorn nach hinten mit Ausnahme ihrer beiden Enden; das hintere bleibt offen (Isthmus pharyngonasalis), während das vordere sich in der Schließung verspätet. Die Spalte des harten Gaumens ist am hinteren Ende am breitesten, verschmälert sich nach vorn und erweitert sich in der Zwischenkiefergegend zu einer dreieckigen, mit der Spitze rückwärts gekehrten Lücke (Zwischenkieferteil der

Gaumenplatte). In diese Lücke schiebt sich das vordere in den Zwischenkiefer übergehende Ende des unteren Randes der Nasenscheidewand, aus welchem der Gaumenteil des Zwischenkiefers, d. h. eine die Mündungen der Stensonschen Gänge tragende Platte hervorgeht, deren vorderer breitester Rand vom Zwischenkiefer entspringt. Sie scheidet die dreieckige Lücke der Gaumenspalte in zwei nach vorn divergierende Seitenteile, welche rückwärts in den einfachen Teil der Gaumenspalte einmünden. Die Schließung des Gaumens beginnt im hinteren Abschnitte. An Rind- und Schafembryonen fand Dursy den harten Gaumen nebst dem angrenzenden Stück des Gaumensegels bereits geschlossen, aber den Zwischenkieferteil der Gaumenspalte, deren laterale Begrenzung von den getrennten Gaumenplatten, deren Boden vom unteren Rande der Nasenscheidewand gebildet wird, noch in bedeutender Länge offen. Allmählich schließt

Fig. 3.

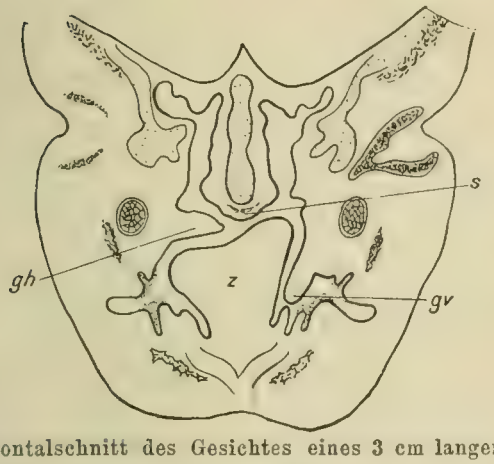

Frontalschnitt des Gesichtes eines 3 cm langen Schweinembryos mit Schiefstellung der Zunge. Nach Dursy 1869. (Taf. IV, Fig. 14).
gh horizontal gestellte Gaumenplatte; *gv* vertikal gestellte Gaumenplatte; *s* Nasenscheidewand; *Z* Zunge.

Fig. 4.

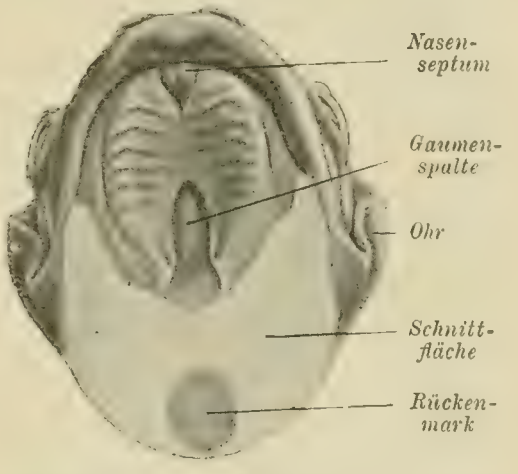

Gaumendach eines Embryos von *Vespertilio murinus*. Nach O. Schultze.

sich die Zwischenkieferlücke dadurch, daß die beiden Gaumenplatten sich mit ihren hintern Hälften median verbinden, vorn dagegen einander nicht erreichen, so daß hier der mediane Abschnitt des die Mündung der Stensonschen Gänge tragenden Gaumenteiles der Zwischenkiefergegend immer frei bleibt und auch einen warzenförmigen Vorsprung erzeugen kann. Die Nasenscheidewand bleibt nicht auf ihrer früheren Höhe. Der von ihr gebildete Anteil des primitiven Gaumens steigt herab und verwächst schließlich mit dem bleibenden Gaumen.

Erst 11 Jahre später wurde die Frage der Gaumenbildung von neuem erörtert, als L. Friedrich die Embryonensammlung von W. His (12) auf eventuelle pathologische Befunde musterte und beim Anblick des menschlichen Embryos Mr. (22 mm Nl, 29 mm Sstl, 8 Wochen alt), der eine Gaumenspalte mit zwischenliegender Zunge besaß (Fig. 5, 6), den Gedanken aussprach, die Spalte könnte mechanisch durch Druck der linken Hand auf den Unterkiefer, bezw. Mundboden bedingt sein. Vielleicht erzeuge sich der Embryo durch ungünstige Handhaltung gelegentlich selbst einen Wolfsrachen.

Daraufhin hat W. His (12) die Gaumenbildung von neuem untersucht und ein Plattenmodell des Embryos Mr. hergestellt. Das Bedenken, ob nicht der Embryo Mr. als abnorm aufzufassen sei, ablehnend, nahm His an, daß derselbe sich wahrscheinlich in einer Phase physiologischer Umgestaltung befunden habe. Daran knüpfte er folgende Vermutungen über den Mechanismus der Gaumenumlagerung:

Die Gaumenplatten können offenbar nur emporsteigen, wenn die Zunge vorher ausgewichen ist, was durch Senken des Unterkiefers und Bewegungen der Zunge selbst eingeleitet werden könnte. Anders wisse er sich den Vorgang kaum vorzustellen. Es sei denkbar, daß die Hebung der Gaumenplatten nicht auf beiden Seiten zugleich erfolge, sondern daß die Zunge erst nach der einen und dann nach der andern Seite Raum schaffe (Fig. 5, 6).

K. Fick (4) pflichtete seinem Chef bei:

Fig. 5.

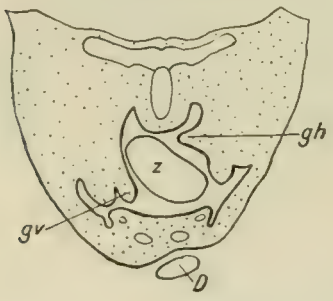

Fig. 6.

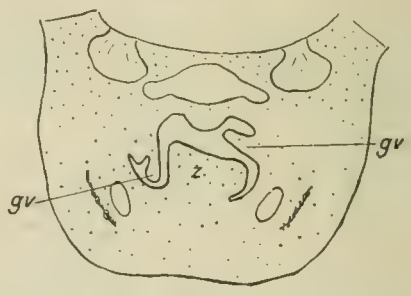

Querschnitte durch die Mundhöhle des Embryos Mr. Nach His. Vergr. 5/1.
Fig. 5 zeigt die schräg gestellte Zungenspitze (*z*), rechts ist Tiefstand (*gv*), links Hochstand (*gh*) der Gaumenplatten. Der Unterkiefer hat links einen flachen Eindruck, in den der Daumen (*D*) der linken Hand einpaßt.
Fig. 6 zeigt gleichfalls den asymmetrischen Stand der Gaumenplatten und die einseitige Hebung des Zungenrandes.

Man habe mit His anzunehmen, daß die Zunge sich einseitig, d. h. beim Embryo Mr. links unter die Gaumenplatte zurückgezogen habe. Zufällig habe sich aber die linke Hand an den Unterkiefer bezw. Mundhöhlenboden angestemmt und die Zurückziehung der Zunge unter die rechte Gaumenplatte verhindert; denn dafür müsse die Zunge nach links Freiheit haben. Aber der Raum im linken Mundnasenraum sei offenbar durch das Andrängen der unterliegenden Hand beschränkt gewesen. Fick glaubte sogar, daß der Druck durch das Händchen intra vitam intensiver war, als man nach dem fixierten Präparat Mr. annehmen möchte. Der Einwand, der Embryo Mr. (Fig. 5, 6) und der von Dursy beschriebene Schweinsembryo mit einseitigem Tiefstand der Gaumenplatte (Fig. 3), seien pathologisch, wurde von Fick abgelehnt. Mit His betonte er, wie dringend notwendig die Untersuchung zahlreicher Embryonen dieses Stadiums sei, um wirklichen Aufschluß zu gewinnen.

J. Nussbaum (17) ging 1896 gelegentlich seiner Untersuchungen über die Stensonschen Gänge auch auf die Entstehung des Gaumens ein. Der allgemeinen Ansicht, daß bei der Gaumenbildung die beiden

Gaumenplatten zusammenschmelzen und der untere Teil der Nasenscheidewand mit der Oberfläche der median zusammenstoßenden Gaumenplatten verwachse, fügte er den Bericht über etliche Ausnahmen bei. Möglicherweise verwachsen nämlich beim Schweine die freien Ränder der Gaumenplatten teilweise mit den seitlichen Flächen des unteren Teiles der Nasenscheidewand, beim Hunde aber wächst im vorderen und mittleren Teile der primitiven Mundhöhle der untere Rand der Nasenscheidewand so früh nach unten zwischen die beiden Gaumenplatten hinein, daß diese nicht mehr median zusammentreffen, sondern mit den seitlichen unteren Teilen der Nasenscheidewand direkt verschmelzen. Daher beteiligt sich die untere freie breite Fläche des Nasenseptums direkt an der Bildung des Maulhöhlendaches. Im hinteren Teile der Maulhöhle entwickelt sich die Gaumenwand durch Zusammenfließen der beiden Gaumenplatten, mit deren oberer Fläche die Nasenscheidewand sich vereinigt.

Nach der autoritativen Entscheidung des großen Embryologen W. His ruhte die Diskussion, bis A. Pölzl (18) im Jahre 1905 jeden Grund bestritt, die von Dursy aufgestellte und von His gebilligte Theorie des Gaumenschlusses anzunehmen.

Die Zunge hindere zwar die Vereinigung der Gaumenplatten und müsse verlagert werden, jedoch geschehe es nicht durch Senkung, sondern durch aktives Wachstum. Die Verhältnisse des Anfangsstadiums liegen folgendermaßen: Die Gaumenplatten menschlicher Embryonen entstehen als niedrige Leisten hinter dem Zwischenkiefer im hinteren Teil der Mundhöhle und erstrecken sich bis knapp an die dorsale Schlundwand.

Die Zunge und der Unterkiefer sind beim kleinsten Embryo (Fig. 7) relativ klein. Die plumpe Zungenspitze liegt im hinteren Teile der Mundhöhle hinter dem Ende des relativ sehr langen Zwischenkiefers. Auch der Unterkiefer steht senkrecht gegen die Schnauze empor und wird von dieser überragt. Durch fortschreitendes Wachstum (Fig. 8, 9, 10) kommt aber die Zunge mit ihrer Spitze unter den Zwischenkiefer und schließlich unter die Oberlippe (Fig. 10) zu liegen, so daß ihr Vorderteil in ein immer tieferes Niveau gerät. Auch der Unterkiefer rückt weiter nach vorn. Durch diese Wachstumsdifferenzen gelangt die Zunge endlich so weit nach vorn und unten, daß der Zwischenkiefer sowie der kurze Teil der Gaumenplatte, welcher den späteren harten Gaumen darstellt, über ihr, der spätere weiche Gaumen aber hinter ihr liegt. Die Platten des harten Gaumens, die früher nach innen unten gerichtet waren, ändern, da der Raum zwischen ihnen frei geworden ist, ihre Form und wachsen oberhalb der Zunge horizontal und median, bis ihre vordersten Teile eine Strecke hinter dem Zwischenkiefer zusammentreffen. Nach vorn setzen sie sich in zwei, jetzt erst vom vordersten Teile der Oberkiefer gegen die Mitte auswachsende Platten fort, die den Zwischenkiefer unterlagern und mit ihm die Stensonschen Gänge einschließen. Die Verwachsung des harten Gaumens schreitet dann vor- und rückwärts fort und zugleich verwächst mit ihm das verlängerte Septum. Der weiche Gaumen entsteht durch Verwachsen der Gaumenplatten zu schief frontal gestellten, von

vorn oben nach hinten unten geneigten Platten, die hinter der weit nach vorn gerückten Zungenwurzel median teilweise verwachsen. Also wird die Schließung des sekundären Gaumens dadurch ermöglicht, daß die Zunge aus dem Raume zwischen den Gaumenplatten nach vorn hinauswächst, ohne von rückwärts in denselben hineinzugelangen.

Fig. 7.

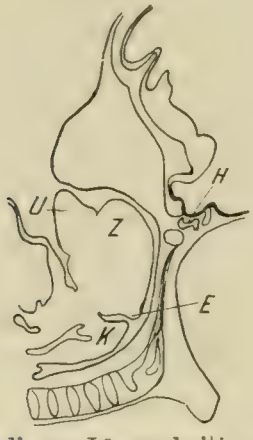

Medianer Längsschnitt des menschlichen Embryos. 19 mm S.Sl. Nach A. Pölzl. *E* Epiglottis; *H* Hypophyse; *K* Kehlkopf; *U* Unterkiefer; *Z* Zunge.

Fig. 8.

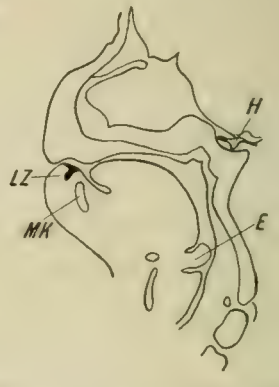

Medianer Längsschnitt des menschlichen Embryos. 22 mm S.Sl. Nach A. Pölzl. *Lz* Lippenzahnfurche; *U* Unterkiefer; *E* Epiglottis; *H* Hypophyse.

Fig. 9.

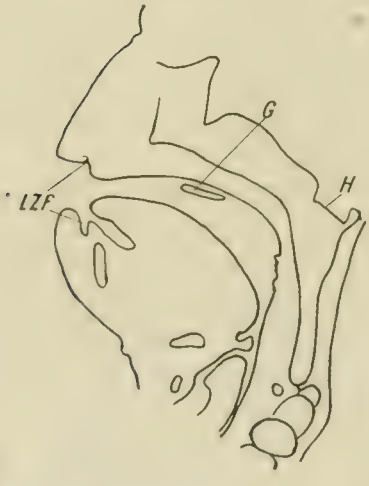

Medianer Durchschnitt des menschlichen Embryos. 27 mm S.Sl. Nach A. Pölzl. *G* Gaumen; *H* Hypophyse; *LZf* Lippenzahnfurche.

Fig. 10.

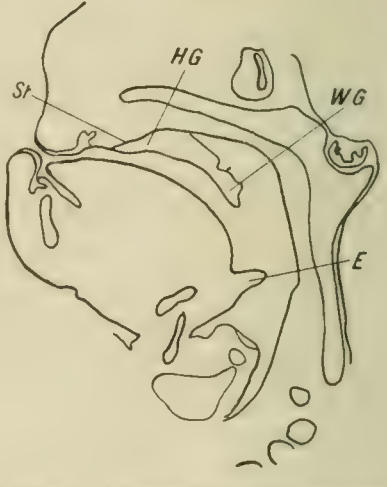

Medianer Längsschnitt des menschlichen Embryos. 33 mm S.Sl. Nach A. Pölzl. *E* Epiglottis; *HG* Harter Gaumen; *St* Ductus Stensonianus; *WG* Weicher Gaumen.

Als wichtigen Beweisgrund gegen die Aufrichtung der Gaumenplatten führte A. Pölzl folgende Beobachtungen an. Wenn der harte Gaumen bereits über der Zunge liegt, ist die Richtung des in den weichen Gaumen einstrahlenden Ramus posterior des Nervus palatinus unverändert, während sie doch anders geworden sein müßte, wenn die ganze Gaumenplatte hinaufgeklappt wäre. Deshalb findet mindestens für den weichen Gaumen kein Aufklappen statt.

An zwei aufeinander gezeichneten Schnitten durch einen Embryo von 27 1/2 mm und 28 mm wird gezeigt, daß die Gaumenplatte und der Nerv ihre Stellung beibehalten, obwohl die Platte bei den ältern Embryonen gegen die Mitte vorgewachsen ist. Als Erkennungsmerkmal dafür, welcher Abschnitt der Gaumenplatte dem späteren harten, bezw. weichen Gaumen zuzurechnen sei, betrachtete A. Pölzl den aus dem Ganglion sphenopalatinum in die Gaumenplatte ausstrahlenden Nervus palatinus descendens, bezw. seine Rami posteriores, welche in die Gaumenplatten einstrahlen und den von ihnen versorgten Abschnitt als weichen Gaumen kennzeichnen. Bei den Embryonen T 23 mm SSl. (Stadium 2 His) und Embryo 22 mm SSl. (Fig. 8) gibt der Nervus palatinus seinen hinteren Ast für den weichen Gaumen noch in der vorderen Hälfte der Gaumenplatte ab. Die Teilungsstelle des Nerven liegt derart, daß der hinter ihr befindliche weiche Gaumenabschnitt der Gaumenplatte den harten Gaumen an Ausdehnung im antero-posterioren Durchmesser übertrifft. Der dem späteren harten Gaumen zugehörige Abschnitt ist nach innen und unten gerichtet und liegt unter den Seitenteilen der Zunge. Der weiche Gaumen ist höher und steigt senkrecht neben der Zunge ab. Die rückwärts etwas höheren Gaumenplatten reichen nicht ganz bis an die dorsale Schlundwand. Indem der als weicher Gaumen gedeutete Anteil der Gaumenplatte sich später nach hinten verlängert und durch einen Fortsatz mit dem Wulst der dorsalen und seitlichen Schlundwand in Verbindung tritt, wird die Plica pharyngo-palatina gebildet. Beim Embryo Sl. 28 mm SSl. (Fig. 8) ist der Gaumen der Vereinigung nahe. Der abwärts gebogene weiche Gaumen übertrifft an Länge den aus der ursprünglichen Gaumenplatte hervorgegangenen Anteil des harten Gaumens. Der Embryo 33 mm SSl. (Fig. 10) besitzt einen geschlossenen Gaumen, der aus der Gaumenplatte entstandene Teil des harten Gaumens macht den kleinsten Abschnitt des Gaumens überhaupt aus, ein größerer unterlagert dem Zwischenkiefer, das größte Stück ist weicher Gaumen.

E. Zuckerkandl (22) hat in Scheffs Handbuch der Zahnheilkunde 1909 die wichtigsten Gedanken der von ihm angeregten Untersuchung A. Pölzls wiedergegeben.

Die Stelle, wo die mediale und die caudale Fläche des Oberkieferfortsatzes ineinander übergehen, repräsentiert sich in Form einer stumpfen, senkrecht abfallenden, sog. sekundären Gaumenleiste. Dieselbe ist sowohl vor als hinter den Nn. palatini descendentes ausgebildet, welche die Grenze zwischen dem harten und weichen Gaumen approximativ markieren. Demnach steht nur der weit kürzere, vor den genannten Nerven liegende Teil der Leiste in Beziehung zum harten Gaumen, während der hintere längere Abschnitt schon dem Gaumensegel angehört. Die Einschiebung einer Scheidewand zwischen der Nasen- und der Mundhöhle ist nicht möglich, bevor die Zunge den Raum zwischen den beiden Oberkieferfortsätzen verlassen hat. Gegen die durch nichts bewiesene Annahme von Dursy und His bemerkte A. Pölzl ganz richtig, daß Stellungsänderungen einzelner Organe, welche plötzlich während des Embryonallebens auftreten und an einen bestimmten Entwicklungsmoment gebunden sind, eine sehr geringe Wahrscheinlichkeit haben. Dies gilt auch von der plötzlichen Veränderung, »die dadurch gegeben wäre, daß sich die Zunge durch Muskelkontraktion nach unten zurückzieht und die Gaumenplatten aus der vertikalen Stellung zur horizontalen aufrichten. Die Chancen dafür, daß dieser Mechanismus gerade im richtigen Moment bei geeigneter Länge der Gaumenplatten eintritt, wären sehr

gering«. A. Pölzl meinte, daß Wachstumsvorgänge den Unterkiefer samt der Zunge nach unten und vorn verlagern. Hierdurch wird die Zunge aus der Umklammerung der Oberkieferfortsätze und Gaumenleisten nach und nach befreit und kommt endlich unter die Gaumenleisten zu liegen. Von einem Aufklappen ist nicht die Rede, vielmehr wachsen die vom Druck der Zunge entlasteten Gaumenleisten in der Richtung des geringsten Widerstandes gegen die Mitte hin. »Berücksichtigt man mit A. Pölzl, daß der weiche Gaumen sich durch direktes Vorwachsen gegen die Mitte schließt, ebenso der Teil des Gaumens, der den Zwischenkiefer unterlagert, so ist es unwahrscheinlich, daß der zwischenliegende Teil des harten Gaumens sich auf eine völlig andere Weise schließe, um so mehr, wenn man bedenkt, daß bei Embryonen gerade dieser Abschnitt den kleinsten Teil des ganzen Gaumens ausmacht.«

Schorr (19) nahm mit A. Pölzl an, daß Lageveränderungen der Zunge dem sekundären Gaumen die Möglichkeit geben, die horizontale Lage zu erreichen. Doch bezweifelte er sehr lebhaft die Auffassung, als bleibe der sekundäre Gaumen an der ursprünglichen Stelle und erleide nur eine Formänderung.

Denn A. Pölzl konnte kein Übergangsstadium zeigen, bei welchem die Zunge schon gesunken ist und der Gaumen die Umänderung seiner Form beginnt. Schorr meint sogar, daß es überhaupt nicht existiert. Nach seiner Ansicht ändert die Anlage des sekundären Gaumens ihre Lage, indem sie beiderseits gleichzeitig allmählich die horizontale Lage annimmt und das Mundhöhlendach bildet. Die Gaumenumlagerung sei das Resultat einer Reihe komplizierter Prozesse, die auf dem Prinzip ungleichen Wachstums beruhen. Der sekundäre Gaumen wächst anfangs nach innen und unten. Weiter aber muß zu dieser Richtung der lebendigen Kraft eine neue in Kreisrichtung wirkende Kraft kommen als Resultat einer lebhaften Proliferation des Mesenchyms (Fig. 11) über der Firste des Winkels A, wie Schorr eine Rinne zwischen dem Gaumen- und Alveolarfortsatze bezeichnet, eines relativ anhaltenden Wachstums des medialen Teils des sekundären Gaumens und eines Höhenwachstums des Oberkiefers. Die lebhafte Proliferation über der Winkelfirste muß ein Stumpferwerden des Winkels A und eine allmähliche Umlagerung jeder früher nach innen unten neben die Zunge gerichteten Gaumenplatte in die horizontal über der Zunge angeordnete definitive Stellung herbeiführen und bis zur Verwachsung derselben dauern. Das Wachstumszentrum befindet sich nahe dem sog. primären Gaumen. Das Sinken und das Längenwachstum der Zunge sowie die Tendenz des Gaumens sich allmählich emporzurichten, ermöglichen ein langsames Gleiten zwischen der Seitenfläche der Zunge und der Medialfläche der Gaumenplatte, eine beständige Anpassung aneinander und eine allmähliche Umlagerung eines Teiles nach dem andern von vorn nach hinten. Zunge und Gaumenplatten spielen nach Schorrs Ansicht ganz selbständige streng koordinierte Rollen.

Fig. 11.

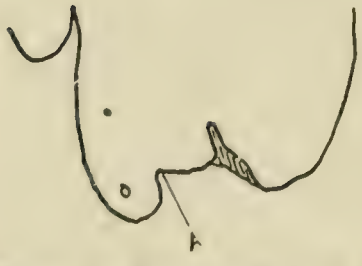

Schema der Gaumenplatte nach G. Schorr. *A* Rinne zwischen dem sekundären Gaumen und dem Alveolarfortsatz, kurz als Winkel A bezeichnet.

Die Gaumenentwicklung besteht aus einer Summe besonderer Erscheinungen in den Gaumenteilen bzw. Zellgruppen.

In einem späteren Aufsatze (20) führte Schorr seine Ansicht über die normale Gaumenentwicklung nochmals vor: Um die 4. Woche der Entwicklung zeigt das Gesicht des menschlichen Embryos in der Mitte eine große Höhle, unten durch den primitiven Unterkiefer, oben durch den Stirnfortsatz mit seinen beiden Nasenfortsätzen begrenzt. Die Seiten werden teils vom Unterkiefer teils von den Oberkieferfortsätzen gebildet. Oben und unten steht die Höhle noch in Verbindung mit den Nasengruben und Augenanlagen. Wenn die Zwischenkiefergegend mit beiden Oberkieferfortsätzen verschmilzt, geht die erste Spur einer Gaumenplatte als abgerundeter Längswulst aus dem medianen Teil des Oberkieferfortsatzes hervor und verlängert sich alsbald nach vorn in die Zwischenkiefergegend, hinten entlang der Seitenwand des Schlundkopfes bis hinter die Kehlkopfgegend. Sie wächst in vertikaler Richtung. Die von den freien Gaumenrändern förmlich eingeklemmte Zunge berührt in der zweiten Hälfte des zweiten Monats auf größere Ausdehnung die Schädelbasis, während ihre Spitze dem hinteren Naseneingange direkt anliegt. Somit besteht zu dieser Zeit ein beiderseitiger physiologischer Wolfsrachen mit Tiefstand der Gaumenplatten und Hochstand der Zunge. Während die Zunge eine Reihe von Lageänderungen durchmacht, nehmen die Gaumenplatten allmählich horizontale Richtung an, um den definitiven Gaumen zu bilden. Eine Reihe lebendiger Kräfte bewirkt das Emporsteigen des sekundären Gaumens und ermöglicht ihm die horizontale Lage lange Zeit ohne Stütze. Dabei findet ein langsames Gleiten zwischen der Seitenfläche der Zunge und der Medialfläche der Gaumenplatten, eine allmähliche Umlagerung eines Teiles nach dem andern von vorn nach hinten statt. Wenn die Gaumenplatten sich horizontal aufrichten, sind sie noch nicht breit genug und werden daher durch eine Spalte geschieden. Die Schließung beginnt in einiger Entfernung hinter dem Zwischenkiefer und geht nach vorn und hinten bis zur totalen Verschmelzung weiter. Die normale Entwicklung zeigt also Stadien, die dem sogenannten Wolfsrachen und der Hasenscharte entsprechen. Die von Schorr beobachteten Mißbildungen lassen sich in eine Reihe von Entwicklungsstufen gruppieren, welche der normale Embryo bei der Gaumen- und Oberkieferentwicklung zeigt. Jede Form einer Mißbildung stellt ein fixiertes Embryonalstadium dar, das einem weiteren Körperwuchse untergeordnet war. Daraus ergibt sich die Vorstellung, daß zweierlei Energien tätig sind: eine, welche die Architektonik (den Aufbau) selbst verwaltet, und die zweite Energie, welche man als einfachen (vegetativen) Wuchs in allen Dimensionen der schon aufgebauten Körperteile anerkennen muß. Wenn die Aufbauenergie, ihr Ziel zu erreichen, kraftlos wird, kann nur die Vegetationsenergie weiter wirken. Je früher die erste Energie sich erschöpft, desto schwerere Mißbildungen werden wir finden, z. B. wird, wenn beim Embryo der Aufbau des Gaumens nicht vollendet wird, diese Entwicklungsstufe fixiert bleiben, da der Wuchs des Körpers weiter tätig ist. Der Wolfsrachen ist als eine echte Hypoplasie des definitiven Gaumens oder als ein Ausfall einer bzw. mehrerer Komponenten der Gaumenentwicklung anzuerkennen.

Im Jahre 1911 hat Fuchs (7) der Beschreibung einer Mißbildung im pathologischen Institute zu Straßburg ein zusammenfassendes Referat über die Gaumenentwicklung vorangestellt. Treffend hat

er die Schwierigkeit, einen wirklichen Einblick in den Vorgang zu gewinnen, durch den Satz ausgesprochen: »Wir sehen streng genommen nur die beiden Endstufen der Reihe: zuerst die Gaumenfalten seitlich neben der Zunge und tief hinabragend, dann die Gaumenfalten horizontal gestellt.« Die unzureichende Erfahrungsbasis hat ihn aber nicht abgehalten, mit Dursy, His, Schorr die »absolut sicher stehende Tatsache der Gaumenumlagerung« aufs neue zu verteidigen.

Die Gaumenfalten müssen aus ihrer beinahe lotrechten, zur Seite der Zunge befindlichen Lage in die wagerechte Stellung über der Zunge gelangen. Da aber die Zunge ihrem Bestreben hinderlich ist, muß sie sich, wie His (12) richtig erkannt hat, aus der Gaumenrinne entfernen, d. h. den sich erhebenden Gaumenfalten ausweichen. Fuchs hielt die Umlagerung für so unabweislich, daß er mit voller Entschiedenheit gegen A. Pölzl Front machte, welche Zweifel an der Theorie von His geäußert hatte.

Um die Behauptung, daß keine Umlagerung der Gaumenfalten geschieht, als unrichtig zu erweisen, berief sich Fuchs auf folgende Tatsachen: Die gegenseitige Stellung der Gaumenfalten und der Processus palatini der Maxillaria und Palatina sei auf früher und späterer Entwicklungsstufe durchaus verschieden. Die knöchernen Gaumenfortsätze stehen bereits in frühester Zeit horizontal, die Gaumenplatten hingegen schräg abwärts, beinahe senkrecht zu ihnen; auf späterer Stufe liegen sie in der gleichen horizontalen Ebene wie die knöchernen Gaumenfortsätze. Daraus folge notwendig, daß eine Umlagerung der Gaumenfalten geschehen sein müsse. Mir will freilich scheinen, als spräche diese Tatsache weder für noch gegen die allgemein geteilte Vermutung.

Fuchs (7) erörterte hierauf die Frage: Warum die Zunge überhaupt zwischen die Gaumenplatten zu liegen komme, um seine Antwort konform dem Gedankengange von A. Pölzl zu präzisieren: Die Zunge sei zunächst klein und liege ganz hinten in der Mundhöhle. In der Folge wachse sie immer mehr in die Länge nach der Mundspalte zu. Unterdessen beginne an der Innenseite der Oberkieferfortsätze die Anlage und Entwicklung der Gaumenfalten. Indem diese abwärts wachsen, müssen sie seitlich neben die Zunge geraten. So erhalte die Zunge ihre Lage zwischen den Gaumenfalten und bilde für das spätere Emporsteigen der Gaumenfalten ein Hindernis, das beseitigt werden müsse. Das Ausweichen der Zunge ist also die unerläßliche Vorbedingung für die Möglichkeit des Emporsteigens der Gaumenfalten. Die von W. His vermutete Senkung des Unterkiefers hielt Fuchs für erwiesen und notwendig, nur an aktive Muskelkontraktionen wollte er nicht glauben. Freilich sei der Ausdruck »Senkung« nicht wörtlich zu nehmen. Die Hauptsache sei eine Öffnung des Mundes, d. h. die Entfernung der Unter- und Oberkiefermassen voneinander und eine entsprechende Entfernung der Zunge von Munddecke und Nasenseptum. Dabei spiele die Zunge — hier deckt sich seine Ansicht mit den Ausführungen von A. Pölzl — die leitende Rolle vermöge ihres ganz außerordentlichen Längenwachstums. Die kleine ganz hinten in der Mundhöhle liegende Zunge wachse sehr schnell, so daß ihre Spitze zuerst unter den primitiven Gaumen und dann an die Mundspalte selbst kommt. Da sie stetig wachse, trete sie schließlich in die Mundspalte, diese werde also durch die von hinten andrängende

Zunge gleichsam gesprengt, der Unterkiefer nach unten rotiert oder gesenkt. Da die Zunge mit dem Unterkiefer fest verbunden sei, müsse sie der Senkung des Unterkiefers folgen. Weiterwachsend trete sie immer mehr aus der Mundspalte heraus und vergrößere die Entfernung des Unterkiefers vom Oberkiefer, sowie ihre Entfernung von der Schädelbasis. Jedenfalls müsse mit der gegenseitigen Entfernung des Oberkiefers vom Unterkiefer auch eine Entfernung der Zunge aus dem Raum zwischen den Gaumenfalten verbunden sein, so daß dem Emporsteigen derselben kein nennenswerter Widerstand mehr entgegenstehe.

Wahrscheinlich unterstütze eine Hebung des Oberkiefers und des ganzen neuralen Kopfteils diesen Prozeß in seiner Wirkung. Die Zunge beseitige also in der Hauptsache selbst das dem Emporsteigen gesetzte Hindernis vermöge ihres außerordentlichen Längenwachstums.

In der Frage, wodurch das aktive Emporsteigen der Gaumenplatten verursacht werde, teilt Fuchs den Standpunkt von Schorr, daß ungleiches Wachstum einzelner Teile der Gaumenplatten das selbständige, autonome, d. h. vom Verhalten der Zunge unabhängige Emporsteigen der Gaumenfalten normalerweise bewirkt. Das erhöhte Wachstum beginnt zu einer Zeit, da die Zunge noch tief in der Gaumenrinne steckt, und findet an der Basis, auf der unteren (lateralen) Seite der Gaumenfalten statt, so daß ihre medialen, abwärts gerichteten Teile nach oben rotiert werden müssen. Fuchs weicht von Schorr nur insofern ab, als er nicht an eine langsame, allmähliche Gleitbewegung zwischen Zunge und Gaumenfalten, sondern an plötzliches Abwärtstreten der Zunge und plötzliches Emporsteigen der Gaumenfalten denkt. Gerade weil niemand Zwischenstadien gesehen habe, müsse die Umlagerung plötzlich erfolgen, indem die bewirkenden Ursachen erst latent bleiben, dann plötzlich eine maximale Wirkung veranlassen, so daß die Zunge gleich auf einmal maximal abwärts, die Gaumenfalten sofort maximal aufwärts bewegt werden.

Erneuten Einspruch gegen den orthodoxen Glauben an die Ansichten von Dursy und His erhob im Jahre 1910 E. Pohlmann, welcher unter Leitung von A. Fleischmann im Erlanger zoologischen Institut auf der von W. Sippel und G. Aulmann vorbereiteten Grundlage weiter gebaut hatte. Sippel (5g) hatte 1907 mangels geeigneten Beobachtungsmaterials zu der Meinungsverschiedenheit von W. His und A. Pölzl keine Stellung genommen, aber schon damals, wie später H. Fuchs, die Zwangslage bedauert, daß von der Bildung des harten Gaumens nur zwei Hauptstadien: nämlich der Zustand der die Zunge seitlich umfassenden Gaumenleisten und die spätere Vereinigung derselben in der Gaumennaht beobachtet sind.

Er hat die morphologische Verwandtschaft für den Aufbau des Munddaches bei Sauropsiden und Säugetieren nachgewiesen (Fig. 12, 13). Die Gaumenrinne der Säuger besitzt eine große Ähnlichkeit mit der Nasenmulde der Sauropsiden; denn in beiden Fällen wird der laterale Zungenrand von den Grenzleisten (*l*), bezw. Gaumenleisten (*gl*) umfaßt, der Zungenrücken liegt den beiden primitiven Choanen (*Cs*) gegenüber. Das Vomerpolster (*Vp*) eines Sauriers ist der Ventralfläche des Nasenseptums durchaus ähnlich, denn beide liegen zwischen

Fig. 12.

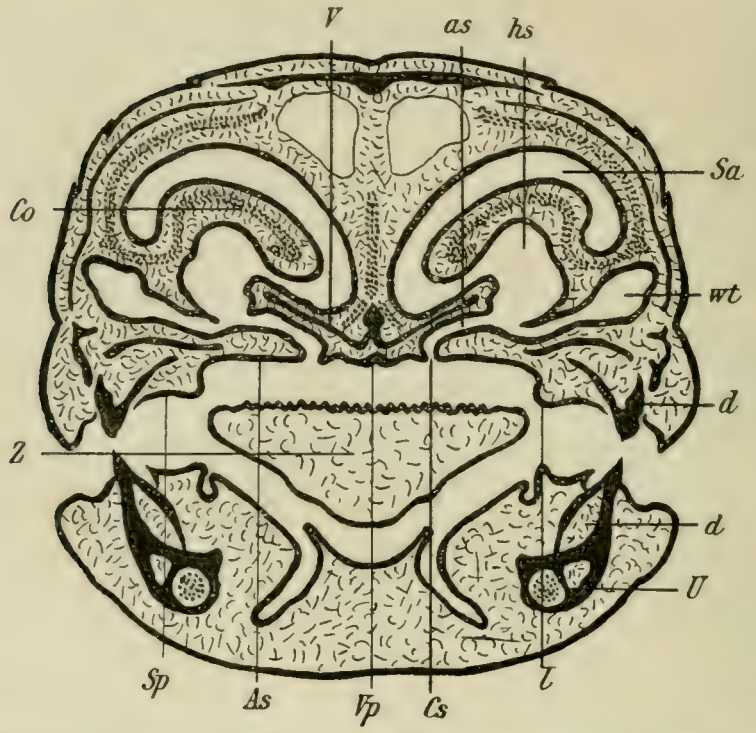

Querschnitt durch die Nasenregion des Kopfes von *Mabuia multifasciata*. Nach Sippel. Vergr. 15/1. *As* Anstieg; *as* Choanengang, absteigender Schenkel; *Co* Muschel; *d* Zahn; *hs* Choanengang, horizontaler Schenkel; *l* Grenzleiste; *Sa* Sakter; *Sp* Kieferspange; *U* Unterkiefer; *V* Vomer; *Vp* Vomerpolster; *wt* Winkeltasche; *Z* Zunge.

Fig. 13.

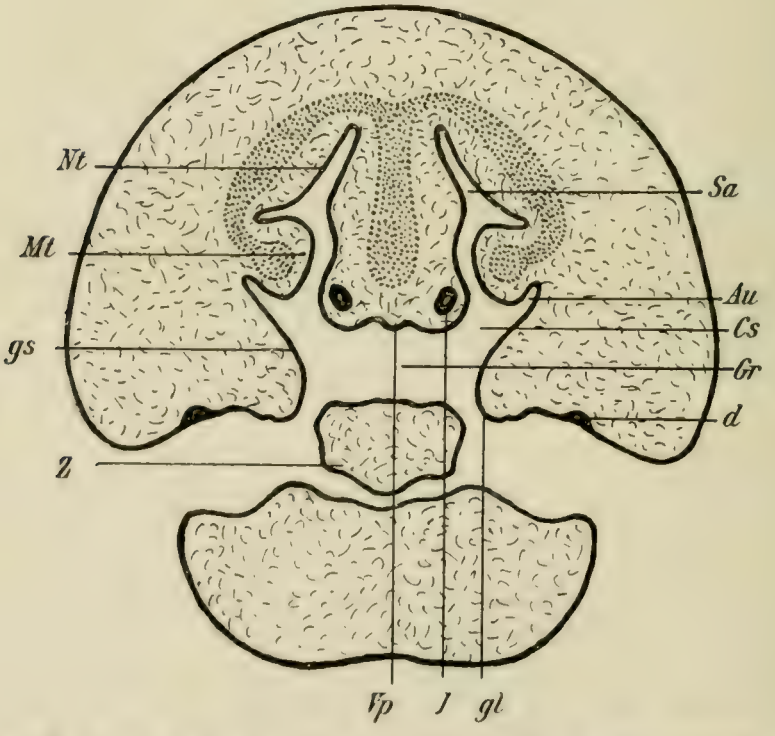

Querschnitt durch die Nasenregion von *Sus domestica*. Embryo 2,1 cm S.Sl. Nach Sippel. Vergr. 18/1. *Au* Aulax; *Cs* Choanenspalte; *d* Zahnleiste; *gl* Gaumenleiste; *Gr* Gaumenrinne; *gs* Seitenwand er Gaumenrinne; *I* Jacobsonsches Organ; *Mt* Maxilloturbinale; *Nt* Nasoturbinale; *Sa* Sakter; *Vp* Vomerpolster; *Z* Zunge.

den Choanen und sind der Zunge (*Z*) direkt benachbart. Der morphologische Anklang wird nur durch den Umstand gestört, daß der Anstieg (*As*) der Kieferspange bei Sauriern (Fig. 12) von der Choane mit einem horizontalen Schenkel mehr oder weniger weit lateral zieht, um in leichtem Bogen ventral zu biegen und an der Grenzleiste (*l*) zu enden, während die Seitenwände (*gs*) der Gaumenrinne vom lateralen Rand der Choane ziemlich senkrecht gegen die Gaumenleiste (*gl*) abfallen. Deshalb erklärte Sippel die Gaumenrinne für eine den Säugern allein zukommende Differenzierung, welche durch den Mangel des Anstieges und der bei Vögeln vorkommenden Steilwand charakterisiert ist. Die Metamorphose der Gaumenrinne führt zur Bildung des Ductus nasopharyngeus und des harten Gaumens; die Mundhöhle aber wird durch Wegnahme eines ursprünglich ihr gehörigen Teiles morphologisch reduziert, die primitive Choane endgültig von der Mundhöhle geschieden und dadurch die enge Nachbarschaft zwischen Vomerpolster und Zungenrücken beseitigt. Die Choanen erfahren somit eine bei Sauriern unbekannte Veränderung, da ihr vorderer Rand als Foramen incisivum bestehen bleibt. Hinter ihm verschmelzen die etwas schräg geneigten Gaumenleisten mit dem Vomerpolster so fest, daß die primitive Choane auf eine gewisse Strecke wirklich verlegt wird.

G. Aulmann (5) hat Rekonstruktionen des Kopfdarmes von drei Schafembryonen beschrieben. Bei dieser Gelegenheit faßte er zuerst die ganze Mundwand ins Auge und trennte nach den Niveauverschiedenheiten drei Bezirke: die Mittelzone oder Gaumenrinne und die Seitenflügel.

Fig. 14.

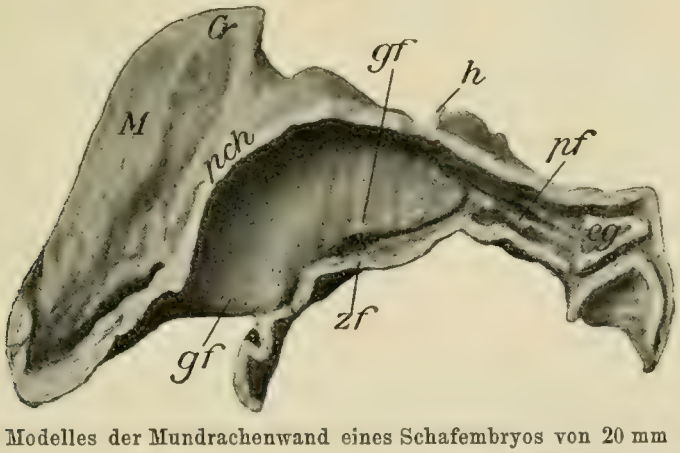

Medianansicht eines Modelles der Mundrachenwand eines Schafembryos von 20 mm S.Sl. Nach G. Aulmann. Vergr. 13/1. *gf* Gaumenleiste; *Cr* Cribrum; *h* Hypophyse; *M* Muschelregion; *pch* parachoanale Wand; *pf* Rachenfalte; *eg* Epiglottis; *zf* Zungenfurche.

Er vermied das Wort »Gaumenfortsatz« und bemerkte in der objektiven Schilderung seines mittleren Modells, daß die Gaumenrinne durch den freien Rand der sog. Gaumenleisten von den Kaunischen abgegrenzt wird. Aulmann machte ferner bestimmte Angaben über den Bereich der Mundhöhle und legte deren pharyngeale Grenze durch 5 Punkte: die Hypophysenwurzel, die Enden der Zungenfurchen und der Zahnleisten, fest. Endlich zeigte er am Modell (Fig. 14), daß die sog. Gaumenfalten am Beginne der Tubenöffnung aufhören. Nach einigen Schnitten beginnt die neue Anlage der über die Tubenregion

sich erstreckenden Rachenfalten (*pf*); vorsichtig deutete er die kurze Strecke zwischen beiden Falten als Grenze des harten und weichen Gaumens.

E. Pohlmann (5) endlich sprach mit voller Bestimmtheit die These aus: Die sog. Gaumenfortsätze sind keine wirklichen Fortsätze; sie richten sich weder auf, noch verwachsen sie, weil sie lediglich Biegungskanten der Epithelwand darstellen, welche durch die Gliederung der larvalen Mundhöhle in Mittelraum und Seitennischen entstehen. Mit der allgemeinen Umformung der Mund-

Fig. 15—20.

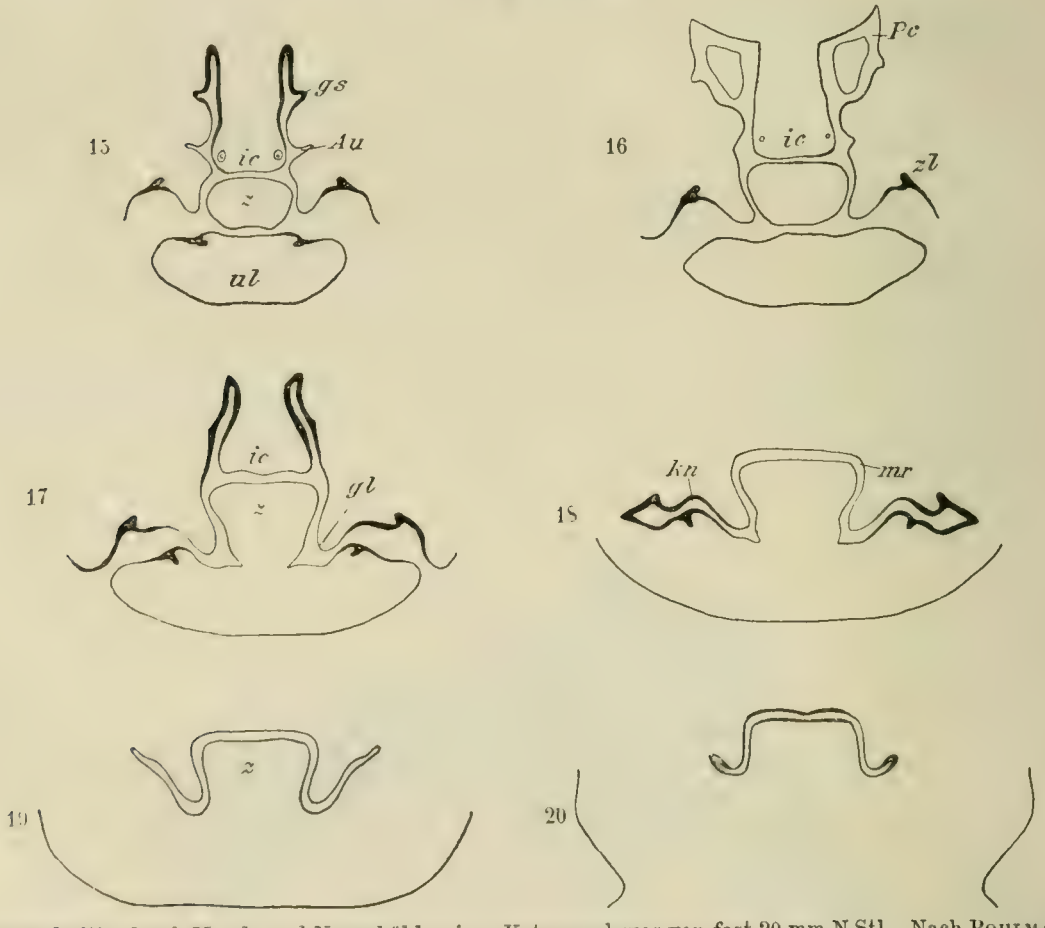

Querschnitte durch Mund- und Nasenhöhle eines Katzenembryos von fast 20 mm N.Stl. Nach Pohlmann. Vergr. 9/1. *Au* Aulax; *gl* Grenzleiste; *gs* Saktergesimse; *ic* Vomerpolster; *kn* Kaunische; *mr* Mittelraum; *ul* Unterlippe; *z* Zunge.

höhle verstreichen die Biegungskanten; aus den lateralen Flächen der Gaumenrinne aber wachsen die Gaumenbrücken hervor, verschmelzen und trennen den Ductus nasopharyngeus ab.

Die Mundhöhle kleiner Katzenembryonen von etwa 8 mm S. Sl. stellt keinen einheitlichen Raum vor, sondern ist in die drei von Aulmann (5) unterschiedenen Abschnitte (Fig. 15—20) gegliedert: die niedrigen Seitenflügel und die höher aufragende Gaumenrinne. Am Mundboden ist die Dreigliederung der Mundhöhle gleichfalls abzulesen. Der stumpfe Wulst der Zungenanlage springt als solides Gegenstück in den dorsal ausgebogenen Mittelraum. Ihre freie Spitze hinter

der Unterlippe liegt der kurzen parachoanalen Wand (Fig. 14, *pch*) gegenüber. Da der Zungenwulst das morphologische Gegenstück der Gaumenrinne ist, treten beide Differenzierungen am Boden und Dache der Mundhöhle gleichzeitig auf, mit ihnen werden zugleich die Seitenflügel abgegrenzt. Das fortschreitende Wachstum des Kopfes bedingt die Vergrößerung der Mundhöhle und schafft Raum für die Entfaltung der Mittelzone derselben. Dem stärker vorspringenden Zungenwulste entspricht der im gleichen Maße erweiterte Mittelraum des Munddaches und die der Zungenwölbung im morphologischen Spiegelbilde entsprechende Krümmung seiner Wand führt dessen schärfere Abgrenzung durch die Grenzleisten (*gl*), welche mit den seitlichen Zungenfurchen korrespondieren, herbei.

Fig. 21—24.

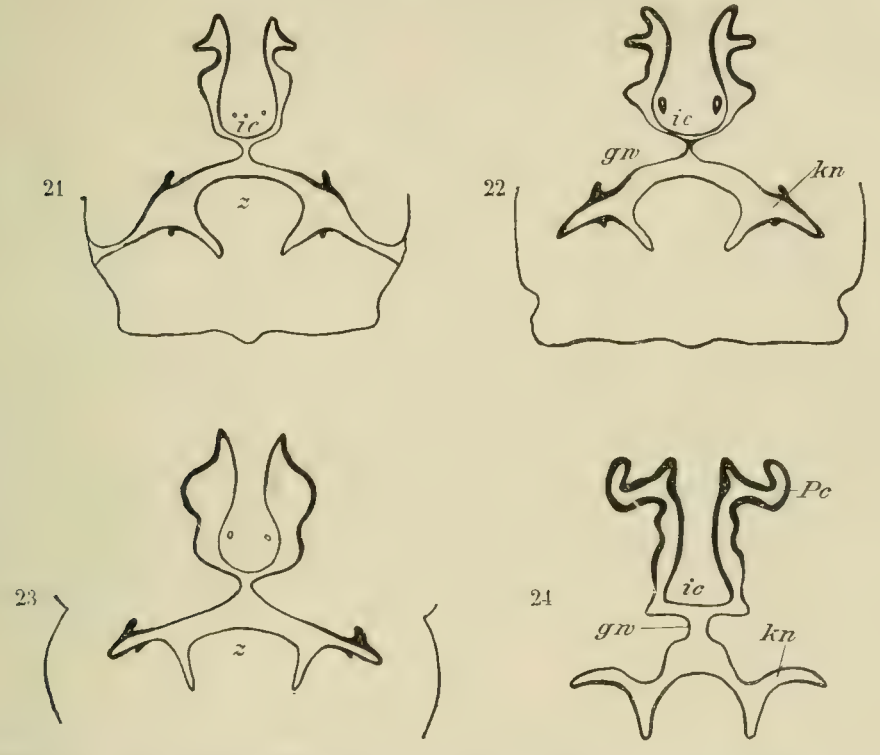

Querschnitte durch Nasen- und Mundhöhle eines Katzenembryos von 19 mm N.Sl. Nach Pohlmann. Vergr. 9/1. *gw* Gaumenbrücke; *ic* Vomerpolster; *kn* Kaunische; *Pc* Procribrum; *z* Zunge.

Daher gleicht das Munddach einer negativen Matrize, welche über das positive Relief des Mundbodens gestülpt und demselben durchaus gleichsinnig geformt ist. Die Kanten (*gl*), welche den Mittelraum einsäumen, darf man jedoch nicht als »Fortsätze« bezeichnen, weil sie unbedeutende Reliefherhebungen des epithelialen Munddaches sind.

Die gegenseitige Reliefspiegelung von Mundboden und Munddach bleibt bis zu dem Zeitpunkte bestehen, wo die Bildung des sekundären Gaumens einsetzt. Unterdessen wachsen die anfangs dem Rand der Oberlippe ziemlich naheliegenden Choanen, die erst rundliche Öffnungen waren, zu langen sagittalen Schlitzen heran. Der Parachoanalteil des Munddaches wird zugleich vergrößert. Da die Zungenspitze von jeher der parachoanalen Wand gegenüber lag, so hat sie der durch neues Wachstum hinzugefügten Strecke der Mundwand auch die Besonderheit der Grenzleisten und Gaumenrinne aufgeprägt. Mit einem Male schwindet die eben geschilderte morphologische Abhängigkeit. Es tritt eine

Erweiterung und Umformung der Mundhöhle, bezw. der Epithelwand derselben ein. Dach und Boden werden voneinander entfernt, so daß sie sich in gesonderter Formrichtung entfalten (Fig. 21—24). Pohlmann opponierte energisch gegen die landläufige Ansicht, daß die sog. Gaumenplatten in die horizontale Lage übergeführt werden; denn sie sind nicht frei in die Mundhöhle herabhängende Fortsätze, welche sich wie Fremdkörper verschieben lassen. Sie sind vielmehr integrierende Reliefmerkmale der Mundwand von sehr geringer reeller Höhe, welche durch die Gliederung der Mundhöhle in den Mittelraum und die beiden Kaumschen notwendig entstehen. Die Veränderung des Querschnittes kann daher nur durch eine Neumodellierung der gesamten Mundwand erklärt werden. Wie sich der Mundboden durch Vertiefung der Zungenfurchen und die zunehmende Versenkung der Zunge verändert, daß eine geringfügige Ausweitung der Mundhöhle in ventraler Richtung die Folge sein muß, so erhebt sich das Munddach in ein etwas höheres Niveau durch Umformung des ganzen Dachreliefs und es entstehen neue horizontale Vorsprünge oder Gaumenbrücken (Pohlmann), welche in keiner Hinsicht den Gaumenleisten identisch, aber die Vorbedingung für die Herstellung des Gaumendaches der Säugetiere sind; denn sie stehen einander sehr nahe und berühren sich bald in medianer Epithelnaht. Pohlmann erklärte also: die Gaumenleisten sind verschwunden, weil eine neue Modellierung des bisher in die Form der Gaumenrinne geprägten Epithelbezirkes erfolgte, etwa in der Weise, daß der ventrale Rand der Gaumenrinne sich ausweitete, während die Seitenwände median in das bisher vom Zungenwulste erfüllte Lumen einbogen. Die neue Modellierung setzt am lebhaftesten im oralen Teil der Gaumenrinne ein und kommt später caudal zur Geltung. Wenn Pohlmann die Gaumenbrücken mit voller Bestimmtheit als neue Differenzierungen im Gegensatz zu den Gaumenfortsätzen erklärte, so leitete ihn die Erwägung, daß die Lichtung des zugleich mit ihnen entstehenden Ductus nasopharyngeus eine ganz andere Gestalt hat als die Gaumenrinne der Larvenzeit. Die radikale Veränderung der Mundlichtung kann nur durch eine wirkliche Neumodellierung erklärt werden.

H. Fuchs (7) erhob sofort nach dem Erscheinen dieser Erlanger Arbeit den Einwand, Pohlmann habe nicht den geringsten Beweis für die Richtigkeit seiner Ansicht gebracht. Das von ihm angenommene Verstreichen der Gaumenfalten sei durch nichts bewiesen und werde durch folgende Beobachtung widerlegt: Da bei *Talpa*-Embryonen von etwa 6,3—6,5 mm MSL. die Nervi pterygopalatini tief in die seitlich neben der Zunge liegenden Gaumenfalten einstrahlen, seien die Gaumenfalten als die wirkliche Grundlage des späteren sekundären Gaumens mit Sicherheit erwiesen und zugleich die Notwendigkeit der Umlagerung der ursprünglichen Gaumenanlage gegeben.

Ich möchte schon an dieser Stelle aussprechen, daß meine Untersuchungen die Studien Pohlmanns im hiesigen zoologischen Institute fortgesetzt haben, zunächst ohne die Richtigkeit seiner Angaben anzuerkennen. Mein Lehrer A. Fleischmann wollte durch mich die

tatsächlichen Vorgänge der Gaumenbildung an einem anderen und reicheren Material nochmals prüfen lassen. Dadurch ergab sich zu unserer Freude das Resultat, daß die Kerngedanken der Pohlmannschen Darstellung vollauf bestätigt werden konnten. Zwei andere inzwischen auf die Lösung derselben Frage gerichtete Untersuchungen von Frets (6) und Inouye (13), welche seit der Veröffentlichung von Pohlmanns kritischem Aufsatze erschienen, sind freilich zu gegenteiligen Ergebnissen gekommen.

G. P. Frets (6) hat im vorigen Jahre (1912) die Umbildung der Gaumenplatten (Pölzl, Pohlmann) abgelehnt. Da ihm sicher schien, daß die Gaumenumlagerung ziemlich rasch geschehe, pflichtete er der Meinung von His, Schorr, Fuchs bei und entwarf folgendes Bild vom Verlaufe der Gaumenbildung bei den Affen:

Die vorderen Teile der Gaumenfortsätze sind am stärksten und am meisten vertikal ausgebildet; hinten und da, wo sie in die Gaumenbogen übergehen, stehen sie von Anfang an mehr horizontal. Die eingeklemmte Zunge muß sich zurückziehen. Dies kann als Ausdruck von Spannungsausgleichungen innerhalb der Zunge, sowie zwischen Zunge und Fortsätzen geschehen; aktive Muskelkontraktionen sind weniger wahrscheinlich. Möglicherweise gleitet die Zunge einmal erst mit der rechten, dann mit der linken Hälfte zwischen der Gaumenspalte hindurch. Nach dem Zurücktreten der Zunge biegen die Gaumenfortsätze nicht passiv in die horizontale Lage, vielmehr findet ein Kräftespiel zwischen Fortsätzen und Zunge statt. Das eine Mal wird die Zunge ein wenig früher den Tiefstand gewinnen und die Fortsätze treten in die horizontale Lage, bevor sie einander erreichen können; ein anderes Mal werden sie schon anfangen, sich horizontal zu richten, wenn die Zunge hoch über ihnen steht. Die Umlagerung ist als eine von vorn nach hinten plötzlich ablaufende Bewegung aufzufassen.

Fig. 25.

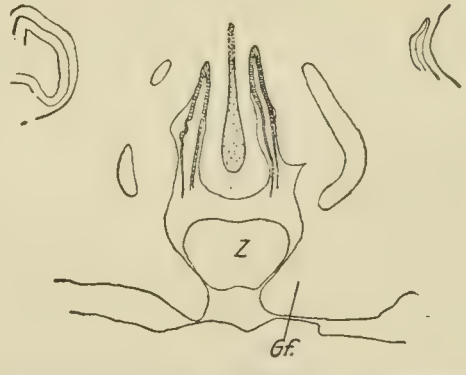

Querschnitt durch die Mundhöhle von *Macacus cynomolgus* 306. Nach Frets. Vergr. 12/1. *Gf* Gaumenfortsätze; *Z* Zunge.

Für den durch lange Gaumenfortsätze besonders interessanten Embryo (*Macacus cynomolgus* 306, Fig. 25) scheint die Auffassung Ficks (4) zuzutreffen, daß beim Hinaufklappen jeder der langen Gaumenfortsätze die Mittellinie überragen würde. In den bisher beobachteten Fällen erreichen die gehobenen und noch nicht verwachsenen Fortsätze einander nicht in der Medianlinie. Frets fand sogar einmal (*Semnopithecus nasalis*) die gehobenen Fortsätze teilweise mit dem Septum, aber nicht miteinander verwachsen.

Wenngleich Frets sehr entschieden für die Gedanken von His, Schorr und Fuchs Partei ergriff, so ist das von ihm beobachtete Material nicht geeignet gewesen, einen wirklichen Fortschritt unserer Erkenntnis zu gewährleisten; denn

er konnte nur 2 Embryonen von *Macacus cynomolgus* No. 259, 306 im Stadium der Gaumenrinne, einen Embryo von *Semnopithecus nasalis* No. 442, einen menschlichen Embryo (de R, 26 mm g. L.) im Stadium des Gaumenspaltes, endlich je einen Embryo von *Semnopithecus maurus* (No. 125), von *Canis familiaris* und *Talpa europaea* mit vollständigem sekundären Gaumen beschreiben, während eigentliche Umbildungsstadien ihm nicht vorlagen. Seine speziellen Angaben lauten: Die langen Gaumenfortsätze des Embryo *Macacus cynomolgus* 306, (Fig. 25) liegen ziemlich stark median gerichtet unterhalb der Zunge wie eingeklemmt, berühren die Zunge und den Boden der Mundhöhle. Die kürzeren Gaumenfortsätze des Embryo 259 (*Macacus cynomolgus*) sind ein wenig median gerichtet. Beim Embryo 10*b*, (*Semnopithecus nasalis*, Fig. 26) liegt die Zunge in der Tiefe der Mundhöhle, die Gaumenfortsätze sind mit dem Septum ver-

Fig. 26.

Querschnitt durch das Munddach von *Semnopithecus nasalis* 10 b. Nach Frets. Vergr. 20/1. *dnl* Ductus nasolacrymalis; *M* Maxillare; *ung* unterer Nasengang.

bunden; die Epithelien der Berührungsflächen sind noch großenteils vorhanden. Die Gaumenfortsätze berühren einander noch nicht; vorn ist die Lücke durch Epithel und eine Vorwölbung des Septums ausgefüllt, mehr nach innen besteht ein wirklicher Spalt. Nachdem die Gaumenfortsätze mit dem Septum in Verbindung getreten sind, wachsen sie einander noch entgegen. Wenn er die Fig. 26 mit der Fig. 25 verglich, schien es Frets, als ob die Umlagerung der Zunge und der Gaumenfortsätze nicht immer genau um die gleiche Zeit stattfindet. Findet sie ein wenig später statt, dann erhält man Bilder, wie Fig. 25; beim früheren Eintreten der Verbindung erhält man Bilder wie Fig. 26.

Weiter nach hinten wird die Verbindung der Gaumenfortsätze mit dem Septum — von der Nasenhöhle aus — kürzer und endigt schließlich. Dann sind wir also wieder im Gebiet der primitiven Choanen. Weiter hinten schließt sich die Regio olfactoria von der Regio respiratoria ab, indem eine Lamina terminalis ausgebildet ist.

Der Embryo *Semnopitheeus maurus*, No. 125, besitzt einen vollständigen sekundären Gaumen. Die Epithelien der Gaumennaht sind noch teilweise als Knoten und Stränge vorhanden.

M. Inouye (13) schloß sich 1912 ebenfalls der Theorie von His an. »Das Aufrichten der Gaumenplatten ist nur möglich, wenn die Zunge vorher ausgewichen ist, was allein durch aktive Muskelkontraktionen geschehen kann.« Doch schränkte er seine Zustimmung insofern ein, als er bezweifelte, daß die vom Zwischenkiefer bis zur Tubenmündung reichenden Gaumenplatten auf einmal, d. h. ohne vorbereitende Operation als Ganzes emporsteigen können.

Die Umlagerung der Gaumenplatten muß sich in einer ersten langsamen und einer zweiten plötzlich und schnell ablaufenden Phase vollziehen.

In der vorbereitenden Phase wird der Raum zwischen den Gaumenplatten von der stark vorgewölbten Zunge vollkommen ausgefüllt, welche dem Nasenseptum und der Schädelbasis dicht anliegt. Die vorderen Abschnitte der schräg median absteigenden Gaumenplatten gehören zum harten Gaumen und umklammern die Zunge von beiden Seiten her; die hinteren Abschnitte der Gaumenplatten gehören zum weichen Gaumen, sie sind seitlich von der Zunge direkt nach unten gerichtet als jeweils flache, mehr nach unten medianwärts schauende Erhebungen unterhalb der Tubenmündungen.

Eigentlich unterscheidet Inouye drei Abschnitte der Gaumenplatte mit verschiedenem Verhalten bei der Aufrichtung: Der hinterste Abschnitt wächst von vornherein horizontal vor, der mittlere Abschnitt des weichen Gaumens stellt sich durch eigene Wachstumsvorgänge allmählich horizontal ein, der vordere, weitaus größte Abschnitt, dem wahrscheinlich auch die vordere Partie des weichen Gaumens sich anschließt, wird durch einen anderen Mechanismus auf einmal schnell aufgerichtet. Die Zunge zieht sich wohl infolge von Wachstumsdifferenzen hinten allmählich von der Schädelbasis zurück. In den so entstehenden Zwischenraum wächst der hintere, flache Abschnitt der dem weichen Gaumen zugehörigen Gaumenplatte frei über die Zunge horizontal und median vor. Während sich der Zwischenraum nach vorn ausdehnt, nimmt der horizontale Abschnitt jeder Gaumenplatte zu, teils dadurch, daß der direkt median vorwachsende Teil selbst allmählich größer wird, teils indem sich der von vornherein abwärts gerichtete Teil der dem weichen Gaumen zugehörigen Gaumenplatte allmählich von hinten nach vorn horizontal aufrichtet und median vorwächst. Sicher stellt sich der größte Teil der dem weichen Gaumen angehörenden Gaumenplatte durch Wachstum allmählich horizontal. Es kommt aber ein Zeitpunkt, in welchem das Aufrichten des hinteren Teiles der dem weichen Gaumen zugehörigen Gaumenplatte unmöglich wird, da der notwendige Zwischenraum unter dem vorderen Teile des Nasenseptums, welchem die Zunge immer ganz dicht anliegt, nicht vorhanden ist; ja, die Gaumenplatten umfassen die vergrößerte Zunge von beiden Seiten her noch enger als zuvor. Um Raum für die weitere Umlagerung der Gaumenplatten zu schaffen, muß die Zunge schnell nach unten ausweichen, was nur durch Bewegungen der Zunge und des Unterkiefers möglich ist. Die Gaumenplatten verhalten sich passiv; sie erregen durch den Druck ihrer am meisten vorragenden Kante auf die Seitenflächen der eingeklemmten Zunge die sensiblen Nerven der Mundhöhle und lösen einen wohlgeordneten Reflex aus, welcher die für die Umlagerung der

Gaumenplatten absolut notwendigen Kiefer- und Zungenbewegungen veranlaßt. Der Druck wird dort am stärksten sein, wo der hintere Abschnitt der Zunge aus den Gaumenplatten heraustritt.

In der zweiten kurz dauernden Haupt- oder Endphase richtet sich der vordere, größte Teil der Gaumenplatten schnell auf. Der Prozeß wird durch Kontraktionen der Muskeln eingeleitet, welche den Unterkiefer nebst der Zunge erst herunterziehen und dann emporheben. Infolge der Auslösung des Reflexaktes kontrahieren sich nämlich die Muskeln der Zunge wie des Unterkiefers, so daß beide Gebilde gesenkt werden. Während der Druckreiz in der Mundhöhle den Embryo reflektorisch veranlaßt, den Mund zu öffnen, versucht er vielleicht mit einer vorderen Extremität reflektorisch über den Unterkiefer hinzufahren und ihn auf dieser Seite weit genug herunterzuziehen. Sehr wahrscheinlich stemmt er die Hand an die Unterkiefergegend an und übt eine gewisse Druckwirkung nach unten aus. Dadurch wird die Zunge erst einseitig gesenkt, so daß eine laterale Zungenkante aus dem Bereiche der Gaumenplatte

Fig. 27.

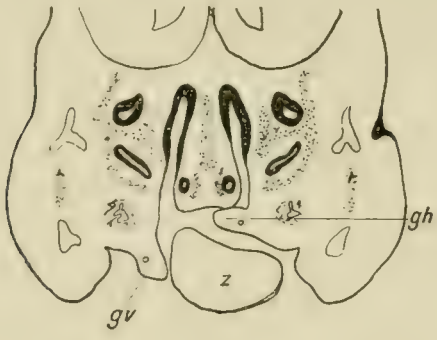

Frontalschnitt durch den vorderen Teil der Mundhöhle des Mausembryos IV. Nach Inouye. Vergr. 12/1. *gh* horizontal gestellte Gaumenplatte; *gv* vertikal gestellte Gaumenplatte; *z* Zunge.

Fig. 28.

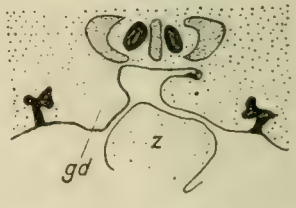

Schnitt durch den mittleren Teil der Mundhöhle des Mausembryos IV. Nach Inouye. Vergr. 12/1. *gd* Gaumenplatte des harten Gaumens; *z* Zunge.

herauskommt (Fig. 27, 28). Der Seitenrand der Zunge wird bei der Senkung die Gaumenplatte noch mehr lateral drängen, als sie in der Ruhelage der Zunge stand. Sobald der freie Rand der Gaumenplatte von dem herabdrückenden Zungenrande nicht mehr festgehalten wird, muß er infolge seiner Elastizität und der Spannung, in welche die Gaumenplatte allmählich geraten ist, weil ihr hinterster Abschnitt von vornherein horizontal steht, nach oben und medianwärts schnellen. Daher wird die Gaumenplatte am Seitenrande der Zunge vorbeigleiten. Wenn die Zunge durch Kontraktionen der Kaumuskeln plötzlich gehoben wird, muß sie die bereits über sie geschnellte, schräg stehende Gaumenplatte einer Seite aufwärts drängen, horizontal umklappen und an den vorderen Teil des Nasenseptums drücken (Fig. 27). Da die Zunge natürlich auf der andern Seite etwas gesenkt wird, kann sich ein kleiner Abschnitt der dem harten Gaumen angehörenden zweiten Gaumenplatte, der sich unmittelbar an den bereits in der ersten Phase horizontal gestellten Abschnitt anschließt, auch an dem Seitenrande der Zunge vorbei in die horizontale Lage schieben, während der vordere, größte Abschnitt der zweiten Gaumenplatte noch in der ursprünglichen Lage neben der Zunge bleibt (Fig. 27, 28). Senkt sich nun auch dieser Rand durch Bewegungen der Zunge und des Unterkiefers, dann klappt der

vordere Teil der Gaumenplatte dieser Seite in die horizontale Lage empor. Wahrscheinlich tritt eine kurze Pause zwischen der Umlagerung der rechten und linken Gaumenplatte ein. (Fig. 27—29.)

Die medialen Ränder der Gaumenplatten werden hierauf durch Anpressen des Rückens der gehobenen Zunge genähert, d. h. ihre transversale Achse mehr horizontal gestellt. Die andauernd drückende Zunge hält die Gaumenplatten in ihrer Lage und drückt sie zugleich an das Nasenseptum.

Bei dem gewaltsamen Aufrichten der Gaumenplatten durch die sich hebende Zunge werden auch die der Ansatzstelle benachbarten Teile verschoben. Vor allem wird der Seitenteil des Oberkiefers der betreffenden Seite median verzogen und Maxillare nebst Palatinum erfahren eine mediale Verschiebung.

Der horizontale Teil der Gaumenplatte des weichen Gaumens richtet sich in der zweiten Phase vollkommen auf und wird median in die Mundhöhle vorgeschoben. Nach dem Ablauf der zweiten Phase ist der hintere Teil der Mundhöhle, in welchen die Gaumenplatten hineinragen, im Querdurchmesser verhältnismäßig enger geworden.

Fig. 29.

Schnitte durch den vorderen Teil der dem weichen Gaumen angehörigen Gaumenplatte vom Mausembryo IV. Nach Inouye. Vergr. 12/1. *gw* Gaumenplatte des weichen Gaumens.

Zum Schlusse fasse ich die in den Spezialabhandlungen ausgedrückten Ansichten kurz zusammen, um die sehr bedeutenden Meinungsverschiedenheiten einander gegenüberzustellen. Die meisten Autoren teilen die von Dursy ausgesprochenen Gedanken: Der Gaumen entsteht durch mediane Vereinigung der aus den beiden Oberkieferfortsätzen vorwachsenden Gaumenplatten. Da aber die frühembryonalen Anlagen des Gaumens vertikal gerichtet sind und die Zunge zwischen sich einklemmen, ist ihre Vereinigung unmöglich; die Zunge muß vorher Platz schaffen, damit die Gaumenplatten aus der vertikalen Stellung in die horizontale Lage gehoben werden können. (Dursy, His, Schorr, Fuchs, Frets, Inouye).

Aber nun beginnen die Differenzen in der Auffassung der Autoren. Die meisten glauben mit His, daß der Unterkiefer gesenkt werden muß, wenn die Zunge ausweichen soll, streiten aber darüber, ob die Senkung durch aktive Muskelkontraktionen (His, Inouye), oder nicht durch aktive Muskelkontraktionen (Fuchs), oder durch Spannungsausgleichungen (Frets) geschieht. Während His meinte, daß der Unterkiefer sinkt und damit die Zunge aus der Gaumenrinne entfernt, verficht Fuchs die umgekehrte Ansicht, daß die Zunge die Mundhöhle sprengt und dadurch den Unterkiefer senkt. Freilich müssen, wie er hinzufügt, auch die Oberkiefer und der neurale Kopfteil gehoben werden.

Über die Schnelligkeit der Umlagerung herrscht kein Einverständnis. Nach Schorr steigen die Gaumenplatten infolge lebhafter Wucherung des Mesenchyms langsam empor, während Fuchs und Frets die plötzliche Umlagerung behaupten. Fuchs meint, auch die Zungenstellung werde plötzlich verändert, A. Pölzl vertritt das Gegenteil und Schorr das allmähliche Gleiten von Zunge und Fortsätzen aneinander. Frets glaubt, daß die Umlagerung der Zunge und der Fortsätze nicht immer zu gleicher Zeit erfolge. A. Pölzl verhält sich ablehnend zu dem Hisschen Gedankenkreise; die Zunge wird überhaupt nicht gesenkt, sondern durch Wachstum verlagert; denn anfangs liege sie hinten in der Mundhöhle, später unter der Oberlippe. Sie wachse eben aus dem Raum zwischen den Gaumenplatten hinaus und gelange nicht mehr in denselben hinein. Fuchs hat dieser Auffassung beigepflichtet und das außerordentliche Längenwachstum der Zunge hervorgehoben, aber nur, um damit die Sprengung der Mundhöhle und Senkung des Unterkiefers zu erklären.

Andere Ergebnisse haben die auf das vergleichende ontogenetische Studium der Mundhöhle bei verschiedenen Amnioten gerichteten Arbeiten des hiesigen Instituts gezeitigt: Nachdem Sippel zuerst versucht hatte, die Ähnlichkeiten und Verschiedenheiten der Gaumenrinne und des Dachreliefs der Saurier festzustellen, führte Aulmann die vergleichend-ontogenetische Analyse der Mundwand bei Vögeln und Säugern durch und gewann an seinen Modellen die Einsicht, daß die Mundhöhle in die drei Abschnitte: »Mittelraum und Seitenflügel« gegliedert ist. Pohlmann zog daraus die weitere Konsequenz, daß es überhaupt keine Gaumenfortsätze gibt, und leugnete die Verlagerung derselben, freilich ohne den Beifall von Frets und Inouye zu finden.

B. Eigene Untersuchungen.

Wie die Literaturexzerpte des vorigen Kapitels zeigen, sind die Autoren der letzten Jahre: Schorr, Fuchs, Inouye über die in den Präparaten vorliegenden Tatsachen hinausgegangen, um den von Dursy und His angenommenen Umlagerungsprozeß der Gaumenplatten ins Einzelne auszumalen. Als Anhaltspunkte ihrer Deduktionen dienten die wenigen Fälle pathologischer Embryonen mit Schiefstellung der Zunge. Dagegen habe ich auf die Mißbildungen zunächst kein Gewicht gelegt, sondern, angeleitet von meinem Lehrer A. Fleischmann, sämtliche Formeigenschaften an Wand und

Lumen der Mundrachenhöhle in Gedanken zusammenzufassen gesucht, weil bisher das Relief der sog. Gaumenfortsätze zu einseitig in Betracht gezogen war.

Im Nachfolgenden werde ich die Epithelwand der Mundrachenhöhle als einheitliches plastisches Gebilde während der verschiedenen Phasen seiner Umbildung schildern und vor allem die Frage diskutieren, ob Dursy berechtigt war, die aus Querschnitten erhellende Eigenart der embryonalen Mundhöhle mit dem Terminus »Gaumenfortsatz« zu bezeichnen. Ich glaube den Beweis führen zu können, daß in seiner Terminologie die Wurzel der Schwierigkeiten lag, mit denen sich alle Forscher von His bis Inouye erfolglos abmühten. Daher stelle ich mit Pohlmann den Satz auf: Es gibt keine Gaumenfortsätze. Die Meinung, daß der harte und weiche Gaumen in Form ursprünglich vertikaler Platten angelegt und später in die horizontale Stellung geklappt wird, ist falsch.

Die Anregung zur vorliegenden Arbeit erhielt ich von meinem hochverehrten Lehrer, Prof. Dr. A. Fleischmann und ich möchte ihm auch an dieser Stelle dafür und für den dauernden Beistand, den er mir im Verlaufe meiner Arbeit erwiesen hat, meinen herzlichsten Dank aussprechen. Ebenso danke ich seinem Assistenten, Herrn Dr. F. Stellwaag für die liebenswürdige Unterstützung beim Photographieren der Modelle und Zeichnungen. Meine Studien begannen im November 1911 damit, daß ich Schnittserien durch verschiedene im Zoologischen Institute vorrätige Embryonen vom Meerschweinchen (*Cavia cobaya*) machte und einige derselben rekonstruierte. Schon damals wies mich Prof. A. Fleischmann auf die Notwendigkeit hin, die für die befriedigende Lösung meiner Aufgabe erforderlichen Stadien planmäßig zu züchten. Im Februar 1912 wurden 30 Meerschweinchen angekauft, mußten aber infolge schlechten Ernährungszustandes lange Zeit aufgefüttert werden, ehe ihre geschlechtliche Leistung begann. Anfangs Mai endlich meldete der Präparator Th. Hirtz, daß einige Weibchen belegt seien, und Ende des Monats konnten die ersten Probeserien geschnitten werden. Nach verschiedenen Anhaltspunkten hatte Prof. Fleischmann bestimmt, daß das erste Weibchen 28^{d} 6^{h} nach der Begattung getötet werden sollte. Seine Voraussage wurde nicht getäuscht. Ein Embryo, welcher sogleich nach der Entnahme aus dem Uterus untersucht wurde, zeigte einen ganz schmalen Gaumenspalt. Wir konnten daher annehmen, daß die Umbildung am 27. Tage beginnt und am 28. Tage vollendet wird. So züchteten wir während

der Monate Mai bis August, unterstützt durch die Sorgfalt des Präparators Hirtz, eine genügende Anzahl von Embryonen gerade aus der kritischen Periode.

Im ganzen wurden 20 Weibchen geopfert und 60 Embryonen geerntet: durchschnittlich lieferte ein Weibchen 3 Embryonen, d. h. in 10 Fällen 3 und in 5 Fällen 4 Embryonen, einmal 5, zweimal 2 Embryonen. Die Eikammern lagen bei 12 Weibchen beiderseitig (einmal je 2 rechts und links, 9 mal links mehr als rechts und zweimal rechts mehr als links). Bei 5 Tieren waren die Embryonen nur im linken Uterushorn, bei einem Tier ausschließlich rechts entwickelt. Mit der Schwangerschaftsdauer stieg die Größe der Embryonen von 0,7 cm bei 20^d auf 2 cm bei $28^d\ 6^h$, doch waren vielfach Größenunterschiede der Jungen eines Wurfes von 0,5—2 mm wahrzunehmen, während andererseits z. B. die Scheitelsteißlänge 1,55 cm an einem Embryo von $25^d\ 12^h$, von $26^d\ 10^h$, als auch $27^d\ 6^h$ gemessen wurde. Alle Embryonen wurden nach der Konservierung in Formol oder Formolalkohol genau gemessen und in eine fortlaufende Reihe geordnet. Ich erhielt so Embryonen folgender Größe:

0,7, 0,85, 0,90, 0,94, 0,95, 1,0, 1,10, 1,15, 1,25, 1,40, 1,42, 1,45, 1,48, 1,50, 1,55, 1,65, 1,68, 1,70, 1,72, 1,75, 1,78, 1,80, 1,84, 1,85, 1,87, 1,88, 1,90, 1,95 2,00 cm.

Nach Tagen geordnet hatte ich Embryonen von

$19^d\ 10^h$, $20^d\ 22^h$, $23^d\ 2^h$, $24^d\ 13^h$, $25^d\ 12^h$, 26^d, $26^d\ 10^h$, $26^d\ 13^h$, $26^d\ 22^h$, 27^d, $27^d\ 4^h$, $27^d\ 6^h$, $27^d\ 7^h$, $27^d\ 7\frac{1}{2}^h$, $27^d\ 9^h$, 28^d, $28^d\ 6^h$ und 33^d

zur Verfügung.

Die Ebene der Schnittführung ist nicht gleichgültig. Wenn man die übliche frontale Schnittrichtung benutzt, so daß Mund und Rachen im erträglichen Querschnitt getroffen werden, gewinnt man kein befriedigendes Verständnis. Mißerfolge ließen mich bald einsehen, daß man mit einer einzigen Schnittebene und deren Parallelen die ganze Mundhöhle nicht gut analysieren kann. Da bei jüngeren Embryonen (Fig. 45) die Mundrachenanlage zweimal (nämlich hinter den Choanen und im Laryngopharynx) rechtwinklig gebogen ist, erhält man nur durch eine bestimmte Region gute Querschnitte senkrecht zur Achse, durch andere aber unklare Schräg- oder Tangentialschnitte. Daher muß die Schnittrichtung immer mit genauer Rücksichtnahme auf die zu untersuchende Gegend gewählt werden. Um eine sichere Grundlage für die richtige Wahl der Schnittebene zu gewinnen, machte ich auf den Rat meines Lehrers mediane Längsschnitte und

probierte an den Zeichnungen derselben, welche Ebene eine bestimmte Gegend im reinen Querschnitt trifft. Für die Bestimmung der passenden Zwischenstadien wurde jeder Embryo vor dem Einbetten gezeichnet. Auf das Bild wurde jeweils die gewünschte

Fig. 30.

Umrißbild eines Meerschweinchen-Embryos. Vergr. 1¼. Die starke Linie *A*—*A* gibt die Lage der Schnittebene an.

Fig. 31.

Umrißbild eines Meerschweinchen-Embryos. Vergr. 1¼. Die starke Linie *B*—*B* gibt die Lage der Schnittebene an.

Schnittrichtung, sowie die zu ihr senkrechte Definierebene eingetragen und der mit Paraffin durchtränkte Embryo, der in den Objekthalter des Jungschen Mikrotoms eingekittet war, danach genau einvisiert. Ich habe hauptsächlich zwei Schnittrichtungen benutzt, deren Lage im Kopfe durch die Skizzen Fig. 29 und 30 dargestellt ist.

1. Kritik des Begriffes »Gaumenfortsatz«.

Dem Bericht über die positiven Ergebnisse meiner Studien sollen einige kritische Bemerkungen vorausgehen. Die Querschnitte durch die embryonale Mundhöhle (Fig. 15—20) zeigen Dach und Boden gleichsinnig gekrümmt, so daß jede Wand das plastische Abbild der andern darstellt. Eigentliche Seitenwände fehlen, die breiten Dach- und Bodenbezirke hängen durch laterale Winkelbogen zusammen und spiegeln, kraft des schmalen Abstandes, wechselseitig alle Reliefeigentümlichkeiten. Vom 24.—27. Tage bleiben trotz zunehmender Ausdehnung der Höhe, Breite und Länge beide Wände in strenger morphologischer Korrelation gleich den Gegenflächen einer Matrize und Patrize. Das Querschnittsbild dieses Stadiums ist bekannt, aber da es die Irrlehre von der Existenz der Gaumenfortsätze veranlaßt hat, muß es genauer besprochen werden, um zu zeigen, daß von wirklichen Fortsätzen und ihrer Umlagerung keine Rede sein kann. Die falsche Ansicht wurde zwar von E. Pohlmann (5*f*) treffend kritisiert, nachdem jedoch Frets (6) und Inouye (13) das Gewicht seiner Einwände unterschätzt und die alte Deutung des Jahres 1868 vorgezogen haben,

werde ich im Nachfolgenden die Erwägungen Pohlmanns etwas weitläufiger darlegen, um ihnen künftige Popularität zu sichern.

An Querschnitten der dorsalen und ventralen Mundwand sind 5 Strecken unterscheidbar (Fig. 32). Von der mittleren transversalen Strecke *CD* laufen zwei vertikale Strecken *CB* und *DE* fast unter rechten Winkeln abwärts; von den Ecken *B* und *E* biegen mit schwacher Neigung zu den Vertikalen die Strecken *BA* und *EF* ab. An den Endpunkten *A* und *F* liegen die kleinen Mundwinkelrinnen (Aulmann), welche den Übergang von Dach und Boden vermitteln. Wenn man die Epithelwand der Mundhöhle in Gedanken aus dem Mesoderm isoliert, so erhält man den Anblick einer vierkantigen Schwelle *BCDE*, welche über die Seitenböschungen *AB* und *EF* emporragt. Pohlmann und Aulmann haben den Zustand mit den Worten beschrieben: »die Mundhöhle ist in einen Mittelteil und zwei Seitenflügel *AB* bezw. *EF* gegliedert«.

Fig. 32.

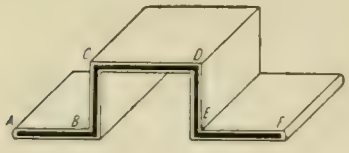

Schematische Darstellung des Mundepithelschlauches.

Die Verteidiger der Gaumenfortsätze betrachten jedoch die embryonale Mundhöhle nicht in der eben angenommenen Weise. Sie denken sich Dach und Boden an den Winkelrinnen *A* und *F* auseinandergeschnitten, so daß die Innenfläche beider Teilstücke, d. h. der Boden aus der dorsalen und das Dach aus der ventralen Perspektive angeschaut wird. Daher sehen sie an beiden Teilen entgegengesetztes Relief: am Mundboden den vorspringenden Mittelwulst *BCDE* der späteren Zunge und die flachen Böschungen *AB* bezw. *EF* der Seitenflügel, am Dache dagegen die offene Gaumenrinne *BCDE* mit fast rechteckigem Profile und die querstehenden Decken *AB*, *EF* der Seitenflügel. Weil das Relief des Mundbodens vom Munddache gleich einer negativen Matrize gespiegelt wird, erscheint die rechtwinklige Neigung der sich schneidenden Wände *CB* und *AB*, bezw. *DE* und *FE* am Dache wie eine scharfe Kante, bezw. im Querschnitt wie ein spitzes Eck, welches in den Raum zu beiden Seiten des plumpen Zungenwulstes eingreift.

Der Formzustand läßt sich durch ein einfaches Modell veranschaulichen, wenn ein Blatt Papier in der Mitte gefaltet, die freien Ränder miteinander verklebt und die breiten Flächen im Sinne des Querschnittbildes der Fig. 32 längs vier Kanten geknickt werden, deren gegenseitige Entfernung nach den Punkten *A*, *B*, *C*, *D*, *E*, *F*

bemessen ist. Das Modell wird jedermann überzeugen, daß der in die Form eines Raumwinkels gelegte Bezirk *CBA*, bezw. *DEF* des Daches einen Faltungszustand der Mundwand anzeigt, der durch den Ausdruck »Gaumenfortsatz« oder »Gaumenplatte« unrichtig benannt wird; denn die damit gemeinten Ausschnitte des Dachreliefs mit den winklig geneigten Flächen *AB* und *BC*, bezw. *FE* und *ED* sind keine selbständigen Gebilde, sondern bloß zwei durch ihr stereometrisches Verhältnis auffallende Bezirke, die einer besonderen Modellierung ihren Ursprung danken, welche sich sowohl in der Wand, als auch im eingeschlossenen Lumen geltend macht. Man darf ihnen daher ebensowenig eine Sonderexistenz zuerkennen als den Längsfalten im Darme, die Ausdruck der Dehnbarkeit sind und verstreichen, wenn die Darmhöhle gefüllt wird. Die sog. Gaumenfalten können freilich mit den Darmfalten nicht direkt verglichen werden, weil sie Bildungsfalten oder das durch die Anlage des Zungenwulstes in einem engen Epithelschlauche notwendig entstehende negative Relief am Munddache sind. Bei der Beurteilung dieses Zustandes wurde aber bisher ausschließlich das Bild des Querschnittes und nicht die volle Plastik der ganzen Anlage berücksichtigt. Indem die Knickung des Munddaches an den Kanten *B* und *E* als besondere Eigenart hervorgehoben und die beiden dort zusammenstoßenden Flächen in Gedanken als selbständige Fortsätze isoliert wurden, entstand das Mißverständnis, als seien zwei Trennungsplatten in die Mundhöhle hineingewachsen. Der weitere Schritt, die falsche Abstraktion mit dem Namen: »Gaumenfortsatz« zu belegen und dadurch die Erinnerung an den späteren Zustand des geschlossenen Gaumens zu erwecken, mußte zur Schlußfolgerung Dursys führen, daß die unrechtmäßig abstrahierten Gaumenfortsätze emporschnellen und gleich einem Doppeltor geschlossen werden.

Es dürfte jedoch den Tatsachen besser entsprechen, wenn ich den falschen Begriff endgültig von der Diskussion ausschließe und das plastische Relief mit Pohlmann etwa in folgender Weise schildere: Durch eine Knickung der Mundwand werden sowohl am Dache als am Boden fünf Flächenbezirke, die ursprünglich fast in einer idealen Ebene lagen, räumlich so verschieden gestellt, daß die Mundhöhle einen medialen Teil (Mittelraum mit Bodenwulst) und zwei laterale Seitenflügel erhält. Das Epithelufer *BCDE* des Mittelraums (bezw. des Bodenwulstes) stößt unter einem ungefähr rechten Winkel an die Epithelufer der Seitenflügel längs der Kanten *B* und *C*,

für welche ich den indifferenten Namen: »Grenzkante« vorschlage. Dann ist der morphologische Zustand ohne theoretisches Präjudiz in Worten ausgedrückt und der engen Formkorrelation zwischen Dach und Boden zugleich Rechnung getragen, während die bisher gebräuchliche Nomenklatur sie verschleierte, indem nicht korrespondierende Teile, nämlich oben die laterale Wand des Mittelraumes und die Decke jeder Seitennische als Gaumenfortsätze, unten aber die dem Mittelraum korrespondierende Bodenerhebung als Zungenwulst bezeichnet wurden.

Man braucht nur die Figur 119 zu betrachten, um einzusehen, daß die Tatsachen uns durchaus nicht zwingen, an dem Begriff der »Gaumenplatten« festzuhalten. Das Modell zeigt den Formzustand des Munddaches eines Embryos 27^{d} 6^{h} aus der Bodenperspektive. Auch an dem Bild fallen die abgerundeten Grenzkanten (*k*) auf, längs welcher das Dach der Seitenflügel in die senkrecht dorsal ansteigende Wand des Mittelraumes übergeht. Man würde den Tatsachen Gewalt antun, wollte man hier von der Existenz der Gaumenplatten sprechen; ich schlage daher vor, den von Dursy eingeführten Begriff als Irrtum der Vergangenheit endgültig zu beseitigen.

Dursy ist der weiteren Täuschung verfallen, daß er die Gaumenplatten als Anlage des sekundären Gaumens deutete. Dieser Gedanke hat so faszinierend gewirkt, daß keiner der nachfolgenden Forscher die eben erörterten kritischen Einwürfe erwogen hat. Im vollen Vertrauen darauf, daß die Grenzkanten am Dachufer der Mundhöhle wirklich die Anlage des sekundären Gaumens seien, haben His, Schorr, Fuchs, Frets, Inouye an die Rotation der Gaumenplatten geglaubt. Durch die nüchterne Beschreibung der von mir beobachteten Stadien will ich aber darlegen, daß damit der wirkliche Vorgang nicht enträtselt wurde.

2. Die Mundhöhle vom 22.—27. Tag.

Am 22. Tage ist die Mundhöhle noch sehr einfach; die Epithelwand bildet einen transversal flachgedrückten Schlauch, das Lumen einen schmalen Spalt (Fig. 33, 34), so daß Dach und Boden eng benachbart sind. Die Gestalt der gesamten Mundwand ist jedoch komplizierter, als man vermutet. Erstens liegen Dach und Boden nicht in einer geraden Ebene, sondern in einem dorsal konvexen, d. h. gegen die Hirnbasis flach gekrümmten Bogen, was am Boden (Fig. 33), wo die Zunge entstehen wird, zunächst stärker hervortritt als am Dache. Die dorsale Biegung beherrscht den mittleren

Teil der Mundwand (Fig. 33, 34), während die lateralen Flügel gerade ziehen. So bereitet sich das Querschnittsbild (Fig. 34) der folgenden Tage vor. Jüngere und älter Embryonen sind nur dadurch unterschieden, daß die Epithelufer des Mittelraumes und der Seitenflügel anfangs in einer schwachen, später in einer scharfen Biegung abgesetzt sind.

Ferner ist die Mundhöhle am 22. Tage unvollständig. Weil ihr Boden zunächst klein skizziert ist und die Unterlippe etwas zurücksteht (Fig. 46), liegt der vordere Teil des Munddaches (d. h. die Gegend der primitiven Choanen, bzw. die Membrana nasobuccalis, *bn*)

Fig. 33.

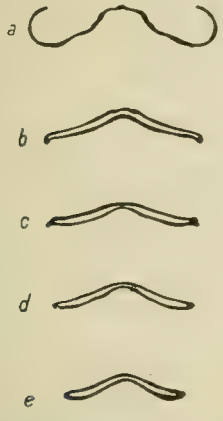

Ausgewählte Querschnitte des ectodermalen Mundschlauches. *Cavia cobaya.* Embryo 22 d. Vergr. 10/1. Abstand der Schnitte:
$a—b = 280\ \mu$ $c—d = 40\ \mu$
$b—c = 40\ \mu$ $d—e = 80\ \mu$

Fig. 34.

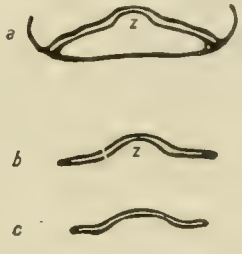

Ausgewählte Querschnitte durch den ectodermalen Mundschlauch von *Cavia cobaya.* Embryo 22 d 1 h. Vergr. 10/1. *Z* Zunge. Abstand der Schnitte:
$a—b = 200\ \mu$
$b—c = 80\ \mu$

frei zutage. Später dagegen wird der Einblick in die Mundhöhle durch die geschlossenen Lippen verwehrt. Jetzt ist die Unterlippe nur lateral entwickelt, median fehlt ihr noch fast jede Masse, daher sinkt ihre Oberfläche median zu einer Kerbe ein, welche den Anlaß gab, von zwei »sekundär verwachsenden« Unterkieferhälften zu sprechen. Der Längsschnitt (Fig. 46) und das Modell (Fig. 117) demonstrieren, wie das Dach über den kurzen Unterlippenwulst (*ul*) hakig gekrümmt vorspringt. Infolgedessen kann man von außen die ganze Dachfläche der kurzen Mundhöhle bis an die Hypophysenwurzel überblicken. Die spätere Choanenöffnung ist am 22. Tage durch den soliden epithelialen Zusammenhang (*bn*) der Nasenschläuche mit dem Ectoderm der Mundhöhle angedeutet; sie liegt an dem ungedeckten Bezirke des Daches. Die dorsal konvexe Krümmung des Munddaches, welche den Formzustand der Gaumenrinne leise vorbereitet,

läßt sich auch an dem freiliegenden Teile (Fig. 33*a*) wahrnehmen, ein Beweis dafür, daß das Munddach weit über die Tangentialebene der Unterlippe vorspringt. Von der Oberlippe kann man noch nicht sprechen; denn die Gegend zwischen der Choanenstelle und dem äußeren Nasenloch, aus welcher der vordere Teil des Munddaches, der Lippenrand und das äußere Lippenfeld mit dem Filtrum entstehen wird, ist noch schmal und ungeformt (Fig. 46).

Das absonderliche Relief der frühembryonalen Mundgegend erhellt auch aus den Fig. 117 u. 118, welche zwei Rekonstruktionsmodelle des Larvengesichtes vom 20. und 22. Tage zeigen. Das Antlitz (Fig. 117) unterscheidet sich von dem späteren, jedermann bekannten Zustande hauptsächlich dadurch, daß die Medianzone des oberen und unteren Mundrandes kaum ausgeprägt ist. Scharf sind nur die Mundwinkel (*i*) in ihre verdickte, wie geschwollen angelaufene Umgebung eingeschnitten. Während später Ober- und Unterlippe in konvexem Bogen ziehen, sind sie jetzt konkav eingesenkt und in geraumem Abstande, so daß noch keine eigentliche Mundspalte besteht. Die Gegend der Oberlippe (Fig. 117, *ol*) mit den unförmig gewulsteten Nasenlöchern (*an*) tritt schräg über die kleine Unterlippe (*ul*) vor. Früher wurde dieses Relief mit der Bezeichnung »Mundbucht« beschrieben, doch sollte man es besser »Klaffmund« nennen, weil die Lippen nicht geschlossen, d. h. ganz unscheinbar sind und deshalb an dem Modelle das ganze Munddach bis zur Hypophyse überblickt werden kann. Hinter dem Rande der flach gebogenen Unterlippe liegt das vordere Ende des niedrigen Zungenwulstes (Fig. 34*a*).

Der Raum für die Mundhöhle ist im Larvenkopf (Fig. 46) sehr beschränkt. Die Mundnasengegend liegt unter dem jetzt dominierenden Gehirne wie ein Fremdling. Erst wenn hier das Wachstum kräftiger einsetzt (Fig. 47—49), werden die Eigenschaften der Schnauzenregion sichtbar, indem der Abstand der Hypophysenwurzel vom Ectoderm der Kehlfläche sowie der Nasenlöcher ungefähr auf das Doppelte steigt.

Außer der dorsal konvexen Krümmung steht der Mundepithelschlauch unter der Herrschaft einer zweiten Beugung, auf welche bisher wenig achtgegeben wurde, obwohl sie an allen Längsschnitten klar zutage tritt. So wie die Figuren (Taf. VII) orientiert sind, steigt das Munddach (Fig. 46) von der Ecke zwischen den Nasenlöchern schräg gegen die Choanenmembran (*bm*), dann gerade zur Hypophyse. Die an der Choanenmembran befindliche Spitze der stumpfwinklig

geknickten Ectodermlamelle zwingt uns, zwei Schenkelflächen des Munddaches zu unterscheiden. Die Längsschnitte der nächst älteren Embryonen (Fig. 47, 48) zeigen, daß sich vom 22^d bis 27^d die Knickung besser ausprägt. So wird ein aufsteigender, parachoanaler (*pa*), und ein dazu fast senkrechter postchoanaler (*pc*) Arm der Mundhöhle differenziert.

Hinter der Mundhöhle, bzw. der Hypophyse, folgt der entodermale Pharynx. Seine Größe steht im umgekehrten Verhältnis zur Mundhöhle. Solange letztere unscheinbar zurücktritt, macht er den größten Abschnitt des Kopfdarmes aus, später aber überwiegt die Mundhöhle. Mit Kriegbaum (5f) unterscheide ich zwei Abschnitte, den Propharynx (*pr*) und Laryngopharynx (*lp*). Von der Hypophyse zieht der Propharynx (Fig. 46) parallel der Basis des Hinterhirns; der Laryngopharynx biegt entsprechend der Nackenbeuge senkrecht ab, so daß Speiseröhre und Luftröhre fast parallel dem parachoanalen Munddache in den Rumpf eintreten. Wenn man vom Propharynx aus die Mundhöhle betrachtet (Fig. 48), so zieht die postchoanale Wand (*pc*) des Mittelraumes in direkter Verlängerung des Pharynxdaches, um in geraumer Entfernung vor der Hypophyse (ungefähr am hinteren Rande der Choane) fast senkrecht in die parachoanale Wand umzubiegen. Das gleiche gilt für die Oberfläche des Zungenwulstes, der einen post- und parachoanalen Bezirk unterscheiden läßt. Die Seitenflügel stehen auf beiden Seiten des Mittelraumes etwas schräg zur Ebene der Parachoanalwand geneigt, so daß letztere ein Indikator für die Höhe der Mittelraumseitenwände ist, welche sich als dreieckige Felder zwischen der parachoanalen und postchoanalen Wand und der Grenzkante der Seitenflügel einfügen.

Fig. 35.

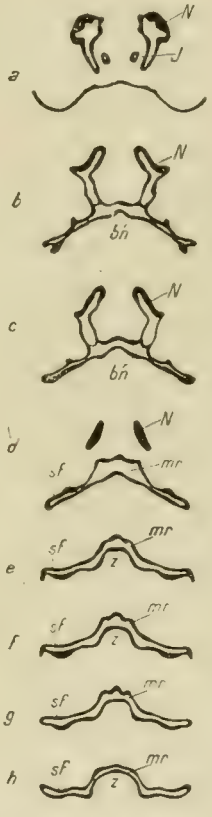

Ausgewählte Querschnitte durch den ectodermalen Mundschlauch von *Cavia cobaya*. Embryo 23 d 2½ h. Vergr. 10/1.
Abstand der Schnitte:
$a-b = 80\ \mu$ $e-f = 40\ \mu$
$b-c = 40\ \mu$ $f-g = 40\ \mu$
$c-d = 80\ \mu$ $g-h = 80\ \mu$
$d-e = 80\ \mu$

Am 23. Tage ist die Dorsalkrümmung der schmalen Mundhöhle gestiegen, der Boden ist noch stärker gebogen (Fig. 35, *e—h*) als das Dach. In der nächsten Zeit wird die Modellierung schärfer

fortgeführt, so daß das unter dem Namen »Gaumenrinne« bekannte Relief (Fig. 54—60) entsteht, um bis in die Mitte des 27. Tages zu dauern. Etliche Tage vorher wurde das freiliegende Dach der Mundhöhle durch Vergrößerung der Unterlippengegend dem Anblick von außen her entzogen und die Lippenränder einander gegenübergestellt (Fig. 118).

Die bisher besprochenen Schnitte und Modelle widerlegen sowohl die landläufige Angabe, daß die primitive Mundhöhle ein weiter Raum sei, als die These, daß die Gaumenplatten wie Fortsätze des Oberkiefers in die weite Mundhöhle einwachsen. Beim Anblick der Fig. 33—35 u. 54—60 ist es überhaupt unmöglich, von Gaumenplatten der jüngeren Anlage zu sprechen, weil keine Fortsätze in einen weiten Raum eingeschoben werden, sondern eine Faltung am engen Schlauch der epithelialen Mundwand erfolgt, welche frühzeitig einsetzt und konsequent fortschreitet; die Gliederung in Mittelraum und Seitenflügel geschieht an beiden Wänden des dorsal konvex gekrümmten Mundschlauches, indem die mediane Zone mehr dorsal gebeugt wird (Fig. 34, 35) als die lateralen Bezirke, bis endlich die ungefähr rechtwinklige Knickung (Fig. 54—60) der Epithelwand erreicht ist. Da die Mundlichtung von Anfang an sehr schmal ist, wird Dach und Boden in gegenseitiger topographischer Abhängigkeit geformt, gleich wie die gegenüberliegenden Grenzflächen der Schmelzglocke und Dentinpapille jeder Zahnanlage. Obgleich die an der rechten und linken Grenzkante zusammenstoßenden Ufer des Mittelraumes und der Seitenflügel auf den Figuren 56—60 dem Querschnitte durch die Ecke einer rechtwinkligen Leiste gleichen, sind keine Leisten vorhanden. Die seitlich von den Epithelufern liegenden Mesodermmassen, in denen später die Verknöcherungsherde für Maxilla und Palatinum entstehen, sind auch nicht aus den Oberkieferfortsätzen hervorgewachsen. Zellen des Mesoderms lagen in dieser Gegend schon zu einer viel früheren Embryonalzeit und haben sich allmählich nur zu einem größeren Haufen entwickelt. Zur besseren Übersicht der Formentwicklung verweise ich auf das Modell des Embryos 22^d (Fig. 40), das die ganze Mundwand samt den Lippen und dem Nasenschlauch im Zusammenhang wiedergibt. Am meisten fällt die Knickung der parachoanalen und postchoanalen Wand auf, ferner die dorsal konvexe Krümmung des Munddaches, welches von der Mundwinkelrinne (*wr*) sanft ansteigt. Der Choanengang des einfachen Nasenschlauches hängt an der parachoanalen Wand des buckelförmig emporgetriebenen Mittelraumes,

seine 160 μ lange Choanenstelle liegt an dem über die Unterlippe vorspringenden Munddache. Die Modelle (Fig. 41 u. 42) von zwei Embryonen 22^{d} zeigen die Mundhöhle größer und den Mittelraum schärfer abgesetzt, die Nasenschläuche sind ebenfalls gewachsen. An der Choanenstelle des Nasenschlauches ist die Choanenmembran = Membrana bucconasalis entstanden, welche 120 μ, im anderen Falle 200 μ sagittaler Länge mißt und so liegt, daß ihr Vorderrand mit dem Außenrand der Unterlippe abschneidet.

Beim Embryo von $24^{1}/_{2}$ Tagen (Fig. 43) ist der Mittelraum mehr von den Seitenflügeln abgeknickt und der Nasenschlauch hat die Merkmale seiner definitiven Form gewonnen. Die parachoanale Wand ist bedeutend verlängert. Die offene Choane mißt 520 μ. Endlich bei 26 Tage alten Embryonen (Fig. 50—53) ist die Gliederung der Mundhöhle in Mittelraum und Seitenflügel (*sf*) sehr gut ausgesprochen. In der Seitenansicht (Fig. 51, 53) sieht man die Grenzkante, an welcher die Epithelufer zusammenstoßen als schwache Furche. Die Choane des Nasenschlauches ist auf 640 μ sagittaler Länge gestiegen. Das Munddach eines anderen Embryos wird durch die Figur 52 in der dorsalen Perspektive veranschaulicht. Der hoch emporgewölbte Mittelraum gleicht einem langgestreckten Kamm, während die Seitenflügel (*sf*) in einem tieferen Niveau haften. Die lateralen Ufer (*w*) des Mittelraumes fallen schroff gegen das Flügeldach ab, der mediane Dachstreif dagegen steigt sanft von der Oberlippe auf und sinkt in der Pharynxregion (Fig. 51) ab. Naturgemäß muß dort, wo das Munddach aus dem horizontalen Niveau der Seitenflügel in die Seitenufer des Mittelraums übergeht, eine Biegungskante oder in der Außenansicht eine Biegungsfurche entstehen; wer aber das Relief des Modells genau betrachtet, wird die Existenz der Gaumenfortsätze ablehnen. Dursy und His sind wirklich einem schweren Irrtum verfallen, als sie die an den Biegungskanten ineinander übergehenden Epithelufer der Seitenflügel und des Mittelraumes als Gaumenplatten deuteten und die spätere Lageveränderung derselben vermuteten.

Die bisher mit dem Ausdruck Gaumenplatten charakterisierte Querschnittform (Fig. 54—60) herrscht nur in der Mundhöhle und erstreckt sich niemals bis an den Kehlkopf. Sie greift überhaupt nicht auf den entodermalen Bereich jenseits der Hypophyse über; der Epithelschlauch des Pharynx liegt noch flach und niedrig gedrückt. Das ist eine wichtige Tatsache. Daher muß die Ausdehnung der Mundhöhle klar bestimmt werden: Aulmann hat schon

vor 4 Jahren den Unterschied des Querschnittsbildes für Mundhöhle und Rachen (Fig. 36, 37) und die Grenzmarken der Mundhöhle angegeben: dorsal die Wurzelstelle der Hypophyse, ventral die hinteren Enden der Zungenfurchen (*zf*) und der Seitenflügel. Die Marken am Mundboden sind während des ganzen Lebens, die Wurzelstelle der Hypophyse bis zum 30. Tag sicher zu bestimmen. Nach diesen Anhaltspunkten kann ich bestätigen, daß Mittelrinne und Seitenflügel nur innerhalb des ectodermalen Bezirks entstehen, oder in der Ausdrucksweise von Dursy, daß die Gaumenfalten sich nicht auf den Rachen ausdehnen. Mit der Differenzierung des Propharynx erhält zwar der Mittelraum der Mundhöhle eine analoge

Fig. 36 u. 37.

Ovis aries. Embryo 41 mm S.Sl. Nach Aulmann. Vergr. 3/1. Fig. 36: Querschnitt der Mundhöhle. Fig. 37: Querschnitt des Rachens. *mr* Mundwinkelrinne; *z* Zunge; *zf* Zungenfurche; *dn* Tubopharynx; *if* Glossopharynx.

Verlängerung ins Rachengebiet, aber die Seitenflügel bleiben ausschließlich der Mundhöhle eigentümlich als Mittel zur transversalen Verbreiterung derselben, um Raum für das Gebiß zu schaffen, dessen Zahnleisten an den Seitenflügeln entstehen. Die Differenzierung des Rachens geht nur insofern der Veränderung im Mundhöhlenabschnitt parallel, als das flachgedrückte Lumen später durch Einbiegung der lateralen Wände in zwei Gänge (Tubopharynx und Glossopharynx) zerlegt wird. Daher ist These 5 (S. 596) unhaltbar.

3. Die Metamorphose der Mundhöhle am 27. und 28. Tag.

Mit Recht wird jetzt die Frage an mich gerichtet werden, wie sich das Relief der Mundwand zur Herstellung des Gaumens verändert, wenn keine Fortsätze da sind, die sich aufrichten. Ich kann darauf zuverlässigen Bescheid geben, weil es mir gelungen ist, die Gaumenbildung an passenden Embryonen zu beobachten. Bisher war nur das Stadium der Gaumenrinne, sowie der spätere Zustand der metamorphosierten Mundhöhle mit einem größeren oder kleineren Medianspalt des in der Schließung begriffenen Gaumendaches beschrieben. Die allgemein anerkannte Beobachtungslücke wurde durch

den an die embryologischen Methoden des 18. Jahrhunderts erinnernden Hinweis auf einige pathologische Befunde scheinbar ausgefüllt. Dagegen habe ich mich bemüht, die Stadien des wirklichen Geschehens zu erfassen, nachdem die planmäßige Zucht der Meerschweinchen mich in die Lage versetzt hatte, viele Weibchen aus der kritischen Periode (27. und 28. Tag der Schwangerschaft) zu untersuchen. Die daraus gewonnenen Serien und Modelle haben über alle Zweifel erhärtet, daß die Bildung des Gaumens ganz anders vor sich geht, als Dursy samt seinen Nachfolgern oder A. Pölzl vermutet hatten. Ich hoffe, durch meinen Bericht zu zeigen, daß die hypothetischen, von jener Seite erörterten Annahmen höchstens den Wert besaßen, auf die erneute Untersuchung einer bestimmten Embryonalperiode hinzuweisen. Dagegen die Vermutungen ins Einzelne auszumalen, ungesehene mechanische Spannungen und physiologische Reflexe zu beschreiben, wie es Schorr, Fuchs, Inouye versucht haben, scheint mir unfruchtbares Bemühen.

Zuerst widerlege ich die Ansicht, daß die Zunge durch Längenwachstum aus der Gaumenrinne entfernt wird. A. Pölzl meinte, die Zunge wachse aus dem Raum zwischen den Gaumenplatten nach vorn hinaus, indem ihre plumpe, anfangs im Hinterteil der Mundhöhle hinter dem Ende des Zwischenkiefers liegende Spitze unter den Zwischenkiefer, endlich unter die Oberlippe und durch Hinabwachsen des schief nach vorn absteigenden Zwischenkiefers in ein tieferes Niveau gelangt. Ihre Dorsalfläche werde stark gekrümmt, bis Zungenwurzel und Zungenrücken rechtwinklig geknickt seien. Auch der Unterkiefer rücke immer weiter nach vorn, daß er schließlich vor die Ebene der Schnauze, die Zungenspitze auf die Alveolarleiste des Unterkiefers und unter die Unterlippe komme. Später sinke die Zunge zwischen dem Meckelschen Knorpel ein. Also sollen Unterkiefer und Zunge durch Wachstumsdifferenzen in ihre definitive Lage rücken und den Raum zwischen den Gaumenplatten freimachen. H. Fuchs hat diese Vermutung mit der Senkungshypothese von W. His verknüpft. Die kleine hinten in der Mundhöhle liegende Zunge soll immer länger wachsen, bis ihre vorrückende Spitze die Mundspalte sprenge, so daß der Unterkiefer und mit ihm die Zunge nach unten gesenkt werde.

Zugunsten ihrer Ansicht hat A. Pölzl folgende Sagittalschnittserien angeführt:

1. Embryo 19 mm S.Sl.: Die Schnauze überragt den Unterkiefer; dieser und die Zunge stehen steil aufgerichtet; Zungenspitze noch sehr plump und gegen

das Septum gekehrt; Rücken und Wurzel liegen der Schädelbasis dicht an (Fig. 7, S. 602).

2. Embryo 22 mm S.Sl.: Die Zungenspitze liegt hinter dem nach vorn abfallenden Zwischenkiefer (Fig. 8, S. 602).

3. Embryo 23 mm S.Sl.: Zungenspitze noch hinter der Alveolarleiste des Oberkiefers, aber schon vor dem Zwischenkiefer.

4. Embryo 22 mm S.Sl.: Die Zungenspitze ist unter dem Zwischenkiefer vorgerückt bis dicht hinter die Alveolarleiste, ihre Spitze ist tiefer herabgetreten.

5. Embryo 28 mm S.Sl.: Die Zungenspitze liegt unter der Oberlippe und auf der Alveolarleiste des Unterkiefers.

6. Embryo 27 mm S.Sl.: Die Zungenspitze liegt auf der Alveolarleiste des Unterkiefers und reicht bis zur Lippenzahnfurche des Oberkiefers (Fig. 9, S. 602).

7. Embryo 33 mm S.Sl.: Die Zungenspitze liegt unter der Oberlippe, vor der oberen und hinter der unteren Alveolarleiste (Fig. 10, S. 602).

Wenn man aber nicht nur den hier kurz exzerpierten Text, sondern auch die Belegpräparate (Fig. 7—10) erwägt, wird man urteilen, daß sie wohl die Formänderung und Vergrößerung der Mundhöhle samt Zunge, jedoch nicht eine so übermäßige Verlagerung der Zunge bezeugen, wie sie A. Pölzl in Worten geschildert hat.

H. Fuchs demonstrierte seine Ansicht an zwei nach A. Pölzl kopierten Medianschnitten (Fig. 7) und an der Außenansicht verschiedener Köpfe von Kaninchen- und Menschenembryonen, endlich an den Gesichtsbildern von drei Katzenembryonen ohne genauere Altersangabe, die sicher schon einen fertigen Gaumen besaßen.

Der Irrtum von A. Pölzl und H. Fuchs erhellt aus den Längsschnitten (Fig. 47—50), welche die fortschreitende Veränderung von Unterlippe und Zungenwulst klar illustrieren. Die Zungenspitze steht am 24. und 25. Tage (Fig. 47) mit plumper Rundung gegenüber der parachoanalen Wand, durch eine kleine Kerbe von der Unterlippe abgehoben. An der ventralen Fläche des Unterzungenbodens liegt der Epithelkamm, welcher die Anlage des Vestibulum oris darstellt und bald die Zahnleiste der Nagezähne entstehen läßt. Diese Formcharaktere werden nur in der Größe, aber nicht im Wesen verändert (Fig. 48, 49). Eine wirkliche Verlagerung der ganzen Zunge ist durch die Längsschnitte nicht bewiesen, ebensowenig kann man die Sprengung des Lippenschlusses durch die andrängende Zunge behaupten. Im Stadium der Figur 47 ragt die Zunge in die Gaumenrinne hinein, so daß ihre Spitze der Parachoanalwand gegenüberliegt. Letztere würde eine Barriere für die von Pölzl und Fuchs angenommene Verschiebung der Zunge in der Mundhöhle bilden. Man könnte einwenden, daß meinem Material

jüngere Längsschnitte zwischen 22 und 24 Tagen fehlen. Hier ist in der Tat eine Lücke, welche ich selbst bedauere, doch schadet sie für die Widerlegung der Thesen von Pölzl und Fuchs nichts, weil die Zunge noch am 26. Tage in der Gaumenrinne steht und nicht nur von der parachoanalen Wand, sondern auch von den Seitenufern der Gaumenrinne gefangen gehalten wird (Fig. 54—60). Übrigens gilt für die Zunge die oben (S. 622—624) an den Gaumenplatten ausgeübte Kritik. Der Zungenwulst ist durch dorsal-konvexe Faltung des epithelialen Mundbodens entstanden (Fig. 32), er kann daher gar nicht so verschoben werden, daß er aus dem Bereich der Gaumenrinne herauswächst, sondern er wird proportional dem Wachstum der ganzen Mundhöhle vergrößert. Spitze und Körper werden länger, doch werden dadurch die normalen Lagebeziehungen zu der gegenüberliegenden Matrizenrinne des Munddaches vorerst nicht aufgehoben Fig. 46, 47), geschweige die Zunge aus der Gaumenrinne entfernt.

Der Glaube an die Existenz und Verlagerung der Gaumenplatten hatte andere Schwierigkeiten im Gefolge; denn die Grenzkanten sind streng symmetrische Differenzierungen des Munddaches, welche weder oral noch caudal ineinander übergehen. Alle Angaben lauten einhellig dahin, daß die Platten vorn und hinten verstreichen. Bei der Annahme der Rotation der Gaumenplatten war ihr Zusammentreffen nur für eine bestimmte Strecke begreiflich, am vorderen und hinteren Ende aber sollte eine Lücke bleiben. Man sagte daher, die Falten streichen an der Rachenwand allmählich aus, und vermutete am vorderen Teil eine Senkung des Zwischenkiefers, bezw. Nasenseptums in das Niveau der horizontal aufgerichteten Gaumenplatten. Dursy hat mit dieser Meinung allgemeinen Beifall gefunden; wenigstens in den Lehrbüchern wird sie bis heute wiederholt, während in den Spezialabhandlungen weniger davon die Rede ist, weil durch His das Interesse einseitig auf die Verlagerung der Gaumenplatten gelenkt war. Dursy hatte aber wie später Nusbaum seine Behauptung ohne irgendwelche positive Beweise ausgesprochen. Es ist in der Tat unmöglich, sachliche Gründe dafür anzuführen. Die Längsschnitte (Fig. 47—49) bezeugen das gerade Gegenteil. Am vorderen Ende der Gaumenrinne fällt (Fig. 53) das Dach sehr steil, fast rechtwinklig als parachoanale Wand (*pa*) gegen die Lippe ab und behält seine Neigung bis zur Bildung des Gaumens. Ich habe sogar festgestellt, daß an der parachoanalen Wand überhaupt die ersten Vorgänge einsetzen, um die Abtrennung des Ductus nasopharyngeus herbeizuführen.

Ehe ich die Umbildung des Kantenreliefs am 27.—28. Tage schildere, schicke ich eine kurze Beschreibung des definitiven Zustandes (Fig. 50) voraus. Derselbe ist durch folgende Merkmale charakterisiert: Trennung der Mundrachenhöhle in zwei dorsoventral übereinanderliegende Räume, die eigentliche Mundhöhle *(mh)* mit dem Glossopharynx *(gp)* des Rachens und den dorsalen Nasenrachengang (Ductus nasopharyngeus), der aus dem ectodermalen bis zur Wurzelstelle der Hypophyse reichenden Canalis choanostomalis *(cs)* und dem entodermalen Tubopharynx (*tp*) besteht; zwischen beide Stockwerke sind die Massen des harten (*Pd*) und weichen (*Pm*) Gaumens eingeschoben. Hinter dem geteilten Abschnitte folgt die einheitliche Kammer des Laryngopharynx (*lp*), die Kriegbaum (5, e) für das Meerschweinchen geschildert hat.

Neben der Formverschiedenheit des Längsschnittbildes (Fig. 50, 47) fallen die neuen Dimensionen aller Bestandteile des Kopfes auf. Nicht nur die Mundhöhle ist ausgiebig verlängert (Fig. 50), während der Rachen kurz erscheint, sondern auch die Höhe, d. h. die Entfernung des Epitheldaches im Nasenrachengang vom Zungenrücken ist bedeutend gestiegen, so daß die Massen des harten und weichen Gaumens *(Pd, Pm)* zwischen beide einander ursprünglich fast berührende Flächen (Fig. 47) eingeschoben werden konnten. An den Längsschnitten (Fig. 46—50) wird die merkwürdige Veränderung anschaulich. Indem die Kopfregion aus dem engen Volumen des 22. Tages (Fig. 46) zu größerer Ausdehnung fortschreitet, gewinnen ihre Teilbezirke Raum zur Massenentfaltung und neuen Reliefgestaltung. Die Embryologen haben die Abhängigkeit des morphogenetischen Prozesses von der Volumensteigerung des embryonalen Körpers bisher wenig gewürdigt, weil sie die Ontogenie viel zu sehr als ein Schauspiel mechanischer Kräfte betrachteten. Die im hiesigen zoologischen Institute entstandenen Arbeiten von G. Aulmann (5, a) und K. Boss (5 d) zeigen aber die Notwendigkeit, vor allem das wachsende Volumen genau zu berücksichtigen. Unbedingte Voraussetzung sind Abbildungen bei gleicher Vergrößerung, wie ich sie konsequent für die Tafelfiguren eingehalten habe. Die Bilder der Längsschnitte (Fig. 46—50) sind so orientiert, daß die Konturlinien der uns beschäftigenden Organe gleichsinnig laufen, daher können die plastischen Veränderungen der wachsenden Teile leicht aufeinander bezogen werden. Als Anhaltspunkte für die Stellung der Figuren habe ich solche Linien gewählt, welche relativ am wenigsten verändert, also invariant erscheinen, nämlich den Kehlhügel und

den ventralen Kontur des Hinterhirnes und Rückenmarkes. Nach diesen Linien lassen sich die Schnittbilder parallel stellen. Die fast rechtwinklige Nackenbeuge des Gehirns und die Bogenlinie der Rachenwand dienen als Ordinatensystem.

Besser als viele Worte erläutern die Figuren 46—50 die Größenzunahme und den plastischen Fortschritt der visceralen Kopfgegend. Der Mundschlauch dehnt sich in dem wachsenden Kopf nach allen Dimensionen (Fig. 40—45). Der sagittale Abstand des Lippenrandes von Hypophyse und Kehlhügel, ferner die Distanz des primitiven Mundrachendaches vom Boden steigen zusehends aus dem kleinen Maß der Figur 47 zu den fast riesenhaften Dimensionen der Figur 50. Mit der Zunahme aller Maßverhältnisse geht ein Prozeß der plastischen Revolution einher, welcher die einzelnen Abschnitte des Mundrachenschlauches ergreift und den frühen Formzustand der sog. Gaumenrinne in den definitiven, funktionsfähigen Zustand der zahntragenden Mundhöhle mit allen Hilfseinrichtungen überführt, die zum Ergreifen, Kauen und Verschlucken der Nahrung notwendig sind, sowie den Propharynx in die Gänge für gekaute Speise (Glossopharynx) und Atemluft (Tubopharynx) zerlegt.

Bis zum 27. Tage liegen Dach und Boden der Mundhöhle parallel (Fig. 47) und tragen das korrespondierende (negative bzw. positive) Relief gleichsinnig gebogener Epithellamellen. Wenn die Erweiterung des engen Lumens eintritt (Fig. 48, 49), schwindet die Matrizenabhängigkeit; Dach und Boden entwickeln sich unabhängig voneinander mit dem Effekte, daß der ectodermale Canalis choanostomalis *(cs)* abgetrennt und der ventrale Teil der Mundhöhle samt der Zunge und den Zahnleisten gegen den Nasenluftweg abgeschlossen wird. Diese Trennung geschieht nicht durch Umklappung der sog. Gaumenfortsätze in die horizontale Lage, sondern durch eine vollständige Neumodellierung. Da sich dieselbe nicht bloß auf die Epithelwand der Mundhöhle, sondern auch auf die umliegenden Anlagen, besonders die Nasenschläuche erstreckt, welche aus unbedeutender Größe zu voluminösen Gebilden entfaltet werden, habe ich mehrere Modelle (Fig. 40—45) der Mundwand und des linken Nasenschlauches hergestellt und will an Hand derselben die Entwicklung der Nasenschläuche speziell schildern.

Meine Beschreibung fußt auf der von A. Beecker (5, b) und W. Blendinger (5c) im hiesigen Institut ausgearbeiteten Auffassung (Fig. 38). Am Nasenschlauch unterscheide ich die Muschelzone *Mx*,

und die Siebzone (Cribrum) *Cr*, letztere ausgezeichnet durch die lateral vorspringenden Cribralsäcke *Pc.*, *Msc.*, *Mtc.* Über die Seitenwände der Muschelzone erstreckt sich die Eindellung des Nasoturbinalfeldes (*r*), unter ihr die Einbuchtung des Maxilloturbinale, deren Grenze dorsal durch die Kante *gs* und ventral durch die gerollte Seitennische *Au* gekennzeichnet ist. Die vertikale Verlängerung (*Cg*) der Muschelzone zur Choane (*Ch*) ist der Choanengang.

Bei *Cavia* besitzt der Embryo 22^{d} (Fig. 40) recht kleine und einfache Nasenschläuche von häßlich plumpem Aussehen mit zwei kurzen Schenkeln (Muschelzone), welche zum Nasenloch und zur Choane ziehen. Aus der unscheinbaren Anlage wird in fünf Tagen der plastische Reichtum des Reliefs der Fig. 45 entfaltet. Hier be-

Fig. 38.

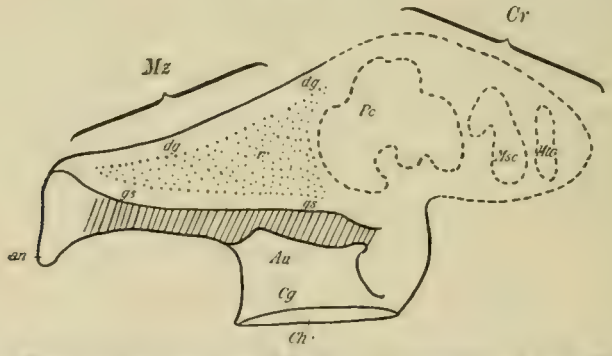

Seitenansicht des linken Nasenschlauches vom Schwein. Schematisiert nach Blendinger. *Au* Aulax; *au* äußere Nasenöffnung; *Cg* Choanengang; *Ch* Choane; *Cr* Cribrum; *dg* Dorsalgrat; *gs* Oberrand des Maxilloturbinale; *Mz* Muschelzone; *Msc* Mesocribrum; *Mtc* Metacribrum; *Pc* Procribrum; *r* Nasoturbinale.

sitzen die beiden Hauptabschnitte des Nasenschlauches größere Ausdehnung. An der Muschelregion ist die schräg überhängende Kante deutlich, welche den Mutterboden des stark eingewölbten, am Modell als Vertiefung erscheinenden Maxilloturbinale *Mt* von dem darüber liegenden vorerst schwach eingedellten Nasoturbinale *Nt* scheidet. Die untere Grenze des Maxilloturbinale ist wenig ausgeprägt; immerhin kann man sie an den Querschnitten als schwache Ausbiegung der lateralen Nasenwand konstatieren. Das Cribrum besitzt die wichtigen, von Blendinger (5 c) beschriebenen Ausbuchtungen: Procribrum *Pc*, Mesocribrum *Msc*, Metacribrum *Mtc*, ferner die Anlage des Sinus maxillaris. Unterhalb der Muschelfurche steigt die breite Fläche des Choanengangs *Cg* zum Munddach ab.

Im Vergleich damit zeigt der Nasenschlauch des 23. Tages (Fig. 41, 42) ein recht einfaches Relief. Doch gelingt es, die beiden Hauptregionen zu unterscheiden mittels des lateral vorspringenden Grates *Pc*, hinter welchem eine tiefe Einsenkung (*Cr*) der Seiten-

wand auffällt. Der Grat ist die erste Andeutung der am weitesten lateral vorspringenden Partie des Nasenschlauches, nämlich des Procribrum samt dem Sinus maxillaris; daher kann man die hinter ihm liegende fünfeckige Grube (*Cr*) als den Mutterboden der Cribraltaschen deuten. Vor dem Seitenwulste *Pc* liegt die sehr kurze Muschelregion und zeigt in dem kleinen Buckel (oberhalb *Mt*) die ersten Anfänge zur Bildung des Maxilloturbinale und des Nasoturbinale, für deren Entfaltung vorderhand noch der Raum fehlt.

Das Modell (Fig. 43) trägt bereits die klaren Merkmale des definitiven Reliefs. An dem längeren Nasenschlauche ist die Muschelzone mit der Einbuchtung *Mt* des Maxilloturbinale kenntlich, darüber die dreieckige Delle des Nasoturbinale. Am Cribrum hängt die Seitentasche (*Pc*) des Procribrums, welche jetzt die vorher fünfeckige Grube überschattet. Überraschend ist auch die Vergrößerung des Choanenganges, der sich sagittal auf das Dreifache seiner Breite am 23. Tage (Fig. 41) gestreckt hat.

Die Figur 44 beweist den Modellierungsfortschritt. Neben dem von allem Anfang an mächtigen Cribrum hat die Muschelzone an Relief und Volumen gewonnen, die obere Kante des Maxilloturbinale zieht freilich noch im schrägen Bogen gegenüber dem gestreckten Verlauf der Figur 45, weil die Muschelzone kurz ist. Das Procribrum *(Pc)* ist mehr zur Seite gewachsen, die Ausbuchtung des Mesocribrums (*Mc*) ist angedeutet, überhaupt fällt die starke Ausbildung des lateralen Reliefs an diesem Modell auf. Der an das Dach des Mittelraumes ziehende, der eigentlichen Muschelregion zugehörige Choanengang (*Cg*) ist sagittal verbreitert, so daß im Gegensatz zu Fig. 41, 42 der Nasenschlauch jetzt mit einer breiten Lamelle auf dem Munddache fußt. In Fig. 45 sind alle plastischen Merkmale zu besserer Deutlichkeit gesteigert und der Choanengang lateral konvex gebogen.

Wie wir eben an den Modellen sahen, tritt während der Ausbildung des nasalen Seitenreliefs eine neue, für unsere Frage wichtige Eigenschaft auf, nämlich die Verlängerung des Choanenganges *Cg*. Aus dem schmalen Stiel des an der Choane endigenden Choanenganges (Fig. 40) wird allmählich eine sagittal langgestreckte, in der Seitenansicht deutlich hervortretende Epithelwand (Fig. 45, *Cg* u. *Cl*). Ihre stetige Zunahme ist ein sicheres Merkmal für die gleichzeitige Streckung der parachoanalen Wand des Mundhöhlenmittelraumes. Die Choane, durch welche der Choanengang mit der Mundhöhle kommuniziert, verlängert sich aber nicht in dem gleichen

Maße wie die an den Modellen sichtbare Wand des Choanenganges *Cg.* Schon bei Embryonen des 26. Tages fällt eine schmale Strecke am vorderen Ende der Choane auf, wo die mediale und laterale Wand nicht durch eine Lichtung getrennt sind. Hier haftet also eine solide Epithellamelle (Fig. 55—58) von 200 μ Länge am Munddache vor der offenen Choane (Fig. 59, 60). Die Einzelheiten ihrer Bildung habe ich nicht beobachtet; es bleibt daher unentschieden, ob die Seitenränder der Choane verklebten oder ob die solide Platte durch direkte Wucherung des oralen Choanenrandes entstand. Während der nächsten Stunden wächst die solide Lamelle in labialer Richtung. Vier ausgewählte Serien (Fig. 61—81) bezeugen die fortschreitende Vergrößerung derselben. Der offene Teil der Choane wächst zwar auch entsprechend dem Kopfwachstum, aber die vor ihm liegende solide Choanenlamelle nimmt rascher an Länge und zugleich an dorsoventraler Höhe zu. Bei 6 Embryonen des 27. Tages habe ich folgende Sagittallängen derselben: 80 μ, 160 μ, 240 μ, 280 μ, 340 μ 440 μ durch Zählung der Schnitte festgestellt.

Der Vergleich der Figuren 54—81 läßt die Tatsache ohne weiteres feststellen. In Fig. 55—58 ist die Choanenlamelle ziemlich gerade und kurz, in Fig. 62—67 ist sie höher und hat eine lateralkonvexe Krümmung erfahren. Die Querschnitte zeigen ferner die auffällige Profiländerung des Mittelraumes; seine Höhe ist beim Embryo 26^d an und vor dem oralen Ende der Choane wesentlich geringer als in der Gegend der offenen Choane selber; daher stürzen (Fig. 58—60) die Seitenwände des Mittelraumes hier steil ab, während sie vorn (Fig. 54—56) sanft geneigt sind, so daß die Grenzkanten undeutlich erscheinen. Beim Embryo $27^d\,9^h$ (Fig. 61—70) ist unzweifelhaft eine Verengerung des Mittelraumes am Vomerpolster d. h. dem medianen Ectodermstreifen zwischen den beiden Choanen eingetreten. Man betrachte nur die Fig. 62—67, um sich zu überzeugen, daß das Epithel des Mittelraumes unter der Choane median genähert ist. Damit wird die in Fig. 56—60 frei liegende Ventralfläche des Vomerpolsters von seitlich vordringenden Zellmassen überlagert. Die ganze Bilderreihe Fig. 54—81 erweckt den Eindruck, als ob an der Parachoanalwand zwei Vorhanghälften bis zur Berührung vorgezogen würden, was in Fig. 72—74 wirklich erreicht ist. An den Schnitten (Fig. 71—81) sieht man die letzten Endphasen des Prozesses; die median vordringenden Epithellamellen samt dem Mesoderm rücken immer mehr zusammen, so daß notwendig die Berührung und Verschmelzung erfolgen muß.

Während das Vomerpolster durch die Ausdehnung der Choanenlamellen sagittal gestreckt und hierauf epithelial zugedeckt wird, erfährt das Profil des Mittelraumes eine prinzipielle Veränderung. Statt der senkrechten Seitenwände, welche in Fig. 55—60 zur Grenzkante absteigen, ist auf allen übrigen Serien die schräg lateral divergierende Neigung des Dachufers offenbar. Das bekannte Querschnittsbild der Gaumenrinne wird also zugleich mit der Überdeckung des Vomerpolsters aufgehoben, so daß das Munddach die ihm frühembryonal aufgezwungene Biegung der Grenzkanten verliert und einen neuen Weg der Formbildung einschlägt. Die in den

Fig. 39.

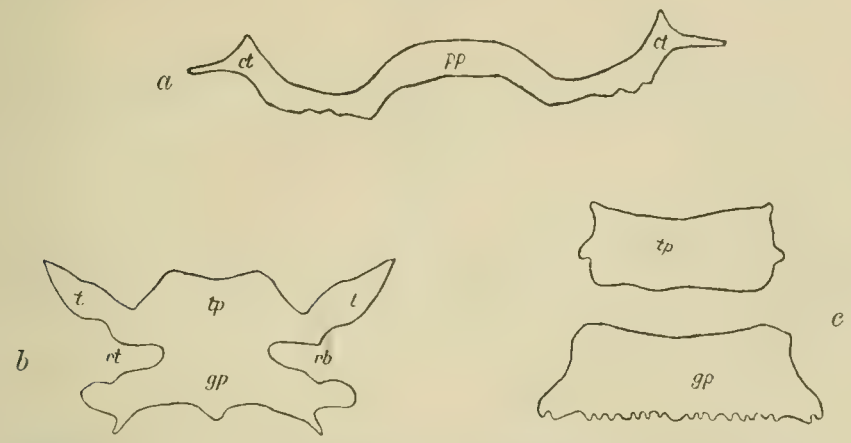

Querschnitte durch den Propharynx von Katzenembryonen. Nach A. Kriegbaum.
a) Embryo 1,5 cm S.Sl. Vergr. 20/1.
b) - 2,2 - - - 20/1.
c) - 6,8 - - - 10/1.

Mittelraum einragende Zunge (Fig. 54—60) setzt der neuen Plastik ebensowenig ein Hindernis entgegen, als die Darmschlingen im Nabelstrang den Nabelschluß aufhalten, weil die ursprüngliche Nachbarschaft (Fig. 47) des Zungenwulstes zur parachoanalen, bezw. postchoanalen Wand aufhört, indem die Lichtung der Mundrachenhöhle zunächst in dieser Gegend stetig zunimmt (Fig. 48, 49) und die beiden den seitlichen Zungenfurchen dicht gegenüberliegenden Grenzkanten des Daches allmählich über den Zungenwulst erhoben werden (Fig. 82—91).

Ein Hinweis auf die von Kriegbaum (5f) geschilderten Vorgänge (Fig. 39) im Propharynx ist hier am Platze. Auch dort geht der Teilung in Glossopharynx und Tubopharynx das Höhenwachstum, d. h. die Erweiterung der Lichtung voraus. Am Munddache verschwindet in der Choanengegend (Fig. 61—81) das Kantenrelief, so daß die bisher bestehende scharfe Abknickung von Mittelraum und

Seitenflügeln immer weniger deutlich wird. Am Mundboden dagegen bleibt die ursprüngliche Faltung bestehen, sie wird sogar noch verstärkt, indem der lateral ausladende Zungenwulst sich abrundet und etwas tiefer in den schräg geneigten Mundboden einsinkt. Die Präparate und Modelle geben auch nicht den leisesten Anhalt dafür, daß die sog. Gaumenfortsätze in dieser Embryonalperiode irgendwelche Rolle spielen oder gar verlagert werden. Mit voller Entschiedenheit demonstrieren die Querschnittsbilder Fig. 61—81, daß die Grenzkanten sich immer mehr verwischen. Der Gegensatz zwischen dem Mittelraum und den Seitenflügeln bleibt zwar bestehen, aber ihre Epithelufer sind nicht mehr so eckig abgesetzt wie in früherer Zeit.

Die Serien (Fig. 82—116) erläutern, wie Dach und Boden in größere Entfernung voneinander geraten, einfach dadurch, daß die Lichtung in den Seitenflügeln vergrößert wird. Statt des schmalen Spaltes der Fig. 56—60 sehen wir in Fig. 82—116 eine dreieckige Lichtung zu beiden Seiten des Zungenwulstes und die Epithelwand des Bodens schräg ventral geneigt; deshalb muß der Zungenwulst in ein tieferes Niveau geraten. Die Grenzkanten sind hinter den Choanen wohl gerundet (Fig. 82, 87, 92), nur gegen die hintere Grenze der Mundhöhle, wo die Seitenflügel schräger stehen, fallen sie samt dem stützenden Mesoderm wegen der stärkeren Abknickung des Seitendaches besser auf (Fig. 84—86, 90, 91, 96, 97). Ein Anhänger der alten Lehre könnte sogar versucht werden, von wirklichen Gaumenfortsätzen zu sprechen.

Die Serie (Fig. 92—97) beweist außer der Erweiterung der Mundhöhle die Veränderung des Zungenwulstes, der aus der unbeholfenen Gestalt der Schnittreihe (Fig. 82—86) in die flache pilzhutähnliche Querschnittsform (Fig. 100—103) übergeführt wird. Schnitt 89 macht einigermaßen deutlich, wie das durch Wachstum der Seitenzonen geschieht. An Fig. 95, 96 ist die Umänderung wenigstens im hinteren Teil der Mundhöhle noch im Gange. Nahe der Choane (Fig. 100, 101) zeigt der Zungenwulst die fertige Form, zugleich die dichte Annäherung seiner Seitenflächen an den schräg gestellten Mundboden, der schon die schmalen seitlichen Zungenfurchen erzeugt hat.

Das Munddach der beiden Serien Fig. 87—91, 92—95 zeigt das Verstreichen der Grenzkanten. Nur nahe der Rachengrenze fallen uns die letzten Spuren der scharfkantigen Knickung zwischen dem Seitenufer des Mittelraumes und der Decke der Seitenflügel in

den spitzen Zipfeln (Fig. 90, 91, 96, 97) auf, doch lehrt die Schnittfolge, daß dieselben nach ein paar Schnitten, $= 200\ \mu$ verstreichen, also keine Bedeutung für das kommende Relief besitzen; denn an ihre Stelle tritt sogar eine konkav gegen das Mesoderm einsinkende Biegung des Ectoderms, aber oberhalb derselben dringt das Epithel median in Gestalt je eines ganz kleinen rundlichen Wulstes vor (Fig. 102—106).

Ich glaube nicht, die Meinung widerlegen zu müssen, als entspräche die neue Bildung den umrotierten Gaumenfortsätzen; denn sie tritt ganz unvorbereitet auf und ist nach den Querschnittsbildern Fig. 82—86 gar nicht zu erwarten. Die Serie Fig. 92—97 zeigt dann, daß die kleinen Vorragungen einander median näher kommen, bis endlich auch hier die Verwachsung erfolgt, die in der Choanengegend bereits besteht (Fig. 98, 99). Um die neue Auswölbung von den Grenzkanten zu unterscheiden, hat Pohlmann sie »Gaumenbrücke« genannt und eben dadurch ausgedrückt, daß der Abschluß der Mundhöhle mit dem früheren Zustande der Gaumenfortsätze nichts gemeinsam hat; es ist wirklich ein diskontinuierlicher Zustand, welcher auf die Phase der Gaumenrinne folgt, ohne daß seine Formen direkt in jener vorgebildet sind.

Der Streit um »Existenz« und »Verlagerung« der Gaumenfortsätze läßt sich meines Erachtens endgültig schlichten, wenn man unbefangenen Auges die Querschnittsreihen Fig. 82—116 vergleicht. Dann muß man einsehen, daß in Wirklichkeit andere Prozesse spielen, als unter dem Schlagworte »Aufrichtung der Gaumenplatten« vermutet wurden. Nicht eine Aufrichtung, sondern eine Umformung des Querschnittbildes schauen wir auf den Serien. Der ungefähr rechteckige Umriß des Mittelraumes geht aus seiner steifen, wenn man so sagen darf, archaistischen Form (Fig. 82—86) in eine moderne, d. h. den Bedürfnissen des lebenden Tieres entsprechende Gestalt über. Dabei nähern sich die ventralen Ränder des künftigen Luftweges immer mehr; der offene Eingang in den Mittelraum wird verengt, während der Mittelraum mit den Formmerkmalen des Ductus choanostomalis ausgestattet wird. Die am 27. Tage eingeleitete Neumodellierung führt die Trennung des Ductus choanostomalis herbei. Derselbe schnürt sich von seinem embryonalen Mutterboden, d. h. dem ectodermalen Mundschlauch ebenso ab, wie sich das Medullarrohr vom Ectoderm der Körperoberfläche scheidet. Bei dieser Vorstellung braucht man nicht mehr zu behaupten, daß das Material für die Abtrennung vorher als Gaumenfortsätze vorgebildet sei. Wir

konstatieren vielmehr einen Abschnürungsvorgang und sein Endresultat: die Schaffung des Ductus choanostomalis über der definitiven Mundhöhle (Fig. 98—116). Durch die Abschnürung gelangt der mediane Dachstreif des Mittelraums und ein Teil der Mundlichtung, welche dem Zungenrücken gegenüber lagen, gewissermaßen über die Mundhöhle hinaus, weil epitheliale und mesodermale Massen median vorgeschoben werden (Fig. 100—116), um die Trennungswand zwischen den beiden, voneinander sich scheidenden Derivaten der primitiven Mundhöhle herzustellen. Etwa 5 Tage (22^d—27^d) standen Mundhöhle und Mittelrinne in offener Kommunikation, gerade längs den Grenzkanten oder den Ecken der sog. Gaumenfortsätze. Dann werden die als Nahrungs- und Luftweg bestimmten Räume zeitlebens isoliert dank all den Veränderungen, welche ich nach meinen Präparaten deutlich zu machen suchte.

Die Abtrennung des Ductus choanostomalis beginnt im vorderen Abschnitt der Mundhöhle (Fig. 49) durch das oben geschilderte Vordringen des Epithels über die parachoanale Wand, aber nicht hinten nahe der Tube, wie Pölzl, Schorr und Fuchs behaupten. Von dem Vomerpolster schreitet die Bildung der Scheidewand mit der Umänderung des Querschnittsprofiles caudal (Fig. 98 bis 106) fort. So wird der ectodermale Abschnitt des Nasenrachenganges im Bereich der Mundhöhle fertiggestellt, während der Rachen später in seine dorsoventralen Stockwerke zerfällt. Die an den Längsschnitten sichtbare Erweiterung des oralen Lumens ermöglicht erst den ganzen Vorgang. Nebenbei bemerkt, erscheint die Mundlichtung an den Fig. 48, 49 sehr hoch, weil das ganze Seitenprofil (Fig. 43—45) fehlt und man nur den Abstand von Dach und Boden der Mittelzone sieht. Weder Kontraktion der Muskeln, noch Verschiebung der Zunge aus dem hinteren in den vorderen Teil der Mundhöhle sind notwendig. Die einfache Ausweitung des Lumens und die Formänderung der Wand genügen als Bedingung für die Abtrennung. Die Ansicht Inouyes, daß die Gaumenbildung asymmetrisch erfolge und die Mitwirkung der Hände erfordere, wird durch die Querschnittsserien (Fig. 54—116) widerlegt, ebensowenig braucht man zu Reflexerregungen, Elastizität und Spannung seine Zuflucht zu nehmen, die niemand messend konstatieren kann.

Die eigenartige Konfiguration der embryonalen Mundhöhle vom 22. bis 26. Tage, die Absetzung des Mittelraumes, besonders die beinahe rechtwinklige Knickung seiner parachoanalen und postchoanalen Wand (Fig. 47—49) sind die Vorstufen für den späteren

Zustand. Mit der zunehmenden Vergrößerung der parachoanalen Wand (Fig. 47—49) erfolgt die Erweiterung des Lumens. Durch die Steigerung des Höhenabstandes von Decke und Boden der Mundhöhle wird Platz geschaffen, um die Scheidewand des Gaumens zwischen den Ductus choanostomalis und die eigentliche Mundhöhle einzuschieben. Die Trennungswand wird auf die Länge der Mundhöhle durch das Vorbiegen und die Verschmelzung der Gaumenbrücken (Fig. 100—116) erzeugt, vorn aber an der Parachoanalwand wird sie gewissermaßen verankert, indem zunächst Epithel an Epithel median vorgeschoben und das Vomerpolster allmählich in die Mesodermmassen des harten Gaumens versenkt wird (Fig. 49). Die am Vomerpolster entstehende Doppellamelle ist die orale Basis der Gaumenbrücken, welche von hier aus parallel der postchoanalen Wand über die Mundhöhle hinziehen, verschmelzen und später an die im Propharynx entstehende Scheidewand zwischen Tubopharynx und Glossopharynx Anschluß finden.

Um die bedeutsamen Vorgänge am Vomerpolster nicht nur mit Schnittzeichnungen zu demonstrieren, habe ich in Fig. 119 und 120 zwei meiner Studienmodelle abgebildet. Das erste Modell (Fig. 119) eines Embryos von $27^d\ 6^h$ (1,75 cm S.Sl.) gibt den Anblick des Munddaches, wie es während der Zeit vom 24.—26. Tage typisch ist. Der Mittelraum ist gegen die Seitenflügel *(sf)* gut abgesetzt, die Grenzkanten *(k)* laufen parallel und hören an den Punkten *e—e* auf, ohne ineinander überzugehen. Dicht an die Oberlippe *(ol)*, welche bereits die charakteristische Mediankerbe des Nagetieres besitzt, stößt ein schmaler Streifen des Munddaches. Hinter ihm steigt die parachoanale Wand *(pa)* des Mittelraumes empor; an der Knickung in die postchoanale Wand *(pc)* ist die Choane *(co)* sichtbar. (Die Photographie gibt leider die schöne Plastik des Modelles nur ungenügend wieder.) Zwischen den beiden Choanen liegt das breite Vomerpolster, d. i. die Epithelfläche, an welcher die Fundierung des Gaumendaches erfolgen wird.

Das zweite Modell Fig. 120 eines Embryos $27^d\ 7^h$ von 1,95 cm S.Sl. illustriert das Aussehen derselben Gegend, nachdem das Vomerpolster von den neu entstandenen Massen des Gaumens zum Teil überdeckt ist, und die Seitenwände des Mittelraumes sich zur medianen Verschmelzung einbiegen. Das Dach der Seitenflügel *(sf)* hat schräge Neigung gewonnen und überhaupt weichere Formen als am vorigen Modelle erhalten. Während an jenem (Fig. 119) der Oberlippenrand nahe der Choane lag, mißt die Entfernung jetzt ungefähr

das Doppelte, 2 mm gegenüber 1,2 mm. Hinter der Oberlippe liegt eine verhältnismäßig breite Fläche, wodurch die ganze Gegend offener erscheint. Sie führt leise in das Dach des Mittelraumes über. Der Mittelraum selbst ist viel schmäler als auf dem vorigen Bilde; die parachoanale Wand *(pa)* tritt nicht mehr in der gleichen Breite zutage, weil von rechts und links, wie die Fig. 62—67 zeigen, die Seitenwände des Mittelraumes an dem Vomerpolster median vorgedrungen sind, so daß nur noch ein schmaler medianer Streifen des Vomerpolsters frei liegt. An seinem dorsalen Ende finden sich rechts und links die beiden Choanen. Man kann sich nach dem Modell leicht vorstellen, daß durch weiteres Vorwachsen der Epithelschichten im Sinne der Fig. 72—74, bezw. 76—80 das ganze Vomerpolster verdeckt und damit die Basis des Gaumenstreifens geschaffen wird.

Nachdem das Vomerpolster in die Tiefe des Mesoderms eingegraben ist, bleibt die mediane Versenkungsnaht und die Doppellamelle des Polsters auf den Schnitten noch einige Zeit sichtbar, aber allmählich werden beide in kleine Epithelnester aufgelöst, die endlich verschwinden. So vergeht der Zusammenhang der Choanenlamelle mit dem Mundepithel und die Muschelzone des Nasenschlauches ist gegen den harten Gaumen abgeschlossen. Nur ein vorderstes Stück der Choanenlamelle (Fig. 50, *Cl*) bleibt mit dem Mundepithel verbunden; es zerfällt nicht in Epithelnester, sondern dauert als epithelialer Strang, der sich später ausweitet und den Canalis incisivus vorstellt. Letzterer ist also der während des ganzen Lebens bestehende Rest der oben beschriebenen Choanenlamelle zu beiden Seiten des ursprünglich vorhandenen und später vergehenden Vomerpolsters[1].

Vielfach wurde diskutiert, welcher Abschnitt der sog. Gaumenplatten dem harten oder dem weichen Gaumen zuzurechnen sei. Die neueren Forscher haben die von A. Pölzl gegebene Abgrenzung durch den N. palatinus angenommen. Ich bemerke da-

[1] Meine Beobachtungen überholen die Angaben von G. Maschke (15). Derselbe hat in einer Dissertation die Beziehungen zwischen dem Stensonschen Gang und dem Jacobsonschen Organ beschrieben, welches später nicht mehr in die Nasenhöhle, sondern in den Stensonschen Gang mündet, ohne die Beziehungen wirklich aufzuhellen; denn er widerspricht sich an verschiedenen Stellen des Textes. In der Detailschilderung des Schweines erklärt er den Stensonschen Gang als den nicht geschlossenen vordersten Teil der Gaumenspalte, hingegen für Schaf und Maus wird angegeben, daß die unterste Partie des Nasenlumens beim Aneinanderlegen der Gaumenfortsätze zum Stensonschen Gange werde.

gegen, daß das Relief der Grenzkanten, welches zur Lehre von den Gaumenfalten Anlaß gegeben hat, überhaupt nur in der ectodermalen Mundhöhle angetroffen wird. Das Querschnittsbild des eigentlichen entodermalen Rachenabschnittes läßt sich keineswegs mit dem in Mittelraum und Seitenflügel gegliederten Profil der Mundhöhle vergleichen; die Abbildungen von Aulmann (Fig. 14, 36 u. 37) und von Kriegbaum (Fig. 39) bezeugen den großen Unterschied. Der dorsoventral komprimierte Rachen wird allmählich durch Erhöhung seines niedrigen Lumens für die Teilung durch die einbiegenden Rachenbrücken vorbereitet und zwar beginnt die Erweiterung ungefähr gleichzeitig mit der am Vomerpolster einsetzenden Ausdehnung der Mundhöhle.

Über die Metamorphose des Propharynx habe ich keine neuen Beobachtungen gemacht, weil A. Kriegbaum im hiesigen Institut darüber gearbeitet und den Vorgang an Katzenembryonen überzeugend geschildert hat. Schon G. Aulmann (Fig. 14) hatte festgestellt, daß die in den Propharynx vorspringenden Rachenbrücken beim Schafe nicht mit den Gaumenbrücken der Mundhöhle zusammenhängen. Damit war ein Hinweis darauf gegeben, daß der harte und weiche Gaumen nicht als einheitliches Differenzierungsprodukt durch Aufrichten der Gaumenplatten, sondern durch die Neumodellierung einerseits der ectodermalen Mundwand, andererseits der entodermalen Rachenwand entsteht. An verschiedenen im hiesigen Institut aufbewahrten Schnittserien durch Köpfe von Schweineembryonen (2,6 cm—2,8 cm S.Sl.) konnte ich mich überzeugen, daß nicht bloß beim Schafe die Rachenbrücken von den Gaumenbrücken scharf abgesetzt sind.

In der Diskussion über den Gaumenschluß hat der Schweineembryo von 3 cm (Fig. 3) und der menschliche Embryo Mr. (Fig. 5, 6) eine sehr wichtige Rolle gespielt, weil Dursy an dem ersten, His an dem zweiten Embryo eine Phase aus dem Prozeß der Gaumenbildung erkannt zu haben wähnten. Neuerdings legte Inouye wieder sehr großen Nachdruck auf einen ähnlichen Befund. Trotz reichen Embryonenmaterials war er nicht so glücklich gewesen, beim Maulwurf eine lückenlose Reihe von Stadien zu finden. Er glaubte aber einige Mausembryonen zu beschreiben, welche sich gerade in der Phase von der beginnenden zur vollendeten Umlagerung der Gaumenplatten befinden. Nach meinem Urteil war das ihm zu Gebote stehende Material von Mausembryonen nicht günstiger. Inouye erklärte jedoch den Mausembryo IV (Fig. 27—29) als ein

wichtiges Präparat, das dem Embryo Mr. von His und dem Schweineembryo 3 cm von Dursy entspreche. Wenngleich beide von Fick, Pölzl, Schorr und Fuchs als pathologisch bezeichnet worden seien, müsse der Mausembryo IV als ganz normal angesehen werden. Er befinde sich sicherlich in der Übergangsstufe der zweiten Phase der Umlagerung. Die linke Gaumenplatte liege horizontal über der Zunge, von der rechten Gaumenplatte sei nur der hintere Abschnitt des weichen Gaumens horizontal, der vordere Abschnitt des harten Gaumens schräg abwärts gerichtet, der vordere Teil der linken Gaumenplatte aber bereits mit dem Nasenseptum verwachsen. Die Zunge sei stark nach links geneigt. Beim Mausembryo V sei eine mediane Spalte des Munddaches vorhanden, welche im Bereich des weichen Gaumens breit, im harten Gaumen schmäler ist. Daraus schloß Inouye, daß Embryo V dem vorher beschriebenen Embryo IV im Entwicklungsgrade dicht folge. Die beiden Mausembryonen füllen nach seiner Ansicht die Lücke der Untersuchungen über den Maulwurf aufs beste aus. Das sei um so bedeutsamer, als die Phasen der Umlagerung sehr schnell vorübergehen und man auf den Zufall angewiesen sei, die Umlagerung direkt zu beobachten.

Ich stehe den von Dursy (Fig. 3), His (Fig. 5, 6) und Inouye (Fig. 27—29) herangezogenen Embryonen mit ungleichseitiger Lage, d. h. Tief- bezw. Hochstand einer Gaumenplatte sehr skeptisch gegenüber; denn die Schnittserien Fig. 54—112 verbieten es, die asymmetrische Lage von Zunge und Gaumenplatte als Momentbild einer normalen Phase des Gaumenschlusses zu betrachten. Man kann den Schiefstand nur für eine Verzerrung halten. Mir scheint die Vermutung meines Lehrers A. Fleischmann am meisten Wahrscheinlichkeit zu haben, daß der Gesichtsteil des frischen Embryos bei der Entnahme aus dem Uterus einen unglücklichen Druck erfahren hat, wodurch die weichen Teile der Anlage in eine falsche Lage verschoben wurden. Solches Mißgeschick passiert bei nicht sorgfältigen Arbeiten mit Embryonen öfters ohne schwere theoretische Folgen, weil die Verzerrungen meist entdeckt werden, ehe sich eine besondere Theorie daran knüpft. Dursy aber hat keinen Argwohn gegen die Naturwahrheit des abnormen Schweineembryos gefaßt und alle seine Nachfolger haben sich ohne Bedenken seiner Meinung angeschlossen.

Nachdem eine zusammenhängende Reihe von Präparaten über die wirklichen Vorgänge von mir demonstriert worden ist, scheint mir die alte, kürzlich von Inouye verteidigte Ansicht widerlegt.

4. Zusammenfassung.

Die frühembryonale Form des ectodermalen Mundschlauches wird durch langsame Dorsalkrümmung eines medianen Bezirkes in die Gaumenrinne und die lateralen Seitenflügel gegliedert. Damit ist die morphologische Vorbedingung für die Bildung des Ductus nasopharyngeus, bezw. seines ectodermalen Abschnittes (Pars choanostomalis) geschaffen. Ein Prozeß der Gegenfaltung erzeugt also aus dem einfachen Lumen des dorsoventral komprimierten Ectodermschlauches zwei Räume und differenziert das zunächst einfach geformte Ectodermmaterial der Mundhöhle zu den Wänden der beiden Leitungswege für Speise und Luft. Später wird die Formabhängigkeit des gleichsinnig gekrümmten Daches und Bodens aufgehoben, so daß der Mittelraum in den dorsalen Ductus choanostomalis und einen ventralen Abschnitt zerfällt, welcher zusammen mit den Seitenflügeln die einheitliche Mundhöhle des Säugetieres konstituiert. Aus der Befangenheit der Matrizenanlage schreitet der Epithelschlauch zu der neuen Gestaltung fort, indem die schmale Lichtung am Anfange des 27. Tages in einen weiten Raum verwandelt wird, so daß das Dach, von dem Einflusse des Mundbodens befreit, neue morphogenetische Bahnen einschlagen kann. Ich verwerfe daher die alte Ansicht, daß eine falsche vertikale Einstellung der Gaumenplatten durch Aufrichtung verbessert wird. Sie entspricht nach keiner Hinsicht dem wirklichen Geschehen, dessen Phasen hier zum erstenmal durch die Bearbeitung eines reichen Materials enthüllt wurden. Außer der dorsoventralen Faltung und Erweiterung der Mundhöhle kommt die stumpfwinklige Knickung derselben in den parachoanalen und postchoanalen Abschnitt in Betracht und das Wachstum des Vomerpolsters vor der Choane, durch welches der Raum für die Einschiebung des Gaumens entsteht. Die scharfgeknickte Parachoanalwand und die vor der offenen Choane hängende Choanenlamelle werden verlängert, so daß ihr orales Ende unter der Choane im Niveau des späteren Munddaches liegt. Am 27. Tage schiebt sich das Ectoderm von rechts und links unter den beiden Choanenlamellen vor, überdeckt das Vomerpolster, daß es ganz in die Massen des harten Gaumens eingehüllt wird und später zugrunde geht. Es findet also weder eine Senkung des Nasenseptums noch eine Aufrichtung der Fortsätze statt. Die ersten Phasen der Gaumenbildung spielen an der oralen Wand der Gaumenrinne, nicht an den Grenzkanten der lateralen Wand. Auch der

Propharynx wird am Beginn des 27. Tages erhöht, so daß gegen Ende des 28. Tages etwa die Scheidung in Tubopharynx und Glossopharynx erfolgen kann. Was endlich das Wachstum der Zunge anlangt, so zeigen die Längsschnitte (Fig. 46—50) wohl die Verschiedenheit der Konturen, aber keine übermäßige Verlängerung oder Lageänderung. Dies wäre gar nicht recht begreiflich, weil die Zunge ein Stück der eingewölbten Bodenwand ist und mit ihrem parachoanalen und postchoanalen Abschnitt den gleichnamigen Feldern des Daches gegenüberliegt. Entsprechend der Vergrößerung der Dachbezirke nehmen auch die beiden Zungenabschnitte zu. Übrigens beweisen die Längsschnitte von A. Pölzl (Fig. 7—10) gar nicht die bedeutende Lageänderung der Zunge, sie stimmen vielmehr mit meinen Längsschnitten und lassen im Zusammenhalt damit erkennen, daß bei menschlichen Embryonen die Vorbedingung des Gaumenschlusses gleichfalls in einer Erweiterung der Mundhöhle, in dem Wachstum der parachoanalen Wand besteht; nur scheinen mir die Längsschnitte (Fig. 7—10) nicht ganz ideal die Medianebene getroffen zu haben.

Der parallele Verlauf von Boden und Dach hört am 27. Tag auf; erst nach der Abtrennung des Ductus choanostomalis ist die parallele Richtung des sekundären Munddaches mit dem Zungenrücken wieder hergestellt. Die ursprüngliche Flächenführung besteht jedoch zeitlebens und wird immer erkannt, wenn man nicht das sekundäre Munddach, sondern die Dachlinie des Ductus nasopharyngeus und die Lage der ventralen Vomerkante betrachtet, welche die ursprüngliche Ebene des Vomerpolsters andeutet.

5. Thesen.

1. Während des 22.—26. Tages der Schwangerschaft von *Cavia cobaya* wird die primitive Mundepithelwand durch Biegung zum Querschnittsbild der sog. Gaumenfortsätze und Gaumenrinne entwickelt. Niemals wachsen wirkliche Fortsätze ein, da die Mundhöhle um diese Zeit sehr eng ist.

2. Es gibt weder Gaumenleisten, welche in breite Gaumenplatten auswachsen, noch biegen sich die Gaumenfortsätze aufwärts, noch wachsen ihre freien Kanten einander entgegen. Ebensowenig sind die Gaumenplatten von Anfang an horizontal medial gerichtet.

3. Die Angabe, daß die sog. Gaumenfortsätze an Höhe zunehmen, ist durch schräge Schnittführung veranlaßt.

4. Der zwischen den Choanen liegende Teil der Schädelbasis wächst nicht nach unten, um sich dreieckig zwischen die vorderen Kanten der Gaumenplatten einzukeilen.

5. Das durch die Grenzkanten und Zungenfurchen charakterisierte Profil herrscht nur im Bereich der ectodermalen Mundhöhle, aber erstreckt sich nicht in den Propharynx. Dessen Teilung in Tubopharynx und Glossopharynx geschieht später durch einen besonderen Prozeß im entodermalen Bezirke.

6. Wichtiger als der Begriff »Gaumenfortsätze« ist die Tatsache, daß in der embryonalen Mundhöhle der Mittelraum gegen zwei Seitenflügel abgegrenzt wird und daß die parachoanale und postchoanale Wand des Mittelraumes fast rechtwinklig gegeneinander geneigt sind.

7. Beide Merkmale sind morphologische Vorstufen für die Abschnürung des Ductus nasopharyngeus (bezw. seines ectodermalen Anteiles, des Ductus choanostomalis) von der eigentlichen Mundhöhle.

8. Der Abschnürung geht eine Erweiterung der embryonalen Mundhöhle voraus, indem unter der parachoanalen und postchoanalen Wand des Mittelraumes eine dreieckige Lichtung auftritt. Zugleich werden die anfangs vertikalen Seitenufer des Mittelraumes und die Dachstreifen der Seitenflügel schräg geneigt.

9. Der postchoanale Bezirk wird zum Dache des Ductus choanostomalis. Die Abschnürung des letzteren geschieht längs zweier Streifen der Seitenufer nahe und parallel dem postchoanalen Dache.

10. Die wachsende parachoanale Wand bildet die Stirn- oder Haftfläche für die Massen des am 27^d entstehenden Gaumenstreifens.

11. An der parachoanalen Wand entstehen vor den Choanen die verhältnismäßig langen Choanenlamellen. Dann erfolgt die mediane Einbiegung derselben, sowie die Überwucherung ihres oralen Randes durch median vordringende Ectomesodermwülste, welche den größten Teil der parachoanalen Wand bis zu den offenen Choanen verdecken und damit den vorderen Abschluß des Ductus choanostomalis und die Basis des Gaumenstreifens erzeugen.

12. Die Ectomesodermwülste gehen in die symmetrischen Gaumenbrücken über, welche durch mediane Krümmung an den Seitenufern des ursprünglichen Mittelraumes gebildet werden und endlich in der Gaumennaht zusammentreffen. Die Epithelien der Naht, so-

wohl an der parachoanalen Wand, wie zwischen den verschmolzenen Gaumenbrücken gehen zugrunde, mit Ausnahme des Canalis incisivus.

Literaturverzeichnis.

1) R. Bonnet, Lehrbuch der Entwicklungsgeschichte. Berlin 1907. S. 149—151.

2) E. Dursy, Zur Entwicklung des Kopfes des Menschen und der höheren Wirbeltiere. Tübingen 1869.

3) A. Feldmann, Über die Entstehung der Hasenscharten. Ein literarischer Überblick unter Zugrundlegung eigener Untersuchung. Diss. Rostock 1910.

4) R. Fick, Bemerkungen zur Wolfsrachenbildung. Archiv f. klin. Chirurgie. 1902. Bd. XXVIII. S. 299—305.

5) A. Fleischmann, Die Kopfregion der Amnioten.

a) G. Aulmann, Die Mundrachenwand der Vögel und Säuger. Morph. Jahrb. 1909. Bd. XXXIX. S. 32—82.

b) A. Beecker, Vergleichende Stilistik der Nasenregion bei Sauriern, Vögeln und Säugetieren. Morph. Jahrb. 1903. Bd. XXXI. S. 565—619.

c) W. Blendinger, Das Cribrum der Säugetiere. Morpholog. Jahrb. Bd. XXXII. S. 452—504.

d) K. Boß, Studien über die Entwicklung des Gehirns bei Fringilla canaria u. Chelydra serpentina. Morph. Jahrb. 1913. Bd. XLV. S. 335—392.

e) A. Fleischmann, Über den Begriff »Gaumen«. Morph. Jahrb. 1910. Bd. XLI. S. 681—706.

f) A. Kriegbaum, Studien am Pharynx. Morph. Jahrb. 1911. Bd. XLIII. S. 369—440.

g) Pohlmann, Die embryonale Metamorphose der Physiognomie u. der Mundhöhle des Katzenkopfes. Morph. Jahrb. 1910. Bd. XLI. S. 615—680.

h) W. Sippel, Das Munddach der Vögel und Säuger. Morph. Jahrb. 1907. Bd. XXXVII. S. 487—524.

6) G. P. Frets, Beiträge zur vergleichenden Anatomie und Ontogenie der Primaten.

I. Beobachtungen und Bemerkungen zur Entwicklung der Nase bei catarrhinen Affen, Säugern und Menschen. Morph. Jahrb. 1912. Bd. XLIV. S. 409—463.

7) H. Fuchs, Über korrelative Beziehungen zwischen Zungen- und Gaumenentwicklung der Säugerembryonen, nebst Betrachtungen über Erscheinungsformen progressiver und regressiver Entwicklung. Zeitschr. f. Morphol. u. Anthropol. 1911. Bd. XIII. S. 97—130.

8) —— Bemerkungen über das Munddach der Amnioten, insbesondere der Schildkröten u. Schlangen (mit einem Anhang über den Säugergaumen) Anat. Anz. 1911. Bd. XXXVIII. S. 609—637, bes. S. 636.

9) H. Ganzer, Anatomie und Entwicklung des Gebisses vom Meerschweinchen (Cavia cobaya L.). Diss. Berlin. 1908.

10) O. Hertwig, Lehrbuch der Entwicklungsgeschichte. Jena. 9. Auflage. Gust. Fischer. 1910. S. 640—719.
11) —— Handbuch der Entwicklungslehre der Wirbeltiere. Jena. 1906. Bd. II. Teil II. S. 56—59.
12) W. His, Beobachtungen zur Geschichte der Nasen- und Gaumenbildung beim menschl. Embryo. Abh. Sächs. Ges. d. Wiss. math.-phys. Kl. 1901. Bd. XXVII. S. 350—390.
13) M. Inouye, Die Entwicklung des sekundären Gaumens einiger Säugetiere. Anat. Hefte. 1912. Bd. XLVI. S. 104—181.
14) F. Keibel u. F. P. Mall, Handbuch der Entwicklungsgeschichte des Menschen. Leipzig. 1910,11.
15) G. Maschke, Zur Bildung der primitiven Choane, des Jacobsonschen Organs und der Stensonschen Gänge. Diss. Berlin. 1904.
16) Ch. Minot, Lehrbuch der Entwicklungsgeschichte des Menschen. Leipzig. 1894. S. 594/5.
17) J. Nusbaum, Zur Entwicklungsgeschichte des Gaumens, der Stensonschen u. Jacobsonschen Kanäle u. der Hypophyse beim Hunde. Anz. d. Akad. d. Wissensch. Krakau. 1896. S. 148—153.
18) A. Pölzl, Zur Entwicklungsgeschichte des menschl. Gaumens. Anat. Hefte. 1905. Bd. XXVII. S. 243—283.
19) G. Schorr, Zur Entwicklungsgeschichte des sekund. Gaumens bei einigen Säugetieren und beim Menschen. Anat. Hefte. 1908. Bd. XXXVI. S. 69—106.
20) —— Über Wolfsrachen vom Standpunkt der Embryologie u. patholog. Anatomie. Virchows Archiv f. path. Anat. u. Phys. 1909. Bd. XCVII. S. 16—39.
21) O. Schultze, Grundriß der Entwicklungsgeschichte des Menschen u. der Säugetiere. Leipzig. 1897.
22) E. Zuckerkandl, Makroskopische Anatomie des Kopfes; spez. Entwicklung des Kiefergerüstes der Mundhöhle, in Scheffs Handbuch der Zahnheilkunde. 1909. Bd. I. Wien und Leipzig. A. Hölder. S. 2—6.

Übersicht sämtlicher Abbildungen.

Figuren im Texte (Fig. 1—39).

Fig. 1. Kopf eines menschlichen Embryos aus der 8. Woche. Nach Kölliker. (S. 598).
Fig. 2. Querschnitt durch den Kopf eines Kaninchenembryos von 15 Tagen. Nach Kölliker. (S. 598).
Fig. 3. Frontalschnitt des Gesichtes eines 3 cm langen Schweineembryos mit Schiefstellung der Zunge. Nach Dursy. (S. 599).
Fig. 4. Munddach eines Embryos von *Vespertilio murinus*. Nach O. Schultze. (S. 599).
Fig. 5 u. 6. Querschnitte durch die Mundhöhle des Embryos *Mr*. Nach His. (S. 600).
Fig. 7. Medianer Längsschnitt des menschlichen Embryos 19 mm S.Sl. Nach A. Pölzl. (S. 602).

Fig. 8. Medianer Längsschnitt des menschlichen Embryos 22 mm S.Sl. Nach A. Pölzl. (S. 602).
Fig. 9. Medianer Längsschnitt des menschlichen Embryos 27 mm S.Sl. Nach A. Pölzl. (S. 602).
Fig. 10. Medianer Längsschnitt des menschlichen Embryos 33 mm S.Sl. Nach A. Pölzl. (S. 602).
Fig. 11. Schema der Gaumenplatte. Nach G. Schorr. (S. 604).
Fig. 12. Querschnitt durch die Nasenregion des Kopfes von *Mabuia multifasciata*. Nach Sippel. (S. 608).
Fig. 13. Querschnitt durch die Nasenregion von *Sus domestica*, Embryo 2,1 cm S.Sl. Nach Sippel. (S. 608).
Fig. 14. Medianansicht eines Modelles der Mundrachenwand eines Schafembryos von 20 mm S.Sl. Nach G. Aulmann. (S. 609).
Fig. 15—20. Querschnitte durch Mund- und Nasenhöhle eines Katzenembryos von fast 20 mm N.Sl. Nach Pohlmann. (S. 610).
Fig. 21—24. Querschnitte durch Nasen- und Mundhöhle eines Katzenembryos von 19 mm N.Sl. Nach Pohlmann. (S. 611).
Fig. 25. Querschnitt durch die Mundhöhle von *Macacus cynomolgus* 306. Nach Frets. (S. 613).
Fig. 26. Querschnitt durch das Munddach von *Semnopithecus nasalis* 10b. Nach Frets. (S. 614).
Fig. 27. Frontalschnitt durch den vorderen Teil der Mundhöhle des Mausembryos IV. Nach Inouye. (S. 616).
Fig. 28. Schnitt durch den mittleren Teil der Mundhöhle des Mausembryos IV. Nach Inouye. (S. 616).
Fig. 29. Schnitte durch den vorderen Teil der dem weichen Gaumen angehörigen Gaumenplatte vom Mausembryo IV. Nach Inouye. (S. 617).
Fig. 30 u. 31. Zwei Umrißbilder von Meerschweinchenembryonen. (S. 621).
Fig. 32. Schematische Darstellung des Mundepithelschlauches. (S. 622).
Fig. 33. Ausgewählte Querschnitte des ectodermalen Mundschlauches. Embryo 22^{d}. *Cavia cobaya*. (S. 625).
Fig. 34. Ausgewählte Querschnitte durch den ectodermalen Mundschlauch von *Cavia cobaya*. Embryo $22^{d}\ 1^{h}$. (S. 625).
Fig. 35. Ausgewählte Querschnitte durch den ectodermalen Mundschlauch von *Cavia cobaya*. Embryo $23^{d}\ 2\frac{1}{2}^{h}$. (S. 627).
Fig. 36 u. 37. Querschnitte der Mund- und Rachenhöhle von *Ovis aries*. Embryo 41 mm S.Sl. Nach Aulmann. (S. 630).
Fig. 38. Seitenansicht des linken Nasenschlauches vom Schwein. Schematisiert nach Blendinger. (S. 636).
Fig. 39. Querschnitte durch den Propharynx von Katzenembryonen. Nach A Kriegbaum. (S. 639).

Tafelerklärung.

an äußeres Nasenloch
bn Membrana bucconasalis
c Choane
cg Choanengang
Ci Canalis incisivus
cl Choanenlamelle
co offene Choane
Cr Cribrum
cs Ductus choanostomalis
d dorsale Fläche des Munddaches zwischen Oberlippe und Choane
e Ende der Grenzkanten
ep Epiglottis
G Gaumen
Gn Gaumennaht
Gp Glossopharynx
Gr Grube am Cribrum
h Hypophyse
i Mundwinkel
J Jacobsonsches Organ
k Grenzkante
L Lippe
l Larynx
lp Laryngopharynx
Lz Lippenzahnfurche
M Konturlinie des Gehirnes bezw. Rückenmarks
mc Mesocribrum
mh definitive Mundhöhle
mr Mittelraum
mt Maxilloturbinale
mtc Metacribrum
mz Muschelzone
N Nasenschlauch
nt Nasoturbinale
o Auge
oe Ösophagus
ol Oberlippe
p Pharynx
pa Parachoanalwand
pc Postchoanalwand
Pd Palatum durum
Pm Palatum molle
po Procribrum
pr Propharynx
sf Seitenflügel
tp Tubopharynx
tr Trachea
Vn Nahtfläche am Vomerpolster
Vp Vomerpolster
w Seitenwand des Mittelraumes
wr Mundwinkelrinne
Z Zunge
Zf Zungenfurche
Zg Zahnglocke
Zl Zahnleiste.

Tafel XV.

Fig. 40—45. Seitenansicht der linken Lateralwand der Mund- und Nasenhöhle nach Rekonstruktionsmodellen photographiert. Vergr. $^{17}/_{1}$.

Fig. 40. *Cavia*-Embryo 22^{d}, 0,94 cm S.Sl. Schnittrichtung A
Fig. 41. - $23^{d}\ 2^{h}$ 1,15 cm S.Sl. - A
Fig. 42. - $23^{d}\ 2^{h}$ 1,25 cm S.Sl. - A
Fig. 43. - $24^{d}\ 12^{h}$ 1,42 cm S.Sl. - A
Fig. 44. - $25^{d}\ 12^{h}$ 1,55 cm S.Sl. - A
Fig. 45. - $27^{d}\ 7^{h}$ 1,95 cm S.Sl. - A

Fig. 46—50. Ideale Längsschnitte durch die Mundrachenhöhle von *Cavia*-Embryonen. Vergr. $^{10}/_{1}$.

Es wäre besser gewesen, die vollständigen Längsschnitte durch den Kopf abzubilden, aber die Rücksicht auf den verfügbaren Tafelraum zwang mich, nur die Mundrachenzone zu zeichnen. Die Figuren zeigen die Einfachheit der ersten Anlage (Fig. 46) und die mit der wachsenden Volumensteigerung einhergehende Komplikation.

Fig. 46. *Cavia*-Embryo 22^{d}, 0,7 cm S.Sl.
Fig. 47. - $24^{d}\ 12^{h}$, 1,4 cm S.Sl.

Fig. 48. *Cavia*-Embryo 27d, 19 cm S.Sl.
Fig. 49. - 25d 7h 1,95 cm S.Sl.
Fig. 50. - 33d 3 cm S.Sl.
Fig. 51. Seitenansicht } der Mundrachenwand eines *Cavia*-Embryos
Fig. 52. Dorsalansicht } 26d Schnittrichtung B.
Fig. 53. Seitenansicht der Mundrachenwand eines *Cavia*-Embryos 27d, 1,8 cm S.Sl. Schnittrichtung B. Vergr. $^{17}/_{1}$.

Tafel XVI.

Fig. 54—81. Querschnitte des parachoanalen Teils der Mundhöhle von verschiedenen *Cavia*-Embryonen. Vergr. $^{12}/_{1}$.
Fig. 54—60. Embryo 26d 1,50 cm S.Sl. Schnittrichtung A.
Abstand der Schnitte: 54—58, fünf aufeinanderfolgende Schnitte, 58—59 = 120 μ, 59—60 = 80 μ.
Fig. 61—70. Embryo 27d 9h, 1,65 cm S.Sl. Schnittrichtung A.
Abstand: 61—63, 3 aufeinanderfolgende Schnitte, 63—64 = 40 μ, 64—66, drei aufeinanderfolgende Schnitte, 66—67 = 80 μ, 67—68 = 40 μ, 68—70 drei aufeinanderfolgende Schnitte.
Fig. 71—75. Embryo 27d 7h, 1,95 cm S.Sl. Schnittrichtung A.
71, 72 zwei aufeinanderfolgende Schnitte, 72—73 = 40 μ, 73—74 = 40 μ, 74—75 zwei aufeinanderfolgende Schnitte.
Fig. 76—81. Embryo 28d 1,85 cm. Schnittrichtung A.
Abstände: 76, 77 = 80 μ; 77—78 = 160 μ; 78—79 = 40 μ; 79—80 = 120 μ; 80—81 = 320 μ.
Fig. 82—116. Querschnitte durch den parachoanalen Teil der Mundhöhle von verschiedenen *Cavia*-Embryonen. Vergr. $^{12}/_{1}$.
Fig. 82—86. Embryo 27d 6h, 1,75 cm S.Sl. Schnittrichtung B.
Abstände: 82—83 = 80 μ; 83—84 = 80 μ; 84—85 = 160 μ; 85—86 = 360 μ.
Fig. 87—91. Embryo 27d 1,75 cm S.Sl. Schnittrichtung B.
Abstände: 87—88 = 80 μ; 88—90, drei aufeinanderfolgende Schnitte; 90—91 = 200 μ.
Fig. 92—97. Embryo 27d 7h; 1,75 cm S.Sl. Schnittrichtung B.
Abstände: 92—93 = 80 μ; 93—94 zwei aufeinanderfolgende Schnitte; 94—95 = 120 μ; 95—96 = 80 μ; 96—97 = 200 μ.
Fig. 98—106. Embryo 28d; 1,85 cm S.Sl. Schnittrichtung B.
Abstände: 98—99 = 80 μ; 99—100 = 40 μ; 100—101 = 320 μ; 101—102 = 200 μ; 102—103 = 160 μ; 103—104 = 200 μ; 104—105 = 80 μ; 105—106 = 240 μ.
Fig. 107—112. Embryo 28d 6h; 2 cm S.Sl. Schnittrichtung B.
Abstände: 107—108 = 360 μ; 108—109 = 320 μ; 109—110 = 160 μ; 110—111 = 280 μ; 111—112 = 280 μ.
Fig. 113—116. Embryo 33d; 3 cm S.Sl. Schnittrichtung B.
Abstände: 113—114 = 280 μ; 114—115 = 520 μ; 115—116 = 480 μ.
Fig. 117. Gesichtsmaske eines *Cavia*-Embryos 20d; 0,7 cm S.Sl. ($^{17}/_{1}$.)
Fig. 118. - - - - 22d; 0,94 cm S.Sl. ($^{17}/_{1}$.)
Fig. 119. Dach der Mundhöhle eines *Cavia*-Embryos 27d 6h 1,75 cm S.Sl. ($^{17}/_{1}$.)
Fig. 120. - - - - - - 27d 9h; 1,75 cm S.Sl. ($^{17}/_{1}$.)

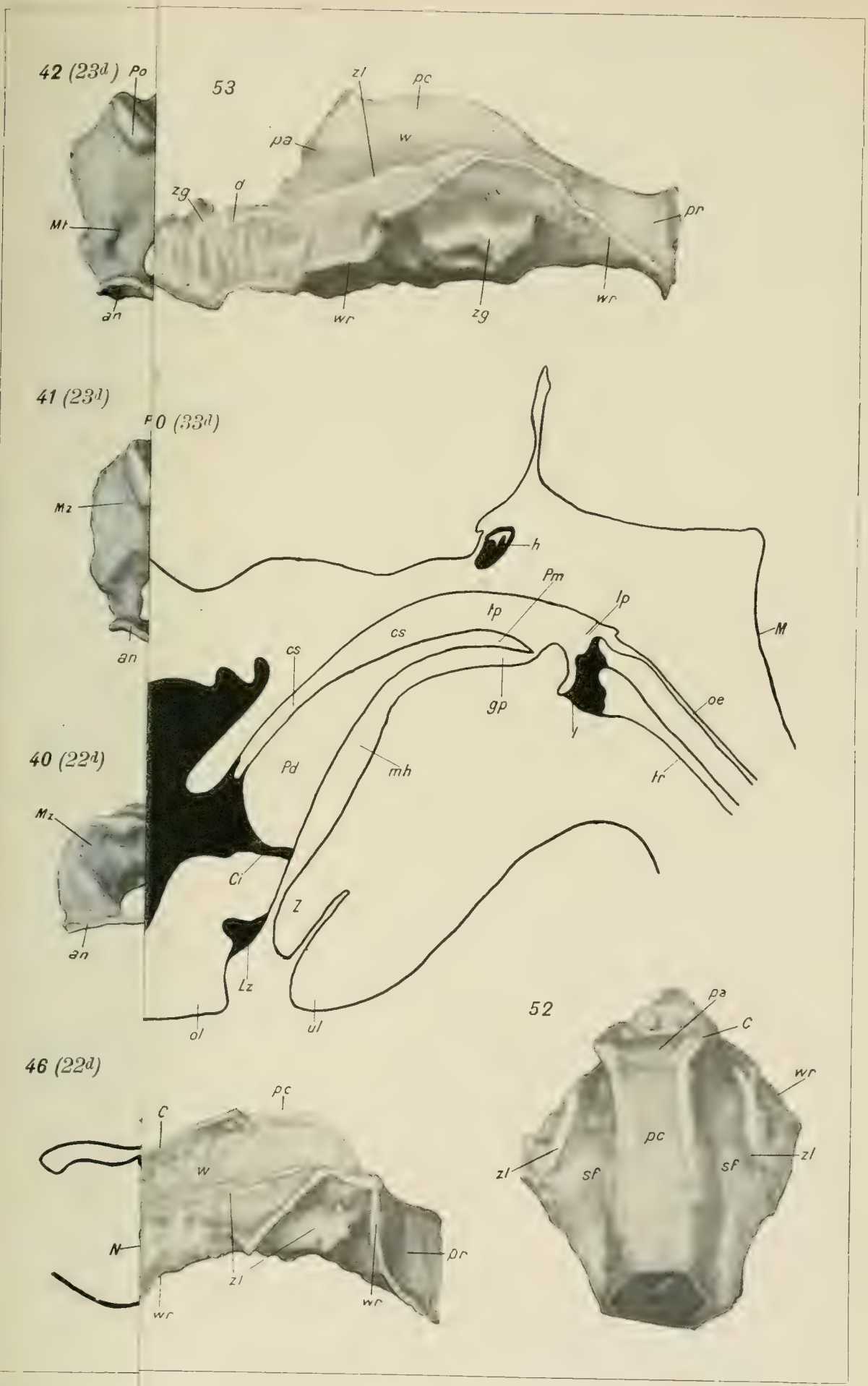
42 (23d) Po
53
zl
pc
pa
w
zg
d
Mt
pr
an
wr
zg
wr
41 (23d)
PO (33d)
Mz
h
Pm
lp
tp
cs
M
an
cs
gp
oe
y
40 (22d)
Pd
mh
tr
Mz
Ci
z
an
Lz
ol
ul
52
pa
C
wr
pc
zl
sf
sf
zl
46 (22d)
pc
C
w
N
pr
zl
wr
wr

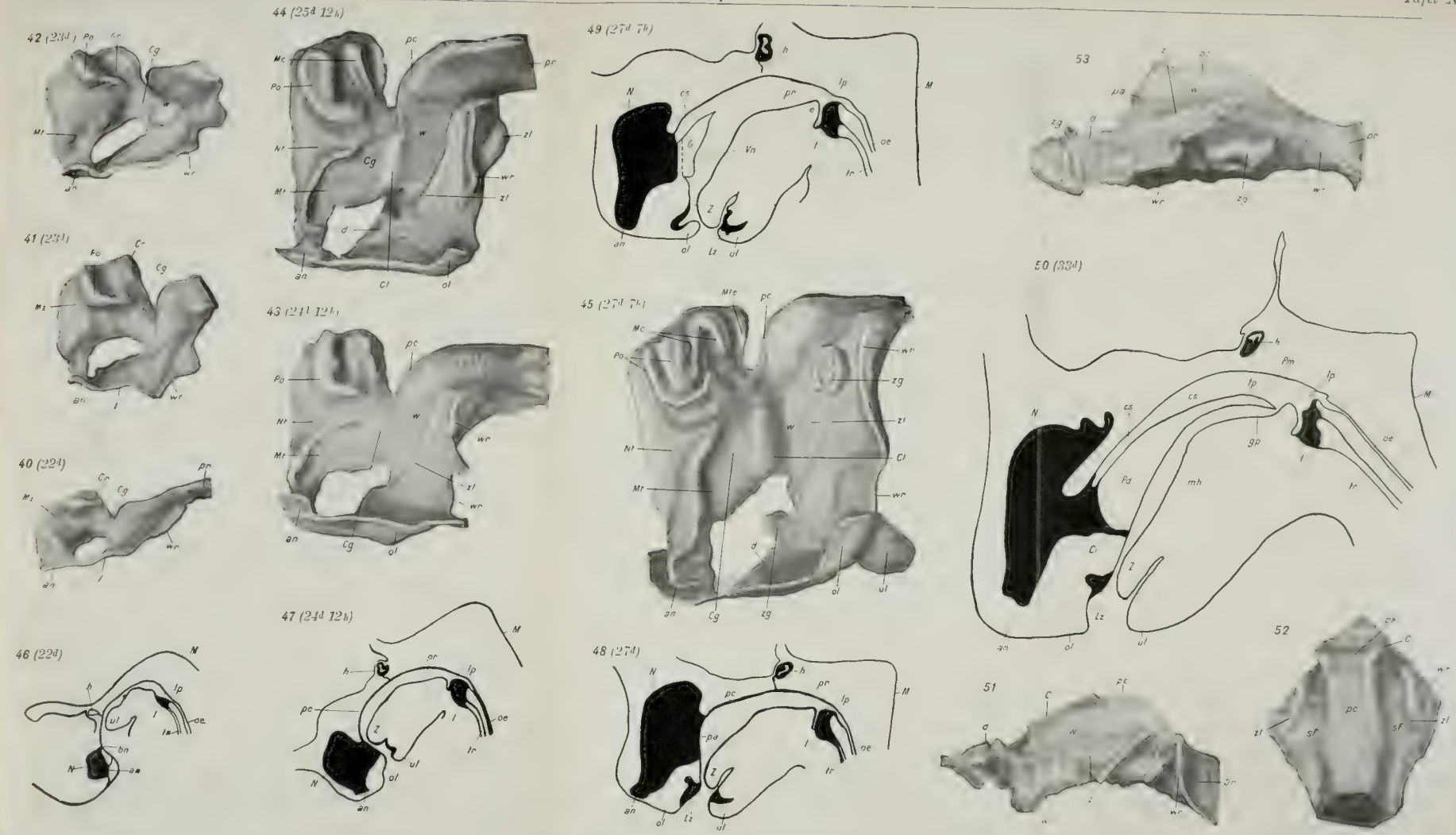

Verlag von Wilhelm Engelmann in Leipzig u. Berlin.

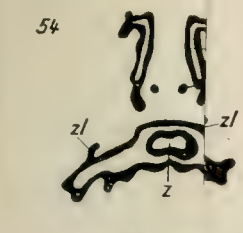
54
zl
zl
z

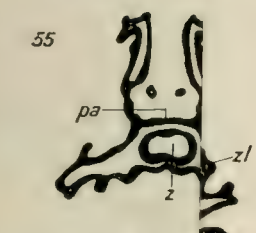
55
pa
zl
z


56
pa
zl
z

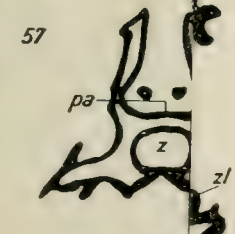
57
pa
zl
z


58
pa
z

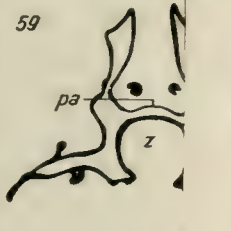
59
pa
z

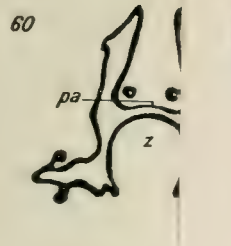
60
pa
z

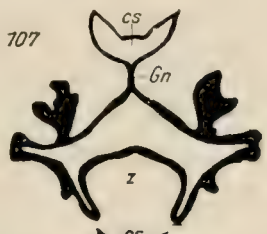
107
cs
Gn
z

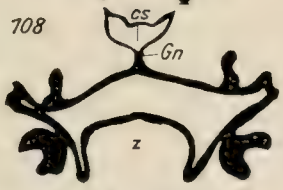
108
cs
Gn
z

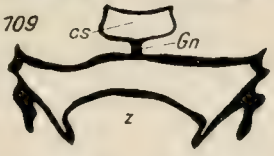
109
cs
Gn
z

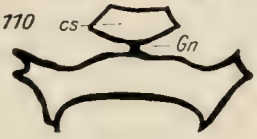
110
cs
Gn


111
cs

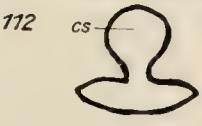
112
cs

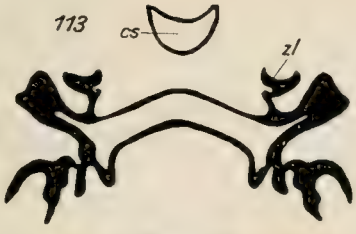
113
cs
zl

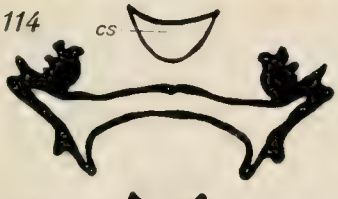
114
cs


115
cs

116
cs
g p

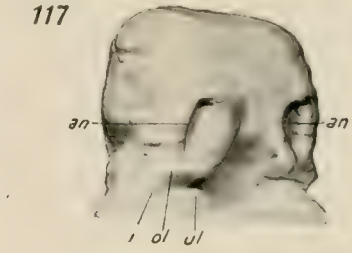
117
an
an
i
ol
ul

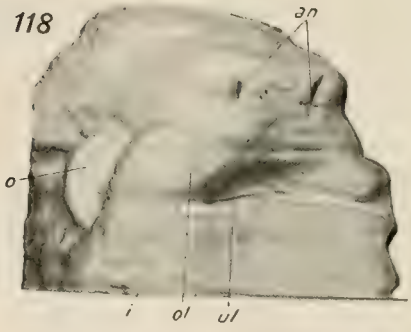
118
an
o
i
ol
ul

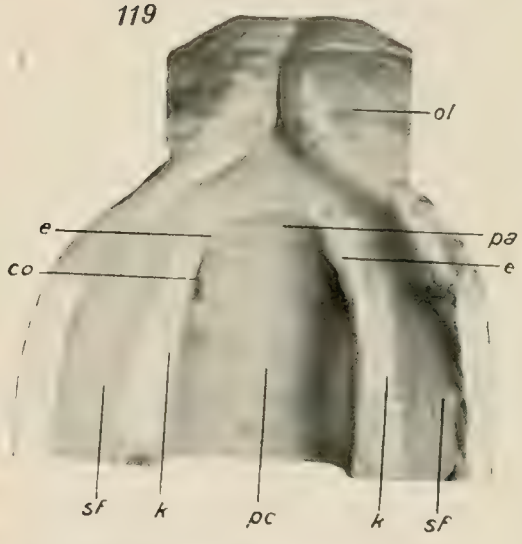
119
ol
e
pa
co
e
sf
k
pc
k
sf

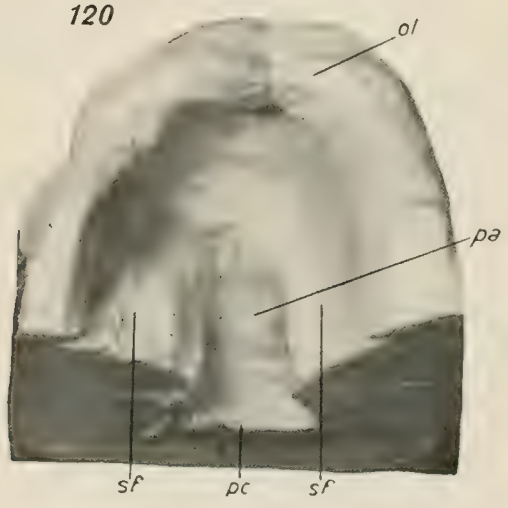
120
ol
pa
sf
pc
sf

Verlag von Wilhelm Engelmann in Leipzig u. Berlin.

Morphologische

JUN 1 2 1964
SEP 18 19
MAY 1 0 19

AMNH LIBRARY
100044097